This is a digital copy of a book that was preserved for generations on library shelves before it was carefully scanned by Google as part of a project to make the world's books discoverable online.

It has survived long enough for the copyright to expire and the book to enter the public domain. A public domain book is one that was never subject to copyright or whose legal copyright term has expired. Whether a book is in the public domain may vary country to country. Public domain books are our gateways to the past, representing a wealth of history, culture and knowledge that's often difficult to discover.

Marks, notations and other marginalia present in the original volume will appear in this file - a reminder of this book's long journey from the publisher to a library and finally to you.

Usage guidelines

Google is proud to partner with libraries to digitize public domain materials and make them widely accessible. Public domain books belong to the public and we are merely their custodians. Nevertheless, this work is expensive, so in order to keep providing this resource, we have taken steps to prevent abuse by commercial parties, including placing technical restrictions on automated querying.

We also ask that you:

+ *Make non-commercial use of the files* We designed Google Book Search for use by individuals, and we request that you use these files for personal, non-commercial purposes.

+ *Refrain from automated querying* Do not send automated queries of any sort to Google's system: If you are conducting research on machine translation, optical character recognition or other areas where access to a large amount of text is helpful, please contact us. We encourage the use of public domain materials for these purposes and may be able to help.

+ *Maintain attribution* The Google "watermark" you see on each file is essential for informing people about this project and helping them find additional materials through Google Book Search. Please do not remove it.

+ *Keep it legal* Whatever your use, remember that you are responsible for ensuring that what you are doing is legal. Do not assume that just because we believe a book is in the public domain for users in the United States, that the work is also in the public domain for users in other countries. Whether a book is still in copyright varies from country to country, and we can't offer guidance on whether any specific use of any specific book is allowed. Please do not assume that a book's appearance in Google Book Search means it can be used in any manner anywhere in the world. Copyright infringement liability can be quite severe.

About Google Book Search

Google's mission is to organize the world's information and to make it universally accessible and useful. Google Book Search helps readers discover the world's books while helping authors and publishers reach new audiences. You can search through the full text of this book on the web at http://books.google.com/

Google

A propos de ce livre

Ceci est une copie numérique d'un ouvrage conservé depuis des générations dans les rayonnages d'une bibliothèque avant d'être numérisé avec précaution par Google dans le cadre d'un projet visant à permettre aux internautes de découvrir l'ensemble du patrimoine littéraire mondial en ligne.

Ce livre étant relativement ancien, il n'est plus protégé par la loi sur les droits d'auteur et appartient à présent au domaine public. L'expression "appartenir au domaine public" signifie que le livre en question n'a jamais été soumis aux droits d'auteur ou que ses droits légaux sont arrivés à expiration. Les conditions requises pour qu'un livre tombe dans le domaine public peuvent varier d'un pays à l'autre. Les livres libres de droit sont autant de liens avec le passé. Ils sont les témoins de la richesse de notre histoire, de notre patrimoine culturel et de la connaissance humaine et sont trop souvent difficilement accessibles au public.

Les notes de bas de page et autres annotations en marge du texte présentes dans le volume original sont reprises dans ce fichier, comme un souvenir du long chemin parcouru par l'ouvrage depuis la maison d'édition en passant par la bibliothèque pour finalement se retrouver entre vos mains.

Consignes d'utilisation

Google est fier de travailler en partenariat avec des bibliothèques à la numérisation des ouvrages appartenant au domaine public et de les rendre ainsi accessibles à tous. Ces livres sont en effet la propriété de tous et de toutes et nous sommes tout simplement les gardiens de ce patrimoine. Il s'agit toutefois d'un projet coûteux. Par conséquent et en vue de poursuivre la diffusion de ces ressources inépuisables, nous avons pris les dispositions nécessaires afin de prévenir les éventuels abus auxquels pourraient se livrer des sites marchands tiers, notamment en instaurant des contraintes techniques relatives aux requêtes automatisées.

Nous vous demandons également de:

+ *Ne pas utiliser les fichiers à des fins commerciales* Nous avons conçu le programme Google Recherche de Livres à l'usage des particuliers. Nous vous demandons donc d'utiliser uniquement ces fichiers à des fins personnelles. Ils ne sauraient en effet être employés dans un quelconque but commercial.

+ *Ne pas procéder à des requêtes automatisées* N'envoyez aucune requête automatisée quelle qu'elle soit au système Google. Si vous effectuez des recherches concernant les logiciels de traduction, la reconnaissance optique de caractères ou tout autre domaine nécessitant de disposer d'importantes quantités de texte, n'hésitez pas à nous contacter. Nous encourageons pour la réalisation de ce type de travaux l'utilisation des ouvrages et documents appartenant au domaine public et serions heureux de vous être utile.

+ *Ne pas supprimer l'attribution* Le filigrane Google contenu dans chaque fichier est indispensable pour informer les internautes de notre projet et leur permettre d'accéder à davantage de documents par l'intermédiaire du Programme Google Recherche de Livres. Ne le supprimez en aucun cas.

+ *Rester dans la légalité* Quelle que soit l'utilisation que vous comptez faire des fichiers, n'oubliez pas qu'il est de votre responsabilité de veiller à respecter la loi. Si un ouvrage appartient au domaine public américain, n'en déduisez pas pour autant qu'il en va de même dans les autres pays. La durée légale des droits d'auteur d'un livre varie d'un pays à l'autre. Nous ne sommes donc pas en mesure de répertorier les ouvrages dont l'utilisation est autorisée et ceux dont elle ne l'est pas. Ne croyez pas que le simple fait d'afficher un livre sur Google Recherche de Livres signifie que celui-ci peut être utilisé de quelque façon que ce soit dans le monde entier. La condamnation à laquelle vous vous exposeriez en cas de violation des droits d'auteur peut être sévère.

À propos du service Google Recherche de Livres

En favorisant la recherche et l'accès à un nombre croissant de livres disponibles dans de nombreuses langues, dont le français, Google souhaite contribuer à promouvoir la diversité culturelle grâce à Google Recherche de Livres. En effet, le Programme Google Recherche de Livres permet aux internautes de découvrir le patrimoine littéraire mondial, tout en aidant les auteurs et les éditeurs à élargir leur public. Vous pouvez effectuer des recherches en ligne dans le texte intégral de cet ouvrage à l'adresse http://books.google.com

6000160695

PRESS
SHELF
No

1601 d 112.

LEÇONS

DE

CLINIQUE CHIRURGICALE

PROFESSÉES A L'HOPITAL SAINT-LOUIS

6147-78. — Corbeil. Typ. de Crété.

LEÇONS

DE

CLINIQUE CHIRURGICALE

PROFESSÉES A L'HOPITAL SAINT-LOUIS

PENDANT LES ANNÉES 1875 (2e SEMESTRE) ET 1876

PAR

M. LE Dr PÉAN

SUIVIES

1° Des observations recueillies dans le service et la pratique particulière de l'auteur du 1er juin 1875 au 1er janvier 1877

2° De considérations histologiques sur les tumeurs enlevées pendant cette période

3° De la statistique des opérations de gastrotomie pratiquées par lui de 1875 à 1877

4° Du catalogue de la collection des pièces anatomo-pathologiques de M. Péan, à l'hôpital Saint-Louis

AVEC 106 FIGURES DANS LE TEXTE

PARIS

LIBRAIRIE GERMER BAILLIÈRE ET Cie

108, BOULEVARD SAINT-GERMAIN, 108

(Au coin de la rue Hautefeuille)

1879

Tous droits réservés.

5.

PRÉFACE

Nous promettions, lorsque nous fîmes paraître notre premier volume des *Leçons de clinique chirurgicale*, qu'un second le suivrait à peu de distance. Il semble que rien n'est plus facile, pour un chirurgien placé à la tête d'un service hospitalier important, que de faire recueillir les leçons qu'il professe et les observations des malades confiés à ses soins. La chose offre dans la pratique des difficultés dont on ne peut guère se faire une idée de prime abord. La réunion et le groupement de près de 400 observations sont toujours une tâche ardue et qui le devient davantage encore lorsque l'on doit, comme nous, comparer les groupes et les cas, signaler au lecteur les plus intéressants, appeler son attention tantôt sur un phénomène insolite, tantôt sur une lésion rare, tantôt sur une méthode opératoire nouvelle ou peu connue. Si l'on ajoute à cela les difficultés que présente la rédaction des leçons proprement dites, les recherches que nécessite chaque sujet en discussion ou l'examen critique des méthodes opératoires, on comprendra combien il est laborieux de mener à bien un tel travail.

Nous avons suivi le même plan que la première fois : une partie du volume est consacrée à l'exposition didactique de nos idées sur un certain nombre de questions à l'ordre du jour; une autre comprend les observations prises dans notre service pendant la période indiquée; nous rappelons au commencement de celle-ci l'ordre que nous avons suivi : le même que dans le précédent volume.

Un dernier chapitre est consacré spécialement à l'anatomie pathologique des tumeurs. Un jeune micrographe d'une réelle valeur, M. Jules André, a réuni les conclusions qu'il a tirées des nombreux examens histologiques qu'il a bien voulu faire pour nous. Nous espérons que cette innovation sera favorablement reçue, et que l'on s'intéressera plus vivement à ces recherches exposées avec méthode et clarté qu'à la mention sommaire d'un diagnostic microscopique inscrit dans le cours d'une observation. A défaut d'autre avantage, ce travail aura au moins celui de montrer exactement l'état de la science au moment où sont publiées nos leçons. Peut-être certaines conclusions sont-elles provisoires? Il ne faudrait adresser un reproche ni à M. André, ni à nous, si dans quelques années une étude analogue donnait lieu à des inductions différentes. C'est que, malgré l'activité et le soin des histologistes, les faits s'ajoutent aux faits, les lois qui paraissaient les mieux démontrées sont contredites, et des théories sont édifiées sur les ruines de leurs devancières. Chacune a néanmoins son utilité, et si dès les premiers pas on ne touche point le but, on s'en rapproche d'une distance imperceptible peut-être, mais certaine.

On n'en est plus aujourd'hui à mettre en doute la nécessité d'adjoindre les recherches microscopiques aux observations cliniques; bannir l'histologie de la pathologie chirurgicale, ce serait se priver volontairement d'un des moyens d'exploration minutieux; ce serait se condamner à ne jamais avoir sur la genèse et l'évolution des néoformations morbides au milieu des tissus normaux que des données hypothétiques et sans valeur.

Comme l'année précédente nous avons ajouté un appendice contenant le résumé des opérations de gastrotomie faites depuis la dernière statistique, rédigé par M. le docteur Barrault, qui s'occupe spécialement de ces questions. Le volume se termine par un catalogue de notre collection particulière de pièces anatomo-pathologiques à l'hôpital Saint-Louis.

Il est inutile d'insister près du lecteur sur leur exécution.

La plupart sont de M. Baretta, dont nous louions naguère « le talent et la finesse d'observation » dans notre préface précédente. Nous avons applaudi à la confirmation éclatante donnée par le jury de l'Exposition universelle à notre opinion.

Nous ne reviendrons point sur chacun des chapitres de l'ouvrage; plusieurs ont paru au commencement de l'année au sujet du *pincement des vaisseaux*. Cette méthode que nous avons édifiée de toutes pièces, que nous avons constamment défendue, est aujourd'hui sur le point d'occuper la place à laquelle elle a tant de droits. Nous avons dû insister un peu sur la valeur et la légitimité des réclamations « des ouvriers de la dernière heure ». Tant que la valeur hémostatique du pincement a été discutée, personne n'a songé à nous disputer l'honneur de la démontrer expérimentalement; lorsqu'il a eu fait ses preuves, les revendications se sont produites; elles ont été d'autant plus acerbes qu'elles étaient plus tardives.

Elles étaient incapables d'ébranler les convictions de ceux qui depuis longtemps suivent régulièrement nos leçons, mais elles pouvaient momentanément jeter quelque trouble dans l'esprit de nos confrères moins au courant de la question; nous avons cru devoir répondre à celui de nos adversaires dont la situation scientifique et les travaux antérieurs méritaient le plus de considération. Nous avons eu le regret de constater qu'il avait donné à ses réclamations une forme tellement bizarre, qu'elle a étonné la plupart des membres des sociétés savantes françaises au sein desquelles elles ont été produites. Nous avons tout fait pour nous tenir à distance d'une polémique qui ne fait avancer en rien les choses; notre argumentation a été extrêmement simple : voilà ce que l'on a fait avant nous; voilà ce que vous faites vous-mêmes; voilà ce que nous faisons. Pouvez-vous nous dire après cela que la méthode vous appartient, que nous vous l'avons soustraite méchamment pour la présenter comme nôtre?

Avons-nous convaincu notre contradicteur? nous n'oserions l'espérer : les pires sourds, dit le proverbe, sont ceux qui ne veulent pas entendre. Que cette surdité volontaire

soit exagérée par l'ennui d'avoir une mauvaise cause à défendre, par une susceptibilité accidentelle, et les meilleures raisons deviendront autant d'aiguillons pour son irritation. Nous regretterions profondément qu'il en fût ainsi, nous avons voulu édifier nos lecteurs et non exaspérer notre adversaire ; nous serions d'autant plus désolé d'être arrivé à ce résultat que la simple lecture des textes montre clairement que nous n'avons rien pris ni rien eu à prendre à personne et que la méthode d'hémostasie par pincement nous appartient en propre.

Avant de terminer cette préface, nous devons remercier nos collaborateurs du zèle avec lequel ils ont bien voulu se mettre à notre disposition ; plusieurs de nos internes, et en particulier MM. Sabourin et Poyet, nous ont prêté leur concours pour les leçons XII et XVI ; MM. Barrault et Brochin pour les deuxième, troisième, quatrième et cinquième. M. Thomas a consulté et résumé pour nous la plupart des travaux étrangers auxquels nous renvoyons ; MM. Aubeau, Sinoir et Raoult ont rédigé nos observations. Plusieurs ont été déjà publiées, grâce aux soins d'un de nos plus laborieux élèves, M. Rowlat, dans les journaux anglais de l'époque. Enfin, dans notre pratique hospitalière, nous avons trouvé un concours aussi intelligent que dévoué de la part de nos internes et de nos externes. Que MM. Porak, Colson, Picards (1875), Denis Prengrueber et Poyet (1876), nos internes, Calmeau, Péan, Rowlatt, Destureaux, nos externes, reçoivent ici tous nos remercîments.

15 décembre 1878.

RADCLIFFE LIBRARY
UNIVERSITY
16 APR 79
MUSEUM
OXFORD

PREMIÈRE LEÇON

DU PINCEMENT HÉMOSTATIQUE

MESSIEURS,

Nous reviendrons aujourd'hui sur un sujet que bien des fois déjà nous avons eu l'occasion d'étudier longuement ensemble : l'*hémostasie par pincement*.

Ceux d'entre vous qui ont assisté à mes leçons, soit à Saint-Antoine, soit dans cet hôpital, connaissent les services que cette méthode a rendus jusqu'ici et se font une juste idée de ceux qu'elle est appelée à rendre encore. Il a fallu, malgré tout, une expérience de plusieurs années pour que le pincement triomphât des défiances qui l'avaient accueilli à son origine. Je l'employais constamment et depuis longtemps dans les mêmes conditions qu'aujourd'hui ; mes élèves, mes aides, les fabricants d'instruments de chirurgie qui assistent ordinairement à nos opérations, en avaient reconnu les avantages, les mentionnaient de tous côtés et personne ne songeait à en profiter. Enfin quelques-uns de nos collègues des hôpitaux se décidèrent à entrer dans la même voie que nous. M. Verneuil fit le premier connaître à la Société de chirurgie l'utilité du pincement qu'il appela *forcipressure*. Bien que son travail eût pour base un nombre restreint d'observations, il contribuait à démontrer ce que j'avais avancé tant de fois : que la pince est un auxiliaire précieux dans les opérations et

qu'elle est capable de suppléer à l'insuffisance des autres agents d'hémostase, sinon de les remplacer tous (1).

Au moment où M. Verneuil faisait sa communication, deux de mes internes, MM. Deny et Exchaquet, publièrent un court résumé des leçons que j'avais professées, en 1874, sur le même sujet (2).

Vous vous demanderez probablement, Messieurs, pourquoi je n'ai pas, comme eux, adopté le mot forcipressure, qui a reçu la consécration de la publicité. Je comprends d'autant mieux cette question que l'expression est rationnelle et élégante et que sa terminaison se rapproche assez de celle d'autres mots employés communément jusqu'à ce jour, pour ne pas compliquer inutilement notre nomenclature chirurgicale. Malheureusement, ces qualités sont annihilées par un défaut de précision regrettable.

Que signifie, d'après son étymologie, le mot forcipressure? Pression avec la pince. A ce titre la compression médiate avec des instruments à deux branches, comme celle que fait Galiay dans les hémorrhagies de la paume de la main ; la compression excentrique et bilatérale de Dupuytren dans l'opération de la taille, pourraient être rangées parmi les variétés de la forcipressure. Je crois, Messieurs, que vous avez déjà repoussé toute assimilation entre ces procédés et ma méthode.

Je m'en tiendrai donc dans les leçons que je me propose de vous faire désormais au mot *pincement* dont la forme n'est ni latine, ni savante sans doute, mais dont la signification n'est pas assez élastique pour prêter à des confusions toujours regrettables.

C'est également pour éviter toute équivoque que je reprendrai aujourd'hui même l'historique de la question. Vous verrez comment certains chirurgiens ont été amenés à chercher dans la pince un agent d'hémostase ; je tâcherai de vous montrer les germes d'insuccès que renfermaient les procédés

(1) V. *Bulletins et mémoires de la Société de chirurgie de Paris*, année 1875, pp. 17, 108, 273, 522, 646.

(2) *De la forcipressure*. Paris, 1875. Brochure annexée aux *Leçons de clinique chirurgicale*, de l'année 1875.

mis en usage et qui les ont fait rejeter aussitôt après qu'ils ont été expérimentés.

ÉTUDE HISTORIQUE SUR LE PINCEMENT.

La ligature, que le génie d'Ambroise Paré avait fait accepter presque sans conteste, fut pendant plus de deux siècles considérée non-seulement comme le meilleur, mais encore l'unique moyen d'hémostase pour toutes les hémorrhagies artérielles.

Vers la fin du dix-huitième siècle, une légère réaction se produisit contre elle : on s'aperçut qu'elle était difficilement applicable dans certains cas, que dans d'autres elle n'était pas sans danger. Il suffit presque toujours qu'un mal soit signalé pour qu'on s'efforce d'en trouver le remède. C'est ce qui arriva pour la ligature. Malheureusement, les premières tentatives répondirent mal aux intentions de leurs auteurs : du presse-artère de Deschamps, des lames de plomb de Percy, nous n'avons guère conservé que le nom. Ces insuccès ne découragèrent personne ; vous verrez dans le cours de cet historique qu'un procédé est à peine oublié quand un autre de même nature est de nouveau préconisé ; que la description d'une pince hémostatique provoque immédiatement des descriptions d'instruments semblables et fait surgir de nombreuses revendications de priorité.

Des chirurgiens ont avant nous comprimé des artères ou des veines volumineuses avec des instruments solides et ingénieux ; d'autres ont fait de l'hémostasie temporaire dans le cours de toutes les opérations ; un seul, Nunneley, a entrevu la possibilité et la valeur de l'hémostasie définitive au moyen d'un pincement. Nous passerons en revue les différents travaux dans lesquels sont décrits ces procédés, et, dans un court résumé, nous tâcherons de vous montrer où en était la question lorsqu'à notre tour nous avons pratiqué le pincement hémostatique.

Nous verrons ainsi le pincement appliqué : 1° aux plaies artérielles et aux anévrysmes ; 2° à l'arrêt d'hémorrhagies déterminées, celles qui compliquent la taille ou la hernie étranglée par exemple ; 3° à toutes les hémorrhagies.

§ I

PINCEMENT DANS LES PLAIES ARTÉRIELLES ET LES ANÉVRYSMES.

(Morceaux de bois — lames de plomb — compresseurs artériels.)

Desault, un des premiers, voulut ajouter à la ligature des procédés de compression immédiate, faciles à mettre en usage lorsqu'elle serait insuffisante. En 1787, il dut, dans un cas de nécessité absolue, recourir à l'un d'eux. A la suite d'une plaie de la fémorale, la ligature d'un seul bout, celle des deux bouts ne mirent point à l'abri d'hémorrhagies consécutives. Desault alors dénude l'artère, passe au-dessous d'elle une mince palette de bois, en place une seconde au-dessus, et, à l'aide de fils convenablement serrés, il aplatit le vaisseau entre elles ; les hémorrhagies ne reparurent point (1). Desault ne fut pas sans réfléchir longuement à l'avantage que présentait son procédé d'urgence. Il fit même construire pour en faciliter l'application divers instruments, que Percy appelle de *petites machines en bois*, répondant probablement tous à la même indication. Aucun d'eux n'a été adopté par les chirurgiens de son temps et Desault lui-même ne nous en a pas laissé la description.

Percy se servit au lieu de morceaux de bois de lames de plomb, dans lesquelles il enroulait les vaisseaux. Ce procédé expérimenté sur les chevaux ne fut guère employé que deux fois chez l'homme; la première observation d'hémostasie par la lame de plomb est due à Percy lui-même. Il réussit à arrêter de cette manière des hémorrhagies rebelles consécutives à une ulcération cancéreuse de la fémorale (2) ; la seconde observation est due à Paletta (3). Ce chirurgien ayant eu à la suite d'une castration des accidents graves dus à la ligature en

(1) *Jour. de méd., de chirurg. et pharm.*, 1790, t. LXXXIII, p. 54.
(2) Verneuil, *loc., cit.*, p. 282.
(3) *Siebold's Chiron*, t. I, 1805.

masse du cordon, préféra, dans une opération ultérieure, l'entourer d'une lame de plomb qu'il serra à la manière de Percy.

Voilà, direz-vous, deux méthodes d'hémostase qui ne ressemblent guère au pincement. Peut-être même croyez-vous qu'il faudrait étendre démesurément le champ de la forcipressure afin de pouvoir les y ranger. Je n'ai pas à discuter cette remarque qui me semble parfaitement juste.

Mais si l'on ne peut voir dans les morceaux de bois ou les lames de plomb, les ancêtres même préhistoriques de la pince, on ne doit point les passer pour cela sous silence. Vous ne pourrez avoir une idée juste de l'évolution de la méthode que si vous connaissez les tâtonnements des premiers jours.

Moins de vingt ans après les tentatives malheureuses de Percy et de Desault, apparurent pour la première fois les compresseurs artériels en forme de pince. Duret en décrit un dans sa thèse inaugurale (1). Cette pince anévrysmale, comme il l'appelle, a été construite surtout en vue de la compression

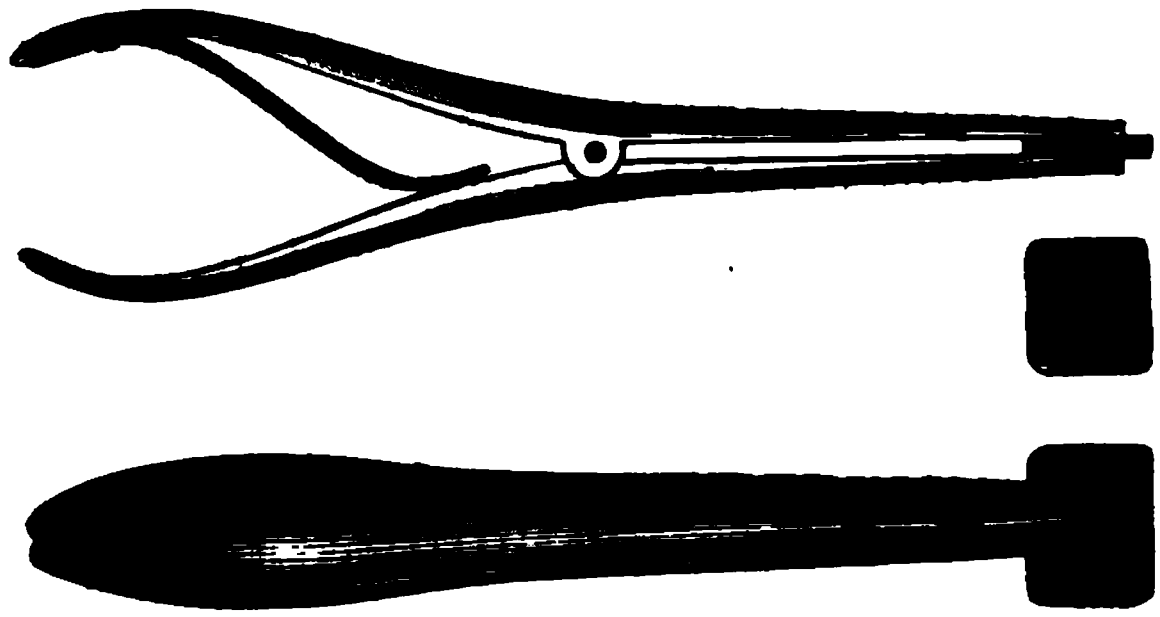

Fig. 1. — Pince anévrysmale de Duret.

des grosses artères (voy. fig. 1). Elle exige pour être appliquée une dénudation complète du vaisseau et elle doit rester en place pendant plusieurs jours.

La pince de Duret ne fit guère parler d'elle; en revanche le presse-artère dont Assalini donna la description l'année suivante, eut une période de vogue indiscutable. La construction de cet instrument était plus parfaite que celle de la pince

(1) *Sur la compression immédiate des artères dans l'opération de l'anévrisme.* Paris, 31 juillet 1810, n. 85.

de Duret (voy. fig. 2). Était-ce une invention réelle ou un simple perfectionnement ? Nous sommes disposé à accepter la seconde opinion. Rien d'ailleurs n'est plus difficile à élucider

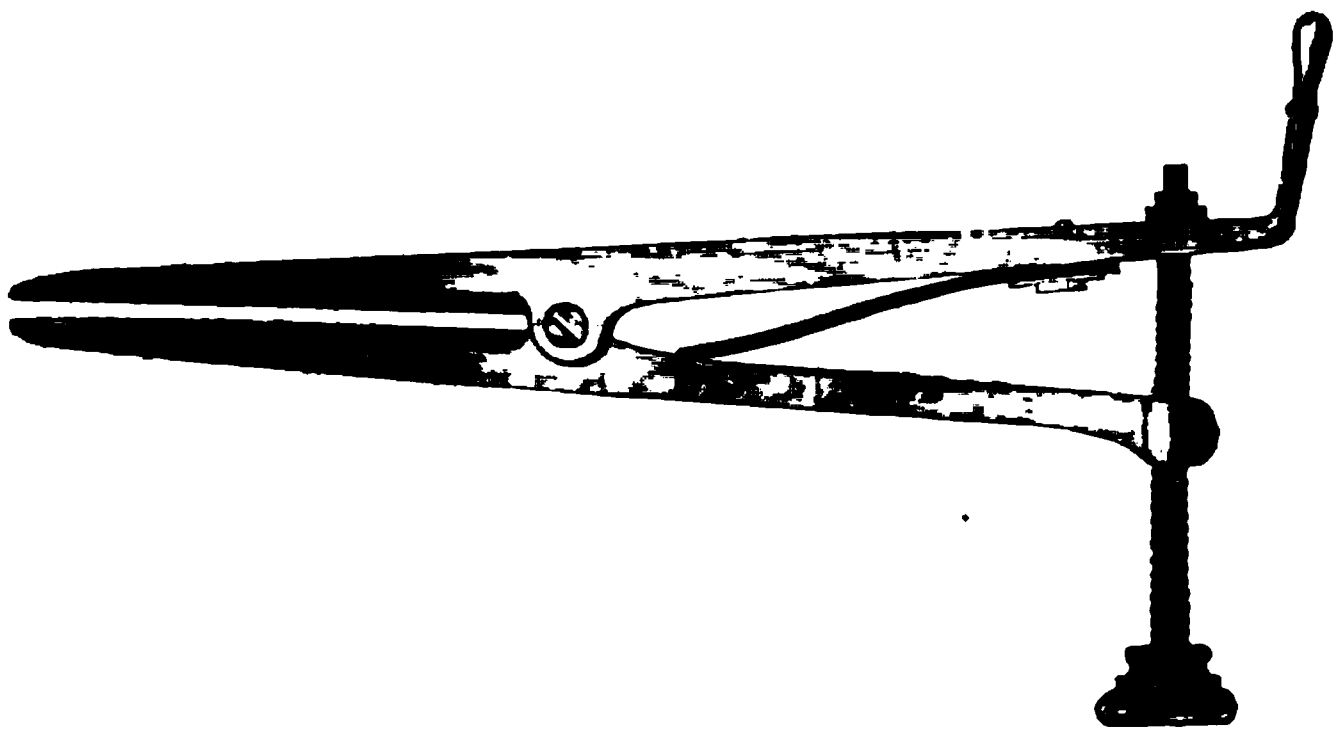

Fig. 2. — Compresseur artériel d'Assalini (1).

que ces questions de priorité lorsqu'il s'agit d'une méthode et surtout d'un instrument.

Si nous en croyons deux revendications postérieures à la thèse de Duret, sa pince elle-même n'aurait été qu'une copie mal comprise d'instruments déjà construits dans le même but. « Dans un petit mémoire sur la compression immédiate que j'ai soumis au jugement de M. Roux en 1809, un an avant que M. Duret présentât sa thèse, écrivait Lévêque

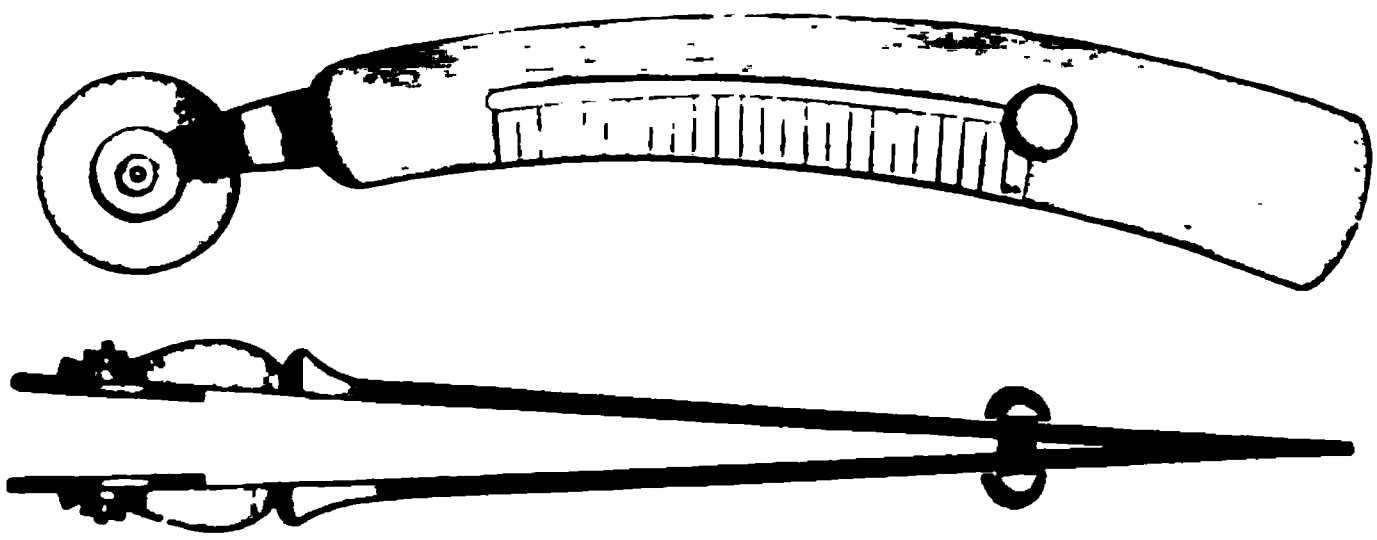

Fig. 3. — Compresseur de Percy (2).

en 1812, j'ai aussi décrit un instrument compressif qui me paraît laisser plus de facilités pour graduer à volonté la com-

(1) Gravure extr. du *Manuale de chirurgia*. Napoli, 1824.
(2) *Ibid.* du Mémoire de Ristelhueber.

pression et proportionner les efforts du levier aux résistances

Fig. 4. — Pince artérielle de Ristelhueber.

qu'il peut avoir à vaincre (1). » Ristelhueber dans un travail lu à la Société de médecine de Strasbourg en 1817 (2), parle de trois instruments destinés à l'hémostase, deux pinces, l'une employée par Percy (voy. fig. 3), l'autre dont l'idée lui appartient (voy. fig. 4) et une sorte de podomètre construit par un fabricant nommé Sir Henry (voy. fig. 5).

Fig. 5. — Compresseur de Sir Henry.

Tous ces instruments se ressemblent d'une manière frap-

(1) *Considération pour servir à l'histoire et au traitement des anévrysmes externe*. Paris, 22 août 1812, n. 152.

(2) *Mémoire de la Société médicale d'émulation*, 1817.

pante. Leurs inventeurs ont-ils eu en même temps la même idée ou l'un d'eux s'est-il emparé sans scrupule de celle d'un autre? Que Duret ait profité des leçons de Percy, qu'Assalini ait eu connaissance de la thèse de Duret, ce sont des questions que nous ne tenterons point de résoudre; ce qu'il y a de certain, c'est que la pince d'Assalini fut la seule dont l'usage se répandit. En Italie, Monteggia, Brutti et Assalini lui-même traitèrent avec succès des anévrysmes par ce moyen. Paolo Cancer l'employa en même temps que la ligature à la suite d'une plaie de deux artères de l'avant-bras. Dans plusieurs de ces cas l'instrument répondit aux espérances qu'il avait fait concevoir. Assalini voulut alors donner une plus grande publicité à sa découverte. Il fit, en 1814, un voyage en Angleterre et en Irlande, et montra son compresseur aux chirurgiens de ces deux pays. Travers l'expérimenta sur les animaux (1), Crampton l'adopta en principe, mais le modifia dans sa forme. Les autres chirurgiens réservèrent leur jugement ou s'en tinrent à la ligature. A partir de ce moment on n'a plus parlé du compresseur d'Assalini que pour le rejeter.

« Tous ces instruments, dit Bérard, dus à Deschamps, à Assalini, Forni et Crampton, ont pour inconvénients d'irriter violemment les plaies et de disposer à l'ulcération de l'artère dont ils ne ferment violemment le canal que d'une manière incomplète. Il est donc complétement inutile de s'y arrêter plus longtemps (2). » Cette sentence d'excommunication ne fut ni contestée, ni relevée, et pendant plus de vingt ans on ne pensa plus aux pinces ni aux compresseurs artériels.

En 1865, M. de l'Estrange de Dublin s'en servit de nouveau. La construction et le principe de son instrument rappellent celui de Sir Henry, ou mieux encore le cathéter dont nous nous servons pour retirer les corps étrangers de la vessie (voy. fig. 6). Aura-t-il un meilleur sort que ses devanciers? Je n'ose l'espérer. Il y a plus de dix ans que M. de l'Estrange l'a fait connaître

(1) *Méd. chir. trans.*, t. VI, p. 648, 1815.
(2) *Dict. de méd.*, en 30 vol., art. LIGATURE.

et peu de personnes en ont parlé. M. Porter de Dublin a publié seul un cas dans lequel il l'a employé avec succès ;

Fig. 7. — Compresseur de Löffler pour la carotide.



Fig. 6. — Compresseur de de l'Estrange.

nous ne savons pas si son inventeur ne l'a point abandonné lui-même.

Que dire de ces tentatives répétées de ce problème de la suppression de la ligature toujours posé et jamais résolu? Une seule chose à mon avis : cette suppression est une nécessité à laquelle le pincement seul peut répondre. En France, en Italie, en Angleterre, la question est présentée avec la même netteté et des procédés pour ainsi dire identiques sont préconisés à différentes époques dans le même but. Cette similitude historique est un argument que l'on peut joindre à

tous ceux que je vous ai donnés ou que vous avez tirés vous-mêmes de ma pratique.

Je ne vous ai parlé, Messieurs, que des instruments dont les analogies avec la pince sont indiscutables et qui, comme elle, saisissent directement entre leurs mors les vaisseaux à comprimer : je pourrais joindre aux précédents d'autres compresseurs à deux branches comme celui de Löffler pour la carotide (1) (voy. fig. 7), les serre-nœuds à plaques, tels que le serre-artères de Deschamps et celui d'Ayrer (voy. fig. 8 et 9). Mais tous ces instruments se rapprochent plus par leur forme et leur construction des tourniquets que des pinces proprement dites : je crois devoir les négliger.

Fig. 8 et 9. — Presse-artères de Deschamps et d'Ayrer.

§ II

PINCEMENT CONTRE DES HÉMORRHAGIES DÉTERMINÉES

(Tourniquets pour la méningée — compresseurs pour l'épigastrique — serres-fortes.)

On a tenté de comprimer avec des instruments présentant une lointaine ressemblance avec la pince, la méningée pendant l'opération du trépan, les vaisseaux de la cloison des narines, les artères profondes de la main, l'épigastrique pendant la kélotomie ; on a voulu arrêter de la même manière les hémorrhagies qui compliquent la taille, celles qui surviennent après les piqûres de sangsues, enfin toutes les hémorrhagies veineuses.

A. *Trépanation.* (Tourniquets de Foulquier, de Portal, de Carl. Graefe.) — Je ne vous entretiendrai pas longuement des trois appareils dont je viens de vous rappeler les noms. Le tourniquet de Foulquier seul mérite une mention. Au moyen

(1) Van Goescher. Abhandl. von d. Wunden übersetz. aus d. Holland. von Loffler. in-8°. Leipzig. 1796

de cet instrument l'artère est aplatie entre deux plaques mobiles; c'est là le seul point qui le rapproche de la pince. (voy. fig. 10). Ceux de Portal et de C. Graefe qui compriment le vaisseau contre la surface des circonvolutions cérébrales ne sauraient entrer dans cet historique.

Fig. 10. — Tourniquet de Foulquier.

B. *Hémorrhagies nasales.* — Lorsqu'on enlève une tumeur des narines ou des fosses nasales, on peut faire l'hémostasie sur la cloison avec une lame de plomb repliée en deux et serrant à la manière d'une pince. Richerand, qui recommande ce procédé (1), ne semble pas se douter qu'on a fait déjà de la lame de plomb un usage analogue.

C. *Hémorrhagies de la paume de la main.* — L'instrument construit par M. Galiay de Tarbes ne diffère de la pince à feu ordinaire que par une vis de pression qui peut en rapprocher les branches à volonté (voy. fig. 11). Lorsqu'une hémorrhagie se fait par les vaisseaux profonds de la main on exerce une compression énergique et persistante en serrant convenablement la vis. Afin d'éviter la douleur que le contact immédiat des palettes terminales avec les tissus ne manquerait pas de produire, on applique au-dessous d'elles des rondelles d'agaric ou des compresses graduées (2). Ce moyen d'hémostase est ingénieux, simple et pratique ; je n'ai l'intention ni de le blâmer, ni de le rejeter d'une manière absolue. Mais,



Fig. 11. — Pince de Galiay.

(1) *Nosographie chirurgicale*, 5e édit., 1821, t. IV, p. 181.
(2) *Bulletin thérapeutique*, 1850, t. XXXIX, p. 73.

M. Galiay serait certainement le premier surpris si on lui disait qu'il arrête les hémorrhagies de la paume de la main par le pincement des vaisseaux divisés.

D. *Hémorrhagies qui compliquent l'opération de la hernie étranglée.* — Vous pourrez voir dans le traité de Chopart et Desault (1) un procédé d'hémostase qui d'après eux peut rendre de vrais services, lorsqu'une hémorrhagie de l'épigastrique vient augmenter les difficultés de la kélotomie. Une des branches de la pince à pansement ordinaire convenablement garnie d'amadou est introduite dans l'anneau dilaté ; l'autre comprime les téguments au dehors; toutes les deux

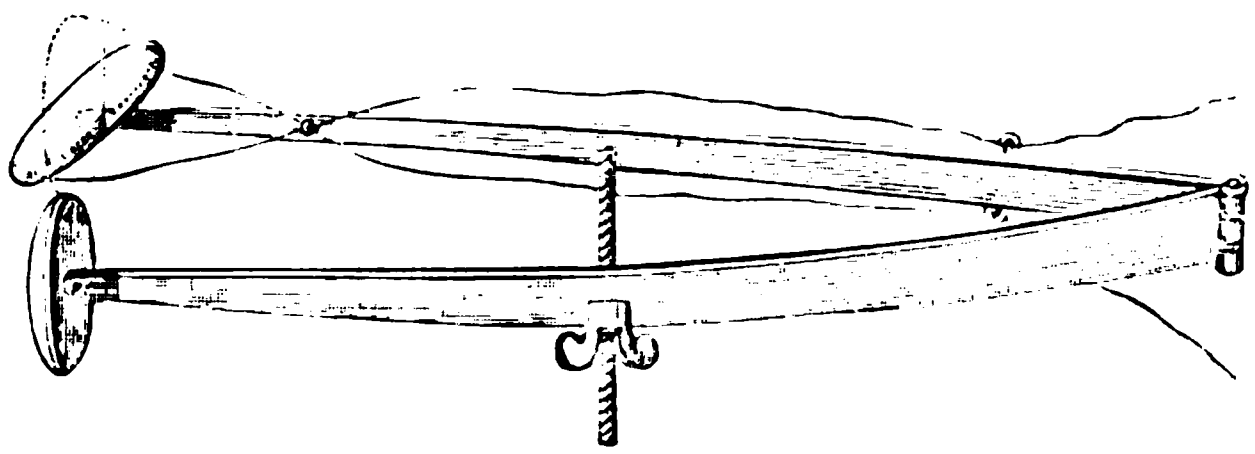

Fig. 12. — Compresseur de Schindler pour l'épigastrique.

sont maintenues rapprochées au moyen d'une bandelette agglutinative. — Quelques années plus tard Thillaye (2) conseilla le même procédé ; seulement au lieu de la pince à pansement il recommanda la pince à polypes. Ce chirurgien ne nous a pas dit que Chopart avait employé avant lui ce procédé. D'autres l'ont également inventé de seconde main ; Schindler et Hesselbach (3) (voy. fig. 12 et 13) ont fait construire des compresseurs destinés spécialement à l'épigastrique. Ils ont subi le sort d'instruments plus avantageux, et sont vite tombés dans un oubli si profond que probablement personne ne songera jamais à les en tirer.

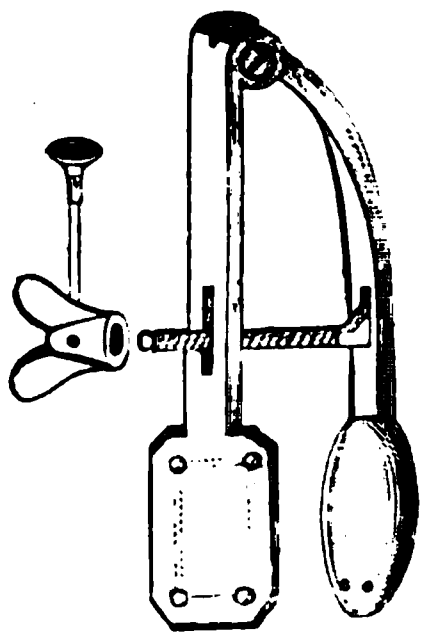

Fig. 13. — Compresseur de Hesselbach.

(1) Paris, 1797.

(2) *Traité des bandages et appareils.* Paris, 1815.

(3) Pour la description et la figure de ces instruments, voir Kromholz, *Akologie.* Prag., 1825.

E. *Opération de la taille.* — Cette fois encore ce fut un accident qui détermina le chirurgien à recourir à la pince. Antoine Dubois, n'ayant pu réussir à lier une artère profonde qui donnait du sang pendant une taille périnéale, la saisit avec une pince à ligature qu'il laissa en place. Le lendemain l'hémorrhagie ne reparut point quand on enleva la pince. Richerand mentionne ce fait avec éloge et conseille de recourir toujours en pareil cas au même procédé. Dupuytren le connaissait peut-être lorsqu'il adopta pour des circonstances analogues une pince hémostatique à pression excentrique. « Imaginez, dit celui qui l'a décrite dans un journal de l'époque, une pince à dissection ordinaire dont les branches soient aussi larges à leur extrémité qu'à leur talon et que l'élasticité des branches soit telle qu'elles tendent à s'éloigner avec force quand elles sont rapprochées par la pression des doigts (1). »

Dubois et Dupuytren n'ont probablement guère trouvé d'imitateurs et leurs procédés sont à peine mentionnés par ceux qui les ont suivis.

F. *Piqûres de sangsues.* — En 1824, Henneman de Schwerin publie un long mémoire sur les usages thérapeutiques des sangsues (2); il mentionne la nécessité d'arrêter le sang aussitôt après leur enlèvement, signale les inconvénients que peut avoir pour les enfants anémiques une hémorrhagie un peu abondante. Mais il n'est pas toujours facile de faire l'hémostase immédiate dans ces conditions. Henneman a eu lui-même affaire, il y a quelque temps, à un enfant indocile qui arracha violemment une sangsue et ne voulut supporter aucun des appareils destinés à arrêter l'hémorrhagie. Cependant, le sang coulait au point d'inspirer des craintes pour la vie du petit malade. Henneman fit alors à la peau un pli qu'il saisit avec la pince artérielle à coulisse qu'il avait dans sa trousse et au bout d'un quart d'heure l'hémorrhagie était complétement arrêtée. Ce fut un trait de lumière. Pourquoi ne généraliserait-on pas une pratique si simple et si efficace ? Toutes les fois que chez les enfants une hémorrhagie est dif-

(1) *Bulletin de thérapeutique*, 1836, t. XXV.
(2) *Rüst's Magazin*, t. XVI, 1824.

ficile à arrêter il suffira de plisser les téguments et de laisser une pince en place pendant quelque temps. Il est vrai que chez les adultes cette pratique rencontre des difficultés à cause de l'épaisseur et de la rigidité des téguments.

Le procédé de Henneman rencontra peu d'adeptes au début. Rust a même soin de nous apprendre dans une note ajoutée au mémoire de son compatriote qu'il décline toute responsabilité au sujet de l'article précédent; que pour son compte il préférera toujours à la pince à sangsues le cautère actuel aussi sûr et d'un emploi plus général.

En France diverses tentatives furent faites pour arrêter les mêmes hémorrhagies.

« M. Hatin, dit Lisfranc (1), conseille de fendre une tige de bois parallèlement à son axe et jusqu'à la moitié de sa longueur : on pince la peau qui entoure la petite plaie; on l'engage entre les branches de cette tige ; elles se rapprochent sur-le-champ; elles exercent ainsi une compression très-avantageuse ; mais, pour avoir la quantité nécessaire des téguments, il faut qu'ils jouissent d'une grande mobilité ; c'est ce qui n'a pas toujours lieu. »

Les docteurs Melliez et Delioux ont fait usage dans le même but de la pince à ligature et de la serre-plate. « Deux fois, dit M. Melliez (2), il m'est arrivé de maintenir la piqûre comprimée entre les mors d'une pince à ligature, et je m'en suis très-bien trouvé. Les deux épreuves que j'en ai faites m'autorisent à traiter ce procédé avec plus d'indulgence que ne le fait M. Hervieux, et je pense d'ailleurs qu'en le combinant avec la cautérisation et avec les styptiques, on abrégerait son temps d'application et on assurerait, en outre, l'action de ces derniers. » Delioux modifia la serre-fine de Vidal dont il élargit les mors et à laquelle il donna le nom de serre-plate (3). Le mode d'application est le même que celui des instruments dont nous avons parlé.

G. *Hémorrhagies veineuses.* — Si la ligature des artères a

(1) *Précis de médecine opératoire*, p. 314. Paris, 1845.
(2) *Bullet. de thérap.*, t. XLV, 1853, p. 552.
(3) *Gaz. méd. de Paris*, 1854, p. 69.

toujours compté des partisans nombreux, en revanche celle des veines a été longtemps discutée. Des chirurgiens de la plus grande valeur l'ont rejetée d'une manière absolue. « Et pourtant, dit M. Porter, on a dans certaines amputations affaire à des hémorrhagies veineuses extrêmement redoutables et qu'il faut à tout prix arrêter. » Il préconise dans ce but la pince de Dieffenbach (1), c'est-à-dire une sorte de serre-forte à branches croisées identique à celle dont nous nous servions au début de notre carrière. Cette pratique aurait pour avantage de produire une hémostasie parfaite, de n'exposer ni à la phlébite, ni à l'érysipèle, ni à l'infection purulente. On laisse la pince à demeure, et un fil placé à son extrémité permet de l'enlever le lendemain de l'opération sans la moindre difficulté. M. Collis, un des élèves de Porter, eut l'occasion de pratiquer peu après le pincement des veines dans une amputation et en obtint un excellent résultat.

Fig. 14. — Pince de Dieffenbach employée par Porter.

Cette fois nous nous trouvons en présence d'un procédé incontestablement rationnel et susceptible d'un usage beaucoup plus étendu que tous ceux que nous avions vus jusqu'ici. Il est regrettable que M. Porter n'ait pas songé à l'appliquer aux artères et qu'il se soit borné à se servir pour ces dernières du compresseur de l'Estrange dont l'application ne pouvait être que restreinte. A part cette réserve nous ne saurions trop louer l'heureuse inspiration de ce chirurgien qui, le premier, a fait l'hémostasie définitive, mais qui malheureusement ne l'a faite que pour les veines.

Nous en avons fini, Messieurs, avec les applications particulières et locales du pincement. Des chirurgiens dont nous avons analysé sommairement les écrits, les uns ont pincé véritablement les vaisseaux ; les autres les ont comprimés à distance avec des instruments le plus souvent défectueux. Nous allons maintenant passer à des travaux d'un autre ordre.

(1) *The Dublin journal of med. sciences*, 1863.

Au lieu d'avoir en vue un seul vaisseau ou une seule opération, leurs auteurs ont eu réellement des idées générales : ils ont entrevu, en un mot, une méthode hémostatique ; quelques-uns même l'ont appliquée. Est-ce celle que je vous recommande dans toute son intégrité ? C'est là ce que nous rechercherons ensemble.

§ III

DU PINCEMENT COMME MÉTHODE GÉNÉRALE D'HÉMOSTASE.

Si vous voulez pour un instant vous reporter au travail de MM. Deny et Exchaquet, vous vous rappellerez que je pratique le pincement dans trois conditions : 1° pour arrêter le sang pendant le cours d'une opération et éviter les ennuis et les complications causés par la nécessité de faire à tout instant des ligatures ; 2° que je laisse sur les vaisseaux de toute nature et de tout calibre des pinces à demeure destinées à produire leur oblitération complète et durable ; 3° que sur les régions de peu d'épaisseur telles que la langue ou les lèvres ; sur le pédicule de certaines tumeurs, j'applique une pince destinée à empêcher l'afflux du sang pendant le cours de l'opération. J'ai donné à ces trois modes d'application du pincement les noms d'*hémostasie temporaire*, *définitive* et *préventive*.

On s'est servi plus d'une fois de l'hémostasie temporaire ; j'ajouterai même que plusieurs chirurgiens en ont montré avec une précision digne d'éloges les avantages et les conditions d'application ; on a parlé également de l'hémostasie définitive, qu'un seul a dû appliquer ; enfin on n'a guère eu l'idée de l'hémostasie préventive.

Étudions tour à tour chacun de ces points.

A. *Hémostasie temporaire*. — C'est dans le travail d'Henneman dont je vous ai déjà parlé que vous trouverez la première fois nettement décrite cette variété d'hémostasie par pincement. Henneman a modifié d'abord la pince à ligature employée de son temps ; les mors au lieu d'être droits sont légè-

rement incurvés (voy. fig. 15). « Ma pince à sangsue, dit-il, est capable de rendre des services beaucoup plus sérieux que ceux dont je viens de parler. »

Puis il énumère les difficultés que créent les hémorrhagies multiples pendant les opérations, l'obstacle que de nombreuses ligatures apportent à la réunion. Il faut assez souvent recourir aux doigts des aides pour comprimer chaque vaisseau qui saigne, de sorte que le chirurgien est obligé de les multiplier outre mesure et l'on sait combien la chose est difficile dans des villes de second ordre. C'est alors que les pinces à sangsues rendront de vrais services ; aussitôt qu'un vaisseau est ouvert on applique une pince qui ne gêne nullement l'opérateur; si plus tard une ligature devient nécessaire, elle pourra être faite sans aucune difficulté. Henneman n'a qu'une confiance médiocre dans l'avenir de sa méthode. « Se trouvera-t-il quelqu'un, dit-il, qui veuille l'expérimenter, j'en doute, car elle n'a de parrain ni de l'autre côté du Rhin, ni de l'autre côté du canal ; il serait bon cependant de ne pas la juger à la légère et de ne se prononcer sur la valeur du procédé qu'après une longue et sérieuse expérience. »

Fig. 15. — Pince de Henneman.

La suite ne justifia point ces prévisions timides, la méthode fut tellement appréciée qu'un compatriote d'Henneman, C. Graefe, s'efforça quelques années plus tard d'en faire son profit. Ce chirurgien s'était occupé spécialement d'hémostase. Il avait construit, comme nous l'avons vu, plusieurs compresseurs pour la méningée. En 1827, trois ans après la publication du travail de Henneman, il décrit un crochet pour simplifier la ligature des artères profondes. Un procédé aussi simple, aussi avantageux que l'hémostasie temporaire par la pince ne pouvait le laisser indifférent. Aussi nous voyons paraître en 1831 deux travaux signés de Lainverber (1) et d'Angelstein, deux élèves de Carl Graefe, qui nous apprennent

(1) Thèse de Berlin, 1831.

que ce dernier aurait depuis peu inventé un procédé destiné à faire l'hémostasie pendant les opérations ; qu'il a fait construire pour cela une pince à double bouton et à pression continue dont l'emploi est facile et extrêmement avantageux (1).

Il est difficile, Messieurs, en comparant minutieusement les Mémoires de Henneman et d'Angelstein (le seul que nous ayons pu nous procurer) de ne point porter un jugement un peu sévère sur ce dernier. Les idées sont les mêmes et exposées dans le même ordre ; les motifs qui ont décidé Henneman à recourir au pincement sont précisément ceux qui auraient conduit C. Graefe à la même méthode. Ce qui donne une plus grande probabilité à l'hypothèse que le chirurgien de Berlin et ses élèves avaient connaissance du travail de Henneman et l'avaient passé intentionnellement sous silence, c'est la dernière phrase du Mémoire d'Angelstein. En voici la traduction littérale :

« La pince à sangsues de Henneman présente quelque ressemblance avec celle-ci, mais elle répond à une tout autre indication. D'ailleurs cette pince est peu avantageuse, elle exige deux mains pour être placée, ce qui augmente notablement la durée des opérations et l'on doit avoir surtout en vue de les abréger. »

Angelstein a voulu lancer le trait du Parthe et n'a réussi qu'à commettre une maladresse. Je me bornerai à vous faire remarquer cette bizarre contradiction du début et de la fin. La pince de Henneman répond à une tout autre indication que celle de Graefe, dit Angelstein ; mais alors pourquoi s'efforce-t-il de nous prouver qu'elle présente peu d'avantages pour l'hémostasie temporaire pendant les opérations, puisque, d'après lui, elle a été construite dans un but tout différent. Disons le mot, Messieurs, Angelstein a tenté, lorsque la chose n'était pas encore de mode, de faire une véritable annexion scientifique au profit de son maître C. Graefe.

Cette rectification faite, je n'hésite pas à dire que la pince de Graefe est meilleure que celle de Henneman ; qu'elle se

(1) *Græfe und., Valther's journal,* 1831.

ferme seule par le fait de l'élasticité de ses branches et peut être placée avec une très-grande facilité (voy. fig. 16). Donc

Fig. 16. — Pince de Carl Graefe.

en Allemagne l'hémostasie temporaire fut faite d'abord en 1824, puis en 1831, et au bout de quelques années probablement on l'oublia, car depuis Angelstein personne n'en a plus parlé.

En France on y revint lorsque Vidal fit connaître la serre-fine et ses usages ; tout d'abord il n'avait songé à l'appliquer que pour favoriser la réunion des plaies, mais bientôt il s'en servit comme d'un agent d'hémostase. « Il est très-rare, écrivait-il en 1848, qu'un moyen unissant ne soit pas en même temps un moyen hémostatique. » Et, pour nous démontrer l'assertion qu'il vient de formuler, il rapporte deux observations dans lesquelles la serre-fine a fait d'une manière efficace l'hémostasie temporaire et même définitive (1).

(1) *Bulletin de thérapeutique*, t. XXXVI, p. 301.

Depuis lors, ce procédé n'a jamais été complétement abandonné. Marcellin Duval s'est servi pour obtenir l'hémostase et la réunion des plaies des pinces à ressort élastique qui portent son nom (1, voy. fig. 17). Sédillot adopta une pratique analogue. « Ces pinces, dit-il (les serres-fortes) (voy. fig. 18), sont capables de rendre de grands services aux chirurgiens qui opèrent seuls ou sont privés d'aides suffisamment exercés (2). » M. Bœckel s'y tient encore aujourd'hui. Dans une ovariotomie que ce chirurgien pratiqua en 1872, la perte de sang fut très-faible

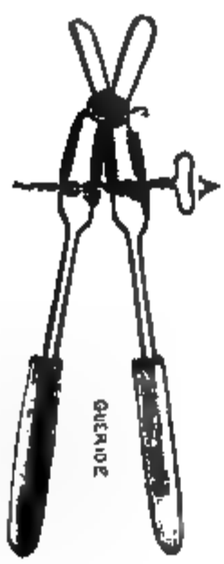

Fig. 17. — Compresseurs de M. Duval.

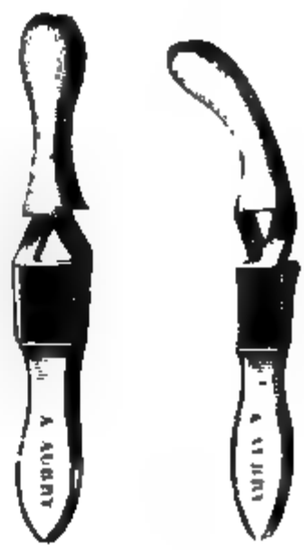

Fig. 18. — Serres-fortes de Sédillot.

« parce que quelques vaisseaux de la paroi abdominale avaient été comprimés avec des pinces à torsion (3). M. Ancelet a adopté le même procédé et a même songé à l'hémostasie définitive. M. Kœberlé (4) a fait de l'hémostasie temporaire depuis une époque difficile à préciser, mais postérieure à 1865, seulement, au lieu d'employer la serre-forte comme Sédillot et Bœckel, il a donné la préférence à la pince à anneaux de Charrière (5). M. von Bruns nous apprend que depuis vingt ans il a fait, lui aussi, l'hémostasie temporaire

(1) *Traité de l'hémostasie.*
(2) *Traité de médecine opératoire.* Paris, 1865, p. 200.
(3) *Gazette médicale de Strasbourg*, 1872, p. 118.
(4) Notes à la traduction française du *Traité des maladies des femmes* de West. Paris, 1869.
(5) V. Denys et Exchaquet, *loc. cit.*, p.

au moyen d'une pince (1). M. Ancelet se sert de la serre-fine dans sa pratique courante pour atteindre le même but. Il a même entrevu la possibilité de l'hémostasie définitive (2).

J'arrête ici, Messieurs, la liste de ceux qui ont fait le pincement dans ces cas. Un ou deux noms de plus n'ajouteraient rien à mon argumentation ; peu importe, dès l'instant que la méthode est acceptée, qu'elle ait été appliquée cent fois ou cent cinq fois ; ce que je tenais à vous démontrer, c'est que, depuis 1824, l'hémostasie temporaire par la pince a toujours compté des partisans. Les instruments employés n'ont pas tous présenté la solidité et la simplicité désirables, mais tous répondaient en fin de compte au même besoin. La pince à coulant de Henneman comme la pince à double bouton de Graefe ; les serres-fines de Vidal, les serres-fortes de Dieffenbach et de Sédillot ; les pinces à verrou comme celles à anneaux, pouvaient toutes faire l'hémostasie temporaire. C'est par là que nous avons débuté.

B. *Hémostasie définitive.* — Jusqu'en 1867, aucun chirurgien ne semble en avoir entrevu la possibilité. Cette année-là, Nunneley de Leeds publia dans un journal de Londres (3) un article dont l'importance n'échappa à personne. C'est l'infidélité de l'acupressure qui l'a conduit à chercher une méthode hémostatique plus efficace et plus simple.

« Quelle que soit l'opinion que l'on professe sur l'acupressure, dit-il, on ne peut douter que si l'on avait à sa disposition un moyen d'arrêter le sang ne nécessitant point l'abandon dans les plaies de substances étrangères, ce serait une grande amélioration pour la médecine opératoire. »

Voilà le problème de la suppression de la ligature posé avec une netteté que nous n'avons pas encore rencontrée.

« J'ai pensé, ajoute Nunneley, que si je pouvais découvrir une pince autoclave (*self-acting*) suffisamment fine pour ne pas gêner la réunion, suffisamment forte pour fermer herméticquement les vaisseaux sans amener la gangrène et l'ulcéra-

(1) *Chirurgische Heilmittellehre.* Tubingen, 1875.
(2) *Courrier médical*, 1870.
(3) *British med. journal*, 1867, t. II.

tion de leurs parois ; pour rester solidement fixée aux points où elle est appliquée et malgré cela susceptible d'être enlevée à volonté, j'aurais trouvé l'agent d'hémostase qui nous manque. »

Des différentes pinces que propose Nunneley dans ce but,

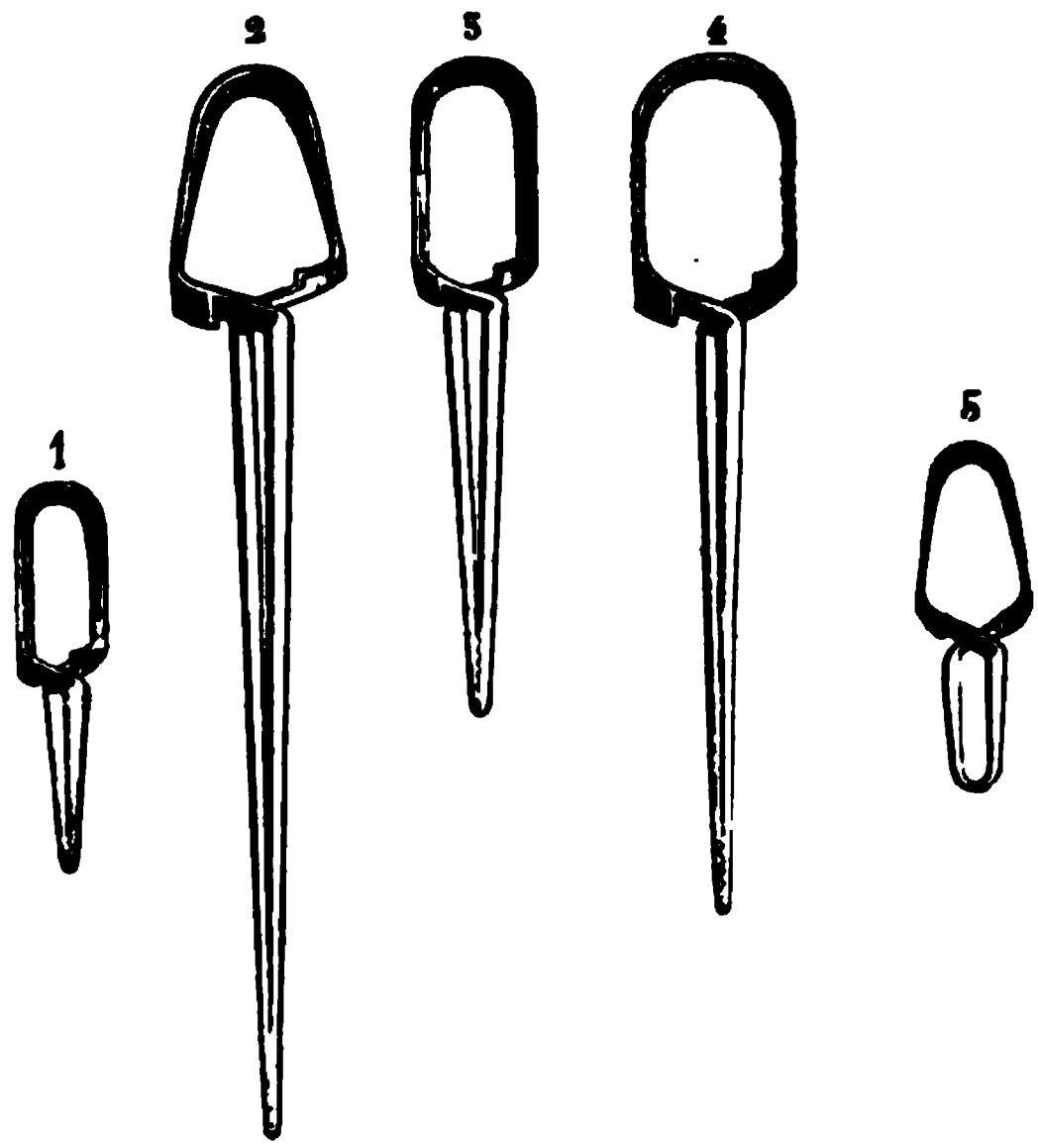

Fig. 19. — Pinces (à branches croisées) de Nunneley.

quelques-unes sont à branches croisées comme la serre-fine (voy. fig. 19) ; d'autres à coulant (fig. 20). Il a retiré de

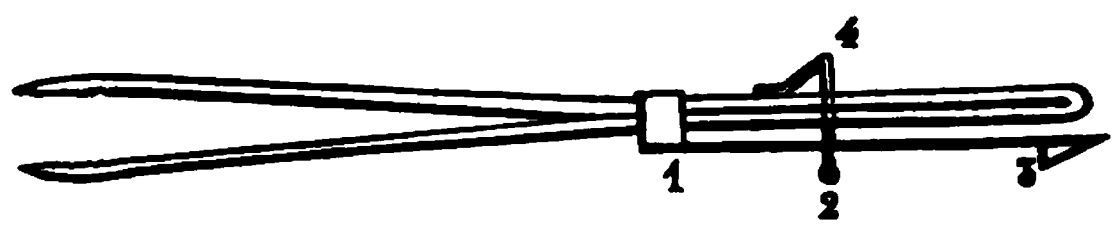

Fig. 20. — Pince (à coulant) de Nunneley.

leur usage de véritables services et nous donne sur le mode et le temps d'application des détails d'une exactitude rigoureuse. Sur les vaisseaux de moyen calibre, la pince doit être appliquée pendant *vingt-quatre heures*, mais sur les gros elle devra rester en place *quarante-huit heures* ou même davantage. Dans les plaies des artères et les anévrysmes, cette mé-

thode peut rendre les services les plus sérieux « et, ajoute Nunneley, je crois que rien n'empêche de mettre la pince sur les veines. »

Le procédé a été cherché et découvert à la suite d'une impulsion toute personnelle, mais nous devons ajouter qu'à ce moment même il y avait parmi les chirurgiens anglais une tendance manifeste à rejeter la ligature. Simpson venait de faire connaître l'acupressure ; les uns l'avaient adoptée avec enthousiasme et ne voulaient plus d'autre méthode ; les autres un peu plus sceptiques avaient reconnu qu'elle n'était pas sans inconvénients, et faisaient chaque jour des tentatives pour la remplacer. Ainsi, Nunneley nous apprend qu'ayant eu l'occasion de rencontrer M. Birkett en voyage, il parla à cet éminent chirurgien d'une pince hémostatique à gaîne mobile qu'il venait de faire construire. Birkett, qui avait déjà eu la même idée, l'avait abandonnée parce qu'elle était sans avantage.

Les instruments de Nunneley pouvaient-ils rendre les services qu'il en attendait ? Je ne le crois pas. S'ils sont capables de fermer les vaisseaux de petit ou de moyen calibre, aucun d'eux ne présente une solidité suffisante pour produire une occlusion certaine et parfaite des artères et des veines volumineuses. Je ne crois pas non plus que l'on eût pu les appliquer avec avantage, comme l'avait proposé Nunneley, au traitement des anévrysmes.

Cette réserve faite, Messieurs, nous ne pouvons qu'admirer le sens pratique du chirurgien de Leeds. Il a vu mieux qu'aucun de ceux qui l'avaient précédé tout le parti qu'on pouvait tirer de la pince pour l'hémostasie définitive. Il ne s'agit plus dans son Mémoire d'une intuition vague demeurée dans le domaine de la spéculation, mais d'une méthode rationnelle, simple, et qui certainement a été plus d'une fois appliquée. Nunneley s'était engagé dans son premier article à revenir longuement sur le même sujet. Malheureusement les années 1868 et 69 furent remplies par la publication de sa statistique générale à l'infirmerie de Leeds, et la mort le surprit au milieu de ses travaux au mois de juin 1870.

Il y a lieu de s'étonner que la plupart de ceux qui avaient formulé des revendications après la première communication et présenté au public médical des pinces de différents modèles dont ils vantaient les avantages aient abandonné si vite une idée qui, à les en croire, leur appartenait. On ne saurait conclure qu'une chose de leur silence : c'est qu'ils connaissaient peu la méthode et n'étaient nullement convaincus de son utilité. Il n'est pas probable que les choses se fussent passées de la même manière si Nunneley eût pu mettre à exécution son projet et offrir, comme il l'avait promis, la démonstration expérimentale de ses vues. Pour mon compte, je crois que les différents instruments construits en Angleterre, de 1867 à 1872, se valent tous et ne méritent qu'une mention sommaire. Je vous ai parlé de l'application de la serre-fine à l'hémostasie veineuse faite par Porter. Collis s'appuyant sur ce fait réclama pour son maître la priorité de la méthode (1).



Fig. 21. — Pince de Wolef.

Un peu plus tard M. Wolfe écrivit au même journal une communication bizarre qui peut passer pour une revendication timide. Il a fait construire, par un fabricant d'instruments de Glasgow, une pince en porte-crayon (voy. fig. 21), mais il n'est pas certain qu'il la destinât au même usage que Nunneley (2)

En 1866, William Taylor avait entrevu la possibilité de fermer les vaisseaux avec une pince autoclave, il en fit construire une qu'il montra dès cette époque au professeur Spence d'Édimbourg, et en donna la description

(1) *Brit. med. journal*, 1867.
(2) Même journal. — Même année.

dans sa thèse soutenue dans le cours de l'année (1). Nous ne saurions mieux la comparer qu'aux épingles dites à nourrice (voy. fig 22). Enfin, Wills Richardson décrivit, en 1868, une nouvelle pince artérielle à fermeture engaînante comme celle de Wolfe, mais plus avantageuse parce que ses branches étaient maintenues rapprochées au moyen d'un écrou (2) (voy. fig. 23).



Fig. 22. — Pince de Taylor.

Je ne veux nullement contester la bonne foi des chirurgiens dont je viens de vous parler, ni mettre en doute l'exactitude de leurs dires. Ils ont entrevu la possibilité d'employer la pince, mais ils n'ont eu aucune idée des services qu'elle peut rendre en toute circonstance. Pas un d'entre eux n'avait la con-

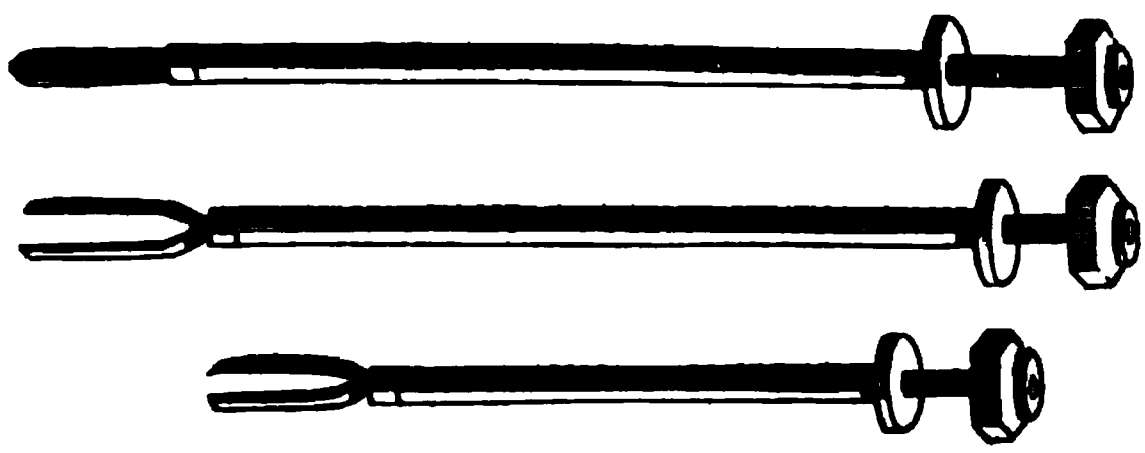

Fig. 23. — Pince de Wills Richardson.

viction indispensable pour arriver jour par jour à trouver les règles qui rendent possible l'application d'une méthode chirurgicale.

C. *Hémostasie préventive.* — Notre historique peut se résumer en deux mots : on ne l'a faite que pour les petites tumeurs des paupières, et la pince de Desmarres est le seul instrument construit dans ce but. Vous savez d'ailleurs qu'elle ne répond à cette indication que d'une manière accessoire. Elle est destinée surtout à retourner facilement la paupière supérieure et à rendre saillante la tumeur qu'il s'agit d'en-

(1) Même journal, 1868.
(2) *Medical Times and Gazette*, 1870, t. I.

lever. Ce n'est pas le moment de vous rappeler comment je fais l'hémostasie préventive. Je ne crois pas que personne parmi vous puisse supposer que j'en aie trouvé l'idée dans le procédé de M. Desmarres.

Applications accidentelles de la pince. — Il ne me reste plus qu'un mot à vous dire sur ce que nous pourrions appeler l'histoire anecdotique du pincement. L'imprévu et la nécessité qui ont été plus d'une fois l'origine de procédés avantageux, ont déterminé des chirurgiens ou même des personnes étrangères à notre art à chercher dans la pince un secours contre une hémorrhagie qui menaçait la vie. D'après Malgaigne, un étudiant en médecine *âgé de quinze ans !* fut interrompu pendant qu'il pansait une adénite suppurée de l'aine par un jet de sang venant de la fémorale (1). Il saisit le vaisseau avec sa pince à pansement qu'il laissa en place. L'hémorrhagie ne reparut point. Dans une section du filet de la langue, M. Binaut (de Lille) agit de même pour la linguale (2). Enfin, M. Kœberlé put arrêter, avec la pince à arrêt de Charrière, une hémorrhagie de l'artère ovarique pendant une gastrotomie (3). Telles sont à peu près toutes les inspirations heureuses que nous ayons pu trouver mentionnées dans les auteurs. M. Verneuil, qui a étudié longuement la question, n'en cite pas d'autres. Il est probable néanmoins que plus d'une fois des hémorrhagies ont été arrêtées de la même manière ; aucun de ceux auxquels le pincement a si bien réussi n'a songé au parti qu'on pouvait en tirer ; et ces heureux résultats sont restés à l'état de lettre morte jusqu'au jour où notre méthode a été pour la première fois décrite et discutée.

Je résume, Messieurs, cet historique malheureusement très-long.

C'est contre les hémorrhagies artérielles que l'on a songé à utiliser en premier lieu les propriétés hémostatiques du pincement. Les instruments de Duret, de Percy, d'Assalini, etc., ont été construits dans ce but. On a eu recours au même

(1) *Traité de médecine opératoire.*
(2) *Bulletin médical du nord de la France.*
(3) *Gazette médicale de Strasbourg*, 1863.

moyen dans un certain nombre d'opérations, telles que la taille, la kélotomie, etc. ; enfin, Porter a fait l'hémostasie veineuse avec la pince.

A partir de 1824, nous voyons l'usage se généraliser ; au lieu d'avoir en vue une seule opération, les chirurgiens s'efforcent d'appliquer dans tous les cas la pince à l'hémostasie temporaire ; les uns, comme Henneman, Kœberlé, etc., se servent des instruments employés de leur temps pour pratiquer la ligature et la torsion ; les autres, comme C. Graefe, Vidal de Cassis, Marcellin Duval, Sédillot, etc., font construire des pinces spéciales. De sorte que de 1824 à nos jours, l'hémostasie temporaire par pincement a occupé une place importante dans la pratique de beaucoup de chirurgiens.

Nunneley fait de l'hémostasie définitive, mais son exemple n'est pas suivi même dans son pays. Quant à l'hémostasie préventive, ses usages se bornent à l'extirpation des chalazions.

Je me suis efforcé de rendre à chacun la justice qui lui est due ; j'ai soumis les données historiques que je viens de vous exposer à une critique aussi sévère que possible, de sorte que je crois avoir tenu la promesse que je vous faisais au début de cette longue leçon et vous avoir parfaitement renseignés sur la pratique de mes prédécesseurs. Dans ma prochaine séance je tâcherai de vous rappeler ce que vous savez déjà sur la mienne, en d'autres termes, de faire suivre l'histoire de la méthode, de l'exposé de son état actuel.

DEUXIÈME LEÇON

ÉTAT ACTUEL DE LA MÉTHODE DU PINCEMENT

MESSIEURS,

Vous savez que j'applique le pincement, sans exception, à toutes les opérations sanglantes, et je crois vous avoir démontré que c'est de toutes les méthodes d'hémostase la plus simple dans son application, la plus sûre dans ses résultats. Cette opinion est aujourd'hui basée sur plusieurs années d'expérience et sur un très-grand nombre d'observations : si, en effet, je passais en revue ma pratique chirurgicale depuis une dizaine d'années, tant en ville qu'à l'hôpital, il me serait facile de réunir un nombre de faits très-considérable ; je me contenterai de vous rappeler quelques exemples empruntés pour la plupart aux leçons cliniques que j'ai faites devant vous à Lourcine, à Saint-Antoine et à Saint-Louis dans ces dix dernières années.

A Lourcine, notre service était principalement composé, comme vous le savez, de femmes jeunes, pour la plupart syphilitiques ; nous y avons pratiqué, dans l'espace de quatre années, de 1868 à 1872, un grand nombre d'opérations de toutes sortes. Les régions sur lesquelles portaient plus particulièrement ces opérations étaient la cavité buccale, le cou, le sein, la vulve, le vagin, l'utérus, l'anus et le rectum, toutes régions vasculaires et sur lesquelles il est difficile d'appliquer des ligatures. C'est ainsi qu'avec l'aide de MM. Malassez,

Hubert, Urdy et Tilloy qui ont été mes internes à cette époque, Kohn et Gros-Fillay internes provisoires, j'ai opéré. dans cet hôpital, un grand nombre de tumeurs du cou, du sein, de fistules périnéales, d'ulcérations anales, de fistules vesico-vaginales; j'ai pratiqué des ablations partielles ou totales du rectum et un très-grand nombre de débridements ou de résections du col de l'utérus, soit pour des oblitérations, soit pour des hypertrophies avec allongement, soit pour des végétations simples ou éléphantiasiques, des fongosités, des polypes, des productions sarcomateuses, épithéliales ou autres. Nous nous servions, pour ces opérations, du bistouri, des ciseaux, de l'écraseur, du cautère actuel et du galvanocautère que nous avons souvent employé avec mes confrères et amis MM. les docteurs Chéron et Moreau ; puis nous appliquions sur les vaisseaux saignants, à mesure qu'ils étaient ouverts, des pinces hémostatiques. Lorsqu'il s'agissait de cavités telles que la bouche, le rectum et surtout le vagin, je me servais de la pince à arrêt de Charrière. Vous savez, Messieurs, que depuis cette époque je me sers, dans ces cas, de pinces longues, droites ou courbes que j'ai fait construire spécialement pour cet usage. Plusieurs de ces pinces étaient laissées en place après l'opération, ce qui n'empêchait pas, pour la cavité vaginale, en particulier, de pratiquer en même temps le tamponnement avec des éponges. Depuis plus de dix ans, nous ne nous sommes jamais servi d'autres moyens d'hémostase pour toutes les opérations sur la vulve, le vagin, l'urèthre ou l'utérus et je n'ai pas souvenir que nous ayons jamais eu une hémorrhagie qui nous ait donné véritablement de l'inquiétude.

Pendant les tristes événements qui ont marqué les années 1870-71, nos pinces hémostatiques nous ont rendu les plus grands services. Malheureusement le nombre des opérations que nous pratiquions dans une seule journée à cette époque, était tel qu'il nous était impossible d'avoir autant de pinces qu'il en aurait fallu. Toutefois il est bon de faire remarquer que ces pinces sont extrêmement avantageuses comme moyen hémostatique pour les blessures de guerre, par suite de la

facilité et de la rapidité de leur application. Aucun autre moyen n'est, en effet, aussi sûr ni aussi prompt pour arrêter des hémorrhagies sur un champ de bataille. Aussi avons-nous eu la satisfaction de les voir adopter par le conseil de santé de l'armée et par la société internationale de secours aux blessés; nous sommes convaincu qu'elles sont appelées à rendre les plus grands services aux chirurgiens militaires.

A l'hôpital Saint-Antoine, en 1872, nous eûmes un service très-important et nous y pratiquâmes un grand nombre de graves opérations, pour la plupart desquelles nous nous servîmes de nos pinces hémostatiques ; MM. Hybre et Faure, qui furent mes internes à cette époque, s'en servaient eux-mêmes avec les plus grands avantages. Je ne passerai pas en revue toutes les observations de cette année 1872, je ferai seulement remarquer qu'il n'en est pas une seule qui mentionne une hémorrhagie mortelle. Comme vous le verrez par les quelques exemples que je citerai plus loin, déjà à cette époque nous avions complétement abandonné la ligature pour le pincement, et nous pratiquions surtout l'hémostasie temporaire et définitive à l'aide de nos pinces.

Les avantages que nous procurait cette méthode ne firent que nous encourager à la pratiquer exclusivement et, lors de notre passage de Saint-Antoine à Saint-Louis, en 1873, c'était pour tous mes élèves une méthode courante; ils n'en employaient plus d'autres pour arrêter une hémorrhagie. Toutefois à cette époque (1873), aucun autre chirurgien des hôpitaux de Paris n'y avait encore recours ; c'est là du moins ce que peuvent affirmer mes internes qui venaient d'autres services, ceux de mes élèves ou les fabricants d'instruments de chirurgie qui assistaient à d'autres cliniques chirurgicales. De même en ville ou en province, je n'avais pas jusqu'à ce moment rencontré un seul praticien qui employât notre méthode ou quelque procédé analogue. Vous le voyez, Messieurs, alors que depuis plusieurs années le pincement était pour nous d'une application journalière, aucun autre chirurgien de la ville ou des hôpitaux n'en connaissait encore l'emploi.

Si les événements nous avaient permis de publier, comme nous le faisons maintenant et comme nous avions l'intention de le faire dès cette époque, les leçons cliniques que nous faisions chaque semaine en présence d'un grand nombre d'auditeurs, nous n'aurions pas besoin de revenir aujourd'hui sur ce sujet. Mais, devant les prétentions qui se sont élevées, je tiens à fixer définitivement, par des faits, la part qui me revient dans l'emploi de cette méthode ; c'est pourquoi, avant de vous faire connaître les résultats de notre pratique hospitalière de ces dix-huit derniers mois, nous allons revenir sur le passé et rappeler ce que nous avons fait devant vous dans les années précédentes.

Permettez-moi d'abord, Messieurs, de vous rappeler encore quelques considérations générales.

De tous les moyens d'hémostase, nos pinces permettent seules d'obtenir, à la fois, l'*hémostasie préventive*, l'*hémostasie temporaire* et l'*hémostasie définitive*. Je n'insisterai pas sur cette division que nous avons établie les années précédentes et que nous avons eu la satisfaction de voir adopter par ceux de nos collègues qui depuis ont écrit sur ce sujet.

Vous connaissez les modèles de pinces auxquels je donne la préférence. Je me contenterai de vous rappeler que j'emploie le plus souvent la pince de petit modèle ordinaire que j'ai fait figurer dans le premier volume de clinique (voy. *Forcipressure*, p. 28, fig. 6). Lorsqu'il s'agit de cavités, de la bouche, du vagin, du rectum, outre ces pinces, j'en emploie de plus longues, droites ou courbes à leurs extrémités, suivant les cas. Enfin je réserve pour des cas spéciaux les pinces en T, à mors mobiles, courbes ou plats, etc. (1).

Le nombre de pinces nécessaire pour une opération est évidemment très-variable suivant les cas. Mais vous ne devrez jamais avoir à votre disposition moins de dix à douze pinces et dans certains cas il vous en faudra plus de cent et de plusieurs modèles ou grandeurs. Ces pinces devront être confiées à un aide spécialement chargé de les passer au chirurgien ou, tout

(1) Toutes ces pinces sont représentées dans les leçons publiées par MM. Deny et Chaquet sur la Forcipressure.

au moins, devront être placées à sa portée. Dans les opérations graves telles que les gastrotomies, plusieurs aides exercés devront eux-mêmes en appliquer sur les vaisseaux divisés qui se trouveront à leur portée, artères, veines ou capillaires. S'il s'agit de l'ablation d'une tumeur il ne faut pas attendre, quelque petite qu'elle soit, que cette ablation soit achevée pour appliquer les pinces hémostatiques ; dès le début de l'opération, dès l'incision de la peau, aussitôt qu'un vaisseau donne du sang, un aide me passe une pince ou l'applique lui-même sur ce vaisseau. Cette application est faite de telle façon que les anneaux des pinces puissent être facilement maintenus écartés du champ de l'opération et ne gênent en rien le chirurgien. Les pinces appliquées sur des petits vaisseaux seront retirées les premières, une fois l'opération terminée, ou même avant, suivant les besoins ; celles qui seront appliquées sur de gros vaisseaux seront laissées le plus longtemps possible et souvent après l'opération.

Sauf de très-rares exceptions nécessitées par des cas particuliers, j'ai pour habitude de réunir par la suture entortillée les plaies dans les quatre-cinquièmes au moins de leur étendue, puis de laisser, toujours à la partie déclive, une ouverture par laquelle j'introduis une mèche ou un tube destinés à favoriser l'écoulement des liquides. Cette manière de faire pourrait paraître, au premier abord, incompatible avec l'hémostasie définitive, qui, comme vous le savez, consiste à laisser à demeure sur les vaisseaux divisés une ou plusieurs pinces. Il n'en est rien, Messieurs ; il est très-aisé, en effet, si l'on veut laisser plusieurs pinces à demeure, de ramener leurs branches et leurs anneaux dans l'ouverture laissée à la partie déclive. Ces pinces ainsi placées, ne gênent en aucune façon ni l'introduction de la mèche, ni l'écoulement des liquides, ni même l'application d'un bandage ouaté compressif ; pas plus que des pinces laissées dans le vagin n'empêchent de pratiquer le tamponnement. C'est ainsi que pendant plusieurs années, j'ai toujours laissé une ou plusieurs pinces à la suite d'opérations sanglantes ; je me suis constamment bien trouvé de cette manière de faire. Depuis longtemps déjà, dans les cas où il est possible, grâce à

la présence d'un plan résistant, d'établir une compression énergique au niveau de la plaie, j'ai pris l'habitude de ne plus laisser aucune pince, l'hémostasie temporaire suivie de cette compression, suffisant pour mettre l'opéré à l'abri de toute hémorrhagie ultérieure.

Ce procédé est surtout avantageux dans les cas où l'on doit pratiquer successivement plusieurs opérations et où, par conséquent, il est impossible de se priver de toutes les pinces qu'on peut avoir à sa disposition. Mais il n'est applicable que si la région permet une compression énergique et inoffensive pour le malade ; il est inapplicable, au contraire, dans les autres régions comme, par exemple, dans l'ablation partielle de la langue. Dans ces cas, l'hémostasie définitive et l'hémostasie préventive nous rendent les plus grands services comme vous avez pu en juger vous-mêmes par les opérations que vous nous avez vu pratiquer.

On a dit, Messieurs, que les hémorrhagies étaient plus dangereuses quand elles se produisaient dans les tissus enflammés, parce qu'on avait plus de peine à les arrêter, par suite du ramollissement des tuniques vasculaires qui s'opposerait à la coagulation du sang ; suivant nous, c'est le contraire qui est la vérité et nous pouvons affirmer qu'en pinçant les vaisseaux au milieu des tissus enflammés, mâchés, cautérisés, non-seulement on se dispense d'une dissection longue et laborieuse, mais encore on obtient plus rapidement la coagulation du sang que lorsqu'ils ont été simplement divisés par l'instrument tranchant au milieu de tissus sains. C'est, en effet, ce que nous observons chaque fois que nous employons le couteau incandescent ; avant d'appliquer nos pinces, nous voyions quelquefois des jets de sang fournis par des vaisseaux qui, en raison de leur profondeur et du voisinage d'organes importants, seraient difficiles à cautériser et à lier ; il suffit de les comprimer avec une pince laissée en place pendant quelques heures pour obtenir une hémostasie complète et définitive : c'est là, sans contredit, une des plus grandes ressources que nous ayons pu retirer du pincement. L'expérience pour nous est faite sur ce point, comme sur tous les autres.

Lorsque vous pratiquerez une opération sanglante chez des sujets hémophyliques, il est un certain nombre de précautions à prendre; il faut d'abord ne pas craindre de placer dans ces cas, un grand nombre de pinces hémostatiques, une centaine même, si la surface saignante est étendue. S'il s'agit d'une plaie qu'il est nécessaire de fermer, d'une plaie abdominale, par exemple, il faut attendre longtemps, au moins deux heures, avant de retirer les pinces profondes et de pratiquer la suture. Au besoin, vous placerez quelques ligatures perdues sur les vaisseaux de quelque importance. S'il s'agit, au contraire, d'une plaie moins profonde et dont une partie peut sans inconvénient ou même avec avantage, rester béante, il vous suffira de laisser les pinces en place pendant douze ou vingt-quatre heures, en les attirant vers l'angle inférieur de la plaie. Vous les retirerez ensuite, pour peu que, parmi les vaisseaux pincés, il n'y ait pas d'artère plus volumineuse que la radiale; on les laisse au contraire plus longtemps, s'il s'agit d'artères plus volumineuses. Quand on les retire de bonne heure, il est bon d'arroser la plaie avec un peu d'alcool pur pour arrêter le suintement sanguin. Ces précautions seront suffisantes dans tous les cas et vous permettront de mener à bonne fin les opérations chez les sujets hémophyliques.

Nous allons maintenant, Messieurs, passer rapidement en revue les différents groupes d'opérations dans lesquels vous nous avez vu recourir au pincement. Nous examinerons successivement celles qui se pratiquent sur la *tête*, le *tronc* et les *membres*.

A. OPÉRATIONS QUI SE PRATIQUENT SUR LA TÊTE.

Nous comprenons dans ce groupe, outre les *plaies de tête*, les opérations qui se pratiquent sur le *cuir chevelu*, le *crâne*, la *face*, les *régions jugale*, *mastoïdienne*, *parotidienne*, la *bouche* et le *cou*.

Crâne. — Quels que soient les vaisseaux de la tête qui, accidentellement ou dans le cours d'une opération, donnent du sang, aussi bien pour les couches superficielles que pour les

couches profondes, nos pinces suffisent toujours à se rendre maître de l'hémorrhagie. Il n'y a aucun inconvénient à comprendre, en même temps que le vaisseau, entre les mors des pinces, les téguments, le périoste, les surfaces osseuses et même les méninges, d'autant moins que quelques heures de pincement suffisent pour assurer l'hémostasie définitive.

Le nombre des plaies de tête de toutes sortes que nous observons journellement dans notre pratique, tant en ville qu'à l'hôpital et pour lesquelles nous avons à nous servir de nos pinces est tellement considérable qu'il est inutile d'y insister. Nous dirons seulement qu'à l'hôpital ces instruments, sur un grand nombre de malades, ont été appliqués par les élèves et même par les infirmiers dans des cas d'urgence et que, grâce à la facilité de leur application, aucun n'est mort d'hémorrhagie. Cependant, pour mieux faire comprendre les services qu'elles ont pu nous rendre, nous citerons deux exemples (Obs. I et II).

Le pincement est très-avantageux pour les opérations qui nécessitent une perte de substance plus ou moins étendue du cuir chevelu, lorsqu'il s'agit, par exemple, de l'ablation d'un épithélioma de cette région. Dans ces cas je pratique une incision circulaire qui circonscrit tout le mal, puis j'applique une couronne de pinces hémostatiques que je laisse jusqu'au lendemain (voy. Deny et Exchaquet, p. 46, obs. XIX et XX).

Dans la trépanation des os du crâne, le chirurgien est souvent gêné par l'écoulement sanguin résultant de l'incision cruciale des parties molles. L'application de nos pinces hémostatiques, en faisant complétement disparaître cet inconvénient, simplifie et abrége l'opération. Elles font, en outre, l'office dans ces cas, de très-bons écarteurs.

Nous avons eu souvent l'occasion de pratiquer la *trépanation de l'apophyse mastoïde* pour des otites moyennes purulentes, des abcès de la caisse, etc., affections qui entraînent généralement des suppurations intarissables et des douleurs intolérables. Les pinces hémostatiques nous sont également très-utiles dans ces cas, à la fois comme moyens d'hémostase et

comme écarteurs. Cette opération, bien que très-rarement pratiquée par les autres chirurgiens, rend cependant de très-grands services (Voy. *Nélaton*, 2e édit., t. IV, p. 94).

Les opérations qui se pratiquent sur le sourcil, les paupières, le nez, les lèvres et les joues se prêtent très-bien, comme celles qui se pratiquent sur la plupart des autres régions, à l'hémostasie temporaire et à l'hémostasie définitive; mais ces régions sont, en outre, de celles pour lesquelles l'hémostasie préventive nous rend tous les jours les plus grands services.

S'agit-il, en effet, d'enlever une portion du sourcil, des paupières, du nez, des lèvres, des joues, d'opérer une tumeur sur ces régions ou d'y faire une restauration anaplastique? En raison de leur disposition membraneuse qui permet de les saisir sur leurs deux faces, vous nous avez vu appliquer avec avantage non-seulement nos pinces ordinaires, mais aussi celles en T, à mors mobiles, etc., que nous avons fait construire pour cet usage. De même pour la cloison des fosses nasales, les piliers et le voile du palais, la luette, la langue, les gencives, le pavillon de l'oreille, vous nous avez vu obtenir à l'aide de ces diverses pinces une hémostasie préventive absolue, nous ayant toujours permis de mener à bonne fin des opérations, qui, sans ces moyens, pouvaient entraîner des hémorrhagies fort graves.

Quelques mots sur chacune de ces régions :

Sourcil. — On sait qu'il n'est pas rare de rencontrer vers la queue du sourcil des kystes congénitaux; il en est qui acquièrent un certain volume; il en est même qui refoulent le périoste. Voici comment nous pratiquons l'ablation de ces tumeurs : Rapprochant les téguments de la tumeur de façon à faire un pli, nous les saisissons à l'avance entre les mors de nos pinces, nous faisons ensuite une incision horizontale légèrement courbe, qui suit exactement la direction du sourcil, de façon à dissimuler le plus possible la cicatrice, puis nous procédons à la dissection et à l'énucléation de la tumeur sur sa face profonde sans faire perdre de sang à l'opéré. Les pinces sont ensuite retirées et placées directement sur les vais-

seaux saignants : la tumeur enlevée, la plaie est réunie dans les quatre cinquièmes de son étendue et un bandage légèrement compressif appliqué pendant quelques heures suffit pour obtenir une hémostasie complète et définitive ; la guérison est rapidement obtenue (Obs. III).

On agirait de même pour toute autre variété de tumeur, en particulier pour les lipomes du sourcil dont nous avons rencontré plusieurs exemples (Obs. IV).

Paupières. — Vous nous avez vu bien souvent opérer des cancroïdes occupant soit la paupière supérieure, soit l'inférieure, soit les deux à la fois, ou bien des kystes, des chalazions ou toute autre espèce de tumeurs; il suffit, dans tous ces cas, de saisir entre les mors d'une pince la paupière, au niveau du cul-de-sac palpébral, pour obtenir l'hémostasie préventive et d'exercer ensuite une légère compression pour assurer l'hémostasie définitive (Obs. V).

Nez. — Au nez, sachant à l'avance la direction que suivent les vaisseaux artériels et veineux qui rampent dans son épaisseur, vous saisissez directement par les faces opposées, le dos, le lobe, la sous-cloison ou les ailes avec une ou plusieurs pinces et de la sorte l'opération se fait, pour ainsi dire, à sec; circonstance du plus haut intérêt quand il s'agit d'intercepter momentanément le cours du sang dans les tumeurs érectiles ou autres (Obs. VI, VII, VIII, IX).

Lèvres. — La disposition que présentent les lèvres se prête merveilleusement à l'hémostasie préventive. S'agit-il, par exemple, d'une tumeur crancroïdale ou autre occupant le bord de l'une des deux lèvres? j'applique de chaque côté de la tumeur, à une certaine distance, une pince hémostatique ordinaire destinée à empêcher le sang d'arriver dans la tumeur, puis je fais, entre chaque pince et le côté correspondant de la tumeur, une incision oblique qui rejoint celle du côté opposé en formant un V : je réunis ensuite les deux lèvres de la plaie par une ou deux épingles à suture (Obs. X, XI, XII, XIII, XIV, XV, XVI, XVII, XVIII, XIX, XX).

S'agit-il d'une tumeur érectile? je vous engage alors à vous servir des pinces à mors mobiles que j'ai fait construire

spécialement pour ce genre d'opérations et qui sont figurées dans la monographie de MM. Deny et Exchaquet (voy. p. 34, fig. 9). Une fois ces pinces en place, vous injectez quelques gouttes de perchlorure de fer dans la tumeur, puis, après 10 ou 15 minutes, vous retirez les pinces; sous l'influence de l'injection de perchlorure de fer, la tumeur s'est transformée en une masse dure, irréductible; quelques heures après se déclare une inflammation plus ou moins violente, la suppuration s'établit, la tumeur ne tarde pas à s'atrophier, à se flétrir et, après quelques semaines, les lèvres reprennent leurs dimensions normales.

S'agit-il d'un bec-de-lièvre unilatéral ou bilatéral, le même procédé d'hémostasie préventive pourra être employé, ce qui vous permettra de pratiquer l'opération dès les premiers jours après la naissance, puisque, par ce moyen, vous écartez la cause qui rendait l'opération dangereuse sur les nouveau-nés, c'est-à-dire l'hémorrhagie (Obs. XXI, XXII, XXIII, XXIV).

Joues. — Ce que je viens de dire des lèvres s'applique également aux joues; il faut seulement se servir de pinces plus fortes et plus longues que la pince ordinaire, ou même, suivant les cas, de pinces en T, ou à mors mobiles. C'est ainsi que nous avons pu enlever des tumeurs de toutes sortes de cette région sans jamais avoir aucune hémorrhagie (Obs. XXV, XXVI, XXVII, XXVIII).

Dans tous les cas où est applicable l'hémostasie préventive, l'hémostasie temporaire et définitive le sont également et ne rendent pas de moindres services que dans les autres régions. Je n'insisterai donc pas sur les avantages de ces trois méthodes dans les cas dont je viens de parler; les quelques exemples que je rapporte plus loin suffiront pour vous les faire comprendre.

Voyons maintenant quelles sont les applications de l'hémostasie temporaire et de l'hémostasie définitive pour d'autres opérations sur la face dans lesquelles n'est plus applicable l'hémostasie préventive.

Orbite. — Dans toutes les opérations qui se pratiquent sur

l'orbite, énucléation du globe oculaire, ablation de tumeurs des parties molles ou dures, nous avons l'habitude d'appliquer des pinces sur tous les vaisseaux qui saignent, en particulier sur les branches de l'ophthalmique. Il serait très-difficile de lier ces vaisseaux et cela retarderait singulièrement l'opération. Avec nos pinces, quel que soit le calibre de l'ophthalmique et de ses branches, l'opération se fait très-rapidement et sans danger. Comme la région est éminemment favorable à la compression, une fois l'opération terminée, nous enlevons toutes les pinces hémostatiques et nous nous contentons d'exercer une certaine compression avec des éponges et de la charpie imbibées d'alcool pur et maintenues pendant vingt-quatre heures en place avec des bandes. C'est ainsi que dans les nombreuses ablations de tumeurs de l'orbite que nous avons eu l'occasion de pratiquer depuis une quinzaine d'années, nous n'avons perdu, par suite d'hémorrhagie, qu'un seul malade, un alcoolique, qui à plusieurs reprises, dans la nuit qui a suivi l'opération, a violemment arraché son pansement (Obs. XXIX et XXX).

A l'occasion des opérations qui se pratiquent sur la face, je dois vous dire un mot des *opérations* dites *préliminaires* ou *préparatoires* que l'on fait sur cette région dans le but de s'ouvrir une voie pour la résection ou l'ablation de l'un des maxillaires, pour l'ablation de tumeurs des fosses nasales, du sinus maxillaire, de polypes naso-pharyngiens, etc. Je n'ai pas à vous faire ici l'historique des nombreux procédés qui ont été proposés pour ces opérations ; vous en trouverez la description détaillée dans le tome III de l'ouvrage déjà cité de Nélaton ; je me contenterai de vous rappeler en peu de mots quels sont ceux auxquels je donne la préférence.

Quand il s'agit de s'ouvrir une voie pour arriver sur la machoire supérieure, le sinus maxillaire ou dans les fosses nasales, voici comment je procède : Je trace dans l'angle naso-jugal une incision verticale allant du grand angle de l'œil jusqu'au milieu du dos du nez ; de chacune des extrémités de cette incision je mène deux incisions, la supérieure, légèrement oblique, suivant l'arcade orbitaire inférieure, l'inférieure

descendant sur le dos du nez, coupant la sous-cloison, et là, se dirigeant verticalement sur la ligne médiane à travers la lèvre supérieure qui se trouve ainsi complétement divisée; j'obtiens de cette façon un vaste lambeau que je sépare, par dissection, des couches sous-jacentes et que je replie sur la joue; dans cette dissection, on ouvre un certain nombre de vaisseaux qu'il serait difficile de lier; il suffit d'appliquer sur eux quelques pinces. Une fois l'opération terminée, quand tout est en place, il est aisé de reconnaître que le pincement aidé d'une suture bien faite sulfit pour obtenir l'hémostasie définitive sur les parties molles. Quand les parties profondes elles-mêmes ont été excisées, il suffit de faire, une fois les pinces retirées, un tamponnement avec des éponges, tamponnement qui devient surtout efficace si l'on rapproche la mâchoire inférieure de la supérieure avec un bandage. Ces éponges ainsi maintenues par les mâchoires elles-mêmes exercent une compression suffisante pendant douze ou vingt-quatre heures. Mais, pour plus de sûreté, on peut laisser dans la plaie deux ou trois pinces hémostatiques sur les vaisseaux les plus profondément situés; l'extrémité libre de ces pinces est attirée au dehors vers la commissure des lèvres qui sera protégée par un morceau d'éponge contre le contact de ces instruments et ne gênera en rien le tamponnement. Dès le lendemain, on peut retirer ces pinces et faire le pansement comme à l'ordinaire. Pour mieux faire comprendre notre manière de procéder nous citerons quelques exemples (Obs. XXXI, XXXII, XXXIII).

En terminant, ce qui a trait aux opérations de la face et des joues, je vous dirai seulement un mot des *autoplasties* pour vous rappeler combien nos pinces nous sont utiles dans ces cas, non-seulement pour assurer l'hémostase, mais aussi pour faciliter le déplacement et le rapprochement des lambeaux. Je n'insisterai pas sur ce sujet, je me contenterai de vous citer un exemple (Obs. XXXIV).

Régions parotidienne, massétérine, temporale, mastoïdienne, auriculaire. — Vous savez, Messieurs, combien sont délicates et souvent difficiles les opérations qui se pratiquent dans ces

régions, à cause des vaisseaux et des nerfs importants qui les traversent. Or, bien que l'hémostasie préventive soit rarement applicable ici, le pincement nous rend les plus grands services en assurant l'hémostasie temporaire et définitive et en abrégeant singulièrement la durée des opérations. Je n'insisterai pas sur ma manière de procéder, en pareil cas, puisque vous avez pu en juger par vous-mêmes un grand nombre de fois; je me contenterai de vous rappeler quelques-uns des malades que vous nous avez vu opérer. (Obs. XXXV, XXXVI, XXXVII, XXXVIII, XXXIX, XL, XLI, XLII, XLIII, XLIV).

Cavité buccale. — On sait combien les chirurgiens redoutent, en général, de porter l'instrument tranchant dans la cavité buccale, non-seulement à cause de l'extrême vascularité de cette région, mais aussi dans la crainte que l'écoulement du sang dans les voies respiratoires ne cause la mort subite de l'opéré par asphyxie. Ce danger paraissait à beaucoup d'entre eux tellement redoutable qu'ils n'ont pas craint de proposer, comme règle générale en pareil cas, de pratiquer, à titre d'opération préventive ou préliminaire, la trachéotomie ou même la ligature de la carotide externe. Ajoutez à cela que l'anesthésie par le chloroforme était regardée comme absolument impossible. Toutefois les progrès apportés récemment à la médecine opératoire, tels que l'écraseur, la galvanocaustie, la ligature élastique, etc., ont rendu les chirurgiens plus hardis pour entreprendre ces sortes d'opérations. C'est ici, Messieurs, que vous avez pu apprécier les grands avantages de l'hémostasie par le pincement et surtout de l'hémostasie préventive. En effet, non-seulement notre méthode dispense de toute opération préliminaire, mais encore elle permet de faire profiter l'opéré de l'anesthésie par le chloroforme.

Passons rapidement en revue quelques-unes des principales opérations qui se pratiquent dans la bouche.

Tumeurs des gencives, extraction des dents. — Dans les cas d'ablation de tumeurs des gencives ou même seulement d'extraction des dents, on n'est jamais complétement à l'abri des

hémorrhagies, et l'on a vu des malades et plus particulièrement des enfants nouveau-nés en mourir. La fréquence et l'abondance des hémorrhagies, dans ces cas, tiennent, d'une part, à la vascularisation de la région, d'autre part, à sa conformation qui rend difficile l'emploi des autres moyens d'hémostase. Le pincement des vaisseaux qui circulent dans la fibro-muqueuse et même dans la portion osseuse des gencives suffit habituellement pour faire cesser ces hémorrhagies. C'est un moyen simple, d'autant plus précieux qu'il réussit là où tous les autres échouent. En outre, j'ai l'habitude, à la suite de toute opération sur les gencives, de placer entre les deux mâchoires une éponge que je recommande à l'opéré de serrer fortement entre ses dents et qu'au besoin je maintiens par un bandage passant sous le menton. Cette compression jointe au pincement temporaire met généralement à l'abri de l'hémorrhagie. Si celle-ci vient néanmoins à se produire, il suffit alors d'appliquer des pinces sur les parties saignantes (Obs. XLV, XLVI).

Tumeurs de la langue, amputation de la langue. — Cet organe est certainement l'un de ceux pour lesquels le pincement nous rend les plus grands services. En effet, il se prête merveilleusement à l'hémostasie préventive, à l'hémostasie temporaire et à l'hémostasie définitive.

S'agit-il, par exemple, d'une amputation partielle de la langue? les pinces sont appliquées comme nous l'avons figuré dans la monographie de MM. Deny et Exchaquet (p. 30, fig. 7). S'agit-il d'enlever les deux tiers ou la totalité de l'organe? nous prenons des pinces beaucoup plus fortes pour faire l'hémostasie préventive; nous les appliquons dans la même direction et à mesure que nous excisons, si quelque vaisseau saigne, nous le saisissons immédiatement avec de petites pinces. Nous agissons de même quand, l'opération terminée, nous retirons successivement les grandes pinces. Celles-ci d'ailleurs peuvent être de divers modèles, droites ou courbes, articulées ou non; mais quelle que soit leur forme vous nous avez toujours vu donner la préférence aux pinces les plus puissantes, ce qui est bien nécessaire à cause de la vascularisation, de la mobilité,

de la mollesse, nous pourrions presque dire de la friabilité de l'organe.

Lors même que nous cherchions autrefois à nous servir de l'écraseur ou des instruments les plus propres à arrêter les hémorrhagies, nous étions toujours obligé d'avoir recours à nos pinces, quelles que fussent les précautions que nous prenions et la lenteur avec laquelle nous opérions. Aussi depuis une dizaine d'années avons-nous pu, grâce à nos pinces, remplacer l'écraseur par l'instrument tranchant. Ce moyen est excellent pour l'amputation partielle ou totale de la langue. Toutefois, pour ce dernier cas, il est bien entendu que nous ne cherchons pas à dissimuler les avantages que pourrait fournir la ligature préalable de la linguale.

J'ajouterai que dans les cas d'hémorrhagies secondaires ou consécutives le pincement rend les plus grands services là où les autres moyens d'hémostase sont insuffisants sinon inapplicables. En effet, à la suite de l'amputation partielle ou totale de la langue, il peut arriver, en raison de la richesse vasculaire de la région et des nombreuses anastomoses qui s'y trouvent, que, sur le trajet de la ranine, près du plancher buccal, plus souvent que sur la dorsale de la langue, du sang vienne à s'écouler. S'il s'agit d'un léger suintement, quelques lavages avec de l'eau distillée additionnée de perchlorure de fer (4 grammes pour 1000) suffisent pour le tarir; mais pour peu que l'écoulement soit abondant, il faut prier un aide de faire la compression de la carotide pendant qu'on enlève les caillots et les mucosités avec de petites éponges montées sur nos pinces, et mettre à découvert le point saignant de façon à bien s'assurer qu'il n'y en a pas d'autres dans lesquels puisse se produire une hémorrhagie quelconque; une fois ce point mis à découvert, il faut le saisir largement avec des pinces qu'on laisse en place pendant douze heures. Il est bon, dans ces cas, d'avoir toujours à sa disposition au moins quatre ou cinq pinces, car on peut en avoir besoin, soit pour attirer la langue, soit pour écarter les tissus voisins, soit enfin pour monter des éponges. Ce moyen suffit toujours et n'offre pas les inconvénients de la cautérisation et surtout de l'ap-

plication de petits tampons de charpie plus ou moins imbibés de perchlorure de fer concentré qui, non-seulement est susceptible d'amener une inflammation dangereuse du pharynx, de la gorge et de la base de l'épiglotte, mais encore d'empêcher, en produisant des caillots chimiques, de retrouver ensuite l'orifice saignant.

Nous pourrions réunir un très-grand nombre d'observations d'amputation partielle ou totale de la langue. Il nous suffira d'en citer quelques exemples (Obs. XLVII, XLVIII, XLIX, L, LI).

Voile du palais. — Luette. — Voûte palatine. — Plancher de la bouche. — Le pincement sert à faire l'hémostasie préventive sur le voile du palais, la luette, et l'hémostasie temporaire et définitive sur la voûte palatine et le plancher de la bouche.

En effet, dans toutes les opérations qui se pratiquent sur le *voile du palais*, incisions, avivements, staphyloraphie, ablations de tumeurs, j'ai pour habitude de saisir, de chaque côté de la luette, le voile entre deux pinces hémostatiques qui servent à le tendre, à le fixer en même temps qu'à obtenir l'hémostasie préventive. Celles qui sont longues et courbes sans cependant avoir les branches trop puissantes sont préférables pour cet usage. De même pour la *luette*, lorsque nous avons à en pratiquer l'excision partielle ou totale, une seule pince de ce modèle, appliquée en travers au niveau de son point d'union avec le voile, nous permet de pratiquer cette excision sans avoir une goutte de sang.

Vous avez vu, Messieurs, combien cette manière de procéder facilite et simplifie les opérations sur ces régions.

Dans les opérations sur la *voûte palatine* et sur le *plancher de la bouche*, à défaut de l'hémostasie préventive, le pincement nous permet d'obtenir une hémostasie temporaire et définitive suffisante pour que nous puissions entreprendre dans ces régions les opérations les plus graves sans jamais être arrêté par la crainte d'une hémorrhagie fatale. Il est aisé de comprendre, en effet, combien, dans ces régions si difficilement accessibles aux doigts du chirurgien, l'application de nos pinces l'em-

porte sur les autres moyens d'hémostase presque toujours inefficaces, souvent même inapplicables. J'ajouterai toutefois qu'il est certaines précautions à prendre, ici comme pour toutes les opérations pratiquées dans la bouche, afin d'écarter l'un des grands dangers de l'hémorrhagie, la chute du sang dans les voies respiratoires. A cet effet, j'introduis de chaque côté, dans le sillon vestibulaire, des éponges montées sur de longues pinces afin d'absorber le sang qui pourrait tomber dans le larynx. Ces éponges doivent être renouvelées souvent et toujours appliquées dans les mêmes points. Enfin il faut avoir la précaution de faire coucher le malade sans que sa tête soit trop élevée afin que le sang tombant sur les parties latérales de la bouche n'ait pas de tendance à s'engager, par les côtés de l'épiglotte, dans le larynx.

Mais c'est surtout lorsqu'on procède à l'ablation d'un polype naso-pharyngien par l'un des procédés que nous avons décrits dans la seconde édition de l'ouvrage de Nélaton (voy. tome III, p. 755), que le pincement, aidé des moyens dont nous venons de parler, rend de grands services. Si, en effet, une hémorrhagie vient à se déclarer sur l'une des faces du pharynx, l'application des pinces sera souvent indispensable pour s'opposer au danger fatal des hémorrhagies de cette région profonde; ce sera même le seul moyen de conjurer aisément ce danger (Obs. LII, LIII, LIV, LV, LVI).

B. DES OPÉRATIONS QUI SE PRATIQUENT SUR LE COU.

Plaies des vaisseaux. — Ablation de tumeurs. — Œsophagotomies. — Trachéotomies. — Le cou est une région dans laquelle on trouve en avant plusieurs vaisseaux mobiles, en arrière plusieurs plans musculaires imbriqués qui rendent les opérations difficiles. Quand on opère profondément, on se trouve en présence de vaisseaux très-importants pour lesquels il est difficile de faire une prompte hémostasie par d'autres moyens que le pincement. Ces vaisseaux sont nombreux et de calibre variable. Il en est, comme la carotide, la sous-clavière, la jugulaire interne, dont la blessure volontaire ou involontaire

peut causer la mort en quelques minutes. Aussi toutes les fois que le chirurgien se trouve en présence d'un accident semblable, plutôt que de perdre inutilement un temps précieux à vouloir disséquer ces vaisseaux pour les lier, mieux vaut, sans contredit, se servir de pinces hémostatiques qui, laissées à demeure pendant un temps que nous avons déterminé, suffit, mieux encore que la ligature, à conjurer les accidents immédiats et consécutifs.

En ce qui concerne l'*ablation des grandes tumeurs* du cou et plus spécialement des ganglionnaires profondes ou des thyroïdiennes, il serait de la plus haute imprudence de l'entreprendre sans être muni d'un grand nombre de pinces hémostatiques; c'est à ce prix seulement que le chirurgien pourra disséquer à sec, sans que le sang vienne masquer les vaisseaux, les nerfs et les organes dont on connaît l'importance. En outre, il est d'autant plus utile de se servir de nos pinces que quelques-uns de ces organes sont mobiles, profondément situés, qu'il faut pouvoir les fixer et les rétracter convenablement. A ce titre les pinces peuvent rendre les plus grands services, non-seulement comme agent hémostatique, mais aussi comme rétracteurs. C'est ainsi, quel que soit le vaisseau intéressé, quelle que soit la tumeur à enlever, que nous avons toujours pu conduire à bonne fin l'opération dans un espace de temps relativement court ; sans avoir d'hémorrhagies redoutables, contrairement à ce que nous avons vu souvent dans la pratique des chirurgiens qui hésitent encore à recourir à l'emploi de nos pinces. Quelques exemples choisis parmi les faits nombreux de notre pratique suffiront à étayer notre manière de voir (Obs. LVII, LVIII, LIX).

La *trachéotomie* est une opération sanglante qui, dans la plupart des cas, doit être faite rapidement. A ce double point de vue le pincement est avantageux et l'emporte de beaucoup sur tous les autres moyens, y compris le galvano-cautère qui a été vanté récemment comme étant un moyen de prévenir les hémorrhagies. Un certain nombre de faits malheureux sont venus démontrer que cet instrument ne mettait pas toujours à l'abri des hémorrhagies secondaires et

je pourrais vous citer plusieurs exemples de malades qui ont succombé, entre les mains de chirurgiens exercés, du premier au sixième jour à des hémorrhagies foudroyantes. Jamais nous n'avons eu d'accidents semblables à déplorer, ni chez l'adulte, ni chez l'enfant. Je laisse habituellement à demeure de trois à douze pinces jusqu'au lendemain ou même jusqu'au surlendemain. Outre leur action hémostatique, les pinces appliquées pendant le cours de cette opération font office de très-bons écarteurs.

Vous savez, Messieurs, quel est le procédé que j'ai imaginé pour faciliter l'introduction de la canule; je ne le décrirai pas ici, devant en faire l'objet d'une leçon spéciale.

Ce que nous venons de dire de la trachéotomie s'applique également à l'*œsophagotomie*.

Pour la région du cou nos pinces peuvent également servir à extraire des parties profondes un *projectile*, un *sequestre*, un *corps étranger quelconque ;* pour les appliquer, il suffit d'une très-petite ouverture et l'on peut ainsi éviter des incisions, des débridements souvent préjudiciables. A ce titre, nos pinces sont de beaucoup préférables à bien d'autres instruments plus compliqués.

C. DES OPÉRATIONS QUI SE PRATIQUENT SUR LE THORAX.

Il est rare que le chirurgien soit appelé à porter l'instrument tranchant ou à agir directement sur les vaisseaux contenus dans la cavité thoracique ; mais journellement il est aux prises avec les vaisseaux des organes qui recouvrent la paroi thoracique et qui entrent dans sa composition. Certaines opérations telles que l'ablation des *tumeurs du sein*, sont des plus fréquentes dans cette région. Bien qu'il soit plus rare de voir s'y développer d'autres tumeurs, cependant le chirurgien peut être appelé pour en enlever dans la peau, le tissu cellulaire, les muscles et même dans le squelette de la région. Nous ne craignons pas de dire que celui qui sait manier convenablement les pinces hémostatiques, s'aider de la compression et de l'acupressure, aura d'immenses avantages pour le succès de

l'opération sur ceux qui voudront appliquer d'autres moyens d'hémostase.

C'est à peine si depuis une dizaine d'années nous avons eu besoin d'appliquer une seule ligature dans cette région quels que fussent le siége et l'importance de la tumeur que nous avions à opérer. Vous nous voyez constamment enlever des tumeurs volumineuses du sein, compliquées de prolongements axillaires qu'ilfaut extraire en même temps, sans que jamais nous appliquions de ligatures. Bien plus vous nous voyez toujours nous contenter du pincement temporaire et réunir la plaie par première intention dans presque toute son étendue, sauf à la partie déclive où nous laissons une ouverture pour introduire une mèche alcoolisée et un tube en caoutchouc. Nous retirons immédiatement après l'opération toutes nos pinces ; nous appliquons sur la plaie un linge fenêtré, un gâteau de charpie trempée dans l'alcool, le tout recouvert de couches de ouate épaisses et d'un bandage de corps fortement serré ; la plaie elle-même est suturée au moyen d'épingles dont quelques-unes servent à faire de l'acupressure. Au bout de vingt-quatre heures, le pansement est relevé, la compression est rendue plus douce.

C'est par centaines que nous comptons aujourd'hui les faits de ce genre, tant dans notre pratique de la ville que dans celle de l'hôpital ; la guérison a presque toujours lieu par première intention ; jamais elle n'est entravée par des hémorrhagies. Tout au plus, dans quelques cas, laissons-nous pendant quelques heures une ou deux pinces sur des vaisseaux axillaires, quand ils sont trop volumineux ou trop profondément situés pour être avantageusement comprimés (Obs. LX, LXI, LXII, LXIII, LXIV, LXV, LXVI, LXVII, LXVIII, LXIX, LXX, LXXI, LXXII, LXXIII, LXXIV, LXXV, LXXVI).

Ce que nous venons de dire de l'ablation des tumeurs du sein s'applique également à celle des tumeurs des autres régions de la paroi thoracique.

TROISIÈME LEÇON

MESSIEURS,

Si la chirurgie n'est pas encore parvenue à porter journellement l'instrument tranchant à l'intérieur des cavités crânienne et thoracique, il n'en est pas de même pour les cavités pelvienne et abdominale. Pour les opérations que nous pratiquons dans ces cavités nous avons depuis longtemps l'habitude, comme pour toutes nos grandes opérations, de recourir au pincement, aux ligatures perdues faites avec des tissus fins de soie, d'argent ou de fer et au cautère actuel. Ces précautions ont peut-être plus d'importance encore dans ces régions que dans les membres, comme nous l'avons souvent démontré. D'ailleurs on conçoit que le pincement seul, quand il est applicable, est encore préférable aux fils de soie ou d'argent coupés au ras, constituant toujours des corps étrangers qui, s'ils s'enkystent souvent, pourront dans certains cas devenir le point de départ d'une légère suppuration. Or à l'intérieur des cavités splanchniques on ne prendra jamais trop de précautions pour éviter toute cause de suppuration.

D. DES OPÉRATIONS QUI SE PRATIQUENT SUR L'ABDOMEN ET SUR LES ORGANES GÉNITO-URINAIRES.

Depuis une quinzaine d'années il ne se passe pas de semaine sans que nous soyons obligé d'intervenir pour opérer dans l'une ou l'autre de ces cavités ; tantôt c'est un abcès qu'il faut

ouvrir soit dans la fosse iliaque, soit par le fond du vagin ; tantôt c'est une tumeur kystique ou solide qui nécessite l'ouverture des parois abdominales par le bistouri ou les caustiques ; tantôt c'est l'intestin lui-même qu'il s'agit de mettre à nu ou d'inciser. A ce titre, on peut le dire, la chirurgie intervient de plus en plus souvent et de plus en plus heureusement à mesure qu'elle fait des progrès. Hâtons-nous d'affirmer que tout chirurgien qui dédaignera l'emploi des pinces hémostatiques, quand il s'agira de faire l'une ou l'autre de ces opérations, fera courir dans maintes circonstances au malade des dangers inutiles et que, dans bon nombre de cas, il lui sera impossible par d'autres moyens que par le pincement de parer aux dangers de l'hémorrhagie. Nous voudrions pouvoir entrer ici dans une description assez longue pour montrer tous les avantages que nous en avons retirés dans notre pratique. A plusieurs reprises déjà nous avons signalé les plus importants et il ne faudrait rien moins qu'un volume entier pour vulgariser tous les faits dans lesquels nous y avons eu recours. Mais comme le temps ne nous permet pas, dans ces cliniques, de nous appesantir sur un seul sujet, nous allons vous rappeler aussi succinctement que possible les avantages que vous nous avez vu retirer de nos pinces dans les opérations que nous avons pratiquées devant vous sur les parois et dans l'intérieur de l'abdomen (Obs. LXXVII, LXXVIII).

Que le chirurgien opère sur les parois avec le bistouri ou par les caustiques, il se trouve en présence de vaisseaux quelquefois difficiles à saisir au milieu des plans musculaires. Mais les difficultés sont bien autrement grandes quand il faut aller dans la cavité péritonéale elle-même et surtout au delà du feuillet pariétal qui entre dans la composition du mésentère et des parois du bassin : cependant maintes fois le chirurgien est appelé à pratiquer l'extirpation de tumeurs qui reçoivent par cette voie leurs vaisseaux nourriciers. Or dans bon nombre de cas, malgré l'emploi de la pince ingénieuse que nous avons fait construire autrefois par notre ami Cintrat pour placer profondément des ligatures métalliques perdues, en raison même du grand nombre des vaisseaux et du temps que de-

mande l'application de cette pince, il est indispensable de mettre pendant le cours de l'opération sur tous les vaisseaux qui saignent un nombre suffisant de nos pinces de divers modèles pour faire de l'hémostasie temporaire et même, quand il y a lieu, d'en laisser un certain nombre pour faire de l'hémostasie définitive. Nous pourrions relater par centaines des observations de gastrotomies dans lesquelles, depuis plus de dix ans, nous n'avons pas agi autrement. Ceux d'entre vous qui seraient désireux d'avoir sur ce sujet de plus amples renseignements n'auront qu'à consulter les statistiques que nous avons publiées dans le premier volume de nos cliniques et notre travail actuellement en cours de publication sur le diagnostic et le traitement des tumeurs de l'abdomen.

A côté des opérations qui se pratiquent sur le ventre et le bassin se rangent tout naturellement celles qui se pratiquent sur les *voies génito-urinaires* de l'homme ou de la femme et dans lesquelles le scrotum, la vulve, la verge, le clitoris, l'urèthre, le vagin, la prostate, la vessie, l'utérus, se trouvent intéressés par des instruments tranchants ou contondants. L'importance de chacun de ces organes est telle que le chirurgien doit éviter avec le plus grand soin leur mutilation inutile, que souvent même il est obligé d'opérer dans un espace aussi restreint que possible, au milieu de tissus riches en vaisseaux, quelques-uns chargés de sinus, de tissus érectiles et d'artères longues ou tortueuses, d'autres adossés au péritoine. Or, il ne suffit pas d'être bon anatomiste pour opérer dans ces régions, il faut à tout prix empêcher les hémorrhagies qui sont toujours à redouter. Ici, plus qu'ailleurs, l'hémostasie préventive et l'hémostasie temporaire trouveront des applications de toutes sortes et permettront au chirurgien d'opérer presque à sec. Grâce au pincement il pourra toujours distinguer sa voie au milieu de tissus qu'il ne pourrait aborder autrement que par des procédés longs et qui ne sont pas toujours applicables, tels que les ligatures multiples et les cautérisations. Et lors même que le chirurgien croira pouvoir substituer au bistouri ou aux ciseaux le cautère tranchant et rougi, les pinces hémostatiques seront encore de la plus haute utilité pour faire

de l'hémostasie préventive, temporaire et définitive. Nous pourrions, à l'appui de cette opinion, citer un nombre imposant de faits, tirés de notre pratique civile et hospitalière, pour montrer tous les services que nous avons retirés de ce moyen d'hémostase, mais vous nous l'avez vu si souvent mettre en usage que je me contenterai de vous en rappeler quelques-uns et de vous indiquer comment nous agissons dans ces régions.

Voyons d'abord les opérations qui se pratiquent sur les organes génito-urinaires de l'homme.

Le pincement nous a permis de simplifier singulièrement la *castration* dans un temps au sujet duquel les chirurgiens ont été jusqu'ici divisés : je veux parler de la manière de pratiquer la section du cordon spermatique. Les uns veulent qu'on lie en masse, d'autres séparément les vaisseaux; d'autres enfin ne font pas de ligatures et se servent de l'écraseur ou du cautère. Vous nous avez vu, Messieurs, employer un procédé beaucoup plus simple, beaucoup plus rapide et plus propre à empêcher le cordon de remonter, après sa section, dans le canal inguinal où il pourrait donner lieu à une hémorrhagie difficile à arrêter. Voici en quoi il consiste : une fois le cordon mis à découvert, je l'étreins simplement, avant de le sectionner (hémostasie préventive), entre les mors de deux pinces hémostatiques que je laisse à demeure pendant vingt-quatre ou quarante-huit heures (hémostasie définitive) (voy. fig. 10 de la *forcipressure*). On peut, si on le préfère, les retirer successivement après la section et saisir ensuite directement avec une ou deux pinces les vaisseaux qui donnent. Mais le premier de ces procédés nous semble beaucoup plus simple, plus sûr et par conséquent préférable. Il nous a d'ailleurs toujours donné les meilleurs résultats (Obs. LXXIX, LXXX).

L'*amputation de la verge* est, comme vous le savez, une opération généralement sanglante, d'autant plus qu'elle se pratique le plus souvent pour des cas de tumeurs éléphantiasiques ou cancéreuses qui augmentent encore la vascularité de la région. Elle nécessite l'emploi d'un grand nombre de pinces hémostatiques.

C'est une des opérations qui m'avaient conduit autrefois à faire de l'hémostasie préventive. En effet, il est très-facile, dans ces cas, d'exercer une compression circulaire avec les doigts, à la partie supérieure de la verge, ou même contre le pubis, si l'amputation se fait à la racine de l'organe. L'hémostasie préventive ainsi faite, suffit parfaitement pour permettre d'opérer sans avoir d'écoulement sanguin. Mais une fois l'amputation pratiquée, il est indispensable d'appliquer plusieurs pinces à demeure sur les vaisseaux divisés pour prévenir une hémorrhagie ultérieure (Obs. LXXXI).

Quant à la *circoncision* je ne m'y arrêterai que pour vous faire observer que l'emploi des serres-fines auquel nous avons recours dans ces cas présente beaucoup d'analogie avec celui denos pinces (Obs. LXXXII).

La *taille*, quel que soit le procédé auquel on ait recours, est encore une de ces opérations dans lesquelles le pincement nous rend de grands services. Il est inutile d'insister plus longtemps sur l'emploi de nos pinces dans ces opérations ; je vous citerai seulement un exemple (Obs. LXXXIII).

La plupart des opérations qui se pratiquent chez la femme, sur la *vulve*, sur les *parois du vagin*, dans l'*utérus*, etc., ainsi que celles qui se pratiquent dans la cavité buccale, sont sans contredit celles où l'hémostasie par le pincement nous rend les plus grands services.

S'agit-il, par exemple, d'enlever une tumeur des *grandes lèvres*, j'applique à la base de cette tumeur, qu'elle soit ou non pédiculisée, deux ou plusieurs pinces hémostatiques qui la rendent complétement exsangue et permettent de l'enlever, soit avec le bistouri, soit avec l'écraseur ou le galvano-cautère sans le moindre danger d'hémorrhagie.

S'agit-il de porter l'instrument tranchant sur les *parois vaginales* ou dans les *culs-de-sacs vaginaux*, soit pour ouvrir un abcès, soit pour enlever une tumeur, il peut arriver qu'on ouvre des vaisseaux importants et qu'on ait des hémorrhagies abondantes et difficiles à arrêter ; l'application d'une longue pince, sur l'endroit d'où jaillit du sang, permet aussitôt de s'en rendre maître.

L'emploi des pinces longues et courbes nous est également très-utile pour l'ablation des *polypes de l'utérus*. Lorsqu'il est possible par le col entr'ouvert de constater dans la cavité du col utérin la présence d'un polype, voici le procédé auquel j'ai recours : le saisissant entre les mors d'une pince de Museux, je l'attire le plus possible hors de l'utérus ; puis, le maintenant abaissé, je comprime aussi haut que possible son pédicule avec une ou deux pinces longues et courbes ; j'excise immédiatement au-dessous avec des ciseaux courbes. Les pinces ainsi placées sont laissées à demeure pendant vingt-quatre heures (voy. p. 5 de Deny et Exchaquet).

En général, pour toutes opérations qui se pratiquent sur l'utérus ou dans le vagin, c'est aux pinces longues, droites ou courbes, suivant les cas, qu'il faut avoir recours (Obs. LXXXIV, LXXXV, LXXXVI, LXXXVII, LXXXVIII, LXXXIX, XC, XCI).

Il est impossible de pratiquer des opérations sur le *périnée*, l'*anus* ou le *rectum* sans ouvrir des vaisseaux importants. Comme il est très-difficile d'exercer une compression efficace dans ces régions ou d'y porter des ligatures, les chirurgiens, pour prévenir ou arrêter les hémorrhagies, avaient recours au fer rouge ou au perchlorure de fer. Vous avez pu voir que, sans recourir à ces moyens, nous avons toujours pratiqué ces opérations sans hémorrhagie, grâce à nos pinces hémostatiques.

Dans la *périnéorhaphie*, par exemple, l'avivement des parties que vous voulez rapprocher entraîne souvent un écoulement de sang : or il n'est pas de procédé plus facile, ni plus rapide que celui qui consiste à appliquer à mesure sur les vaisseaux saignants des pinces hémostatiques qui sont retirées après l'opération.

Vous savez tous, Messieurs, que l'opération de la *fistule à l'anus* avec le bistouri, toute simple qu'elle est, entraîne souvent avec elle des hémorrhagies ; si bien que nous préférions autrefois, pour la pratiquer, l'écraseur ou le galvano-cautère. Aujourd'hui l'emploi des pinces nous permet d'opérer les fistules à l'anus avec le bistouri sans le moindre danger, et sur toutes les opérations de ce genre pratiquées par nous depuis

plusieurs années, nous n'avons pas eu à constater une seule hémorrhagie primitive ou secondaire : or, ceci est important quand on songe que ces opérations se pratiquent souvent sur des individus très-affaiblis (Obs. XCII, XCIII, XCIV, XCV, XCVI, XCVII, XCVIII, XCIX, C, CI, CII).

Les opérations de *fistules recto* ou *vésico-vaginales*, ne donnent pas habituellement beaucoup de sang, mais il est impossible, en pareil cas, d'employer des moyens hémostatiques autres que le pincement (Obs. CIII, CIV, CV).

L'ablation des *tumeurs hémorrhoïdaires* se trouve singulièrement facilitée par l'emploi des pinces hémostatiques, qu'on se serve de l'écraseur ou du thermo-cautère (Obs. CVI, CVII).

Quant aux *ablations partielles* ou *totales du rectum*, je ne crains pas de dire qu'il y a bien des cas où il serait véritablement imprudent d'entreprendre l'opération si on n'avait à sa disposition le pincement, l'écraseur ou le galvano-cautère.

Voici comment je procède en pareil cas : Je dissèque avec le couteau galvanique ou avec le thermo-cautère la face externe du rectum au niveau des parties malades ; cette dissection doit être portée bien au delà des limites du mal, quand il s'agit d'une affection cancéreuse ; puis je sectionne verticalement et je résèque les lambeaux ainsi formés avec l'écraseur linéaire. Ces deux instruments, le galvano-cautère et l'écraseur, doivent être maniés avec une très-grande lenteur. Or, malgré toutes les précautions que l'on prend, il est impossible d'éviter l'ouverture des artères hémorrhoïdales qui donnent beaucoup de sang ; c'est alors qu'intervient le pincement qui permet d'achever l'opération sans danger. Les pinces ainsi placées pourront être au nombre de 15 à 20 : elles sont laissées à demeure dans l'infundibulum résultant de l'opération et facilement maintenues avec des éponges et un bandage en T qui sera lui-même compressif. Elles sont retirées ainsi que les éponges vingt-quatre ou quarante-huit heures après l'opération.

Nous avons bien souvent eu recours à ce procédé et jamais nous n'avons vu se produire d'hémorrhagies (Obs. CVIII).

E. OPÉRATIONS QUI SE PRATIQUENT SUR LES MEMBRES, L'ÉPAULE, LA HANCHE, LES RÉGIONS AXILLAIRE, INGUINALE ET POPLITÉE.

Aux membres, en y comprenant l'épaule et la hanche, le chirurgien est appelé à pratiquer les opérations les plus variées. Par suite de leurs usages multiples, ces régions sont en effet souvent le siége de traumatismes accidentels; d'autre part, le chirurgien peut avoir à les atteindre à toutes les hauteurs, quelquefois même à les retrancher du corps. Or, quelque soit le traumatisme, les hémorrhagies sont redoutables.

L'hémostasie préventive, dans ces régions, se fait avantageusement par la pression digitale ou mieux par la bande élastique d'Esmarch. Mais ces moyens sont insuffisants à produire l'hémostasie temporaire, à plus forte raison, l'hémostasie définitive. Or, quelle que soit l'opération pratiquée dans ces régions, le pincement doit être préféré à tous les autres moyens d'hémostase. Vous en excepterez toutefois, si vous le préférez, les ligatures perdues appliquées sur les principaux vaisseaux. Telle est la règle de conduite que nous avons suivie si souvent devant vous depuis un grand nombre d'années. J'ai tenu également à vous montrer que, même dans ces grandes amputations, on doit, comme dans les autres régions, faire l'hémostasie définitive avec nos pinces et que ces instruments ne gênent en rien les divers modes de pansements actuellement mis en usage, y compris même le pansement par occlusion. D'ailleurs, nos pinces doivent être laissées à demeure pendant quelques heures ou même pendant trois ou quatre jours suivant l'importance des vaisseaux divisés : une fois extraites elles suppriment, contrairement aux autres méthodes, tout corps étranger. Sans entrer dans la description de tous les faits de ce genre que nous pourrions citer, disons seulement que depuis plusieurs années, aux membres comme dans les autres régions, nous avons pratiqué toutes nos opérations sans faire aucune ligature et que nos statistiques, dont quelques-unes ont déjà été publiées, prouvent que nous n'avons jamais eu d'hémorrhagies à redouter. D'ailleurs pour

quelques-unes de ces régions, les pansements compressifs peuvent être appliqués assez exactement pour permettre de retirer les pinces immédiatement après l'opération, sans qu'il soit nécessaire, comme pour d'autres régions et en particulier celles qui se rapprochent de la racine des membres, de les laisser en place pendant quelques heures ou pendant quelques jours.

Le pincement vous rendra donc de grands services, soit qu'il s'agisse de *plaies des gros vaisseaux*, d'*amputations*, de *résections*, de *désarticulations*, d'*ablations de tumeurs*, etc.

Lorsque dans les *plaies par instruments tranchants* ou par *armes à feu*, les gros vaisseaux, tels que l'humérale, l'artère ou la veine fémorale, sont intéressés, voici le procédé que j'emploie et qui m'a toujours donné de très-bons résultats : Pendant qu'un aide exerce la compression au lieu d'élection, je mets à nu, sans trop la disséquer, la surface externe de ces vaisseaux et je les saisis avec une pince hémostatique, au-dessus de la dissection s'il s'agit d'une artère, au-dessous s'il s'agit d'une veine. Si cela ne suffit pas, j'applique alors deux autres pinces, l'une au-dessus, l'autre au-dessous, à la fois sur l'artère et la veine (Obs. CIX, CX, CXI).

Mais, dans bien des cas, il n'est même pas nécessaire d'aller à la recherche des vaisseaux, il suffit d'appliquer une ou deux pinces au fond de la plaie, à l'endroit même d'où vient le sang, ce moyen, aidé d'une compression un peu énergique, suffit pour arrêter l'hémorrhagie.

Dans les *amputations*, voici comment nous procédons :

L'hémostasie préventive ne pouvant être obtenue ici à l'aide de nos pinces, nous avons recours soit à une compression digitale bien faite, soit, ce qui est de beaucoup préférable, à la bande d'Esmarch qui permettent d'opérer, pour ainsi dire, à sec. Mais ces moyens n'assurant nullement comme le pincement, l'hémostasie définitive, aussitôt que l'amputation est pratiquée, nous les retirons et nous appliquons des pinces sur les vaisseaux qui, dès lors, se mettent à saigner avec d'autant plus d'abondance que le cours du sang y a été plus longtemps interrompu, à l'aide de l'ischémie artificielle.

Si nous interrogeons nos statistiques des années précé-

dentes, nous avons la satisfaction de constater que pas un de nos opérés, depuis plus de dix ans, n'a succombé à une hémorrhagie. Voici d'ailleurs quelques-uns des cas d'amputations que nous avons eu l'occasion de pratiquer dans les cinq dernières années (Obs. CXII, CXIII, CXIV, CXV, CXVI, CXVII, CXVIII, CXIX, CXX).

Vous m'avez vu, Messieurs, plusieurs fois pratiquer ici la *résection du coude* d'après un procédé que j'ai imaginé dans le but d'éviter les hémorrhagies et surtout la section du nerf cubital.

Ce procédé consiste à faire sur la face postérieure du coude, maintenu dans la demi-flexion, une incision curviligne à convexité inférieure dont les deux extrémités aboutissent aux extrémités épicondyliennes et épitrochléennes de l'humérus, tandis que le milieu arrive au-dessous de l'olécrâne au niveau des points sur lesquels on se propose de pratiquer la résection. Cette première incision ne doit intéresser que la peau et les parties molles superficielles. Celles-ci sont alors détachées des parties profondes à la manière d'un lambeau jusqu'à la hauteur à laquelle on se propose de réséquer l'humérus. Il est ensuite facile de voir ou de toucher les extrémités osseuses et d'examiner leurs rapports. Pour faciliter cet examen, on sépare le triceps de son insertion olécrânienne, en conservant ou non une petite portion de l'os et du périoste avec lequel elle se continue, puis on détache les muscles et le périoste qui recouvrent l'olécrâne et l'extrémité supérieure du radius ; on résèque ensuite ces dernières en prenant les mêmes précautions. Ceci fait, l'extrémité inférieure de l'humérus se présente à l'orifice de la plaie et on le résèque de même.

Dans ce procédé, qui nous a toujours donné de très-bons résultats, aucun vaisseau important n'est ouvert, de telle sorte qu'il suffit habituellement d'appliquer trois ou quatre pinces sur quelques artérioles du lambeau pour n'avoir pas le plus petit écoulement de sang. Ces pinces peuvent être retirées, une fois l'opération terminée. La plaie est alors fermée par des sutures faites au moyen de fils d'argent, un orifice est laissé vers l'angle interne de la plaie, dans lequel est intro-

duit un tube de façon à faciliter l'écoulement du pus et des liquides, puis le bras est immobilisé dans la demi-flexion avec un appareil plâtré, laissant à découvert la face antérieure du membre (Obs. CXXI).

Dans les *désarticulations* des doigts ou des orteils une ou deux pinces laissées en place pendant quelques heures, suffisent toujours pour assurer l'hémostasie définitive. Je me contenterai de vous signaler le fait sans y insister davantage.

Pour les désarticulations de l'épaule ou de la hanche aucune autre méthode ne permet d'opérer avec plus de sûreté et de célérité.

Dans l'*ablation des tumeurs* siégeant sur un membre, on peut, à la rigueur, obtenir l'hémostasie préventive à l'aide de la bande d'Esmarch, comme pour les amputations. Mais cela n'est pas nécessaire, et vous pourrez, à l'aide de nos pinces, entreprendre, sans crainte d'hémorrhagie, l'ablation des tumeurs les plus volumineuses des membres supérieurs ou des membres inférieurs. Il n'y a, en effet, aucune difficulté à appliquer sur les vaisseaux divisés, quel que soit leur volume et quel que soit leur siége, une ou plusieurs pinces hémostatiques qui vous permettront d'achever l'opération sans retard et sans danger, tandis que si vous aviez à poser une ligature sur chacun de ces vaisseaux, vous éprouveriez souvent les plus grandes difficultés et toujours un retard préjudiciable. (Obs. CXXII, CXXIII, CXXIV, CXXV, CXXVI, CXXVII, CXXVIII).

La conformation des membres étant des plus favorables pour exercer, après l'opération, une énergique compression, il n'est pas nécessaire, dans la plupart des cas, de mettre des pinces à demeure. Cependant, lorsque d'importants vaisseaux ont été ouverts, il est toujours plus sûr, lors même que cette compression est bien faite, de laisser à demeure pendant vingt-quatre ou quarante-huit heures les pinces placées sur eux.

Quelques mots maintenant au sujet des opérations qui se pratiquent dans les régions de l'*épaule*, de l'*aisselle*, de la *hanche*, de l'*aine*, des *fesses* et du *creux poplité*.

Bien que l'omoplate soit rarement le siége d'affections nécessitant l'intervention du chirurgien, il est des cas cependant

où celui-ci est appelé à pratiquer une résection plus ou moins étendue de cet os pour débarrasser les malades de tumeurs plus ou moins volumineuses, plus ou moins gênantes. C'est ainsi que, récemment encore, vous nous avez vu pratiquer la résection d'une grande partie de l'omoplate chez un malade qui était atteint d'une tumeur fibro-plastique de cette région. Vous avez pu voir combien, dans ce cas comme dans beaucoup d'autres, le pincement nous a été utile. Il ne l'est pas moins pour l'ablation des tumeurs de l'aisselle, de l'aine, du creux poplité, toutes régions très-importantes et dans lesquelles l'opérateur ne saurait prendre trop de précautions (Obs. CXXIX).

Le chirurgien peut être appelé aussi, bien que rarement, à enlever des tumeurs siégeant dans la région fessière. Il est souvent fort difficile, en pareil cas, de pouvoir, avant l'opération, se rendre compte du véritable point de départ et des prolongements de ces sortes de tumeurs et, dans un certain nombre de cas, si l'on n'avait à sa disposition un moyen d'hémostase aussi sûr, aussi prompt et aussi facilement applicable à toutes les régions que le pincement, on se trouverait dans l'impossibilité d'achever l'opération : c'est ce qui eut lieu dans un cas où, croyant avoir affaire à une tumeur limitée à la région fessière elle-même, nous nous aperçûmes, dans le cours de l'opération, que cette tumeur prenait naissance dans la fosse ischio-rectale (Obs. CXXX.)

QUATRIÈME LEÇON

MESSIEURS,

Je viens de passer en revue devant vous les diverses applications du pincement comme moyen hémostatique; cette description jointe aux observations que vous trouverez plus loin suffira pour vous faire comprendre les avantages de cette méthode sur les autres moyens d'hémostase. Cette leçon clinique sera consacrée à vous les rappeler rapidement, et, en la terminant, nous ferons connaître également les autres usages que l'on peut retirer de nos pinces pendant le cours des opérations chirurgicales.

PARALLÈLE DU PINCEMENT ET DES AUTRES MOYENS D'HÉMOSTASE.

Si nous comparons ce qui se passait autrefois dans les services de chirurgie avec ce que nous voyons aujourd'hui dans mon service ou dans ceux dont les chefs emploient les mêmes pinces, nous pouvons facilement nous rendre compte des avantages incontestables du pincement. A l'époque où j'étais interne, on se servait de la ligature, de l'écraseur, du cautère actuel et même du galvano-cautère : or, je me rappelle que les internes de garde étaient appelés très-souvent pour arrêter des hémorrhagies consécutives aux opérations pratiquées le matin ou les jours précédents; qu'arrivait-il alors? Il fallait procéder avec le plus grand soin à la recherche du vaisseau qui était le point de départ de l'hémorrhagie et le saisir dans une pince le plus souvent défectueuse pour placer une liga-

ture. Cette recherche était parfois longue, difficile, et pour peu que le vaisseau fût profond, il n'était pas rare de voir les malades succomber avant qu'on eût pu le saisir et le lier. Depuis que je suis moi-même à la tête de services importants dans les hôpitaux, il est presque sans exemple que mes internes aient jamais été dérangés pour des accidents de ce genre et que des malades opérés par nous soient morts d'hémorrhagies consécutives. Plusieurs m'ont affirmé qu'il était loin d'en être de même dans les autres services où, la plupart du temps, les opérations étaient cependant moins nombreuses. En supposant, d'ailleurs, qu'il se produisît une hémorrhagie consécutive à l'une de nos opérations, pourra-t-on comparer l'application d'une simple pince sur les parties saignantes, application qui pourrait être faite à la rigueur par une personne étrangère à la médecine, avec la ligature qui demande toujours un certain temps, exige la présence d'un aide et ne peut être pratiquée que par des mains expérimentées.

Depuis quelques années plusieurs de mes collègues font succéder la *torsion* au pincement avec nos pinces. C'est un moyen additionnel que nous avons appliqué nous-mêmes, pendant plusieurs années et dont nous sommes loin de contester la valeur, mais que nous avons rejeté comme inutile et comme allongeant singulièrement la durée des opérations. D'ailleurs, dans un grand nombre de régions où le pincement est applicable, la torsion et les autres moyens sont absolument inapplicables. Comment tordre les artères de la langue? celles du fond du vagin, de l'utérus? En somme, le pincement suffit et peut être appliqué facilement dans tous les cas où l'on fait la torsion ; celle-ci ne peut donc être considérée que comme un moyen additionnel.

Ces considérations ne s'appliquent pas seulement à la torsion ; elles s'appliquent à la *ligature* et à la *cautérisation*. En ce qui concerne cette dernière méthode, qui a subi de si heureux perfectionnements depuis l'invention du galvano-cautère, du thermo-cautère, et de la cautérisation potentielle, nous nous en servons nous-mêmes dans un grand nombre de cas, d'autant plus qu'elle a été surtout créées, comme le pincement, en vue de supprimer la ligature, la torsion et d'écar-

ter les dangers d'hémorrhagie et de phlébite. Or, non-seulement beaucoup de régions échappent à ces moyens d'action, mais encore, il faut le dire, ces agents arrêtent difficilement l'écoulement du sang, et dans beaucoup de régions, pour peu qu'elles soient profondes, délicates et que les vaisseaux y soient nombreux et volumineux, il ne faut pas hésiter à recourir au pincement comme moyen auxiliaire des plus précieux et des plus sûrs pour abréger la durée des opérations et combattre le danger de l'hémorrhagie. D'ailleurs, au milieu de ces tissus escarrifiés, la ligature est difficilement applicable et le pincement est encore le moyen d'hémostase le plus simple et le plus sûr.

L'*acupressure* ne peut être érigée en méthode générale d'hémostase, mais c'est un moyen excellent dans tous les cas où il est applicable : il agit en exerçant indirectement sur les vaisseaux une compression suffisante, et, bien que les épingles qui servent à produire l'hémostase, soient des corps étrangers qui traversent une épaisseur de tissus plus ou moins considérable, l'expérience de tous les jours démontre qu'en retirant ces corps étrangers au bout de douze à quarante-huit heures, ils n'ont pas habituellement déterminé d'inflammation sérieuse. Si, en effet, on les retire à cette époque, il est rare, lors même qu'il se forme un petit abcès sur leur trajet, qu'il nuise à la réunion des plaies. Or, bien qu'exerçant une action moins puissante que le pincement, pourvu que les vaisseaux ne soient pas trop importants, l'hémostasie est suffisante et on peut, sans danger, retirer les aiguilles après le laps de temps que nous avons indiqué. Dans bon nombre d'opérations, les épingles qui nous servent à faire la suture entortillée dans les plaies qui succèdent à l'ablation de tumeurs, nous servent en même temps à faire l'acupressure pour les vaisseaux superficiels. Nous n'y avons pas suffisamment confiance pour les vaisseaux de gros calibre, mais employée dans les conditions dont nous venons de parler, l'acupressure est un moyen auxiliaire d'un grand prix et que le chirurgien ne doit pas négliger.

Il en est de même de la *compression* : Nous ne parlons pas

de la compression digitale, avec le cachet, les tourniquets, etc., compression pénible pour le malade comme pour le chirurgien et qui, bien que très-efficace, est loin d'être toujours applicable ; mais de la compression qui s'obtient avec des bandages bien faits, avec de la ouate, par exemple, et qui est douce, facilement applicable sur les régions pourvues d'un plan résistant sous-jacent aux vaisseaux divisés. La compression, exercée dans ces conditions, rend à titre d'agent hémostatique les plus grands services. Appliquée à la surface du crâne, du thorax, des membres, toutes régions qui permettent d'exercer une action énergique sur de grandes surfaces, elle constitue un auxiliaire puissant du pincement et dispense, dans bon nombre de cas, de laisser des pinces après l'opération terminée. Mais, comme l'acupressure, elle n'est guère applicable que pour les vaisseaux de petit calibre.

L'*affrontement direct* est un bon moyen d'obtenir l'hémostase et la réunion immédiate, lorsqu'il est bien fait, c'est-à-dire lorsqu'il permet d'affronter les tissus exactement, sans laisser le sang s'épancher à l'intérieur ou à l'extérieur des vaisseaux divisés. Il faut y recourir toutes les fois que la région et le genre d'opération le permettent. On est réellement étonné, après avoir fait l'hémostasie préventive ou temporaire, à l'aide de nos pinces, dans certaines régions, telles que les lèvres, le col de l'utérus, le vagin, la vulve, ou dans les petites amputations des membres, etc., de voir avec quelle facilité on obtient l'hémostasie définitive par ce seul moyen ; mais il ne faut pas croire que, pour l'obtenir, le pincement soit inutile ou dangereux. Il est utile en ce qu'il permet de diviser rapidement et sûrement les tissus en facilitant l'hémostase. Les observations démontrent que le pincement appliqué sur les vaisseaux et les tissus pendant quelques minutes et même quelques heures ne nuit en rien à la réunion immédiate. Lors même que sur un point on eût besoin de laisser à demeure une ou plusieurs pinces pour faire l'hémostasie définitive, comme cela a lieu pour l'ablation des grandes tumeurs, celles du sein ou de l'aisselle par exemple, on laisse les pinces à la partie déclive de la plaie, et on affronte direc-

tement les autres points. Ces moyens peuvent être combinés par le chirurgien de la façon la plus avantageuse : par exemple, dans bon nombre de régions, le pincement, employé avant et pendant l'opération, diminuera les chances d'hémorrhagie et facilitera l'affrontement direct. Une fois celui-ci obtenu, une compression bien faite, si la région s'y prête, en diminuant à son tour les chances d'hémorrhagies consécutives, sera une garantie pour que le malade retire tous les bénéfices de la réunion immédiate.

Quant à la *ligature*, il faut bien qu'elle ait une réelle valeur pour qu'actuellement encore, elle soit entre les mains de tous les chirurgiens. Nous avons vu cependant qu'un grand nombre n'en sont pas satisfaits et ont cherché dans la torsion, dans la compression, dans l'acupressure, etc., le moyen de s'en passer. C'est qu'en effet la ligature laisse au fond des plaies un corps étranger dont le moindre inconvénient est de retarder la cicatrisation et de favoriser la suppuration. Qu'y a-t-il de plus à redouter quand la suppuration s'établit définitivement et surtout quand elle se prolonge, que les hémorrhagies secondaires, les phlébites infectieuses, les accidents septicémiques, l'épuisement des forces, sans parler de tous les accidents dus au voisinage des grandes séreuses? On a bien dit, et avec juste raison, que les ligatures métalliques, de soie fine, de cattgut, diminuaient de beaucoup le nombre de ces accidents ; les uns ont dit que ces fils avaient quelque tendance à s'enkyster, d'autres à se résorber ; cela est vrai à condition qu'ils soient fins, que la ligature faite à anse ou par torsion soit solide, suffisamment résistante et ce n'est pas nous qui songerons à y contredire, car pendant de longues années et toute la durée de la guerre de 1870-71, c'est par centaines que, journellement au Val-de-Grâce, à l'ambulance des Tuileries, à la Société de secours aux blessés, dans un grand nombre d'ambulances particulières, nous avons été obligé de pratiquer les opérations les plus variées, comme celles que nécessitent les plaies par arme à feu, et comme nous n'avions pas assez de pinces hémostatiques nous n'avons jamais fait que des ligatures perdues avec des fils

de soie ou des fils d'argent noués ou tordus. Toujours ces fils étaient coupés au ras des vaisseaux et nous ne craignons pas de dire que si nos succès ont été si nombreux et ont eu tant de retentissement à cette époque, dans la pratique des amputations et des résections, par exemple, nous ne le devions pas seulement aux modes de pansement et aux précautions sans nombre que nous prenions pour lutter, selon les lois de l'hygiène, contre l'érysipèle, l'infection purulente, la pourriture d'hôpital, par des médications toniques, l'alcool, la quinine, l'aconit, etc., mais encore, hâtons-nous de le dire, aux moyens de toutes sortes que nous employions pour obtenir, au moins dans la plus grande étendue des plaies, la réunion immédiate. C'est encore à ces ligatures perdues que nous devions une grande sécurité à la suite des graves opérations pratiquées dans les cavités splanchniques et plus spécialement dans les cavités pelvienne et abdominale : en publiant nos premières ovariotomies, nous avons montré tout le parti que nous en avions tiré.

Mais la ligature perdue elle-même, malgré la confiance qu'elle nous inspire, malgré les bienfaits que nous en avons obtenus, n'en constitue pas moins un corps étranger sur l'immunité duquel on ne peut pas toujours compter. On a insisté, peut-être à tort, sur ce qu'elles exposaient facilement à de petits abcès, à de petites fistules consécutives ; le fait est que les séreuses et le tissu cellulaire sous-cutané supportent assez bien ces corps métalliques et que les fils de soie ont de la tendance à se résorber. Ce qui importe, c'est que l'application de ces liens autour des vaisseaux prolonge la durée des opérations et pour peu qu'ils soient trop multipliés, ces corps étrangers ont l'inconvénient d'exposer les tissus qu'ils atteignent à se mortifier et à causer des accidents inflammatoires redoutables quand les régions sur lesquelles on les applique sont profondes et trop vasculaires.

N'hésitons donc pas à dire que, sauf pour l'intérieur de l'abdomen et du bassin, sauf pour l'amputation à la partie supérieure de la cuisse ou du bras, ou pour les désarticulations scapulo-humérale et coxo-fémorale, dans lesquelles nous con-

sentons à appliquer quelques fils métalliques ou quelques fils de soie fine coupés au-dessus du nœud sur les gros vaisseaux, pour empêcher de trop prolonger le séjour des pinces hémostatiques, nous rejetons, pour toutes les autres opérations la ligature comme inutile et comme désavantageuse et nous lui préférons le pincement aidé, au besoin, de l'acupressure et de la compression. A ceux qui seraient disposés à nous opposer une ligne de conduite différente, nous répondrons qu'ils veuillent bien, comme nous le faisons, nous faire connaître avec détails les faits tirés de leur pratique; nous comparerons leurs résultats avec les nôtres et nous ne craignons pas d'affirmer que l'avantage sera pour le pincement. Il suffira d'ailleurs de jeter un coup d'œil sur les opérations de toutes sortes que nous avons pratiquées depuis plusieurs années pour voir que l'expérience est définitivement acquise sur ce point et que par notre méthode les pertes de sang sont nulles et les guérisons rapides.

L'*arrachement* dont les résultats sont surprenants au point de vue hémostatique quand il s'agit des membres et qu'il a lieu involontairement à la suite des grands traumatismes, montre qu'il n'est pas nécessairement besoin de la ligature pour obturer solidement les vaisseaux les plus importants. Nul doute que ce ne soit l'observation de faits semblables qui ait encouragé les chirurgiens à tordre violemment les tuniques vasculaires pour imiter ce travail accidentel qui réussit parfois avec une rapidité surprenante. Pour notre compte, toutes les fois que la région se prête à l'arrachement, toutes les fois surtout qu'il s'agit d'une tumeur énucléable et que ce moyen d'hémostase peut être mis en pratique, nous lui donnons la préférence sur tout autre ; mais, il faut le dire, ce mode opératoire est rarement applicable ; il l'est surtout pour les tumeurs qui n'ont pas encore envahi les organes voisins et pour celles qui sont pourvues d'une gaîne propre. Toutefois, même dans les cas les plus favorables, il ne faut pas toujours compter sur l'absence d'hémorrhagie consécutive, pas plus dans les traumatismes volontaires que dans l'arrachement accidentel des membres par les grands moteurs industriels : et c'est alors que le pin-

cement appliqué sur les vaisseaux qui ont quelque tendance à saigner rend les plus grands services.

Ce que nous disons de l'arrachement, nous le dirons également des plaies contuses produites par l'action de la *scie*, de l'*écraseur linéaire ;* tous les instruments basés sur ces modes opératoires et dont quelques-uns jouissent légitimement de la plus grande faveur ont leur raison d'être et, bien maniés, peuvent rendre les plus grands services. Nous nous en sommes, nous et nos maîtres, servis tant de fois avec avantage que nous ne pouvons trop leur rendre la justice qu'ils méritent ; mais encore, s'ils produisent pendant et après l'opération une hémostasie suffisante pour le plus grand nombre des vaisseaux, ils ne mettent pas sûrement à l'abri de toutes les pertes de sang, et, pour les vaisseaux de gros calibre, le pincement temporaire ou définitif leur est encore de beaucoup préférable.

DES AVANTAGES, AUTRES QUE L'HÉMOSTASIE, QUE L'ON PEUT RETIRER DE NOS PINCES.

Nous avons parlé jusqu'ici de nos pinces en tant que moyen hémostatique ; elles ont d'autres usages que nous vous avons souvent fait connaître, et, à ce point de vue, elles pourront vous être utiles. Permettez-moi de vous les rappeler :

1° Elles peuvent remplacer la pince à pansement ; leur mode de fermeture est tellement supérieur à ce point de vue que, depuis que nous les avons imaginées, les fabricants ont supprimé toute autre pince à pansement dans les trousses.

2° Elles servent à l'extraction des corps étrangers, des séquestres, des projectiles, etc., placés dans la profondeur des tissus. Leur mode de construction est tel, en effet, qu'elles peuvent être introduites à une assez grande profondeur et saisir les corps étrangers sans nécessiter un trop grand écartement et comme elles se ferment et s'arrêtent avec la plus grande facilité, une fois qu'elles ont saisi le corps étranger, elles deviennent fixes et permettent aisément de l'attirer au dehors. Ce n'est pas à dire qu'elles puissent remplacer tous les instruments ingénieux que possède l'arsenal chirurgical pour l'extraction

des corps étrangers, mais elles suffisent dans un grand nombre de cas, et, comme elles se trouvent sous la main pour une foule d'autres usages, elles vous rendront de signalés services.

3° Elles servent à rétracter les plans musculaires, les vaisseaux, les nerfs et autres organes importants, dans bon nombre d'opérations. Appliquées sur les lèvres des plaies à diverses profondeurs elles servent de point d'appui aux aides pour écarter les bords et les faces de la solution de continuité et pour suppléer aux rétracteurs. C'est surtout dans les régions délicates, vasculaires, où il importe de faire le moins possible de délabrements, que le chirurgien aura avantage à remplacer les rétracteurs par nos pinces, en recommandant aux aides de n'introduire jamais les doigts dans les deux anneaux à la fois quand ils les maintiennent afin que par mégarde ils ne les ouvrent pas.

4° Elles servent à fixer les tumeurs pendant leur énucléation. Il arrive souvent, en effet, qu'en plaçant plusieurs pinces entre la coque fibreuse et la substance propre de certaines tumeurs ganglionnaires, on a besoin d'appliquer ces pinces sur les vaisseaux nourriciers de la tumeur, quelques-unes d'entre elles servent de point d'appui pour fixer la coque, et la fixité qu'elles donnent rend l'énucléation ou le décollement plus facile et plus sûr.

5° Elles servent à passer les épingles, à les fixer pendant qu'on fait la suture entortillée : leurs rainures transversales également leur mode d'arrêt permet de saisir promptement et solidement les aiguilles. Si l'on veut faire la suture entortillée, une fois l'épingle passée, elle tend à se recourber sous la traction des fils quand elle est mince et flexible, et quand ses deux extrémités ne sont pas solidement maintenues. Aussi avons-nous l'habitude de saisir avec nos pinces chaque extrémité de l'épingle et de confier ces pince à des aides qui les maintiennent en place avec un doigt passé dans un des anneaux et non avec un doigt passé dans chaque anneau afin de ne pas s'exposer à les ouvrir involontairement. Ainsi appliquées, les pinces servent de points d'appui suffisamment résistants pour que l'affrontement soit obtenu sans que l'épingle cède, soit à son milieu, soit à ses extrémités.

6° Elles servent à fixer les éponges dans les cavités profondes telles que la bouche, le vagin : il est quelquefois nécessaire d'avoir des éponges qui se montent rapidement ; les pinces longues, droites ou courbes, de notre grand modèle sont excellentes pour remplir cet office.

7° Enfin nos pinces peuvent encore servir à divers autres usages ; c'est ainsi qu'elles remplacent avantageusement le porte-mèche, quand il s'agit de saisir une mèche ou un tube par son extrémité supérieure ou par son milieu pour l'introduire dans le fond d'une plaie, dans un canal tel, par exemple, que le rectum à la suite de l'opération de la fistule à l'anus. Elles servent aussi à fixer les lambeaux sans les écraser, lorsqu'on veut les attirer pour les suturer dans les anaplasties, etc.

Or, il n'est pas indifférent pour le chirurgien d'avoir entre les mains un instrument qui, à l'avantage d'être un bon moyen d'hémostase, joint celui de servir à une foule d'usages différents, comme nous venons de le montrer.

CONCLUSIONS.

Il résulte, Messieurs, de l'historique que nous avons fait de la question, des considérations qui précèdent et de l'exposé des faits de notre pratique, que nous sommes autorisés à tirer les conclusions suivantes :

1° Quoique d'origine ancienne, le pincement n'avait jamais été employé d'une façon méthodique avant ces dix dernières années ; ce n'était qu'un procédé fortuitement employé et, pour ainsi dire, de nécessité.

2° Le premier, j'en ai fait une véritable méthode, applicable à toutes les opérations sanglantes, destinée à remplacer avec avantage tous les procédés d'hémostase et permettant d'étendre le champ de la médecine opératoire à des cas qui jusque-là étaient restés en dehors des ressources de la chirurgie.

3° Cette méthode présente un caractère d'originalité bien tranché et ne saurait être confondue avec aucune autre méthode d'hémostase.

4° Elle n'est devenue véritablement pratique et applicable à

tous les cas qu'à partir du jour où nous avons fait construire des pinces spéciales qui, dans tous les catalogues des fabricants d'instruments de chirurgie, portent mon nom, auxquelles on donne communément aujourd'hui le nom de *pinces hémostatiques*, en raison de leurs usages et, depuis cette époque, nous avons eu la satisfaction de les voir adopter par les chirurgiens notables de tous les pays.

5° Le pincement peut être *préventif*, *temporaire* ou *définitif*. Ces dénominations que nous avons créées, pour bien faire comprendre la méthode, doivent être conservées d'autant plus qu'elles ont été adoptées par les chirurgiens qui ont écrit depuis nous sur ce sujet.

6° Nos pinces, en effet, permettent d'obtenir :

a. L'hémostasie préventive dans un grand nombre d'opérations, en particulier dans celles qui se font dans les régions faciles à saisir, comme les paupières, le nez, les lèvres, les joues, les gencives, la langue, le palais, le pavillon de l'oreille, le scrotum, la verge, le cordon, la vulve, l'urèthre, le vagin, le rectum, le périnée, l'anus, et, d'une façon générale, pour toutes les tumeurs pédiculées ou faciles à pédiculiser ;

b. L'hémostasie temporaire dans toutes les opérations sanglantes ;

c. L'hémostasie définitive, chaque fois que l'hémostasie temporaire paraîtra insuffisante.

7° Pour obtenir l'hémostasie définitive, il suffit, en général, de les laisser quelques heures ou même seulement quelques minutes, après l'opération ; mais il n'y aurait aucun inconvénient à les laisser plusieurs jours, comme cela est nécessaire dans certains cas, dans les anévrysmes, par exemple ; elles n'offrent, en effet, aucun des dangers des corps étrangers abandonnés dans les plaies.

8° Il n'est pas nécessaire, pour les appliquer, de disséquer, au préalable, les vaisseaux : il est même plus avantageux de comprendre dans leurs mors une petite épaisseur des tissus voisins. La rapidité d'exécution qui en résulte ne nuit en rien à la sûreté de l'hémostase lors même qu'au lieu d'être temporaire le pincement doit être définitif.

9° La vulgarisation de nos pinces est due à leur légèreté, leur solidité, leur application facile.

10° Outre la petite pince hémostatique ordinaire, il est nécessaire d'employer comme nous, suivant les cas et les régions, des pinces longues, droites ou courbes, à mors mobiles, en T, en cœur, etc.

11° Enfin nous avons démontré que toutes ces pinces, pendant le cours des opérations, peuvent être destinées à plusieurs usages dont quelques-uns sont d'une réelle importance.

D'ailleurs les faits, mieux que toutes les considérations théoriques, plaideront en faveur de cette opinion. MM. Deny et Exchaquet en ont déjà puisé dans ma pratique un nombre suffisant; cependant je crois utile de vous en citer d'autres dont vous avez été témoins, pour mieux vous rappeler la ligne de conduite à suivre dans chaque cas particulier.

OBSERVATIONS.

Observation I (1). — *Plaie de la tête par arme à feu. Hémorrhagie. — Hémostasie par pincement. Guérison.* — Le 3 septembre 1870, pendant la guerre, un blessé nous est amené au Val-de-Grâce, chez lequel un éclat d'obus avait enlevé la moitié de la région frontale, la presque totalité du périoste et les portions sous-jacentes des lobes antérieurs du cerveau. Au moment où il fut apporté dans mon service, quelques vaisseaux donnaient beaucoup de sang. L'hémorrhagie fut facilement arrêtée avec quelques pinces laissées en place pendant deux heures; les lambeaux furent appliqués avec soin et le malade, grâce aux précautions prises, guérit rapidement. A la fin de la guerre, nous le présentâmes avec plusieurs autres, à l'Académie de médecine (Voy. *Bulletin de l'Académie de médecine*, 1871).

Obs. II. — *Plaie de tête par arme à feu. Trépanation. Extraction de la balle et d'une partie du frontal enfoncé.* — Un jeune homme, d'une vingtaine d'années, s'étant tiré un coup de révolver dans la région frontale, est amené dans le coma, en mars 1873, à l'hôpital Saint-Louis.

La balle avait perforé le frontal et refoulé la dure-mère jusqu'au niveau de la substance cérébrale en même temps qu'un éclat assez volumineux de la table interne. Des accidents de compression s'étant manifestés, la perte de substance faite à l'os, à travers la table externe

(1) Cette observation a été recueillie avec détails par M. le Dr Zambianchi, alors interne de notre service.

restée intacte, étant trop petite pour qu'on puisse se rendre un compte exact des désordres, nous appliquons sur la table externe, au niveau du traumatisme, une couronne de trépan ; nous trouvons le sinus frontal rempli de sang, les méninges saignantes, lésées par la table interne dont nous faisons l'extraction ; du même coup nous retirons la balle qui était placée entre la dure-mère et le sinus frontal. Nous fûmes obligés dans ce cas de faire une incision cruciale à travers les parties molles, de mettre des pinces hémostatiques sur les vaisseaux saignants du crâne et de la dure-mère. Après deux heures, ces pinces purent être retirées et le malade retourna chez lui le vingtième jour.

Obs. III. — *Kyste pileux périostique de la région fronto-sourcilière.* — Mme M... portait au niveau du sourcil droit une tumeur qui datait de l'enfance et qui avait atteint le volume d'un petit œuf de poule. Le toucher permettait de reconnaître qu'il s'agissait d'un kyste à parois épaisses, à contenu pâteux et que le périoste, sur tout son pourtour, formait un bourrelet irrégulier. Les parties molles de la région, la peau, le tissu cellulaire, les muscles étaient mobiles à la surface. Bien que la tumeur ne fût pas douloureuse, elle produisait une telle difformité que la malade, après avoir hésité pendant quelque temps, demanda elle-même l'ablation. Nous conservons dans notre musée la photographie de cette malade.

En raison du siége je pensai qu'il s'agissait d'un kyste pileux. Pour l'enlever, je fis une incision transversale parallèle au sourcil, et assez longue pour faciliter la dissection. La tumeur était située trop au-dessus du sourcil pour que l'incision pût être faite dans l'épaisseur même du sourcil. Elle intéressa successivement la peau, les couches sous-cutanée et musculo-aponévrotique et permit aisément d'énucléer les deux tiers antérieurs de la tumeur ; il n'en fut pas de même du tiers postérieur; à ce niveau la paroi du kyste était constituée presque uniquement par le périoste lui-même; la face antérieure du frontal était excavée et déformée. Les bords de l'excavation formaient une sorte de bourrelet irrégulier, tranchant, tandis que la couche recouverte du périoste ainsi que les faces amincies et la base étaient confondues avec la lame compacte superficielle; le fond de l'excavation était constitué, au contraire, par les couches de la table interne; à ce niveau, la table externe et le diploé manquaient complétement, comme s'ils avaient été usés et résorbés. La paroi du kyste, à ce niveau, n'était autre qu'une sorte de tissu fibreux aminci qui se continuait avec le périoste sur les bords : il fallut prendre les plus grandes précautions pour l'enlever complétement.

Une fois le kyste enlevé, la table osseuse sous-jacente restait à découvert. Nous appliquâmes à sa surface la peau et les couches superficielles qui formèrent une sorte de lambeau et nous suturâmes celui-ci avec un fil métallique à anses séparées. L'opération put être faite

sans perte de sang, grâce aux pinces qui furent placées sur les vaisseaux ouverts. Nous obtînmes une réunion immédiate.

Obs. IV. — *Lipome de la région sourcilière. Ablation.* — H..., vingt-sept ans, porte dans la région sourcilière droite une tumeur du volume d'un œuf de poule, qu'au premier abord on prend pour un kyste sébacé. Une première incision est pratiquée dans le sourcil même, sur toute sa longueur ; une seconde est faite obliquement près de l'angle externe de l'œil. Une fois arrivés sur la tumeur, nous reconnaissons que nous avons affaire à un lipome profond qui s'était creusé une loge dans le périoste et qui se trouvait au-dessous des muscles frontal et orbiculaire : nous dûmes le sectionner. L'application de deux pinces hémostatiques, dans le cours de l'opération, et d'un bandage compressif, après la suture, suffit pour s'opposer à toute hémorrhagie. Réunion immédiate (Saint-Antoine, 14 septembre 1872).

Obs. V. — *Kyste de la paupière supérieure.* — M... âgé de trente ans, entre à Saint-Antoine, le 16 novembre 1872 ; il porte à la paupière supérieure droite un kyste mou, fluctuant, faisant une saillie considérable. La tumeur étant située sous le muscle orbiculaire, il faut l'inciser pour pouvoir l'énucléer. Cette incision est faite parallèlement aux fibres musculaires. La tumeur est énucléée facilement. Trois pinces hémostatiques laissées pendant une heure ont suffi pour empêcher toute hémorrhagie. Le malade est sorti quelques jours après.

Obs. VI. — *Cancroïde du nez. Ablation. Autoplastie.* — H..., soixante-dix ans, porte depuis huit ans sur le nez un cancroïde qui a débuté par un bouton verruqueux ressemblant à une pustule d'ecthyma et qui occupe aujourd'hui l'organe en entier. Au toucher on constate des adhérences avec le périoste.

Pour éviter la récidive, nous enlevons l'os tout entier. Trois pinces hémostatiques laissées pendant trois heures suffisent pour arrêter l'hémorrhagie.

Il reste une vaste perte de substance à combler et une fistule aérienne à fermer. A l'aide d'un débridement sur chaque joue, nous obtenons deux lambeaux latéraux épais que nous rapprochons sur la ligne médiane. Le malade ne perdit pas de sang, mais l'organe reconstitué n'eut pas la régularité désirable, ce qu'il faut attribuer sans doute au peu de vitalité des lambeaux résultant de l'âge avancé du malade (Saint-Louis, 5 juillet 1873).

Obs. VII. — *Épithélioma de la racine du nez.* — P..., soixante-dix ans, porte à la racine du nez une tumeur épithéliale récidivée qui a déjà atteint l'os du nez. Nous enlevons largement cette tumeur à l'aide du bistouri ; nous enlevons également le périoste. Le bord inférieur de l'incision est ensuite réuni au bord supérieur. Grâce à l'emploi du pincement préventif et temporaire, cette opération a pu être faite sans écoulement de sang. Réunion par première intention ; le malade sort

de l'hôpital dix jours après l'opération (Saint-Louis, 1er février 1873).

Obs. VIII. — *Epithélioma de la racine du nez. Ablation.* — N..., âgé de soixante-onze ans, entre à l'hôpital Saint-Louis, le 7 juin 1873. Il porte un épithélioma à la racine du nez. Pincement préventif avec deux pinces, incision avec le bistouri, application de trois pinces laissées pendant quatre heures, pas d'hémorrhagie. Les suites de l'opération sont des plus simples (Saint-Louis, 7 juin 1873).

Obs. IX. — *Cancroïde du nez. Ablation complète du nez. Prothèse. Guérison.* — La femme A..., soixante-cinq ans, entre à l'hôpital Saint-Louis, le 6 septembre 1873, pour se faire opérer d'un énorme cancroïde qui envahit le nez dans sa presque totalité. Nous pratiquons l'ablation complète de l'organe après avoir eu recours au pincement préventif. Vu l'âge avancé de la malade, nous ne jugeons pas opportun de combler la perte de substance; nous laissons à demeure six pinces destinées à assurer l'hémostasie définitive et nous lui conseillons, une fois guérie, l'usage d'un appareil prothétique.

Nous avons depuis revu plusieurs fois cette malade. Elle paraît très-bien guérie et l'appareil prothétique qu'elle porte cache très-bien sa difformité.

Obs. X. — *Cancroïde de la lèvre inférieure.* — B..., quatre-vingt-deux ans, porte un cancroïde à la lèvre inférieure. Le 5 octobre 1872, après avoir appliqué deux pinces de chaque côté sur la lèvre (hémostasie préventive), nous faisons une incision en V, qui circonscrit le mal. La tumeur est enlevée ainsi sans que le malade perde une goutte de sang. La suture est pratiquée à l'aide de deux épingles, il sort guéri le 14 octobre (Saint-Antoine, octobre 1872).

Obs. XI. — *Cancroïde de la lèvre.* — E..., homme âgé, porte à la lèvre supérieure une tumeur cornée qu'on reconnaît facilement pour un cancroïde. Cette tumeur est opérée par le même procédé que dans la précédente observation. Les suites sont aussi satisfaisantes (15 mars 1872).

Obs. XII. — *Cancroïde de la lèvre supérieure.* — Un malade âgé de soixante-huit ans, également atteint d'un cancroïde à la lèvre inférieure, est opéré par le même procédé et avec le même succès (Saint-Louis, 5 juillet 1873).

Obs. XIII et XIV. — *Cancroïde de la lèvre inférieure.* — Le 15 novembre 1873, à Saint-Louis, nous opérons deux personnes âgées atteintes de cancroïdes labiaux; hémostasie préventive avec deux pinces, large excision en forme de V, rapprochement avec des épingles par la suture entortillée, réunion par première intention.

Obs. XV. — *Cancer des fumeurs.* — M..., soixante-treize ans, grand fumeur de pipe est atteint d'un cancroïde labial qui commence à envahir les vaisseaux lymphatiques de la région; large excision, réunion des lèvres de la plaie et de la muqueuse à la peau par des

épingles très-rapprochées. Même procédé d'hémostasie préventive et temporaire. Réunion immédiate (Saint-Louis, 30 août 1873).

Obs. XVI. — *Cancroïde labial.* — Un homme âgé de soixante-dix ans entre, le 5 octobre 1873, à l'hôpital Saint-Antoine, portant à la lèvre inférieure une ulcération à bords saillants et taillés à pic, indurée par places, molle dans d'autres, qui au premier abord pourrait être prise pour un chancre ; mais l'âge avancé du malade et un examen attentif permettent de reconnaître que l'on a affaire à un cancroïde. Les ganglions sont encore intacts, ce qui n'empêche pas que nous enlevions les parties saines autour du mal dont nous dépassons les limites d'un centimètre environ. Même procédé opératoire, même moyen d'hémostasie préventive et temporaire, même suture, réunion par première intention (Saint-Antoine, octobre 1872).

Obs. XVII. — *Cancroïde de la lèvre. Ablation.* — M..., soixante-huit ans, entre, le 10 novembre 1873, à Saint-Louis ; il est opéré le 15 par le même procédé. Sort de l'hôpital le lendemain 16.

Obs. XVIII. — *Cancroïde labial. Ablation.* — B..., soixante-trois ans, entre, le 3 décembre 1873, à Saint-Louis ; il est atteint d'un cancroïde de la lèvre supérieure. Opéré le 13 décembre, il sort guéri le 31.

Obs. XIX. — *Cancer des lèvres (cancroïdes des fumeurs). Opération.* — L'amiral L..., soixante-dix ans, est opéré par nous avec l'assistance de MM. les docteurs Ricord, Calvo, A. Brochin et Poyet, le 3 janvier 1876, chez les frères Saint-Jean de Dieu. Marin depuis l'âge de douze ans, M. L... a toujours été grand fumeur ; il présente d'ailleurs dans la bouche le psoriasis blanc des fumeurs. Il est atteint d'un cancer qui occupe toute la lèvre supérieure jusqu'au voisinage des narines, du côté de la peau jusqu'au cul-de-sac labial et du côté de la muqueuse jusqu'au fond du sillon vestibulaire de la bouche. Ce cancer date d'un an ; il a eu pour point départ le bord libre de la lèvre supérieure. La tumeur est actuellement ulcérée, violacée, saignante, ichoreuse et exhale une odeur caractéristique ; les bords sont indurés.

Nous l'excisons largement ; la lèvre supérieure est enlevée en totalité. Pour combler la perte de substance qui en résulte, nous faisons une incision partant de chaque commissure et qui coupe de chaque côté la joue tranversalement sur une largeur de 4 à 5 centimètres. Ces incisions transversales sont dirigées un peu en bas. Au-dessus d'elles, les joues deviennent mobiles et peuvent être rapprochées au-dessous du nez, jusqu'à la ligne médiane, mais non sans résistance. Pour cette raison, au-dessous des narines, des incisions transversales parallèles aux précédentes sont faites de dedans en dehors de la plaie, à travers les joues, sur une longueur de 3 centimètres. Il résulte de ces débridements un double lambeau, représentant de chaque côté l'étoffe nécessaire pour reconstituer la lèvre supérieure. Ces deux lambeaux sont rapprochés sur la ligne médiane et suturés, à la partie inférieure,

avec trois épingles ; en haut ils sont suturés au pourtour des narines et en dehors des ailes du nez avec quatre ou cinq fils métalliques.

Une fois la lèvre reconstituée et les plaies transversales supérieures suturées, il restait à fermer les plaies transversales inférieures, tout en agrandissant la bouche : dans ce but les extrémités de la lèvre inférieure qui s'étaient trouvées détachées furent réunies à une certaine distance de la commissure, la peau adossée à la muqueuse, le tout à l'aide de sutures à anses métalliques.

L'opération et les sutures avaient pu être faites sans perte de sang grâce aux pinces hémostatiques. Cependant, quand toutes les plaies furent fermées, l'artère faciale gauche donna sur la muqueuse de la joue une petite hémorrhagie qui fut facilement arrêtée à l'aide d'une épingle passée au-dessous d'elle et maintenue par la suture entortillée. Cette épingle à acupressure fut retirée au bout de six heures.

Réunion par première intention. Cinq jours après, léger érysipèle qui reste limité au côté gauche de la face et qui guérit promptement. Le 19 janvier, c'est-à-dire seize jours après l'opération, l'amiral L... est complétement guéri ; quatre mois après il succomba malheureusement à une pleurésie purulente.

Obs. XX. — *Tumeur papillaire de la commissure droite des lèvres.* — M... entre à Saint-Louis, le 11 octobre 1873, portant au niveau de la commissure droite des lèvres et sur la face interne de la joue du même côté une tumeur présentant tous les caractères des papillomes. Cette tumeur est sessile dans toute son étendue ; au niveau des points où elle est exposée à l'air, elle est recouverte de croûtes formées par des mucosités qui se concrètent. Elle offre la forme d'une crête de coq. Au-dessous de la tumeur, la muqueuse et les tissus sous-jacents ont conservé leur souplesse normale. Dans la crainte que l'application d'un caustique ne suffise pas pour empêcher la récidive, nous enlevons largement la tumeur à l'aide du bistouri, après avoir tamponné l'arrière-bouche comme nous le faisons habituellement, et après avoir saisi les deux faces de la joue entre les mors de deux pinces hémostatiques. Plusieurs pinces sont en outre appliquées directement sur les vaisseaux divisés pendant l'opération. Elles y sont laissées après pendant quelques heures. Le malade guérit rapidement et sort peu de jours après de l'hôpital (Le moule est dans notre musée de Saint-Louis).

Obs. XXI. — *Bec-de-lièvre double.* — Le 24 mai 1873, à Saint-Louis, nous est amené un enfant de dix-sept mois, robuste, bien portant, atteint d'un bec-de-lièvre double, avec présence d'un lobule médian composé d'une partie molle et d'une partie osseuse ; cette dernière, constituée par l'os incisif, est suspendue à la sous-cloison. L'enfant ayant été endormi par le bichlorure de méthylène que nous expérimentions à cette époque, nous avivons de chaque côté, puis nous excisons le tubercule et de la muqueuse qui est au-dessous nous faisons une sous-cloison.

Le grand écartement qui résulte de l'excision du tubercule rend la réunion un peu difficile ; cependant, grâce à nos pinces qui, dans ce cas, nous servent à la fois de moyen hémostatique et d'écarteurs, nous arrivons à rapprocher les deux bords de la plaie. Deux jours après nous enlevons les épingles et les remplaçons par des fils collodionnés qui servent à maintenir rapprochés les bords de la plaie. Réunion par première intention.

Obs. XXII. — *Bec-de-lièvre unilatéral, complet. Opération.* — M. M... (de Clermont-Ferrant), vingt-trois ans, robuste et bien portant, entre dans les premiers jours de décembre 1875, chez les frères de la rue Oudinot pour se faire opérer d'un bec-de-lièvre congénital, unilatéral gauche, complet. Il existe un grand écartement au niveau de la fente labio-palatine gauche. Le maxillaire supérieur droit est muni de sa cloison, la portion de la lèvre correspondante est repoussée en avant par rapport à la moitié gauche de la lèvre supérieure et du maxillaire supérieur gauche. Il en résulte une difformité plus grande encore de ce côté de la face qui paraît comme atrophié. L'aile du nez, étalée, était également entraînée très-loin de ce côté, ce qui ajoutait encore à la difformité, les incisives droites étaient projetées en avant et faisaient saillie, au niveau de l'hiatus, sur toutes les incisives gauches. Il fallut extraire ces dernières pour que les bords de la lèvre avivée pussent être rapprochés assez pour être mis en contact; cet avivement fut pratiqué en laissant un petit tubercule sur le côté droit et en faisant une perte de substance correspondante du côté opposé. Un débridement transversal fut fait sur la joue au niveau de chacune des narines, un autre sur la joue de chaque côté pour permettre le rapprochement. Une grande aiguille à tête de verre est passée à la partie supérieure et de petites épingles sur les autres parties. La réunion est obtenue par première intention. Après cinq jours les épingles sont retirées et remplacées par des bandelettes collodionnées.

Obs. XXIII. — *Bec-de-lièvre simple, unilatéral.* — Le 14 juin 1873, à l'hôpital Saint-Louis, un enfant de deux mois nous est amené qui est atteint d'un bec-de-lièvre simple unilatéral. Nous l'opérons suivant le procédé de Nélaton, mais en obtenant à l'aide de nos pinces une hémostasie préventive et temporaire qui nous permet d'achever l'opération sans faire perdre de sang à l'enfant. Réunion immédiate.

Obs. XXIV. — *Bec-de-lièvre congénital.* — Une petite fille de huit mois nous est amenée à Saint-Louis, le 1er février 1873; elle est atteinte d'un bec-de-lièvre simple, unilatéral que nous opérons avec succès d'après le procédé que nous avons décrit.

Obs. XXV. — *Lipome de la joue.* — Une jeune fille de vingt ans porte depuis l'enfance sur la joue gauche une tumeur sans coloration spéciale, se confondant avec les tissus voisins, s'étendant en avant jusqu'au sillon naso-jugal, en arrière jusqu'au bord postérieur du mas-

séter, en haut jusqu'au canal de Sténon, donnant lieu, dans la bouche, à une saillie diffuse, sans limites précises; cette tumeur est d'une consistance graisseuse, indolente au toucher. L'opération est pratiquée à Saint-Louis, le 9 août 1873. Nous agissons autant que possible par l'intérieur de la bouche; cependant nous sommes obligés de faire une incision transversale qui prolonge la commissure. La tumeur est enlevée sans que nous ayons lésé le nerf facial. Nos pinces nous permettent d'achever l'opération sans écoulement de sang. Réunion par première intention; guérison rapide.

Obs. XXVI. — *Tumeur érectile de la joue.* — Un enfant de quatre ans nous est présenté à Saint-Louis, le 18 août 1873, pour être opéré d'une tumeur érectile de la joue gauche. Celle-ci est prise entre les deux branches d'une pince en T, construite suivant nos indications par Guéride, dont une branche est appliquée sur sa face interne et l'autre sur sa face externe. La circulation étant arrêtée dans la tumeur, nous y pratiquons une injection de perchlorure de fer. Guérison rapide après suppuration.

Obs. XXVII. — *Tumeur érectile de la joue.* — Un petit enfant de deux ans porte à la joue gauche une petite tumeur érectile artério-veineuse que nous opérons le 13 juillet 1873, à Saint-Louis, à l'aide de nos pinces hémostatiques spéciales. Le résultat fut aussi satisfaisant.

Obs. XXVIII. — *Sarcome encéphaloïde de la joue.* —G..., soixante-trois ans, entre à Saint-Louis, le 8 avril 1873; il est atteint d'un sarcome encéphaloïde sous-cutané de la joue droite que nous opérons le 12 avril, suivant le procédé indiqué plus haut. Il sort guéri le 1er mai.

Obs. XXIX.— *Tumeur de l'orbite. Sarcome de la glande lacrymale droite.* — C..., soixante-cinq ans, alcoolique, entre à Saint-Louis, le 26 décembre 1873; nous constatons chez lui de l'exophthalmie et une petite saillie au côté externe de l'orbite. MM. Gillette et Urdy constatent, à l'ophthalmoscope une atrophie de la rétine : il n'y a rien dans le globe de l'œil. Nous pensons avoir affaire à une tumeur fibro-plastique ou mélanitique adhérente au globe de l'œil. C'est ce qui nous décide à pratiquer l'énucléation de ce dernier.

Agrandissement de la fente palpébrale, section du cul-de-sac conjonctival du côté de la paroi externe de l'orbite, section du muscle releveur de la paupière supérieure, énucléation du périoste; excision avec les ciseaux de toutes les parties molles de l'orbite qui recouvrent la tumeur. Nous constatons que celle-ci est constituée en grande partie par du tissu fibroïde, qu'elle envoie des prolongements de divers côtés et qu'elle se confond avec le périoste. Nous procédons alors à l'énucléation complète du globe oculaire et des tissus intra-orbitaires en passant entre l'os et le périoste. C'étaient les parois interne et inférieure qui avaient été le plus complétement envahies par la tumeur, la partie supérieure n'étant pas en contact avec elle. L'examen his-

tologique permit de reconnaître que nous avions affaire à un sarcome de la glande lacrymale droite.

Huit pinces hémostatiques furent appliquées dans le cours de l'opération sur les branches de l'ophthalmique; l'ablation achevée, nous les retirâmes, bien que le tronc principal de l'ophthalmique, qui n'avait subi qu'un léger pincement, saignât encore; nous étions convaincus que la compression suffirait pour amener l'hémostase définitive; c'est, en effet, ce qui eut lieu, le sang s'arrêta et à aucun moment de la journée on ne constata la moindre hémorrhagie. Mais, pendant la nuit qui suivit, le malade très-indocile, très-agité, arracha une première fois son pansement; peu de temps après une nouvelle hémorrhagie se produisit qui fut facilement arrêtée par l'application d'un nouveau bandage compressif; le malade arracha de nouveau ce pansement et il eut de nouveau une hémorrhagie abondante qui l'épuisa et à laquelle il succomba. Sur une vingtaine d'ablations de tumeurs de l'orbite, c'est heureusement le seul cas de ce genre que nous ayons à enregistrer.

Obs. XXX.— *Tumeur fibro-plastique du globe oculaire. Enucléation de l'œil.* — Un petit enfant nous est amené à Saint-Louis, le 7 juin 1873; il est atteint d'une tumeur fibro-plastique de l'œil droit qui nécessite l'énucléation complète du globe oculaire. Grâce aux pinces, l'opération put être faite sans écoulement de sang. Ces pinces furent laissées pendant deux heures après l'opération. L'enfant guérit très-rapidement.

Obs. XXXI.—*Tumeur fibro-plastique du maxillaire supérieur gauche. Résection de cet os.* — M..., soixante-huit ans, porte depuis vingt ans au niveau du maxillaire supérieur gauche, une tumeur qui se propage aux parois supérieure et interne de l'orbite, à la lame criblée de l'éthmoïde et à la voûte palatine. Peu apparente à l'extérieur, cette tumeur fait dans l'arrière-bouche, du côté gauche, une saillie considérable.

Ce malade est opéré, le 3 décembre 1875, chez les frères Saint-Jean de Dieu. Nous faisons une incision qui, coupant la lèvre supérieure en deux moitiés sur la ligne médiane, contourne l'aile du nez du côté gauche et se prolonge le long de la cloison, de façon à ce que la lèvre supérieure de ce côté puisse être complétement relevée. Quatre pinces hémostatiques suffisent pour arrêter l'hémorrhagie résultant de cette incision; des éponges passées rapidement dans la bouche empêchent le sang d'y séjourner; deux éponges montées sur de fortes pinces et placées de chaque côté dans le sillon vestibulaire servent à empêcher le sang de tomber dans les voies aériennes. A l'aide du bistouri, de fortes pinces de Liston, de nos cisailles et de la gouge, successivement mis en usage, nous parvenons à réséquer complétement la mâchoire: huit à dix pinces hémostatiques sont appliquées sur les vaisseaux divisés dans le cours de l'opération. Toutes ces pinces sont

ensuite retirées : l'hémostasie temporaire ayant suffi pour arrêter l'hémorrhagie, la plaie est fermée par quatre points de suture ; quatre jours après, réunion par première intention ; il n'y a eu aucune hémorrhagie consécutive. Le malade sort guéri quinze jours après l'opération.

Obs. XXXII.— *Tumeur fibro-plastique du sinus maxillaire.*—H..., quarante-cinq ans, entre à l'hôpital Saint-Antoine, dans les premiers jours de septembre 1872. Il présente sur la joue gauche un gonflement considérable ; dans la fosse canine du même côté, se trouve une saillie ; la déformation s'étend aussi du côté du voile du palais ; sur l'arcade alvéolo-dentaire on aperçoit une masse fibroplastique considérable ; les dents à ce niveau sont déplacées, mobiles ; une tumeur volumineuse s'étend de même sur le sillon naso-jugal. La maladie a commencé il y a un an. Pas de ganglions sous-maxillaires ou parotidiens. La tumeur s'étend loin sous la joue qui est gonflée et sous la paupière elle-même qui est tuméfiée.

Nous pratiquons l'ablation, le 21 septembre. L'opération préliminaire est pratiquée comme nous l'avons indiqué plus haut. Le maxillaire supérieur est réséqué à l'aide des grandes cisailles que nous avons fait construire il y a vingt ans dans ce but par M. Mathieu. Une hémorrhagie causée par la section de l'artère sphéno-palatine est facilement arrêtée à l'aide de deux pinces. Une vingtaine de pinces sont appliquées dans le cours de l'opération. Pas d'hémorrhagie secondaire : réunion par première intention. Guérison complète après quatorze jours. Difformité peu appréciable.

Obs. XXXIII. — *Épithélioma du sinus maxillaire. Ablation.* — G..., quarante-sept ans, entre, le 12 octobre 1872, à l'hôpital Saint-Antoine. Il est atteint d'une tumeur épithéliale qui a pris naissance sur les parois du sinus maxillaire. Nous en pratiquons l'ablation, le 26 octobre.

Le malade étant endormi, nous faisons une incision dans l'angle naso-jugal du côté gauche qui se prolonge, en haut, le long du rebord orbitaire supérieur, en bas dans le sillon naso-labial, en contournant l'aile du nez jusqu'à la cloison d'où elle se dirige directement en bas, en séparant la lèvre en deux. Nous disséquons ainsi un vaste lambeau que nous rabattons sur la joue. Des pinces hémostatiques sont appliquées au fur et à mesure que les vaisseaux sont ouverts. Nous ouvrons ainsi une voie suffisamment large pour nous permettre de réséquer toutes les parties du maxillaire supérieur qui nous paraissent atteintes ou seulement menacées par le mal. Un grand nombre de pinces sont placées dans la plaie pour assurer l'hémostase temporaire. Toutes ces pinces peuvent être ensuite retirées sans danger, l'hémostasie temporaire ayant suffi ; la plaie est réunie dans toute son étendue, pas d'hémorrhagie consécutive, le malade sort complétement rétabli le 24 novembre 1872.

Mais la récidive ayant apparu peu de temps après, l'application de quelques flèches caustiques suffit pour détruire les parties suspectes. Un an après, le 14 octobre 1873, nous revoyons ce malade à l'hôpital Saint-Louis. La récidive s'est faite du côté du plancher de l'orbite. Nous enlevons l'orbite et les parties molles qu'il contient. Cette fois encore, le malade supporte très-bien l'opération, et les suites furent des plus simples.

Obs. XXXIV. — *Lupus de la face en voie de guérison. Réparations autoplastiques. Blépharoplastie.* — La femme T... est défigurée par un lupus scrofuleux. A l'aide d'un lambeau emprunté sur la joue nous reconstituons une paupière inférieure, nos pinces nous servent non-seulement pour empêcher tout écoulement de sang, mais aussi pour attirer et rapprocher les lambeaux. Les résultats de l'opération sont aussi satisfaisants que possible. Notre intention est de pratiquer ultérieurement une opération analogue pour le nez qui est en grande partie détruit par le lupus (Saint-Louis, 4 avril 1873).

Obs. XXXV. — *Tumeur fibro-plastique de la région massétérine.* — M.... chauffeur, âgé de soixante-treize ans, porte sur la joue gauche une tumeur dont le point d'implantation est dans la région massétérine. Pour l'enlever il suffit d'agrandir la commissure labiale gauche. Nous reconnaissons une tumeur fibro-plastique. Nous l'enlevons aussi largement que possible suivant le procédé que nous avons indiqué. Réunion par première intention (Saint-Louis, 12 avril 1873).

Obs. XXXVI. — *Ulcération cancroïdale de la région temporale. Ablation. Autoplastie.* — X..., ancien cuirassier, porte depuis dix-sept ans dans la région temporale gauche une ulcération de la largeur d'une pièce de deux francs qui a été cautérisée, il y a deux ans, sans succès. Cette ulcération étant de nature cancroïdale, nous nous décidons à enlever largement toutes les parties atteintes et nous comblons la perte de substance par un lambeau autoplastique emprunté à la joue. Grâce à nos pinces, cette opération peut être faite sans le moindre écoulement de sang. Le résultat fut aussi satisfaisant que possible (9 mars 1873).

Obs. XXXVII. — *Tumeur érectile de la région temporale.* — H.... entre à Saint-Antoine présentant dans la région temporale gauche une tumeur érectile qui offre plusieurs noyaux fibro-plastiques. Le 27 octobre 1872, nous enlevons largement cette tumeur à l'aide du bistouri et des pinces hémostatiques. Il ne fallut pas moins d'une dizaine de pinces pour arrêter l'hémorrhagie. Ces pinces furent laissées jusqu'au soir. Guérison en seize jours.

Obs. XXXVIII. — *Tumeur fibro-plastique de la région parotidienne.* — La femme D..., quarante-sept ans, domestique, entre le 13 septembre 1872 à l'Hôpital Saint-Antoine. Elle présente dans la région parotidienne une tumeur qu'on reconnaît facilement pour être fibro-plas-

tique. L'ablation est pratiquée suivant les règles que nous avons posées. Des pinces sont appliquées au fur et à mesure que les vaisseaux sont ouverts, quelques-unes d'entre elles sont laissées à demeure. Contrairement à la plupart de nos opérés, cette malade fut prise cinq fois, consécutivement, d'hémorrhagies qui eussent été des plus graves si chaque fois les internes ne les avaient immédiatement arrêtées à l'aide de deux ou trois pinces.

En ce moment régnait à Saint-Antoine une épidémie d'érysipèles ; notre malade fut atteinte de cette maladie à laquelle elle succomba.

Obs. XXXIX. — *Hypertrophie de la glande parotide. Ablation.* — Une jeune fille de seize ans entre à l'hôpital Saint-Louis, en juin 1873 ; elle porte dans la région parotidienne du côté gauche une tumeur volumineuse qui n'est autre qu'une hypertrophie de la glande parotide et dont elle veut être débarrassée. L'opération est pratiquée, le 21 juin 1873, par le procédé auquel nous avons recours dans ces cas. Douze pinces sont placées, pendant le cours de l'opération, sur les vaisseaux divisés ; trois sont laissées à demeure jusqu'au soir. Il n'y eut aucune hémorrhagie. Réunion par première intention ; la malade sort le huitième jour (Saint-Louis, juin 1873).

Obs. XL. — *Tumeur de la parotide.* — H..., jeune fille de dix-huit ans, entre, le 6 octobre 1873, à Saint-Louis. Elle est atteinte d'une tumeur parotidienne qui, après avoir été incomplétement enlevée, avait récidivé deux mois après. Nous pratiquons largement l'ablation de cette tumeur en nous servant du bistouri et des pinces hémostatiques comme nous l'avons indiqué plus haut. Cette jeune fille sort de l'hôpital guérie quinze jours après l'opération (Saint-Louis, octobre 1873).

Obs. XLI. — *Tumeur de la parotide. Ablation.* — M..., trente-quatre ans, entre à Saint-Louis, le 7 mai 1873, pour une tumeur parotidienne que nous enlevons le 10 mai d'après le même procédé. Il sort guéri le 18 mai (Saint-Louis, mai 1873).

Obs. XLII. — *Enchondrome du pavillon de l'oreille.* — La femme X..., quarante-cinq ans, porte sur le pavillon de l'oreille, au niveau de la paroi inférieure du conduit auditif externe, une tumeur du volume d'un œuf de poule qui dédouble le lobule et le pavillon. Cette tumeur augmentant de volume et causant une grande gêne à la malade, nous en pratiquons l'ablation. Le pavillon étant saisi entre deux pinces de chaque côté de la tumeur (hémostasie préventive), l'opération peut être faite sans écoulement de sang (Saint-Louis, 9 août 1874).

Obs. XLIII.—*Otite interne. Trépanation de l'apophyse mastoïde. Guérison.* — B..., quarante ans, entre à Saint-Louis, le 20 octobre 1873, souffrant horriblement d'une otite interne purulente. Nous pratiquons la trépanation de l'apophyse mastoïde suivant le procédé que nous avons décrit dans le tome III de l'ouvrage de Nélaton. Après avoir fait à la peau une incision cruciale, nous appliquons quatre pinces hémos-

tatiques qui arrêtent tout écoulement de sang et qui servent en même temps de rétracteurs, ce qui facilite singulièrement la trépanation. Une canule métallique est appliquée dans l'ouverture. Le malade la garde plusieurs semaines, et il sort, le 9 décembre, dans un état aussi satisfaisant que possible (Saint-Louis, 1873).

Obs. XLIV. — *Tumeur de la région sterno-mastoïdienne.* — Une jeune fille de dix-neuf ans porte dans la région sterno-mastoïdienne du côté droit une petite tumeur sous-cutanée, très-douloureuse. Cette tumeur est ancienne et suit une marche chronique. Nous en pratiquons l'ablation, le 16 août 1873, à Saint-Louis, et nous constatons qu'elle contient des matériaux calcaires : trois pinces hémostatiques ont suffi pour empêcher toute hémorrhagie. Guérison rapide.

Obs. XLV. — *Cancroïde gingival. Ablation.* — Au mois de février 1871, je fus appelé avec MM. Nélaton, Barthez et J. Besnier auprès de M. C. de Ch..., 57, boulevard de Strasbourg, âgé de soixante ans, pour pratiquer l'ablation des gencives, du périoste et de la partie antérieure de la branche montante du maxillaire inférieur pour un cancroïde gingival qui avait pris naissance dans les alvéoles des dernières molaires. L'opération fut faite par la bouche, après avoir pris soin de rétracter fortement les lèvres avec l'écarteur de Lüer. Mais, en raison de la profondeur de la région, de la vascularité de la muqueuse, des muscles, du périoste, il fallut enlever une portion importante; nous eûmes de grandes difficultés; sans nul doute, le malade fût resté entre nos mains, pendant le cour de l'opération, tant il était faible, épuisé par des hémorrhagies répétées, si nous n'avions pas pris soin, chemin faisant, de pincer successivement les vaisseaux saignants et de placer des éponges sur les côtés de la langue, auprès des piliers du voile du palais. Grâce à ces précautions, les suites immédiates de l'opération furent des plus heureuses. Mais, après une quinzaine de jours, alors que le malade était guéri, un petit séquestre étant devenu mobile et ayant été extrait, un jet de sang provenant de l'artère maxillaire inférieure apparut qui fut aussitôt réprimé avec le perchlorure de fer. Les jours suivants de nouvelles hémorrhagies, partant du même point, furent arrêtées de la même façon. Malheureusement, ces pinces hémostatiques ne pouvaient servir à ce niveau, parce que l'hémorrhagie avait pour point de départ le canal osseux du maxillaire. Nous crûmes un instant que tout danger avait disparu, quand il succomba brusquement à une perte de sang relativement peu importante. Sans nul doute, dans un cas semblable, instruit par l'expérience, nous conseillerions, non pas de chercher directement le bout du vaisseau pour le saisir avec des pinces, comme cela s'est fait, en pareil cas, en notre absence, mais bien de saisir l'artère et tous les tissus qui l'entourent, avant son entrée dans le canal osseux du maxillaire et de laisser ces pinces en place pendant vingt-quatre ou quarante-huit heures.

Obs. LXVI. — *Kyste dentaire. Dent surnuméraire.* — Madame T..., soixante-trois ans, rue de Bruxelles, 45, présente sur la gencive supérieure, un peu à gauche de la ligne médiane, un orifice formé par la gencive très-amincie et sur lequel on voit l'extrémité d'une dent cariée couchée horizontalement sur la face externe de la mâchoire; cette dent irrite la muqueuse correspondante de la lèvre supérieure et cause à cette femme de très-vives douleurs depuis plus de deux ans. Le volume et la forme de cette dent permettent de reconnaître une canine. Du côté opposé, à peu près au même niveau, la gencive bleuâtre semble recouvrir un petit kyste qui a été plusieurs fois vidé et même cautérisé sans succès. La malade étant endormie, nous pratiquons à ce niveau une incision cruciale, nous enlevons une lamelle osseuse et, avec le davier, nous extrayons cette canine couchée en travers. Il a suffi de deux pinces hémostatiques appliquées sur la gencive pour empêcher tout écoulement de sang (1875).

Obs. XLVII. — *Épithélioma de la langue. Ablation par l'écraseur. Hémorrhagie immédiate arrêtée par les pinces hémostatiques.* — S..., quarante-huit ans, entre, le 30 novembre 1872, à l'hôpital Saint-Antoine. Cet homme portait sur le côté droit de la langue près de la base, une tumeur dure, présentant tous les caractères extérieurs d'un épithélioma; pas de ganglions. Nous pratiquons l'opération, le 30 novembre 1872. Un fil étant passé dans l'épaisseur de la langue afin de pouvoir facilement la maintenir et l'attirer le plus possible en dehors, nous plaçons près de sa base une chaîne d'écraseur que nous manœuvrons avec une extrême lenteur. Malgré toutes les précautions prises, une abondante hémorrhagie se produit aussitôt que la partie malade est enlevée; six pinces hémostatiques sont placées sur les parties saignantes et laissées à demeure jusqu'au lendemain matin; pas d'hémorrhagie consécutive. Les suites de l'opération sont des plus simples. Le malade sort le 16 décembre 1872.

Obs. XLVIII. — *Carcinome de la langue. Ablation.* — M. B..., trente ans, avenue de Neuilly, 31, porte sur la moitié latérale droite de la langue, une tumeur qui présente tous les caractères de l'épithélioma.

L'opération est pratiquée, le 25 novembre 1874, en présence de MM. les docteurs Langlebert père et fils et A. Brochin.

Le malade étant endormi, deux fortes pinces (grand modèle) sont appliquées, de chaque côté, le plus près possible de la base de la langue; une troisième sur le frein. L'excision de la tumeur est pratiquée avec de grands ciseaux courbes. Une douzaine de petites pinces placées sur les parties saignantes permettent d'enlever les grandes pinces et sont maintenues en place pendant vingt-quatre heures au moyen d'un bandage approprié. La nuit suivante une hémorrhagie se produit qui est facilement arrêtée par l'application de trois nouvelles pinces. Pas d'accidents consécutifs; guérison rapide. Un an après, récidive dans les

ganglions, les parois de la carotide s'ulcèrent et le malade succombe subitement à une hémorrhagie produite par la perforation de ce vaisseau (1874 et 1875).

Obs. XLIX. — *Tumeur de la langue. Ablation. Guérison.* — M. D... (de Fosses) m'est adressé par le docteur Séailles. Cet homme porte depuis deux ans environ sur l'extrémité antérieure de la langue une tumeur dure, fibroïde, du volume d'une noix, qui est pour lui une cause de grande gêne. L'ablation est pratiquée le 25 septembre 1874.

Deux grandes pinces (grand modèle) sont placées de chaque côté, derrière la tumeur; celle-ci est excisée avec le bistouri et des ciseaux. Deux éponges montées, placées de chaque côté, dans le vestibule de la bouche, empêchent le sang de tomber dans le larynx. De petites pinces sont appliquées à mesure sur les vaisseaux ouverts. L'opération achevée, les grandes seules sont enlevées ; les petites, au nombre de dix, sont maintenues en place jusqu'au lendemain. Pas d'hémorrhagie; le malade guérit très-promptement. Depuis nous avons eu plusieurs fois des nouvelles de ce malade. Il ne s'est fait aucune récidive.

Obs. L. — *Affection cancroïdale de la langue.* — X... est opéré, le 3 janvier 1874, à Saint-Louis, d'une ulcération sur le plancher de la bouche, au voisinage du frein, offrant tous les caractères de l'épithélioma. Le mal est étendu et s'est déjà propagé au périoste alvéolo-dentaire ; cependant les ganglions ne sont pas envahis, ce qui nous décide à ne pas enlever entièrement la partie de la mâchoire qui se trouve en contact avec l'épithélioma, mais seulement la table interne et la portion alvéolaire de cet os en laissant le bord inférieur qui permettra encore la mastication. Hémostasie préventive et temporaire avec nos pinces, comme nous l'avons indiqué plus haut, pas d'hémorrhagie. Les suites de l'opération sont des plus simples. Le malade sort de l'hôpital six jours après. Nous ne l'avons pas revu (Saint-Louis, 1874).

Obs. LI. — *Tumeurs du frein de la langue.* — K... entre à l'hôpital Saint-Antoine, le 20 septembre 1872; il porte une petite tumeur papillaire sur le frein de la langue, au voisinage des ranines. Nous enlevons cette tumeur, à l'aide du bistouri; deux pinces hémostatiques, laissées seulement pendant quelques instants, suffisent pour empêcher l'hémorrhagie. Le malade sort guéri quelques jours après (Saint-Antoine, 1872).

Obs. LII. — *Epithélioma des piliers antérieurs du voile du palais.* — Un homme âgé entre à Saint-Antoine, le 2 novembre 1872, présentant sur l'un des piliers antérieurs du voile du palais une petite tumeur dont il est difficile de déterminer à l'avance la nature. Cependant un examen attentif permet de découvrir de petits dépôts blanchâtres d'épithélioma. Cette tumeur est enlevée, le 23 novembre, à l'aide du bistouri boutonné et des pinces hémostatiques. Deux pinces sont appliquées préventivement et permettent d'achever l'opération sans écoulement

de sang; aucun accident consécutif. Le malade sort peu de jours après.

Obs. LIII. — *Cysto-sarcôme de la mâchoire inférieure.* — S..., soixante-deux ans, entre à Saint-Louis, le 26 avril 1873 : il porte à la mâchoire inférieure une tumeur que nous reconnaissons être un cysto-sarcôme. Nous pratiquons la résection du maxillaire inférieur, le 26 avril, en nous servant de nos pinces suivant les principes que nous avons posés. Pas d'hémorrhagie, pas d'accidents consécutifs ; le malade sort guéri le 7 mai.

Obs. LIV. — *Blessures multiples graves, fracture comminutive de la mâchoire inférieur. Eextraction d'un grand nombre de séquestres. Guérison.* — En janvier 1869, je fus appelé auprès de M. E..., fabricant de cannes, à Pantin, qui, quelques mois auparavant, avait eu la tête et les deux mains prises sous les roues d'un wagon de chemin de fer. Plusieurs doigts avaient été broyés et s'étaient gangrénés, l'un des yeux contus était cataracté. La mâchoire inférieure était le siége d'une fracture comminutive dont les fragments donnaient lieu à une suppuration qui menaçait l'existence à courte échéance. Le malade était sous l'influence d'une fièvre hectique entretenue par la suppuration des séquestres de la mâchoire inférieure. Il s'agissait de les extraire sans perdre de sang. Dans ce but nous fîmes plusieurs incisions vers le bord inférieur de la mâchoire et nous retirâmes successivement une dizaine de séquestres qui, rapprochés les uns des autres, nour permirent de reconstituer environ les deux tiers de l'ancien maxillaire. Grâce à nos pinces hémostatiques qui nous servirent à la fois à rétracter les lambeaux et à faire de l'hémostase, nous fûmes assez heureux pour terminer chacune de ces opérations rapidement et sans perdre de sang. A partir de cette époque, la santé se rétablit ; une portion de la mâchoire se reproduisit dans une étendue suffisante pour la prothèse et, grâce à une forte indemnité qu'il reçut de la compagnie des chemins de fer de l'Ouest, cet homme put reprendre ses occupations.

Obs. LV. — *Hypertrophie de la luette. Excision.* — Un jeune enfant nous est présenté, le 12 octobre 1872, à Saint-Antoine, chez lequel nous constatons une hypertrophie de la luette qui entraîne une grande gêne, de la toux, des envies de vomir, etc. La luette étant saisie à la partie supérieure entre les mors d'une longue pince hémostatique, nous l'excisons avec des ciseaux sans avoir le moindre écoulement de sang.

Obs. LVI. — *Carcinome du plancher de la bouche.* — X... entre à l'hôpital Saint-Antoine, au commencement de juillet 1872. Il porte sur le plancher de la bouche, dans le voisinage de la langue, une ulcération à bords saillants, indurés, relevés en dehors, à surface irrégulière, anfractueuse, à fond saignant, sécrétant un ichor fétide, présentant, en un mot, tous les caractères d'une affection carcinomateuse. Les limites assez restreintes du mal, l'absence des ganglions, nous décident à opérer, le 13 juillet 1872.

Le malade étant anesthésié, un fort bouchon est introduit dans l'angle de la mâchoire, de façon à maintenir la bouche ouverte; les lèvres sont fortement écartées au moyen de rétracteurs, la langue est attirée le plus possible au dehors à l'aide d'une pince de Museux. Ceci fait, nous introduisons d'arrière en avant un trocart extrêmement courbe qui nous sert à passer la chaîne d'un écraseur. Malgré la précaution que nous prenons de couper très-lentement avec cet instrument, une hémorrhagie abondante se produit que nous arrêtons aussitôt par l'application de huit pinces hémostatiques et d'une ligature; grâce à ces pinces l'opération peut être terminée sans accidents.

Aucune hémorrhagie ne s'est produite consécutivement; mais à cette époque, régnait à Saint-Antoine une épidémie d'érysipèles. Ce malade en fut atteint bien que légèrement. A la suite de cet érysipèle, il eut un phlegmon diffus auquel il succomba le 27 juillet.

Obs. LVII. — *Tumeur ganglionnaire du cou. Ablation. Arrachement d'une anastomose insolite de la veine jugulaire externe. Hémorrhagie aussitôt arrêtée à l'aide d'une pince.* — D..., valet de chambre, âgé de trente ans, se présente pour une hypertrophie ganglionnaire à forme caséeuse développée au-dessous du bord antérieur du sterno-mastoïdien. Nous pratiquons l'ablation de cette tumeur, à l'hôpital Saint-Antoine, en février 1872. La veine jugulaire externe envoyait une anastomose insolite dans la veine jugulaire interne; l'incision ayant été faite au niveau du bord antérieur du sterno-mastoïdien, cette veine fut arrachée avec le ganglion et donna un jet de sang véritablement effrayant. Une pince d'attente fut aussitôt appliquée sur cette veine et y fut laissée pendant plusieurs heures. Les suites furent des plus simples. Le malade a parfaitement guéri et exerce encore actuellement sa profession.

Obs. LVIII. — *Lipome enkysté de la région cervico-dorsale.* — Le nommé P..., atteint de scoliose, est tombé d'un lieu élevé sur le dos. Depuis ce temps il porte dans la région cervico-dorsale une tumeur sous-cutanée, à plusieurs lobes, adhérente à la peau qui est épaissie par places, mais qui a conservé sa coloration normale, adhérente aussi à la ligne des apophyses épineuses. Leur ponction donne issue à une sérosité sanguinolente dans laquelle se trouve une gelée tremblottante. Nous diagnostiquons un lipome enkysté. Nous en pratiquons l'ablation, le 14 juin 1874; nous faisons une incision cruciale, des pinces hémostatiques sont appliquées au fur et à mesure que les vaisseaux sont ouverts, la tumeur est enlevée sans perdre une cuillerée de sang. La plaie est réunie et le malade sort guéri huit jours après.

Obs. LIX. — *Hypertrophie ganglionnaire généralisée de la partie latérale droite du cou. Ablation. Guérison.* — En novembre 1869, M. L..., étudiant en droit, âgé de dix-huit ans, nous est envoyé par M. Nélaton. Il est atteint d'une hypertrophie ganglionnaire généralisée de la partie

latérale droite du cou. Il avait consulté plusieurs chirurgiens dont l'avis était que la multiplication des tumeurs qui occupaient tous les ganglions, depuis la parotide jusqu'au creux sous-claviculaire inclusivement, rendait l'opération impraticable. Ce malade ayant suivi sans succès les traitements médicaux les plus variés et les plus énergiques demandait à être opéré à cause de la difformité extrême, comme l'indique la photographie que nous conservons dans notre collection. Il fut convenu avec M. Nélaton que je ne ferais l'opération qu'en deux ou trois séances et que, pour éviter une perte de sang trop abondante, pour mieux voir et ménager les vaisseaux et les nerfs les plus importants de la région, nous nous servirions de nombreuses pinces hémostatiques. L'opération fut faite chez les frères de Saint-Jean-de-Dieu, en présence de confrères nombreux en deux mois d'intervalle. Dans une première séance, nous fîmes l'ablation d'une quinzaine de ganglions parotidiens, sous-maxillaires ou sous-mastoïdiens. Dans une seconde séance nous extirpâmes ceux qui étaient placés dans les régions sous-hyoïdienne, sous-maxillaire et ceux qui étaient au-dessous de la moitié supérieure du sterno-mastoïdien ; de ce côté nous en trouvâmes encore une quinzaine. Tous ces ganglions avaient le volume d'une noisette à un petit œuf de poule; ils étaient hypertrophiés avec tendance, par places, à la dégénérescence caséeuse, sans adhérences. Malgré la lenteur de la dissection et de l'énucléation, le malade qui était profondément anémique ne perdit pas de sang grâce à nos pinces hémostatiques qui nous servirent en même temps de rétracteurs. Nous n'eûmes besoin de faire aucune ligature et il suffit de laisser, après chaque séance, dix à douze pinces hémostatiques pendant douze heures. La réunion eut lieu par première intention.

A partir de l'époque où l'opération fut pratiquée, l'état général s'améliora notablement. Quelques années plus tard, ce jeune homme pouvait se marier et il exerce aujourd'hui, dans le Midi, la profession d'avocat avec la plus grande distinction.

Obs. LX. — *Tumeur du sein. Ablation.* — Madame G...., avenue Saint-Louis (la Varenne-Saint-Hilaire), portait depuis plusieurs années une tumeur carcinomateuse du sein droit. Cette tumeur fut opérée, le 11 avril 1869, avec l'aide de MM. les docteurs Piettre et Gaudin. Pendant le cours de l'opération, nous appliquâmes huit pinces hémostatiques sur les vaisseaux divisés. Aucune ligature ne fut faite. Une fois l'opération terminée, nous retirâmes toutes les pinces et nous fîmes un pansement compressif. La malade guérit en vingt jours.

Obs. LXI. — *Tumeur cancéreuse du sein. Ganglions axillaires. Ablation de la tumeur et des ganglions.* — Le 29 novembre 1873, nous opérons à Saint-Louis une femme qui est atteinte d'une tumeur du sein droit. Cette tumeur qui date de plusieurs années a beaucoup grossi depuis cinq mois. La peau est vascularisée à sa surface. Le mamelon

et l'aréole sont indépendants. La tumeur siége dans la partie supérieure de la région; elle est volumineuse, dure, adhérente seulement au toucher. On constate dans l'aisselle la présence de plusieurs ganglions. Nous enlevons d'abord la tumeur d'après le procédé habituel. Les pinces hémostatiques suffisent pour empêcher toute hémorrhagie; puis une fois la tumeur enlevée, nous prolongeons notre incision dans l'aisselle et, à l'aide d'une pince droite et courte, nous en avons un chapelet de ganglions superficiels et profonds. Même procédé opératoire que pour les autres cas, même pansement compressif. Réunion par première intention. Guérison complète en [illegible] jours.

Obs. LXII. — *Ex[illegible]* — Au mois d'août 1870, nous opérâmes avec les docteurs Mo[illegible], L[illegible] et Gaudin, une femme âgée de soixante-sept ans qui portait une tumeur hypertrophique du sein droit. Cette tumeur, qu'un chirurgien avait conseillé plusieurs confrères, était le lement volumineuse que les vaisseaux [illegible] au devant des cuisses. La malade était obligée de se coucher sur le côté droit pour ne pas être étouffée par le poids de sa tumeur et ne pouvait marcher [illegible] M. M[illegible]. Les veines sous-cutanées étaient très-développées [illegible] la tumeur. La peau n'était pas adhérente, mais dans [illegible] existait un œdème assez prononcé. A la [illegible] de consistance fibroïde dans lesquelles étaient comprises les [illegible] de la tumeur, on sentait des parties [illegible] aux [illegible]. Nous ne pûmes entreprendre l'ablation de la tumeur en masse sans [illegible] les vaisseaux hémostatiques, et [illegible] qui furent rapidement [illegible] par [illegible] et sans perte de sang. Nous insistâmes à l'aide [illegible] qui furent retirées après [illegible] réunion immédiate. La réunion s'opéra [illegible] ayant [illegible] des extrémités [illegible] tumeur fut [illegible] depuis. Nous n'avons pas [illegible] parler de récidive.

La première tumeur, dont une portion importante a été déposée au musée du Val-de-Grâce, pesait [illegible] kilogrammes. Elle était composée, comme la plupart de ces masses [illegible], par du tissu adénoïde hypertrophié, mélangé à du tissu lymphatique et à du myxome. Il y avait en outre, comme dans toutes les tumeurs de ce genre, de nombreuses cavités kystiques.

Obs. LXIII. — *Cancer* [illegible] — Le [illegible] 1873 nous pénétrâmes à Saint-[illegible] une femme âgée, dont la peau cancéreuse du sein, d'un aspect [illegible] de peau d'orange, avec rétraction du mamelon, adhérente à la peau et aux parties profondes, envoyait des prolongements étendus.

Nous enlevons largement cette tumeur, en dépassant de tous côtés les limites du mal, et faisant à la peau une large perte de substance que nous comblons ensuite par un lambeau correspondant pris sur la région pectorale. Nous ne réunissons les plaies que dans une partie de leur étendue ; vu l'importance du traumatisme, nous laissons sur les plus gros vaisseaux six pinces hémostatiques qui sont retirées le soir. Pansement à l'alcool, compression. Guérison en un mois.

Obs. LXIV. — *Tumeur fibroïde du sein. Ablation.* — Madame T... se présente chez moi au mois d'octobre 1872, portant au sein droit une tumeur du volume d'un œuf de poule, mobile et offrant tous les caractères d'un adénome. A ce moment l'opération aurait été des plus simples ; cependant elle la refuse et va trouver un autre chirurgien qui lui conseille la compression. Six mois après, en mars 1873, elle revient me trouver ; dans cet espace de temps sa tumeur a plus que doublé de volume ; elle a en outre contracté des adhérences avec le grand pectoral. La malade demande elle-même l'opération qu'elle a refusée il y a six mois. Nous enlevons cette tumeur en prenant les précautions habituelles, dix pinces hémostatiques servent à empêcher l'hémorrhagie ; pour plus de sûreté nous enlevons la totalité du sein, bien que ces sortes de tumeurs aient moins de tendance à récidiver que le carcinome. Pas d'accidents consécutifs ; réunion par première intention. La malade guérit en vingt jours.

Obs. LXV. — *Tumeur adénoïde du sein.* — Une jeune fille de dix-huit ans entre à Saint-Louis, le 2 août 1873. Elle porte au côté externe du sein gauche une petite tumeur dure, bosselée, qui adhére à la glande mammaire elle-même et qui est le point de départ de douleurs névralgiques intolérables. Nous enlevons cette tumeur suivant le même procédé. Pas d'accidents, réunion par première intention, guérison en seize jours.

Obs. LXVI. — *Tumeur du sein. Ablation.* — La femme T... entre à Saint-Louis, le 3 janvier 1873. Elle est atteinte d'une tumeur adénoïde du sein, qui est ulcérée, exhale une odeur gangréneuse et qui, si on l'abandonnait à elle-même, produirait promptement l'infection putride. Aussi n'hésitons-nous pas à l'enlever largement à l'aide du bistouri et des pinces hémostatiques. Pas de ligature, pas d'hémorrhagie. Réunion immédiate dans les quatre cinquièmes de son étendue. Pansement alcoolisé et bandage compressif.

Obs. LXVII. — *Adénome du sein. Ablation.* — Madame G..., trente-cinq ans, d'une bonne constitution, est atteinte dans le sein gauche d'une tumeur située au niveau de la partie supérieure et externe de ce sein, dans le tissu même de la glande mammaire, au-dessous de la couche adipeuse sous-cutanée. Cette tumeur de la grosseur d'une châtaigne, lisse, mobile, semble adhérer aux parties profondes par une sorte de pédicule. Elle offre au toucher la consistance des tumeurs

fibreuses. Elle date d'un an, mais depuis un mois surtout elle est le point de départ de douleurs très-vives. Elle offre tous les caractères d'une tumeur adénoïde bénigne.

La malade demande vivement à être débarrassée. Nous en pratiquons l'ablation, le 10 janvier 1876, avec l'aide de MM. les docteurs Grelat, Besançon et A. Brochin. Une incision transversale est faite au niveau de la tumeur, jusque sur son tissu ; la portion de mamelle sur laquelle elle est implantée est également enlevée. Pour éviter la rétention du sang ou du pus dans la plaie, dans le cas où elle viendrait à se produire, l'incision est prolongée sur la partie externe du sein. Le sang de deux artères sous-cutanées est facilement arrêté avec des pinces hémostatiques. La plaie est réunie dans les quatre cinquièmes de son étendue, par cinq points de suture entortillée. Pansement ordinaire. Réunion complète par première intention.

Obs. LXVIII. — *Cancer du sein. Ablation.* — Madame M..., trente-huit ans, est opérée, rue de la Santé, chez les dames Augustines, le 5 janvier 1876, d'un carcinome du sein gauche (squirrhe rameux des anciens). Nous enlevons la tumeur aussi largement que possible, ainsi que les ganglions axillaires. Nous appliquons dans le cours de l'opération douze pinces hémostatiques qui empêchent complétement toute hémorrhagie. Ces pinces sont successivement retirées ; pas de ligatures ; une dizaine de points de suture ferment la plaie dans les quatre cinquièmes de son étendue; pansement compressif ordinaire; réunion par première intention.

Obs. LXIX. — *Carcinome du sein. Ablation.* — Madame T..., cinquante ans, constitution lymphatique, porte dans la partie supérieure du sein gauche une tumeur qui soulève la peau et le tissu cellulaire sous-cutané, sans en changer les caractères, et qui forme une saillie cylindrique, allongée dans le sens vertical et se perdant insensiblement sur tout son pourtour avec les parties voisines (*Squirrhe circonscrit lardacé*). Cette tumeur date de quatre mois, elle est le siége d'élancements douloureux ; dans l'aisselle on sent deux ganglions volumineux.

Le 12 janvier 1876, chez les sœurs Augustines, nous pratiquons l'ablation de cette tumeur et des ganglions par notre procédé habituel. Quatorze pinces hémostatiques sont appliquées dans le cours de l'opération sur les vaisseaux divisés. Toutes ces pinces peuvent être retirées ; suture de la plaie dans les quatre cinquièmes de son étendue ; pansement alcoolisé, bandage compressif; réunion par première intention.

Obs. LXX. — *Tumeur ganglionnaire de la région axillaire se prolongeant dans le sein.* — Une femme de soixante-trois ans entre à Saint-Louis, en septembre 1873 ; elle porte à la partie externe du sein gauche une tumeur qui se prolonge dans l'aisselle, adhérente à la peau, présentant tous les caractères des tumeurs ganglionnaires.

Une incision est pratiquée dans l'aisselle ; nous la prolongeons jus-

que sur le côté externe du sein pour énucléer plus facilement la tumeur. Des pinces hémostatiques sont aussitôt placées sur les vaisseaux ouverts; suture de la plaie dans les quatre cinquièmes de son étendue; mèche alcoolisée; compresses. La malade sort guérie trois semaines après.

Nous nous contenterons de mentionner les faits suivants, sans entrer dans les détails de l'observation, puisque, dans chacun de ces cas, le procédé opératoire a toujours été le même.

Obs. LXXI. — N..., cinquante-deux ans, entrée à Saint-Louis, le 28 avril, est opérée d'une tumeur carcinomateuse du sein le 3 mai et sort guérie le 11 juin.

Obs. LXXII. — O..., soixante ans, entre, le 27 septembre 1873, à Saint-Louis, pour y être opérée d'un carcinome du sein. Elle sort guérie le 26 octobre.

Obs. LXXIII. — L..., quarante ans, atteinte d'un carcinome du sein, entre à Saint-Louis, le 31 décembre 1873. Elle est opérée le 3 janvier et meurt d'érysipèle le 20.

Obs. LXXIV. — H... est opérée, le 15 mars 1872, à Saint-Antoine, d'une tumeur sarcomateuse des ganglions de l'aisselle. Vu l'importance de la région, trois pinces hémostatiques nous rendent dans ce cas les plus grands services et nous permettent d'achever l'opération sans faire perdre à la malade une goutte de sang. Trois pinces sont laissées jusqu'au soir sur les plus gros vaisseaux.

Obs. LXXV. — *Tumeur ganglionnaire de l'aisselle.* — La femme D..., quarante-six ans, très-grasse, entre à Saint-Louis, en juin 1873. Elle porte depuis quatre mois et demi dans l'aisselle droite une tumeur solide, mobile, à peu près indolente, du volume du poing d'un adulte. Cette tumeur paraît seulement en rapport avec les côtes et les muscles intercostaux. On peut se demander si elle ne remonte pas jusque dans le sein du côté correspondant. Elle ne descend pas très-bas. Elle offre la consistance des tumeurs fibreuses. Son grand volume, sa marche rapide, font songer à une tumeur de mauvaise nature ou tout au moins à une tumeur fibro-plastique.

L'opération, pratiquée le 21 juin 1873, montre que la tumeur affecte de nombreuses adhérences avec le muscle dorsal; plusieurs ganglions de la région sont envahis. La tumeur, en outre, envoie de nombreux prolongements dans les parties environnantes.

Une douzaine de pinces sont appliquées sur les vaisseaux ouverts. Il n'y a pas la moindre hémorrhagie; la cicatrisation se fait rapidement et la malade sort guérie trois semaines après l'opération.

Obs. LXXVI. — *Tumeur fibro-graisseuse du dos.* — La femme N..., âgée

de plus de soixante ans, entre à l'hôpital Saint-Louis, en juin 1873, présentant dans la région dorsale une tumeur adhérente à la peau qui est très-vascularisée et même ulcérée dans un point. Mais cette ulcération ne présente que des caractères négatifs. Il s'agit d'une tumeur fibro-graisseuse. L'ablation en est pratiquée le 21 juin 1873. Douze pinces, sont appliquées pendant le cours de l'opération pour assurer l'hémostasie temporaire et définitive. L'opération est achevée sans que le malade ait perdu de sang. Réunion par première intention.

Obs. LXXVII.— *Étranglement interne. Entérotomie.* — Dans le mois de janvier 1869, je fus appelé, pour opérer avec MM. Nélaton, Vieillard et Mouton, M. L..., âgé de dix-neuf ans, demeurant boulevard Richard-le-Noir, et qui depuis six jours présentait tous les symptômes d'un étranglement interne. Bien que le malade eût été épuisé par une péritonite grave qu'il avait eue les années précédentes et par les vomissements bilieux et fécaloïdes qu'il avait eus les derniers jours, il fut convenu que je ferais l'entérotomie dans la fosse iliaque droite, par le procédé de Nélaton. Grâce aux pinces hémostatiques, nous arrivâmes rapidement sur le péritoine sans perdre de sang; une fois celui-ci ouvert, nous vîmes que les anses intestinales correspondant à la terminaison de l'intestin grêle étaient dilatées, mais qu'elles étaient très-vascularisées et reliées entre elles par d'anciennes adhérences. Il était aisé de reconnaître que ces adhérences étaient la cause de la paralysie et de l'obstruction intestinales et qu'elles reliaient entre elles la plupart des anses de l'intestin grêle. Néanmoins, nous choisîmes une anse des plus dilatées; nous la fixâmes à l'ouverture des parois et nous la suturâmes suivant les règles tracées par Nélaton. Trois pinces hémostatiques qui avaient été laissées en place sur les vaisseaux des parois furent retirées après six heures. Pendant les jours qui suivirent, la santé parut se rétablir; mais, vers le septième jour, sous l'influence d'un état diarrhéique qui s'établit, l'affaiblissement reparut et le malade ne tarda pas à succomber.

Obs. LXXVIII. — *Obstruction intestinale. Entérotomie.* — En février 1869, je fus appelé, avenue d'Italie, avec les Drs Roussin et De la Rosa (de Séville), auprès d'une malade âgée de cinquante-cinq ans, ancienne infirmière de l'Hôtel-Dieu, qui était atteinte d'un étranglement interne datant de trois jours. Les symptômes d'obstruction intestinale étaient menaçants, les vomissements étaient devenus fécaloïdes, les extrémités étaient refroidies, le ventre était considérablement ballonné et très-douloureux. La malade était chargée d'embonpoint, ce qui rendait l'entérotomie très-difficile. En présence des accidents inquiétants que nous constatons, il fut décidé que l'incision serait faite sur la ligne blanche du pubis à l'ombilic et que nous chercherions, en introduisant la main dans la cavité abdominale et en la portant dans la direction de l'intestin grêle, à faire disparaître l'obstruction au cours des

matières. L'incision des parois fut faite sans perte de sang, grâce à nos pinces hémostatiqnes. Mais dès qu'elle fut terminée le paquet intestinal distendu par les gaz et les liquides, tendit à faire irruption au dehors et il ne fallut rien moins que l'habileté des confrères qui m'assistaient pour en empêcher l'issue. En même temps, j'introduisis la main dans la cavité abdominale, et je cherchai à reconnaître s'il était possible de découvrir l'obstacle au passage des matières fécales ; j'attirai successivement les anses dilatées qui correspondaient à la fin de l'intestin grêle avec toutes les précautions désirables ; mais, malgré toute mon attention, je ne pus savoir si j'avais levé l'obstacle. Fallait-il alors suturer le ventre et attendre le résultat des manœuvres que nous avions faites ou bien, dans la crainte que l'obstacle n'eût pas été levé, n'était-il pas plus prudent d'attirer le bout de l'intestin grêle dilaté à l'angle inférieur de la plaie, de l'y suturer et de l'ouvrir en ce point pour établir un anus contre nature que nous ferions ensuite disparaître si le cours des matières fécales se rétablissait par les voies naturelles ? Cette dernière opinion prévalut et fut mise à exécution. Nous retirâmes ensuite les pinces et nous suturâmes comme à l'ordinaire toute la partie supérieure de la plaie à l'aide d'anses métalliques.

Les suites immédiates de l'opération furent des plus heureuses ; dès le jour même les matières sortirent à la fois par l'anus artificiel et par l'anus normal. L'état général se releva, une douce moiteur apparut, le facies prit un bon aspect, le pouls ne dépassa pas 100 pulsations, et la température 38°. Comme pansement, compresses d'eau glacée. Dès le huitième jour, les points de suture furent remplacés par des fils collodionnés ; la malade n'eut aucun accident et nous la croyions guérie quand, sous l'influence d'un refroidissement, elle contracta une pneumonie double. Grâce aux soins éclairés du docteur Roussin et à un traitement énergique, la pneumonie entrait en voie de résolution rapide, quand, après quelques jours, sous l'influence des efforts répétés d'expiration, de la densité des crachats et de l'obstruction des bronches, la mort eut lieu par asphyxie.

Obs. LXXIX. — *Tumeur du testicule. Castration.* — P..., trente-neuf ans, entre à l'hôpital Saint-Louis, le 3 septembre 1873. Il porte dans le scrotum du côté droit une tumeur qui depuis trois mois s'est rapidement développée, qui est très-volumineuse, qui paraît solide et siége dans l'épidydime. Le malade nie énergiquement tout antécédent syphilitique. L'état général est atteint. Une intervention prompte et radicale nous paraissant nécessaire, nous nous décidons, le 13 septembre 1873, à pratiquer la castration par le procédé que nous avons décrit plus haut. L'opération nous permit de reconnaître que nous avions affaire à une variété d'orchite chronique. Nous laissons à demeure pendant deux heures six pinces qui assurent l'hémostasie définitive ; nous marquons d'un signe particulier celle qui se trouve sur le cordon. Cette

dernière est laissée en place pendant vingt-quatre heures. Grâce à ce procédé, les suites de l'opération sont aussi satisfaisantes que possible; le malade sort guéri le 11 octobre 1873.

Obs. LXXX. — *Fongus du testicule, consécutif à une orchite suppurée. Ablation.* — X..., terrassier, trente ans, d'une robuste constitution, porte au scrotum une tumeur formant une masse noirâtre, baignant dans du pus, entourée d'un cercle de tissus sains. Il est facile de reconnaître que l'on a affaire à l'une de ces tumeurs désignées autrefois sous le nom de *fongus bénin*. Nous en pratiquons l'ablation, le 9 novembre 1872, à l'hôpital Saint-Antoine. Le cordon spermatique est saisi entre les mors d'une pince, comme nous l'avons indiqué dans le cours de notre travail; de petites pinces sont appliquées au fur et à mesure que les vaisseaux sont ouverts. Réunion immédiate. (Le dessin de la pièce est dans notre collection.)

Obs. LXXXI. — *Epithélioma de la verge. Amputation.* — K..., quarante-sept ans, d'une robuste constitution, se présente à nous avec une vaste dégénérescence épithéliale de la verge. Le gland, le prépuce, les corps caverneux sont en grande partie détruits; légère induration du côté des ganglions du voisinage, état général satisfaisant, ulcérations bien distinctes des parties voisines, formation de bourgeons charnus se détruisant sur place, sécrétion ichoreuse, fétide, caractéristique. L'affection est de date ancienne, et détruit de plus en plus rapidement les tissus ambiants. Il ne faut pas hésiter à opérer largement. Nous coupons à l'aide de l'écraseur les téguments du corps caverneux et l'urèthre, sans prendre la précaution de couper celui-ci plus tard, persuadé que nous en retrouverons toujours le bout supérieur. Malgré l'emploi méthodique de l'écraseur, nous fûmes obligés d'appliquer une quinzaine de pinces hémostatiques dont deux furent laissées en place pendant vingt-quatre heures. Guérison rapide (Saint-Louis, 5 juillet 1873).

Obs. LXXXII. — *Phimosis. Circoncision.* — T..., seize ans, présente un vice de conformation qui consiste en une imperforation presque complète du prépuce, ayant pour conséquence de rendre très-difficile, même impossible, les rapprochements sexuels et même l'écoulement des urines.

Une sonde cannelée est introduite entre le dos du gland et le prépuce jusqu'au fond du cul-de-sac de la muqueuse préputiale; deux lignes courbes sont ensuite tracées à l'encre; incision droite médiane avec le bistouri, excision des deux parties latérales avec des ciseaux, application des serres-fines, petite hémorrhagie de l'artère du frein facilement arrêtée par l'application d'une pince hémostatique (Saint-Antoine, 5 octobre 1872).

Obs. LXXXIII. — *Introduction d'un crayon dans le canal de l'urèthre. Accidents graves.* — T..., dix-huit ans, s'est introduit dans le canal de

l'urèthre un crayon qui lui a échappé des mains, a complétement disparu dans l'intérieur du canal jusque dans la vessie ; dès le lendemain, des accidents graves de péritonite se déclarent. En raison de ces accidents et de la nature du corps étranger, nous pratiquons la taille prérectale et la dilatation du col de la vessie ; nous attirons facilement le crayon au dehors. Grâce à nos pinces, l'opération put être faite sans que le malade ait perdu de sang ; néanmoins les accidents de péritonite persistèrent et le malade succomba le troisième jour.

L'autopsie nous révéla la cause de la mort. A la partie supérieure du bas-fond de la vessie, l'une des extrémités du crayon avait perforé la paroi vésicale, et l'urine, par cette voie, était tombée dans le péritoine ; de là une péritonite purulente dont l'opération n'avait pu arrêter la marche. (La pièce se trouve dans notre musée de Saint-Louis, 28 juin 1873.)

Obs. LXXXIV. — *Polype de l'urèthre. Hémorrhagies rebelles. Miction pénible ; névralgies symptomatiques. Ablation. Guérison.* — Au mois de mai 1869, je fus appelé, avec MM. Barré et Gaudin, auprès de madame P..., tapissière, 37, rue des Grands-Augustins, pour l'opérer d'un volumineux polype de l'urèthre qui provoquait des hémorrhagies rebelles, rendait la miction des plus pénibles et donnait lieu à une névralgie symptomatique des plus intenses. Saisissant entre les mors de deux pinces, placées sur les côtés du polype, l'urèthre et la paroi antérieure du vagin, nous fîmes l'hémostasie préventive et nous pûmes exciser le polype qui envoyait un prolongement sur la paroi antérieure de l'urèthre, sans que la malade ait perdu de sang. Les pinces furent retirées six heures après. La malade se leva le sixième jour après l'opération. La guérison fut rapide.

Obs. LXXXV. — *Plaies contuses du périnée. Déchirure de l'urèthre. Phlegmon urineux. Uréthrotomie interne. Taille hypogastrique. Guérison.* — Au mois de décembre 1870, je fus appelé avec Nélaton, Ammon et Gaudin auprès du comte de... qui, quelques jours auparavant, étant à cheval avait été soulevé brusquement et était retombé sur le pommeau de la selle. Toutes les parties molles du périnée avaient été contuses et l'urèthre déchiré ; il en était résulté une vaste infiltration d'urine à travers le périnée et le bassin. De nombreuses incisions avaient été faites et avaient paré aux accidents primitifs. Mais on voyait au périnée, au scrotum, au pubis, des fistules nombreuses. Nous cherchâmes vainement à passer une sonde dans la vessie, et nous fîmes l'uréthrotomie externe dans l'espoir de diminuer tout d'abord le nombre des fistules, ensuite de trouver le bout postérieur du canal déchiré pour conduire un mandrin et une sonde dans la vessie. Arrivés sur la portion bulbo-membraneuse de l'urèthre, nous la trouvâmes détruite sur une certaine longueur, mais nous ne pûmes retrouver le bout postérieur tant les tissus étaient phlegmasiés. L'opération eut

l'avantage de faire disparaître le phlegmon urineux en ouvrant une voie large et directe à l'urine que le malade ne pouvait retenir. Les jours suivants, malgré tous les procédés mis en usage, nous fîmes encore de vaines tentatives pour introduire le conducteur jusque dans la vessie. Il fut alors décidé que je ferais la taille hypogastrique afin d'introduire par l'intérieur de la vessie une sonde qui permettrait de retrouver par le périnée le bout vésical de l'urèthre divisé. Ceci fait, nous pûmes introduire, grâce à deux sondes ouvertes aux deux extrémités, passées par le canal et sortant au dehors par le périnée, un mandrin conducteur jusque dans la vessie. Ce mandrin nous permit de retirer les sondes et d'introduire dans toute la longueur de l'urèthre et dans la vessie une sonde métallique ouverte par les deux bouts, très-fenestrée à son extrémité vésicale. Dans le cours de l'opération, nous eûmes recours aux pinces hémostatiques dont M. Nélaton se montra extrêmement satisfait.

A partir de ce moment, tous les accidents disparurent ; pendant les premiers jours le malade resta couché horizontalement, un cerceau étant placé au niveau du bassin, afin qu'il n'eût pas à supporter le poids des couvertures ; pansement à l'eau froide légèrement alcoolisée. La guérison de la plaie hypogastrique fut obtenue après six semaines. L'urine ne s'écoulait plus par les fistules périnéales.

Obs. LXXXVI. — *Chute sur le périnée. Phlegmon urineux. Taille hypogastrique.* — H... est tombé d'une certaine hauteur à califourchon sur le périnée. Au moment de son arrivée, il présentait, comme le précédent, un état fébrile inquiétant et tous les symptômes locaux d'un phlegmon urineux, pelvien et périnéal. Même impossibilité de passer une sonde dans la vessie. L'uréthrotomie externe fait cesser les accidents locaux et généraux menaçants. Mais, après quelques soins, le phlegmon ayant cédé, voyant que nous ne parvenions pas à passer une sonde dans la vessie et que l'incision périnéale tendait à se combler, et les accidents locaux à reparaître, nous fîmes également la taille hypogastrique qui nous permit de conduire un mandrin et une sonde dans la vessie par le même procédé que précédemment. Cette opération fut facilitée par l'emploi de pinces hémostatiques qui purent être retirées quelques heures après. Mêmes pansements. Réunion immédiate.

Obs. LXXXVII. — *Abaissement utérin. Hypertrophie du col. Amputation.* — H..., femme de quarante ans, présente une hypertrophie type du col de l'utérus. On constate, en outre, sur la paroi inférieure de l'utérus l'existence d'un polype glandulaire.

Nous amputons le col utérin à l'aide de l'écraseur ; mais, malgré la lenteur avec laquelle nous procédons, cet instrument ne nous permet pas d'achever l'opération sans écoulement de sang et nous devons recourir à l'application de deux pinces hémostatiques, disposées comme

nous l'avons figuré dans la monographie de MM. Deny et Exchaquet. Guérison radicale (Saint-Louis, 11 octobre 1873).

Obs. LXXXVIII. — *Polype utérin. Obstruction complète du col. Incision du museau de tanche.* — La femme T... est atteinte d'un polype utérin qui obstrue complétement la cavité du col. Nous incisons de chaque côté le museau de tanche, ce qui nous permet d'examiner la cavité utérine à l'aide d'un dilatateur utérin en forme de speculum auris. C'est alors que nous reconnaissons la présence d'un polype très-friable infiltré de sang, que nous enlevons à l'aide de ligatures métalliques. L'ablation une fois achevée, il suffit d'appliquer sur le col deux pinces pour assurer l'hémostasie. Guérison (Saint-Louis, 6 septembre 1873).

Obs. LXXXIX. — *Polype utérin. Ablation.* — La femme X... est atteinte d'un polype utérin en forme de sangsue implanté sur la lèvre antérieure du col et qui s'engage en partie dans la cavité cervicale. Après avoir enlevé ce polype, par notre procédé habituel, à l'aide du bistouri et des pinces hémostatiques, nous reconnaissons la présence d'un polype fibreux plus volumineux implanté sur la lèvre postérieure du col. Pour l'ablation de ce dernier, nous avons recours à la pince-scie que nous avons fait construire dans ce but par M. Mathieu. Guérison rapide (Saint-Louis, 26 avril 1873).

Obs. XC. — *Hypertrophie du col utérin. Resection.* — La femme T... présente une hypertrophie en longueur du col utérin (variété sous-vaginale de Huguier). Le 4 octobre 1873, à Saint-Louis, nous saisissons ce col entre deux pinces longues et courbes pour faire l'hémostasie préventive ; ceci fait, nous reséquons la partie inférieure du col avec des ciseaux courbes. Guérison prompte (Saint-Louis, 1873).

Obs. XCI. — *Polype volumineux de l'utérus. Ablation.* — La femme T... entre à Saint-Louis en avril 1873. Elle est atteinte d'un polype volumineux de l'utérus que nous opérons, le 1er mai, par le même procédé. Pas d'hémorrhagie : pas d'accidents consécutifs ; guérison rapide.

Fistules anales. — Le procédé dont nous nous servons pour l'opération de la fistule à l'anus étant toujours le même, incision avec le bistouri sur la sonde cannelée, application de six à huit pinces sur les vaisseaux divisés, etc., je me contenterai de vous signaler quelques-uns des nombreux malades que nous avons eu à traiter dans notre service.

Obs. XCII. — F..., quarante-trois ans, imprimeur, entré le 2 septembre 1872, à Saint-Antoine, est opéré le 14 de plusieurs fistules anales et sort guéri le 22 novembre.

Obs. XCIII. — L..., trente-quatre ans, entré le 5 octobre 1872, est opéré le même jour d'une fistule anale, et sort guéri le 2 novembre.

Obs. XCIV. — D..., quarante ans, entre à l'hôpital Saint-Louis, le 27 janvier 1873. Il est atteint de fistule anale. Nous l'opérons par le procédé habituel. Il sort guéri le 7 juin.

Obs. XCV. — S..., trente-cinq ans, entré le 26 février, est opéré le 8 mars d'une fistule anale profonde et sort guéri le 5 avril.

Obs. XCVI. — J... Marie, trente-cinq ans, entrée à Saint-Louis, le 11 avril 1873, est opérée le 12 d'une fistule anale et sort guérie le 13 mai. L'orifice externe de cette fistule était très-éloigné de l'anus, au niveau de l'ischion gauche, au-dessus du sphincter. Il y avait un autre trajet éloigné de l'anus. Il y avait en outre dans le bassin un abcès volumineux dont le pus s'écoulait en abondance par le rectum. Débridements, incisions multiples, pansements à plat. Guérison.

Obs. XCVII. — F. Marie, vingt-quatre ans, couturière, entre à l'hôpital Saint-Antoine le 28 juin 1872. Elle est atteinte de *fistules anales multiples* avec condylomes, rétrécissement du rectum consécutif à des ulcérations anales (V. *Des ulcérations anales*, par Péan et Malassez). Cette femme est opérée, le 6 juillet, par l'écrasement linéaire. Elle succombe dix jours après à un accès de delirium tremens.

Obs. XCVIII et XCIX. — Le 24 mai 1873, à Saint-Louis, deux malades sont opérés de fistules anales par l'incision simple avec le bistouri et les pinces hémostatiques. Guérison rapide.

Obs. C. — Le 5 octobre 1872, à Saint-Antoine, nous opérons par le même procédé un malade atteint d'une fistule à l'anus développée directement sur la ligne médiane. Guérison prompte.

Obs. CI. — Le 14 septembre 1872, nous opérons une jeune femme qui porte à l'anus une fistule, dont l'orifice est énorme, les bords rentrés en dedans. A un centimètre de cet orifice se trouve une ulcération. Débridement avec le bistouri ; emploi des pinces hémostatiques qui servent en même temps d'écarteurs. Guérison.

Obs. CII. — Le même jour, nous opérons un homme de quarante ans qui présente des fistules multiples. Incisions multiples ; pinces ; mèche longue avec tube de caoutchouc. Guérison rapide.

Obs. CIII. — *Fistule vésico-vaginale*. — La nommée L..., vingt-sept ans, entre à l'hôpital Saint-Antoine dans les premiers jours du mois d'octobre 1872. Cette femme, treize jours après un accouchement très-difficile, est prise d'incontinence d'urine; on l'examine et on reconnaît l'existence d'une fistule vésico-vaginale. Celle-ci occupe le bas-fond de la vessie; le canal de l'urèthre est intact. Opération le 12 octobre 1872; nous avivons les bords de la fistule, nous appliquons deux pinces hémostatiques sur des vaisseaux qui donnent du sang; nous réunissons ces deux bords par la suture, à l'aide du chasse-fil de Mathieu, puis nous retirons les pinces. Une sonde en gomme est introduite dans la vessie où elle est maintenue à l'aide de deux tubes de caoutchouc qui sont fixés sur un bandage de corps.

Les fils sont retirés douze jours après l'opération ; la réunion est complète ; quelques jours après, c'est-à-dire trois semaines après l'opération, cette femme était sur le point de partir lorsqu'elle contracta une pleurésie à laquelle elle succomba. L'autopsie permit de constater les bons résultats de l'opération. (Le dessin de la pièce est dans notre collection.)

Obs. CIV. — *Fistule vésico-vaginale.* — La femme P..., trente-deux ans, entre à l'hôpital Saint-Antoine, le 14 octobre 1872, pour s'y faire opérer d'une large fistule vésico-vaginale. Pendant l'opération, quatre pinces hémostatiques durent être appliquées sur des vaisseaux ouverts. Réunion immédiate : la malade sort guérie trois semaines après l'opération.

Obs. CV. — *Fistule vésico-vaginale. Opération.* — M..., trente-deux ans, entre à Saint-Louis, le 8 février 1873, pour y être opérée d'une fistule vésico-vaginale profondément située. L'opération est pratiquée le 13 mars avec trois pinces hémostatiques. Sort guérie le 9 avril.

Obs. CVI. — *Tumeur hémorrhoïdaire. Ablation avec le galvano-cautère. Hémorrhagie arrêtée par les pinces.* — La femme F..., âgée de quarante-trois ans, entre à Saint-Louis, le 5 novembre 1873 ; elle est atteinte d'une fissure à l'anus dont la cicatrisation est rendue impossible par la présence, à ce niveau, d'une grosse tumeur hémorrhoïdaire. Nous enlevons celle-ci avec le galvano-cautère ; mais, malgré l'emploi de cet instrument, nous dûmes, après l'opération, appliquer trois pinces hémostatiques sur des vaisseaux qui saignaient abondamment. Ces pinces furent laissées en place pendant deux heures. Guérison rapide.

Obs. CVII. — *Hémorrhoïdes. Ablation avec l'écraseur.* — La malade entre à Saint-Louis, le 10 novembre 1873, pour se faire opérer d'hémorrhoïdes qui lui donnent des crises insupportables. Nous saisissons ces tumeurs hémorrhoïdaires entre les branches de trois pinces (grand modèle) qui nous servent à fixer la chaîne de l'écraseur. L'ablation put être faite sans écoulement de sang. Guérison.

Obs. CVIII. — *Végétations anales de nature cancéreuse. Ablation.* — En mars 1871, je fus appelé avec MM. Nélaton, Moreau, Chéron et Duval, auprès de M. F..., négociant à Elbeuf, qui portait des végétations cancéreuses situées à huit centimètres au-dessus de l'anus. Ces végétations, dont le siége avait été méconnu, donnaient lieu depuis plusieurs années à des hémorrhagies continuelles et à une anémie profonde. Au toucher et au spéculum, bien que très-volumineuses et obstruant complétement le rectum sur une hauteur de 8 centimètres, elles paraissaient développées uniquement dans la muqueuse et ne pas envoyer de prolongements dans la tunique musculeuse. Nous servant du spéculum, nous excisâmes d'abord les productions les plus volumineuses après les avoir saisies avec de longues pinces hémostatiques qui furent

laissées en place pendant huit heures. Mais, ayant reconnu que la muqueuse du rectum était couverte de productions semblables, plus petites, d'aspect papillaire, jusqu'au voisinage de l'extrémité supérieure, je fis construire par M. Mathieu un long spéculum qui nous permit de porter à la surface de cette muqueuse de longues tiges métalliques par lesquelles nous fîmes passer des courants dynamiques. Nous fîmes de la sorte un grand nombre de séances, le malade étant chaque fois endormi, et nous détruisîmes successivement et sans danger les végétations de la muqueuse sur tout son pourtour. Nous fûmes assez heureux pour voir le malade guérir, reprendre des forces et pouvoir se livrer de nouveau à ses occupations. Mais, l'année suivante, de nouvelles végétations et de nouvelles hémorrhagies ayant reparu, le malade ne voulut plus se soumettre à ce traitement, préféra recourir à d'autres soins que les nôtres et finit par succomber.

Obs. CIX. — *Plaie de la radiale.* — P..., vingt-six ans, est amené à Saint-Louis le 3 novembre 1873. Il présente à la partie supérieure de l'avant-bras une section partielle de la radiale qui saigne abondamment; deux pinces sont appliquées sur le vaisseau et y sont laissées pendant vingt-quatre heures; elles suffisent pour arrêter l'hémorrhagie sans qu'on soit obligé de recourir à la ligature. Le malade sort guéri le 16 novembre (Saint-Louis, 1873).

Obs. CX. — *Phlegmon gangréneux de la main. Hémorrhagies spontanées de l'arcade palmaire profonde.* — Au mois de juillet 1866, je fus appelé par le Dr Souchard auprès d'une femme de soixante-huit ans, qui, à la suite d'un phlegmon spontané de la main, à marche subaiguë, était mourante d'hémorrhagie. Au moment où j'arrivai, le pus et les eschares sortaient par plusieurs fistules, et, malgré la compression exercée sur l'humérale, du sang artériel s'écoulait en abondance. Pensant qu'il s'agissait d'une hémorrhagie de l'arcade palmaire superficielle, nous fîmes la ligature de cette arcade à ses deux extrémités; l'hémorrhagie parut s'arrêter, mais le lendemain elle avait reparu et, en agrandissant nos incisions pour nos recherches, nous reconnûmes que le jet artériel venait de l'arcade profonde : deux pinces à arrêt (modèle Charrière) furent laissées sur les bouts pendant vingt-quatre heures et suffirent à arrêter définitivement l'hémorrhagie.

Obs. CXI. — *Affection cancroïdale de la paume de la main. Large excision.* — X... porte à la paume de la main droite une affection de nature cancroïdale. Nous en pratiquons largement l'ablation et, grâce aux pinces, nous ne prenons aucune précaution pour ménager l'arcade palmaire superficielle. Deux pinces laissées en place pendant vingt-quatre heures suffisent pour arrêter l'hémorrhagie à laquelle ne pouvait manquer de donner lieu l'opération (Hôpit. Saint-Antoine, 22 novembre 1872). (Le dessin se trouve dans notre collection.)

Obs. CXII. — *Enchondrome de la troisième phalange du médius. Am-*

putation de la deuxième et de la troisième phalange. — L... entre à l'hôpital Saint-Louis, le 8 février 1873, et porte sur la troisième phalange du médius droit une tumeur qui présente tous les caractères des enchondromes. Nous pratiquons l'amputation entre la première et la deuxième phalange. Deux pinces hémostatiques laissées pendant deux heures suffisent pour assurer l'hémostase temporaire et définitive. L'opéré sort guéri dix jours après.

Obs. CXIII. — *Phlegmon des doigts nécessitant l'amputation des deux derniers doigts et métacarpiens de la main droite.* — G..., cinquante-trois ans, entre à Saint-Louis, le 5 mai 1873. Les deux derniers doigts et les deux derniers métacarpiens de la main droite sont en partie détruits par un vaste phlegmon qui n'a pas été ouvert en temps opportun. Nous devons pratiquer l'amputation de ces deux doigts et métacarpiens; quatre pinces hémostatiques laissées en place deux heures suffisent pour arrêter l'hémorrhagie ; aucune ligature; réunion immédiate. Le malade sort le 18 mai.

Obs. CXIV. — *Écrasement de la partie inférieure du bras. Amputation.* — E..., quarante-deux ans, entre à Saint-Louis, le 18 décembre 1873 ; il a eu le bras pris dans un engrenage ; les désordres sont tels que l'amputation est jugée nécessaire ; elle est pratiquée par la méthode à deux lambeaux le 21 décembre : douze pinces sont appliquées sur les vaisseaux divisés; une seule ligature à anses métalliques perdues est placée sur l'artère humérale ; les pinces appliquées sur les autres vaisseaux sont retirées le lendemain matin; pansement ouaté compressif. Pas de complication. Le malade sort, le 29 mars 1874, avec un bras artificiel.

Obs. CXV. — *Tumeur blanche du genou. Amputation de la cuisse.* — N..., dix-huit ans, entre à l'hôpital Saint-Louis, le 16 juin 1873. Il est atteint depuis deux ans d'une tumeur blanche du genou, donnant lieu à une suppuration abondante. Le malade est menacé de cachexie : abandonné à lui-même, il est voué à une mort certaine, ce qui nous décide à pratiquer l'amputation de la cuisse comme la seule chance de salut, bien que l'amputation elle-même offre peu de chance de succès. Cette opération est pratiquée le 21 juin 1873. Nous cherchons autant que possible à obtenir l'hémostasie préventive par la compression digitale ; l'hémostasie temporaire est obtenue par l'application d'une vingtaine de pinces hémostatiques ; nous en retirons une douzaine environ après l'opération. Au moment de les retirer, nous pratiquons la torsion sur quelques-uns des vaisseaux et nous appliquons deux ligatures métalliques coupées au ras sur les plus grosses artères; les autres pinces sont enlevées le soir même. La plaie est pansée à plat, sans que nous cherchions à obtenir la réunion par première intention. Le moignon est immobilisé dans une gouttière pansements rares; pas d'hémorrhagie ni pendant ni après l'opération ; mais, le 26 juin, ce malade succombe à la fièvre traumatique.

Obs. CXVI. — *Tumeur papillaire du talon. Ablation du calcanéum.* — La femme K..., soixante-neuf ans, porte depuis quatre ans une ulcération dans la région plantaire du pied droit; vers le milieu de cette ulcération existe une tumeur sphérique, fongueuse, vasculaire; les capillaires sont dilatés à ce niveau; toute la région calcanéenne est douloureuse; nous avons affaire à une affection caractérisée anatomiquement par une hypertrophie des papilles avec dégénérescence épithéliale. Pensant qu'il y a avantage dans ces cas à opérer largement et de bonne heure pour éviter autant que possible l'infection du système lymphatique, nous pratiquons l'ablation du calcanéum : grâce à l'application de dix pinces et à un pansement ouaté compressif, aucune hémorrhagie ne se produit, ni pendant ni après l'opération (Saint-Louis, 26 avril 1873).

Obs. CXVII. — *Fongus malin des synoviales. Incision. Énucléation. Amputation de Chopart. Récidive. Amputation de la jambe. Guérison.* — X..., vingt ans, se présente à nous vers la fin de l'année 1872 avec une tumeur située sur le dos du pied, sur le trajet de l'un des tendons extenseurs des orteils; nous faisons l'incision et l'énucléation d'une partie de la gaine synoviale. Six mois après, de nouvelles fongosités s'étaient développées dans la plaie laissée ouverte, et avaient gagné les parties voisines. Nous pratiquons l'amputation de Chopart. Six mois après, apparition d'une nouvelle tumeur fongueuse sous-cutanée, qui nous oblige à pratiquer l'amputation de la jambe à la partie inférieure.

Dans les trois opérations successives qu'a subies ce malade et dont il s'est fort bien relevé, il a suffi de laisser sur les vaisseaux ouverts des pinces hémostatiques pendant trois heures pour assurer l'hémostase définitive et de recourir à un pansement ouaté (Saint-Antoine, 1872, et Saint-Louis, 1873). (Le moule de la pièce est dans notre musée.)

Obs. CXVIII. — *Fracture compliquée de la jambe droite. Amputation.* — P..., soixante ans, est tombé sous une voiture. Il est amené à Saint-Louis, le 7 mai 1873; on constate une fracture compliquée de la jambe droite. Nous essayons d'abord, par tous les moyens mis en usage en pareil cas, de conserver ce membre; mais un phlegmon diffus à forme gangréneuse survient qui nous oblige à pratiquer l'amputation, le 7 juin. Nous appliquons des pinces hémostatiques sur les vaisseaux ouverts : il n'y eut pas d'hémorrhagie ni pendant ni après l'opération; mais, les jours suivants, la fièvre hectique persista et le malade succomba le 14 juin.

Obs. CXIX. — *Carie des os du tarse. Déformation consécutive. Luxation permanente de l'astragale. Amputation sus-malléolaire.* — P..., trente-cinq ans, entre à Saint-Louis, le 20 avril 1873. Ce malade avait eu, plusieurs années auparavant, une fracture comminutive de l'extrémité inférieure de la jambe avec écrasement des malléoles et luxation de l'astragale. La déformation n'avait pas été corrigée, la marche était

impossible. Cette région était devenue le siége d'arthrites et de caries multiples des os du tarse. L'état général commençait à être très-détérioré. L'amputation sus-malléolaire était indiquée. Elle fut faite, suivant la méthode elliptique de Marcellin Duval. Plusieurs pinces furent appliquées sur les vaisseaux ouverts ; elles furent retirées après l'opération, sauf celles qui étaient placées sur la pédieuse et la tibiale postérieure ; ces dernières furent laissées à demeure pendant trente-six heures et suffirent à assurer l'hémostasie définitive. Ce malade sortit guéri le 8 août.

Obs. CXX. — *Carie de l'extrémité inférieure du tibia. Amputation sus-malléolaire.* — L..., jeune homme de vingt ans, robuste, bien portant d'ailleurs, est atteint depuis six ans d'une carie totale de l'extrémité inférieure du tibia. Nous lui proposons l'évidement par la méthode de Sédillot. Il préfère l'amputation comme devant le retenir moins longtemps à l'hôpital. Nous pratiquons l'amputation sus-malléolaire suivant le procédé de M. Marcellin Duval. Une douzaine de pinces sont appliquées sur les vaisseaux pendant le cours de l'opération ; deux d'entre elles sont remplacées par des ligatures avec des fils métalliques à anses perdues ; les autres sont retirées deux heures après l'opération. Dès ce moment le pansement alcoolisé provisoire est remplacé par un pansement ouaté compressif. Le malade est rapidement guéri (Saint-Louis, 8 novembre 1873).

Obs. CXXI. — *Tumeur blanche du coude. Resection.* — X..., quinze ans, entre à l'hôpital Saint-Louis, en octobre 1873, présentant une tumeur blanche du coude compliquée de carie des extrémités osseuses. Le 24 octobre, nous pratiquons la resection des surfaces malades d'après notre procédé ; quatre pinces laissées pendant deux heures suffisent pour obtenir l'hémostasie temporaire et définitive. Guérison rapide.

Obs. CXXII. — *Tumeur fibro-plastique du bras. Ablation.* — K..., quarante-cinq ans, porte depuis cinq ans une petite tumeur au bras gauche, circonscrite, de consistance pierreuse, adhérente à la peau, mobile sur les couches profondes. L'ablation de cette tumeur pratiquée à Saint-Louis, le 5 avril 1873, permet de reconnaître un fibroplaxome. On pratique l'excision avec une petite perte de substance à la peau ; deux ou trois pinces hémostatiques suffisent pour arrêter toute hémorrhagie ; on les enlève après l'opération ; on fait la suture, un tube en caoutchouc est placé dans le fond de la plaie ; puis on exerce sur le membre une légère compression et le malade sort guéri huit jours après.

Obs. CXXIII. — *Lipôme de la partie antérieure de la région du coude.* — M..., vingt ans, porte au côté interne du pli du coude une tumeur lipomateuse ; la teinte jaunâtre, la consistance de la tumeur ne laissent aucun doute. Il s'agit bien d'un lipôme, bien que ces sortes de tumeurs soient rares dans cette région.

L'énucléation présente ici quelques difficultés à cause des artères et des veines importantes de la région. Nous la pratiquons en passant plus près de la tumeur que des parties profondes ; trois ou quatre pinces suffisent pour arrêter le sang que donnent quelques petites artères ; aucun vaisseau important n'ayant été ouvert, les pinces sont retirées après l'opération. On pratique la suture. Pansement alcoolisé. Guérison rapide (Saint-Louis, 30 août 1873).

Obs. CXXIV. — *Tumeur fibro-graisseuse érectile de la plante du pied. Énucléation.* — Un malade se présente à Saint-Louis, en janvier 1873, portant sur la plante du pied une tumeur du volume d'un marron, d'une teinte bleuâtre, dont la surface est parsemée de taches mélaniques. Cette tumeur fait corps avec la couche dermique et la couche aponévrotique, mais elle est indépendante de l'os. Le malade nous apprend qu'elle date de l'enfance. Une ponction exploratrice ne donne que du sang. Le 18 janvier 1873, nous en pratiquons l'énucléation. Six pinces appliquées pendant deux heures sur les vaisseaux ouverts suffisent pour s'opposer à toute hémorrhagie ; la guérison est rapide.

Obs. CXXV. — *Fibro-lipôme de la partie interne de la cuisse gauche.* — M..., trente-quatre ans, entre, le 3 novembre 1873, à l'hôpital Saint-Louis. Il porte à la partie interne de la cuisse gauche une tumeur fibro-graisseuse. Cette tumeur est enlevée, le 15 novembre, par le même procédé opératoire que pour celle du bras. Deux artères volumineuses situées dans son pédicule sont pincées pendant six heures, et retirées ensuite. Pansement alcoolisé, ouaté et compressif. Le malade sort guéri, le 28 novembre.

Obs. CXXVI. — *Carie du premier métatarsien. Évidement de cet os. Hémostasie par les pinces.* — R..., quinze ans, entre, le 8 janvier 1873, à Saint-Louis ; il est atteint d'une carie du premier métatarsien qui détermine une suppuration intarissable. Le 18 janvier, nous pratiquons l'évidement de cet os. Les quelques vaisseaux ouverts sont saisis entre des pinces qui vont être retirées après l'opération ; pansement alcoolisé et compressif. Le malade sort guéri le 10 mars.

Obs. CXXVII. — *Carie des os du pied. Resection du calcanéum.* — P..., trente-cinq ans, entre le 12 février 1873 à Saint-Louis ; il présente une vaste carie qui envahit une partie des os du pied. Le 8 mars, nous pratiquons la resection du calcanéum ; huit pinces suffisent pour empêcher l'hémorrhagie, quatre sont laissées jusqu'au soir ; même pansement que pour le précédent. Le malade sort guéri le 16 juin.

Obs. CXXVIII. — *Volumineux séquestre du fémur. Extraction. Guérison.* — En 1869, j'opérai, avec M. Nélaton, M. E... (de Périers-sur-Andelles), âgé de dix-neuf ans, d'une constitution lymphatique et qui portait dans le fémur un séquestre occupant la moitié inférieure de cet os. L'opération fut faite avec le concours du Dr Sorel et de plusieurs confrères ; il s'agissait de faire de longues incisions pour mettre à nu

le fémur, le trépaner, et fracturer le long séquestre qui en occupait la cavité. Le malade, épuisé par une suppuration abondante durant depuis de longues années, était arrivé au dernier degré de l'anémie; il était donc bien important de ne pas perdre de sang dans le cours de l'opération. Nous eûmes soin, en faisant les incisions, de suivre les interstices musculaires, de saisir chacun des vaisseaux avec nos pinces hémostatiques qui servaient en même temps de rétracteurs pendant le cours de l'opération. Une fois l'opération achevée, toutes les pinces furent retirées, sauf deux qui furent laissées en place vingt-quatre heures. Celle-ci, de la sorte, fut considérablement abrégée, et nous pûmes l'achever sans que le malade eût perdu beaucoup de sang. Pour terminer, nous passâmes à travers l'os, la cavité des abcès et nos incisions, un long tube à drainage formant une anse attachée en arrière de la cuisse et qui servit, pendant un an, à faire des injections de teinture d'iode. L'année suivante, un petit séquestre s'étant reformé, nous dûmes de nouveau l'extraire et depuis lors le malade a toujours conservé une santé parfaite.

Obs. CXXIX. — *Kyste du jarret. Ablation.* — Un jeune homme de dix-sept ans vint nous consulter pour une tumeur sous-aponévrotique du jarret présentant au premier abord tous les caractères des tumeurs fibro-plastiques, mais qui n'était autre qu'un kyste qui faisait saillie sous les téguments du jarret. La gêne et les douleurs occasionnées par cette tumeur pendant la marche sont telles que nous sommes obligés d'intervenir. Nous incisons la peau, le tissu cellulaire et l'aponévrose en évitant d'atteindre la saphène ; nous pratiquons la dissection et l'énucléation de la tumeur avec une spatule, l'hémostasie temporaire est obtenue à l'aide de quatre pinces. Pendant l'énucléation de la tumeur, nous reconnaissons qu'elle doit sa dureté à l'excessive distension de la bourse séreuse et à l'abondance de la synovie. L'opération est pratiquée sans perte de sang. La plaie est immédiatement réunie avec des bandelettes collodionnées, un petit tube est placé sous la peau, à la partie déclive ; pansement ouaté, compression, réunion par première intention ; guérison en quinze jours (Saint-Antoine, février 1872).

Obs. CXXX. — *Tumeur de la fesse avec prolongements dans le bassin. Ablation. Hémostasie avec les pinces. Guérison.* — C..., cinquante-cinq ans, cocher, porte depuis quatorze ans, sur la fesse droite, une tumeur dure, du volume de la tête d'un fœtus à terme. Cette tumeur augmentant toujours de volume et étant pour lui une cause de grande gêne, il désire vivement en être débarrassé. Le 3 janvier 1873, à Saint-Louis, nous en pratiquons l'ablation avec le bistouri, en appliquant des pinces hémostatiques sur les vaisseaux au fur et à mesure que nous les ouvrons. La partie saillante de la tumeur ayant été mise à découvert, nous nous aperçûmes qu'elle prenait naissance dans la fosse ischio-rectale et qu'elle était encore plus développée du côté du

bassin que du côté de la fesse. Nous sommes donc obligé d'introduire la main dans le bassin, d'attirer la tumeur au dehors et de l'enlever. Un grand nombre de pinces hémostatiques sont appliquées sur les vaisseaux saignants ; grâce à elles, l'opération peut être menée à bonne fin. La tumeur, qui était en partie sous-péritonéale, avait la forme d'un sablier dont une moitié, la plus volumineuse, s'était développée dans la fosse ischio-rectale, et dont l'autre moitié était venue faire saillie au dehors.

Le malade ne perdit presque pas de sang ; aucune ligature ne fut faite ; quelques pinces furent seulement laissées à demeure jusqu'au soir. La guérison fut rapide. Nous eûmes l'occasion de revoir l'opéré plusieurs fois : son état de santé est aussi satisfaisant que possible.

CINQUIÈME LEÇON

ÉTUDE CLINIQUE DES POLYPES NASO-PHARYNGIENS.

MESSIEURS,

On trouve dans les fosses nasales et le pharynx des tumeurs de toute nature, depuis les chondromes et les fibromes jusqu'aux cancers et aux sarcomes. Soustraites par leur profondeur à l'observation directe, elles sont d'un diagnostic difficile au moins au début et d'un pronostic toujours sérieux, car, outre leur gravité intrinsèque, elles en ont une qu'elles tirent de la disposition de la région et de l'importance des organes qui la traversent. De très-bonne heure elles obstruent l'un des orifices par lesquels l'air pénètre dans l'appareil respiratoire ; si elles se développent de haut en bas, elles gagnent l'entrée du larynx, et créent une menace permanente d'asphyxie ; si elles marchent de bas en haut ou d'arrière en avant, comme c'est la règle, elles franchissent les conduits étroits s'abouchant dans la cavité où elles naissent et produisent les troubles fonctionnels les plus variés ; trop souvent même elles arrivent jusque dans le crâne et tuent par compression cérébrale, méningite ou encéphalite.

Ces tumeurs n'intéressent point toutes au même degré le chirurgien : les unes, essentiellement malignes, s'accroissent malgré les traitements les plus énergiques, repullulent quand on les a enlevées, détruisent les os, se propagent par les lympha-

tiques et quelquefois se généralisent : ce sont les cancers et certains sarcomes. Les autres, au contraire, formées en grande partie d'éléments fibreux, marchent vite il est vrai, mais elles n'ont point la malignité des premières. Parfois l'ablation suffit pour en débarrasser le malade ; si elles récidivent, elles n'ont guère de tendance à la généralisation, et presque toujours on parvient à en arrêter le développement : je veux parler des fibromes qui naissent sur l'apophyse basilaire et que nous désignons, depuis Nélaton, par le nom de *polypes naso-pharyngiens*. L'année dernière et cette année nous en avons enlevé plusieurs ; vous avez vu à quels procédés je donne la préférence ; ici surtout il est impossible de formuler une règle toujours applicable.

Je crois, Messieurs, qu'avant de vous exposer les principes sur lesquels nous nous appuyons, il sera bon de revoir sommairement la pathologie proprement dite de ces tumeurs, afin d'y puiser des données qui nous seront utiles pour faire un diagnostic précis et complet et pour nous guider dans le cours du pronostic et du traitement.

I. — CARACTÈRES ANATOMIQUES.

Les polypes fibreux naso-pharyngiens ont l'aspect de masses irrégulières et peu élastiques, dont la forme varie d'après le nombre et la disposition des prolongements. Ils sont lisses et bosselés à la surface (voy. fig. 24) ; à la coupe, on voit que leur tissu fondamental est composé d'éléments fibreux enroulés, blanchâtres, criant sous le scalpel, plus serrés au niveau de leur implantation. Quelques-uns présentent au même point un réseau vasculaire assez riche, d'autres sont parsemés de noyaux mous et grisâtres : ce sont le plus souvent des îlots de tissu muqueux ou embryonnaire.

Ces polypes, avons-nous dit, partent de l'apophyse basilaire. Telle était l'opinion de Nélaton. Elle a été soutenue avec un remarquable talent par deux de ses élèves, d'Ornellas (1) et Robin Massé (2) ; mais elle n'est pas encore admise par tout le

(1) Thèse de Paris, 1854. — (2) Thèse de Paris, 1864.

monde ; plusieurs chirurgiens pensent que des polypes fibreux peuvent naître sur d'autres parties du pharynx et contracter plus tard des adhérences avec la surface basilaire.

Voyons laquelle de ces théories semble aujourd'hui la mieux prouvée :

En faveur de l'origine basilaire, nous trouvons les recherches histologiques de Lorain (1). Ce savant médecin a démontré que la fibro-muqueuse s'épaissit sur l'étroit espace situé entre les deux fosses ptérygoïdes et limité d'un côté par l'articulation palatine du vomer, de l'autre par les insertions du muscle grand droit antérieur de la tête. En même temps, sa structure se modifie légèrement; les fibres élastiques qu'elle renferme disparaissent et l'on ne trouve plus au-dessous de l'épithélium que du tissu conjonctif et du tissu fibreux. Dès lors, le développement des polypes devient explicable : à l'époque de la croissance, l'activité de la fibro-muqueuse peut être exagérée au point de produire une tumeur où il n'existe à l'état normal qu'un renflement.

Cette origine explique facilement la plus grande partie des symptômes. Les polypes naso-pharyngiens restent longtemps sans manifester leur présence; ils ne produisent l'anosmie, le coryza, la sensation de pesanteur que tardivement. Ce n'est certes point ainsi que marchent les tumeurs qui naissent sur les points des arrières-narines les plus rapprochés des fosses nasales : l'enchifrènement, les épistaxis, le bruit de drapeau se montrent de bonne heure.

Mais, disent les partisans de la seconde opinion, vous trouverez de gros polypes fixés plus solidement et plus largement sur les parois des fosses nasales que sur l'apophyse basilaire. Pourquoi supposer que ces attaches sont secondaires (2)? C'est là un argument de faible valeur; pour peu que des adhérences soient anciennes, elles offrent une résistance telle qu'il est le plus souvent impossible de les rompre avec les doigts. Les choses se passent ainsi sur toutes les muqueuses à la suite des inflammations. Les faits démontrent les adhérences contractées

(1) Soc. de chirurgie, 1860.— (2) Michaux, *Bulletin de l'Académie de médecine de Belgique*, 1843.

par les fibromes naso-pharyngiens dans les cavités qu'ils envahissent ne se comportent pas différemment. D'ailleurs, il y a beaucoup à dire sur la différence de solidité entre les adhérences des fosses nasales et le pédicule. Pour mon compte, j'ai presque toujours vu ce dernier d'une dureté et d'une résistance telles, que la traction seule était insuffisante pour les vaincre. Pamard, en arrachant un fibrome basilaire, détacha de minces aiguilles osseuses (1). Ajoutons que les gros polypes des arrière-narines dont vous pourrez trouver sans trop de peine des exemples (2) et qui, comme le dit Chélius, se prolongent en même temps en avant et en arrière (3), conservent toujours une structure molle, et n'ont guère de tendance à se fixer solidement aux vertèbres ou à la surface basilaire. Jusqu'à ce que des démonstrations plus concluantes nous aient été données, nous continuerons donc à partager l'opinion de Nélaton.

A mesure que les fibromes augmentent de volume, ils envoient des prolongements dans les cavités voisines. Ceux des fosses nasales sont les plus fréquents ; au début ils sont unilatéraux, plus tard, la voûte palatine est refoulée dans la bouche ; la cloison s'amincit et finit par disparaître ; les cornets sont à leur tour détruits ; le polype franchit l'orifice du sinus maxillaire, le remplit ou même détermine la résorption de la paroi. Chassaignac, se proposant de reséquer en partie les deux maxillaires, pour enlever une tumeur volumineuse de cette nature, fut dispensé de l'opération par la destruction partielle du squelette de la face (4).

C'est quelquefois par les fosses nasales que le polype gagne la cavité crânienne. Otto Weber rappelle qu'une de ces tumeurs, récidivée sous forme embryonnaire, avait envoyé par cette voie un prolongement volumineux dans le crâne (5).

En même temps que le polype se dirige vers les narines, il se développe latéralement, passe entre les muscles ptérygoïdiens, par le trou sphéno-palatin dans la joue et parfois

(1) *Gaz. des hôp.*, 1866. — (2) Saint-Germain, *Gaz. des hôp.*, 1874, n° 9. — (3) *Handb. d. Chirurgie*, t. II. — (4) *Moniteur des hôpitaux*, 1854. — (5) In *Handb. d. Chir.*, von Pitha et Billroth.

arrive dans la fosse ptérygo-maxillaire qu'il comble jusque dans les régions temporales. Les prolongements du côté de la face sont moins fréquents, et ils ne se font ordinairement qu'après ceux des fosses nasales et des sinus. Cependant Giraldès cite une observation de Prescott Hewitt dans laquelle tout le maxillaire supérieur était enveloppé par une masse morbide et resté sain ; cette disposition ne fut reconnue qu'à l'autopsie (1).

Les prolongements de l'orbite ne se montrent habituellement que quand la paroi supérieure du sinus maxillaire est détruite, mais les polypes peuvent encore pénétrer dans cette cavité en passant par la fente sphéno-maxillaire ; dans les deux cas, ils arrivent vite à la fente sphénoïdale et entrent dans le crâne.

Pendant cette évolution, les organes du voisinage subissent une irritation dont la tumeur ressent elle-même le contre-coup : sa surface s'enflamme, des adhérences se forment et la fixent ; elle acquiert ainsi l'immobilité d'un ostéome.

Au microscope, on reconnaît que dans les polypes naso-pharyngiens le tissu fibreux prédomine. Quelques-uns pourtant renferment une assez grande proportion de fibres fusiformes ou même de noyaux embryoplastiques ; ce qui nous explique la fréquence de certaines récidives, et la marche souvent rapide des nouvelles tumeurs.

De même, la structure des vaisseaux rend compte de la prédisposition aux hémorrhagies ; leurs contours sont flexueux, leurs parois minces ; Muron a démontré qu'elles étaient constituées exclusivement par des cellules embryonnaires (2).

Certains polypes naso-pharyngiens présentent une structure moins nette. Karpinski en a enlevé un dans lequel dominait le tissu muqueux (3). Trélat a rencontré dans un autre une forte proportion de cartilage (4). On en a vu s'infiltrer de sérosité et passer à l'état de fibromes mous (5) ; quelques-

(1) Nélaton, *Pathologie chirurgicale*, 2e édition, t. III, p. 752. — (2) *Gaz. méd.*, 1867. — (3) *Berliner klin. Wochenschr.*, 1873. — (4) *Gaz. médicale*, 1867. — (5) Broca, *Soc. de chirurgie*, 28 février 1866.

uns se creusent de kystes (1). C'est probablement l'observation de récidives sarcomateuses ou d'anomalies analogues à celles que nous venons de voir qui avait fait croire à Boyer que ces polypes pouvaient devenir cancéreux.

II. — ÉTIOLOGIE.

Le sexe et l'âge exercent une influence qui n'est plus discutable. Je vous rappelais, l'année précédente, à propos d'une jeune fille à laquelle nous devions enlever un gros myxome des arrière-narines, une des lois formulées par Nélaton à ce sujet, à savoir : « que les fibromes s'implantant sur l'apophyse basilaire se développent exclusivement chez les garçons, et ne se rencontrent jamais dans le sexe féminin (2). » Ils sont propres à l'adolescence ; on ne trouve guère dans la première enfance, aussi bien que dans l'âge adulte, que des sarcomes et des cancers. Vous vous rappelez une femme de quarante-deux ans à laquelle j'ai dû enlever une grosse tumeur naso-pharyngienne qui avait présenté tout d'abord l'aspect d'un polype muqueux. Elle avait un volume si faible, un pédicule si étroit, une apparence tellement bénigne que l'on se contenta une première fois de l'arracher avec la pince, sans reséquer la partie de la membrane de Schneider qui lui donnait naissance. La récidive fut presque immédiate, et l'examen microscopique, fait après l'ablation de la nouvelle tumeur, nous montra que c'était un carcinome à petites cellules. — Défiez-vous des observations sans diagnostic histologique, lorsqu'il s'agit d'adultes ; elles se rapportent presque toujours à des tumeurs malignes.

Il serait difficile de trouver en dehors du sexe et de l'âge des causes dont l'influence semble plausible. On a parlé de l'hérédité, de la scrofule, de la syphilis ; rien de tout cela n'est précis ni démontré. Espérons que nous ne nous arrêterons point dans la voie qui nous est tracée et que nous arriverons à connaître dans un avenir prochain toutes les lois du développement de ces redoutables productions.

(1) *Gaz. des hôp.*, 1855, p. 110. — (2) *Cliniques de* 1875, p. 416.

III. — SYMPTOMES.

Ils sont surtout locaux et mécaniques. On peut aisément s'en rendre compte si l'on songe que les polypes diminuent le calibre du conduit naso-pharyngien, compriment les vaisseaux et les nerfs de la face, jouent en un mot le rôle d'un corps étranger renfermé pendant son accroissement dans un espace étroit à parois peu extensibles. Analysons depuis le début la série des phénomènes qu'ils provoquent.

Le polype marche d'abord à petit bruit, n'inquiète ni le malade ni sa famille : des épistaxis, un faible écoulement muqueux, parfois une céphalalgie persistante et localisée, sont les seuls symptômes. On les met sur le compte d'un coryza chronique. A mesure qu'il augmente de volume, les choses se dessinent ; il bouche d'abord l'une des arrière-narines ; l'inspiration devient pénible et sifflante ; la nuit comme le jour, le malade ne peut respirer que la bouche ouverte ; il se plaint d'un corps qui grossit et gêne l'entrée de l'air. Bientôt l'ouïe devient obtuse d'un côté, parce que l'orifice de la trompe d'Eustache est comblé ; le voile du palais est refoulé à son tour, et de temps en temps des vomissements se font brusquement sans nausées et sans causes connues ; plus tard, la luette est repoussée en avant, la face antérieure du voile devient convexe et, en faisant ouvrir largement la bouche, il est possible d'apercevoir le polype.

Malgré tous ces symptômes alarmants, bien des personnes attendent, espérant une amélioration qui n'arrive jamais. Pendant ce temps, les prolongements se font ; la face perd sa symétrie ; le nez est distendu et dévié ; un épiphora persistant montre l'obstacle que la tumeur apporte au cours des larmes ; la région temporale devient saillante ; le globe de l'œil est à l'étroit dans sa cavité ; ses mouvements se limitent ; il y a de l'exophthalmie, une diminution notable de l'acuïté visuelle périphérique, quelquefois du strabisme et de la diplopie. A partir de ce moment, on doit compter avec la possibilité d'un prolongement crânien. Ne vous attendez pas à voir des sym-

ptômes d'irritation encéphalique dès que le polype approchera des circonvolutions ; trop souvent l'enlèvement de tumeurs d'un faible volume, qui ne semblaient pas même avoir pénétré dans l'orbite, a été suivi d'une méningite, mortelle en trois ou quatre jours. L'autopsie montre presque toujours, dans ces cas, des prolongements crâniens auxquels on n'avait pu songer.

IV. — DIAGNOSTIC.

Lorsque vous serez sur le point de prendre une décision au sujet d'un enfant ou d'un adolescent qui a réclamé vos soins pour une affection des arrière-narines ou du pharynx, vous vous demanderez d'abord s'il s'agit d'un polype. En supposant que vous arriviez à l'affirmative, vous serez naturellement conduits à chercher son volume, le nombre et le siége de ses prolongements ; enfin, le degré de solidité des adhérences. Si vous êtes assez heureux pour observer le malade de bonne heure, la première question sera la plus importante, ou pour mieux dire la seule, car la tumeur n'a pu s'éloigner encore du point d'où elle est partie : elle est limitée, régulière et n'adhère que par son pédicule. Discutez alors soigneusement les symptômes fonctionnels, ayez recours à l'exploration digitale et à l'examen rhinoscopique.

L'enchifrènement habituel accompagné d'épistaxis répétées et de céphalalgie est un phénomène important ; seul il n'indique pas nécessairement un fibrome en voie d'évolution, mais ne vous hâtez pas de vous prononcer pour un simple coryza, car souvent la marche vous convaincrait vite de votre erreur. Portez l'index replié en crochet derrière le voile du palais ; explorez les narines et les fosses nasales. Si le toucher vous a décelé la présence d'une tumeur assez dure, peu mobile et largement pédiculée, implantée sur l'apophyse basilaire ; si vous avez réussi à la voir au rhinoscope, il n'y a plus de doute possible, c'est un polype naso-pharyngien.

Le diagnostic est moins certain quand on n'a fait qu'apercevoir la tumeur par les narines sans l'atteindre avec le doigt. On se demande si c'est un fibrome ou un myxome, et cela

d'autant mieux que ces derniers se développent parfois profondément au point d'occuper la partie moyenne des fosses nasales et du pharynx, comme chez le malade observé par Saint-Germain. Rappelez-vous que les polypes muqueux ont ordinairement un pédicule étroit, qu'ils sont grisâtres, mollasses, hygrométriques : à peine perceptibles lorsque le temps est sec, ils se gonflent, produisent une gêne insupportable pendant les jours humides. Ce sont là des caractères qui n'appartiennent point aux fibromes naso-pharyngiens. Ceux-ci sont consistants ; ils ont une base étalée, une couleur rosée ; leur volume augmente régulièrement et progressivement, on ne les rencontre point à tout âge et dans les deux sexes comme les myxomes, mais chez les garçons seulement vers la fin de l'adolescence. Enfin on peut se servir du miroir laryngoscopique pour mieux voir l'implantation. Les personnes auxquelles cet instrument est familier feront bien de l'employer ; dans les cas douteux elles réussiront parfois ainsi à trouver le dernier mot de la question.

Il est possible de rencontrer un fibrome basilaire derrière un polype muqueux ; il suffit de signaler ce fait pour rendre l'erreur impossible.

Parmi les autres tumeurs que l'on peut avoir à distinguer des polypes naso-pharyngiens, nous devons surtout mentionner les sarcomes, les épithéliomas, les carcinomes, les ostéomes, les chondromes, les abcès rétro-pharyngiens idiopathiques ou symptomatiques, les collections tuberculeuses et enfin les gommes.

Les sarcomes et les cancers sont rares dans la jeunesse ; c'est de quarante à cinquante ans qu'on les rencontre surtout, c'est-à-dire à une époque où il n'est plus permis de songer aux fibromes. Si par extraordinaire ils se montraient de meilleure heure, le diagnostic serait plus difficile et ne pourrait être fait que par leur aspect menaçant et leur marche rapide. Les uns et les autres présentent dès leur début une tendance manifeste à l'ulcération. Ils sont mollasses, fongueux, produisent souvent des douleurs lancinantes, envahissent les ganglions, donnent lieu à des hémorrhagies répétées, à des écoulements

fétides et conduisent rapidement à un état cachectique peu en rapport avec leur volume. Lorsque ces symptômes seront réunis, on devra toujours songer à une tumeur de mauvaise nature et l'on pourra, avant de se prononcer, en détacher un léger fragment pour le soumettre à l'examen microscopique.

Les ostéomes et les chondromes de la région sont rares. A l'origine ils ressemblent aux polypes ; comme eux ils donnent de l'enchifrènement, de la céphalalgie, des épistaxis répétées. Mais ils marchent moins vite, et ont peu de tendance à produire des déformations. Comme le fait remarquer justement Olivier, ils restent presque toujours *unilatéraux* (1). On en a vu cependant donner lieu à des symptômes insidieux, qui eussent pu faire croire à un polype naso-pharyngien prolongé dans le crâne : c'est ainsi que Max Müller dut enlever un enchondrome pédiculé de l'apophyse basilaire qui avait depuis plusieurs années donné lieu à une céphalalgie atroce, paroxystique et à des attaques épileptiformes (2).

Certains chondromes se développent dans la fosse ptérygo-maxillaire et arrivent vers la tempe après avoir passé derrière l'os malaire. Quelques-uns gagnent les fosses nasales par le trou sphéno-palatin, d'autres pénètrent jusque dans l'orbite.

Ces tumeurs, que Langenbeck a appelées rétro-maxillaires (3), peuvent également en imposer pour un fibrome, mais en général leur consistance est plus dure, plus élastique que celle des polypes ; leur forme est plus régulière, leur marche plus lente et ils ne contractent presque jamais d'adhérences.

Les abcès rétro-pharyngiens idiopathiques passent presque toujours par la période aiguë. Les abcès par congestion consécutifs à un mal de Pott cervical se font, au contraire, spontanément, sans angine antérieure. Ils peuvent présenter l'aspect d'un polype naso-pharyngien et produire les mêmes troubles fonctionnels, mais la fluctuation est facile à sentir.

(1) *Des ostéomes des fosses nasales*, thèse de Paris, 1869. — (2) *Archiv f. klinische Chirurgie*, Bd XII, p. 323. — (3) *Allgem. Centralzeit.* 1860, p. 781, et Stapenbeck : *De tumoribus retromaxillaribus eorumque operat. methodo.* Thèse de Berlin, 1866.

De plus, en scrutant soigneusement les antécédents du malade, on apprend qu'il a déjà souffert dans le cou, qu'il a eu un torticolis rebelle. Dès lors la nature de la tumeur est certaine. Je ne parle point des collections tuberculeuses dont Majolin a observé un cas ; les symptômes étaient les mêmes que ceux des abcès froids symptomatiques.

Je n'insisterais guère non plus sur les gommes, si nous n'eussions pas eu l'année dernière l'occasion d'en voir ici même un cas fort curieux. Il est vrai que, pendant le temps que nous dûmes réserver notre diagnostic, nous n'eûmes pas lieu de supposer qu'il s'agît d'un polype naso-pharyngien, car le malade était un homme de quarante-cinq ans. Nous étions, au contraire, d'autant plus disposé à croire à un sarcome que nous en avions enlevé un chez le même individu quelques semaines auparavant au voisinage de la crête iliaque. Ce malade n'accusait aucun accident syphilitique ; mais la disparition de la tumeur sous l'influence de l'iodure de potassium nous montra que c'était une gomme.

Lorsque vous aurez reconnu l'existence d'un polype naso-pharyngien, vous devrez, autant que la chose est possible, rechercher ses prolongements et ses adhérences. Pour cela, ne négligez aucune des précautions que je vous ai recommandées : l'introduction simultanée du doigt par la bouche et les narines, l'exploration des fosses nasales avec une sonde métallique et l'examen minutieux des troubles moteurs ou sensitifs. La paralysie faciale indiquera que la tumeur pénètre dans la fosse zygomatique, la névralgie de l'une des branches du trijumeau, l'exophthalmie, l'amaurose partielle ou totale sont des symptômes d'une importance également grande. Malheureusement, aucun d'eux n'est à proprement parler pathognomonique. D'après de Gandt, l'atrophie papillaire serait un très-bon signe des prolongements crâniens. En effet, lorsqu'elle existe seule, sans exophthalmie ni strabisme, elle indique que l'un des nerfs optiques est comprimé à son entrée dans l'orbite ; mais il n'est nullement nécessaire pour cela que la tumeur ait pénétré dans le crâne. En refoulant la lame criblée de l'ethmoïde, elle peut aisément, comme l'a démontré Mi-

chaux, déterminer soit une névrite, soit une atrophie du nerf optique.

V. — PRONOSTIC.

Vous savez déjà que les polypes naso-pharyngiens amènent la mort par leur volume, sans imprimer à l'économie les altérations profondes des tumeurs malignes, sans détruire autre chose que les parties qui s'opposent à leur développement; mais tous ne conduisent point également vite à cette terminaison. Les uns envoient des prolongements de différents côtés en moins d'un an; les autres mettent deux ans ou même davantage avant de franchir les arrière-narines. Nous devons ajouter un heureux correctif à ce grave pronostic : l'influence de l'âge. Legouest (1) et après lui Gosselin ont insisté particulièrement sur ce point et trouvé là un argument puissant, en faveur de la temporisation. Si vous pouvez, disent-ils, entraver le développement du fibrome jusqu'à vingt-cinq ans environ, vous aurez guéri le malade, car, à partir de ce moment, la tumeur cesse de s'accroître et mieux encore elle s'atrophie spontanément. Gosselin a vu un polype naso-pharyngien qui avait produit de l'exorbitis et même de l'hémiplégie disparaître sans laisser de traces (2). Vous pourrez donc conserver quelque espoir lorsque vous verrez un jeune homme dont la tumeur est inopérable. Cependant, il ne faut point trop compter sur ces rétrocessions surprenantes, pas plus que sur la gangrène et l'élimination. Plusieurs chirurgiens et entre autres Minich (3) en ont noté des cas, mais ces exceptions ne sauraient infirmer la règle générale du pronostic.

Je ne veux point décourager ceux d'entre vous qui voudraient recourir aux méthodes palliatives employées jusqu'aujourd'hui et en particulier à l'électrolyse qui plus d'une fois a donné des résultats inespérés; pourtant rappelez-vous que l'ablation totale, quand elle est possible, est encore le meilleur mode de traitement. Vous ne pourrez mieux empêcher le

(1) *Soc. de chirurgie*, 1865. — (2) *Cliniques chirurgicales de l'hôpital de la Charité*, 1873, t. I. — (3) *Giornale veneto di scienze mediche*, 1869.

polype de grossir qu'en l'enlevant de bonne heure et en réprimant les récidives. Malheureusement, l'opération n'est jamais sans difficulté ; pour peu que la tumeur soit volumineuse, elle exige des précautions nombreuses, des procédés compliqués et laborieux. Dans la prochaine leçon, nous étudierons en détail ceux auxquels nous donnons la préférence, et nous tâcherons d'en exposer les indications et les contre-indications.

SIXIÈME LEÇON

DES OPÉRATIONS QUE RÉCLAMENT LES POLYPES NASO-PHARYNGIENS.

MESSIEURS,

Lorsque vous aurez pris toutes les précautions que je vous ai recommandées pour reconnaître un fibrome naso-pharyngien, ses prolongements et ses adhérences; lorsque vous aurez établi votre diagnostic avec précision, vous vous trouverez en présence d'un second problème qui n'est ni moins sérieux ni moins compliqué que le premier : celui du traitement. Nous avons dit que nous n'accordions qu'une médiocre confiance aux palliatifs; la plupart de ceux que j'ai vu employer ou que j'ai employés moi-même n'ont pas répondu à mon attente, et je persiste à croire que l'extirpation est encore le traitement le plus rationnel et le plus sûr.

Lorsque vous vous serez décidé à l'entreprendre, l'état général du malade, mais surtout les caractères physiques du polype, régleront votre conduite. S'il est petit et sans prolongements, les conditions sont relativement favorables. Vous pourrez l'atteindre et l'extraire sans élargir les orifices naturels ou en créer de nouveaux, vous contentant d'une des méthodes qu'on appelle habituellement simples parce qu'elles n'exigent aucune opération préliminaire. A vrai dire, elles sont elles-mêmes nombreuses : la ligature, l'arrachement, l'excision et beaucoup d'autres ont trouvé de tout temps des partisans et

des adversaires. Pour mon compte je donne la préférence à la section avec la scie-pince (1). J'avais d'abord employé pour les polypes utérins un instrument analogue et je n'ai eu qu'à m'applaudir de l'avoir modifié de manière à le rendre applicable dans la cavité pharyngienne. Il est facile à manier et fait l'hémostasie en même temps qu'il coupe. Vous m'avez vu m'en servir l'année dernière et vous avez pu constater combien l'opération est rapide et peu compliquée. Je crois que vous ferez bien, chaque fois que la chose sera possible, d'y recourir vous-mêmes. L'excision ainsi faite est plus simple et plus sûre que l'arrachement, et la scie-pince expose moins aux hémorrhagies que le bistouri. On a parlé de l'anse galvanocaustique (2) ; je ne crois pas qu'il y ait avantage à porter dans une cavité étroite et inaccessible à la vue un fil métallique chauffé au rouge-blanc.

Nous n'insisterons pas davantage sur les autres méthodes simples ; il est malheureusement rare que les malades s'adressent au chirurgien, lorsqu'il serait encore possible de s'en contenter; nous nous occuperons des méthodes dites composées, parce qu'elles comportent des opérations préliminaires souvent plus laborieuses que l'enlèvement du polype.

Celles-ci « font partie, comme l'a dit M. Verneuil, du premier combat qu'on lui livre (2). »

On peut s'ouvrir une voie vers la cavité naso-pharyngienne : 1° en enlevant ou en déplaçant totalement ou en partie l'un des maxillaires; 2° en écartant le nez verticalement ou latéralement; 3° en creusant une large fenêtre dans la voûte du palais. De là trois méthodes : une maxillaire, une nasale et une palatine. Les deux premières comportent des modifications nombreuses dont quelques-unes ont été appelées, d'après Langenbeck, *resections ostéoplasiques*. Elles consistent essentiellement dans le déplacement momentané d'une partie du maxillaire et des os propres du nez. Nous allons discuter successivement la valeur de ces procédés.

Voyons d'abord la méthode maxillaire en général.

(1) V. *Cliniques* de 1875. — (2) *Thèse de Montano*, Paris, 1872. — (3) *Soc. de chir.*, 14 mars 1860.

I. — MÉTHODE MAXILLAIRE.

Les premiers chirurgiens qui songèrent à s'ouvrir de ce côté une large route vers l'apophyse basilaire se trouvaient en face de cas que l'on avait considérés jusqu'alors comme désespérés ; ils se préoccupèrent surtout de conjurer par l'ablation des tumeurs le danger le plus menaçant.

L'enlèvement total du maxillaire permit d'extirper des polypes qui avaient pénétré dans les sinus, dans la fosse zygomatique et jusque dans l'orbite ; mais bientôt on aperçut à côté d'avantages indiscutables de graves inconvénients : la déformation de la face, l'enfoncement du globe de l'œil, la gêne permanente de la mastication. C'est alors qu'on se demanda si l'on ne pourrait point se frayer une voie suffisante tout en ménageant le plancher de l'orbite et même une partie de l'arcade dentaire : les resections partielles répondirent à cette indication.

De cette façon, la méthode maxillaire comporte aujourd'hui des procédés de deux ordres : 1° l'enlèvement complet de l'os ; 2° la resection définitive ou temporaire d'une portion plus ou moins étendue.

a. *Ablation totale.* — James Syme, d'Édimbourg, la fit le premier pour un polype naso-pharyngien. Le malade mourut presque subitement le lendemain, et l'autopsie ne montra rien qui pût expliquer cette terminaison (1). L'insuccès de Syme effraya-t-il ses contemporains ? On est porté à le croire, quand on songe que pendant près de neuf ans il ne trouva d'imitateurs ni dans son pays ni ailleurs. En 1840 seulement, Flaubert, auquel l'opération de Syme était inconnue, eut l'idée d'enlever un des maxillaires pour atteindre un gros polype qu'on avait tenté plusieurs fois en vain d'arracher. Un succès complet couronna cette entreprise hardie. Dès lors l'opération prit place dans la science. En 1846, elle fut faite par Robert (2) ; en 1847, par Michaux, de Louvain (3) ; Maison-

(1) *Edinburgh med. and surg. Journal*, t. XXXVIII, p. 322. — (2) *Clinique chirurgicale*, p. 2. 327. — (3) *Bulletins de l'Acad. roy. de Belgique*, t. XII, p. 310.

neuve (1), Fleury de Clermont (2), Deguise (3), Bauchet (4), et bien d'autres imitèrent ces exemples. Les chirurgiens anglais furent plus défiants : ce fut en 1857 seulement que Tatum (5) enleva le maxillaire supérieur, afin d'extirper un fibrome naso-pharyngien.

Les divers procédés de resection totale ne diffèrent guère que par les incisions des parties molles. Syme en faisait deux, une médiane de la racine du nez au bord libre de la lèvre; une externe et à concavité antérieure derrière la tubérosité maxillaire. Flaubert préférait une première incision latérale de l'angle interne de l'œil à la commissure labiale, et une seconde, perpendiculaire, qu'il prolongeait jusqu'au-dessous de l'angle externe de l'œil. Michaux disséquait un vaste lambeau limité par deux incisions, une médiane de la racine du nez à la lèvre, et une supérieure parallèle au rebord orbitaire. Nélaton et Langenbeck donnaient la préférence à l'incision curviligne.

Les procédés de resection totale du maxillaire sont, du reste, trop connus et trop semblables les uns aux autres pour que j'insiste longuement sur leur manuel opératoire; je vous ai signalé les points importants, et un peu plus tard nous discuterons la valeur de la méthode elle-même.

Pour le moment nous avons hâte d'arriver aux resections partielles qui se rattachent au traitement des polypes naso-pharyngiens, tout aussi étroitement que la trépanation de la voûte palatine ou le déplacement du nez. C'est à l'une d'elles que nous eûmes recours chez un jeune homme de seize ans, que la plupart d'entre vous ont pu examiner ces jours derniers dans nos salles. Nous allons revoir ensemble son observation et étudier l'opération que nous avons pratiquée dans tous ses détails. Je vous rappellerai ensuite les méthodes de nos devanciers et celles de nos confrères. J'espère vous convaincre que la nôtre est en état de soutenir la comparaison avec les meilleures et même qu'elle présente des avantages que vous chercheriez vainement dans la plupart des autres. Nous ver-

(1) *Soc. de chir.*, 17 fév. 1852. — (2) *Soc. de chir.*, 26 nov. 1863. — (3) *Soc. de chir.*, 1er mars 1861. — (4) *Gaz. des hôp.*, 1863. — (5) *British med. Journal*, 1857.

rons ainsi, en mettant largement à contribution notre expérience personnelle, le second groupe de procédés qui se rattachent à la méthode maxillaire : les resections partielles.

b. *Resection partielle du maxillaire.* — Voici en quelques mots l'histoire du malade qui fait le sujet de cette leçon :

OBSERVATION CXXXI.

Polype naso-pharyngien. — 1re ablation par la méthode palatine. — Récidive à marche rapide. — Resection partielle du maxillaire. — Ablation avec la scie-pince. — Guérison.

Le nommé F... Auguste, âgé de douze ans et couché au n° 30 de notre salle Sainte-Marthe, a subi, il y a dix-huit mois, une première opération pour un polype naso-pharyngien. Dès cette époque, la tumeur produisait des accidents redoutables : le jeune malade avait une dyspnée continuelle et des accès journaliers de suffocation. Un confrère distingué des hôpitaux, qui l'examina à ce moment, jugea qu'il était impossible d'enlever ce polype sans opération préliminaire. Il appliqua la méthode palatine d'après les principes donnés par Nélaton. Les portions pharyngienne et nasale furent enlevées en totalité ; par malheur, le polype avait déjà gagné la fosse ptérygo-maxillaire et la région temporale. Bien loin de s'atrophier, les prolongements augmentèrent bientôt de volume, en même temps qu'une récidive se montrait sur l'apophyse basilaire et gagnait les fosses nasales.

C'est alors que nous vîmes le malade ; l'insuccès de la première opération, l'insuffisance de la voie palatine nous déterminèrent à reséquer partiellement le maxillaire supérieur.

Fig. 24. — Polype naso-pharyngien récemment enlevé.

L'opération préliminaire accomplie, et le pédicule détaché avec la scie-pince, les prolongements pharyngiens naso-maxillaires, jugaux et ptérygoïdiens furent arrachés avec les doigts. Cette tumeur, dont je vous ai montré la reproduction fidèle dans notre dernière leçon, pesait 89 grammes (Voy. fig. 24).

La plaie guérit rapidement; en moins de six mois, l'état général devint excellent, la cicatrice de la face était à peine visible; cependant on trouvait au niveau de l'aile interne de l'apophyse ptérygoïdienne un petit tubercule de consistance et d'aspect fibreux. On put l'enlever sans difficulté avec la pince à polype et les ciseaux. La petite hémorrhagie qui suivit fut arrêtée sans peine. Depuis lors, cet enfant est revenu une ou deux fois, et aujourd'hui la guérison est définitive.

Je reviens maintenant, Messieurs, comme je vous l'ai promis, sur les détails de l'opération que beaucoup d'entre vous se rappellent encore. Je vous indiquais l'année dernière, à propos d'un autre malade, plusieurs précautions que vous ne devez jamais négliger avant d'opérer, quel que soit le procédé auquel vous donniez la préférence ; elles ont pour but d'éviter la pénétration du sang dans les voies aériennes, cet accident terrible, qui a produit plus d'une fois une mort instantanée. Certains chirurgiens le redoutent tellement qu'ils se refusent à faire l'anesthésie dans les opérations de la face ; d'autres, comme M. Little (1), pour mettre le malade à l'abri de la suffocation, n'hésitent point à entreprendre une trachéotomie préventive. Ces complications, aussi pénibles que laborieuses, doivent être évitées. Pour y parvenir, voici comment je procède : le malade étant dans le décubitus dorsal, la tête et les épaules sont élevées ; la bouche est maintenue ouverte par un écarteur de Lüer ou de Guéride ; une éponge fixée sur une longue pince à arrêt et à anneaux est placée à l'extrémité du vestibule, dans le sillon glosso-épiglottique, pour absorber les liquides qui tendraient à gagner par là le larynx ; une autre, tenue par un aide sur la lèvre supérieure, remplit le même rôle par rapport au sang qui s'écoule des narines ; la langue est tirée au dehors ; enfin, dans tout le cours de l'opération, des aides nettoient soigneusement la plaie avec de fines éponges montées sur de longues pinces.

Si un vaisseau un peu volumineux est ouvert pendant l'opération, une pince est aussitôt appliquée sur lui et laissée en place.

(1) *Archives of clinical Surgery of New York*, July 1876.

Nous faisons ensuite une seule incision préliminaire ; elle est médiane, verticale, part de la racine du nez et aboutit au bord libre de la lèvre (Voy. fig. 25) ; puis nous disséquons l'aile du nez, la joue et la fibro-muqueuse palatine correspondant à la portion osseuse de la voûte que nous voulons enlever. Le périoste est à son tour détaché soigneusement avec la rugine.

Fig. 25. — Procédé de M. Péan. Incision des parties molles.

Nous enlevons une des molaires, et nous pratiquons ensuite sur l'os, avec une longue pince coupante que nous avons fait construire dans ce but, une incision verticale, oblique de dehors en dedans et d'avant en arrière, passant au niveau de la molaire extraite, et nous coupons du même coup l'arcade dentaire et la voûte osseuse du palais.

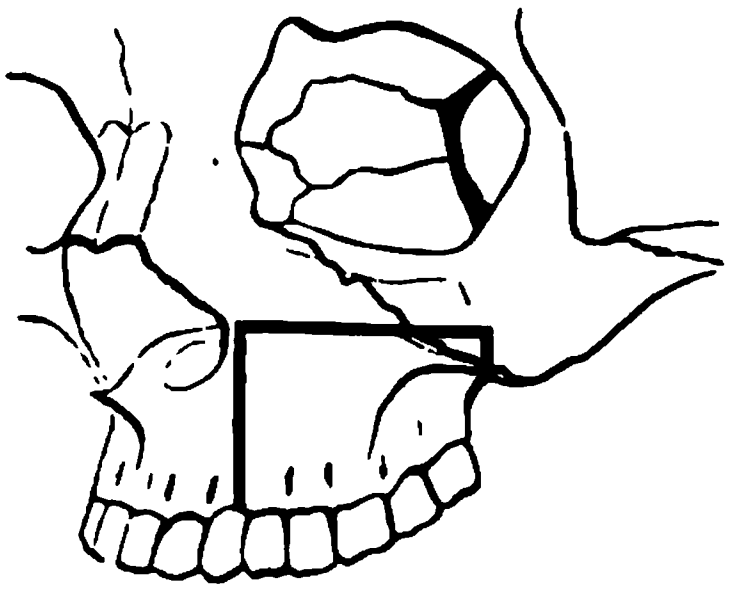

Fig. 26. — Procédé de M. Péan. Division du maxillaire (1).

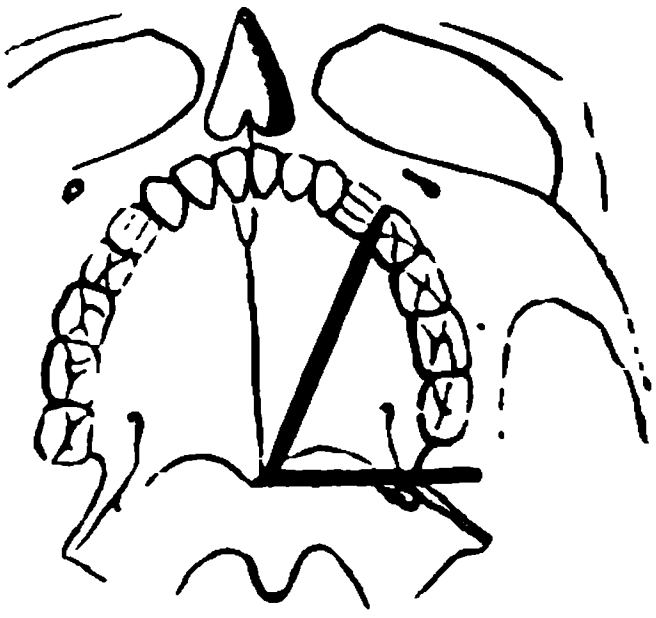

Fig. 26 *bis*. — Procédé de M. Péan. Division de la voûte palatine.

La seconde incision passant à 1 millimètre environ au-dessus du trou sous-orbitaire est horizontale et perpendiculaire à la première (Voy. fig. 26 et 26 *bis*).

Il suffit alors de saisir avec un fort davier la portion du

(1) Les lignes verticale et horizontale de la figure 26 ont leur intersection au sommet de l'angle externe de l'orifice antérieur des fosses nasales.

maxillaire circonscrite par ces deux incisions, de la faire basculer sur la tubérosité et de l'extraire complétement. Le polype est ainsi mis à nu; son pédicule est coupé avec la scie-pince, et ses prolongements sont arrachés avec les doigts.

Ainsi : incision médiane et unique des parties molles de la joue, incision en V sur la voûte palatine, resection et enlèvement des deux tiers externes et postérieurs du maxillaire supérieur et du palatin, conservation du plancher de l'orbite, des vaisseaux et nerfs sous-orbitaires, section avec la scie-pince, tel est en résumé notre procédé.

Ceux qu'on a proposés jusqu'à ce jour en diffèrent notablement sous tous les rapports. Ils portent sur la moitié interne de l'os, sur sa moitié inférieure, ou bien encore sur la paroi

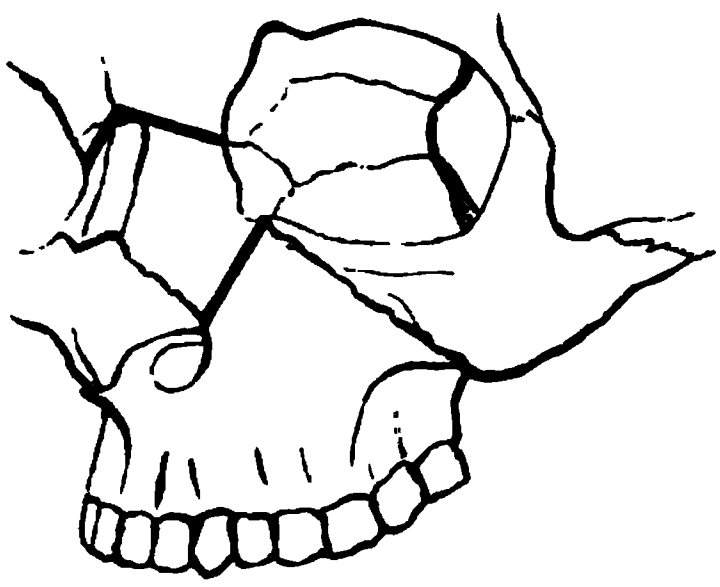

Fig. 27. — Procédé de Michaux.

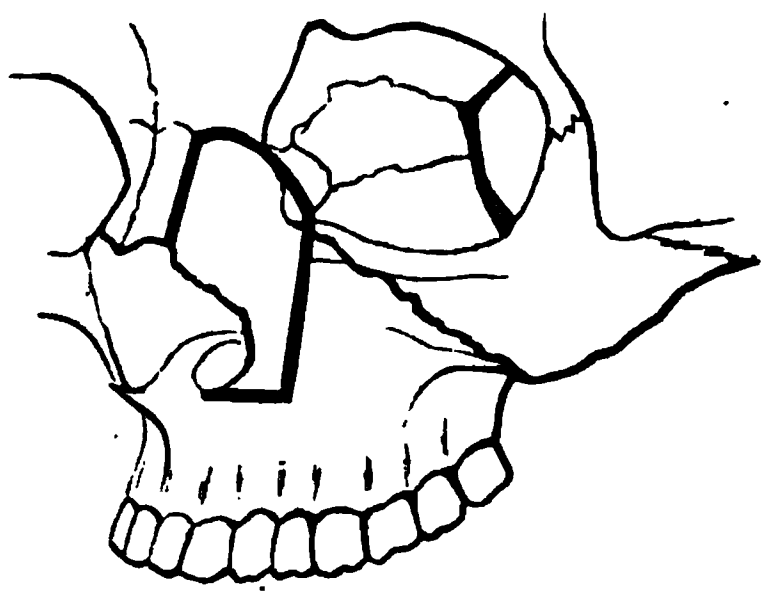

Fig. 28. — Procédé de Demarquay.

seule du sinus. Michaux (voy. fig. 27) (1) et Demarquay (voy. fig. 28) (2) ont fait comme nous une incision médiane de la racine du nez au bord libre de la lèvre; mais ils enlevaient seulement un des os propres du nez, l'apophyse montante, une partie de la tubérosité maxillaire et ménageaient l'arcade dentaire. De la sorte, on agrandissait simplement en haut et latéralement l'orifice antérieur des narines.

Dans les procédés de Bérard (voy. fig. 29) (3), de Huguier (voy. fig. 30) (4), d'Arrachart (5), on resèque une sorte de

(1) *Loc. cit.* — (2) *Soc. de chir.*, 9 juill. 1857. — (3) *Dict. en* 30 *vol.*, t. XXVIII, p. 367. — (4) *Soc. de chir.*, 1850. — (5) *Gaz. des hôp.*, 25 août 1859.

quadrilatère osseux comprenant la tubérosité maxillaire et l'apophyse orbitaire de l'os malaire.

Vallet, d'Orléans (1), fait une section moins étendue encore : il ouvre le sinus en enlevant une lame osseuse régulièrement

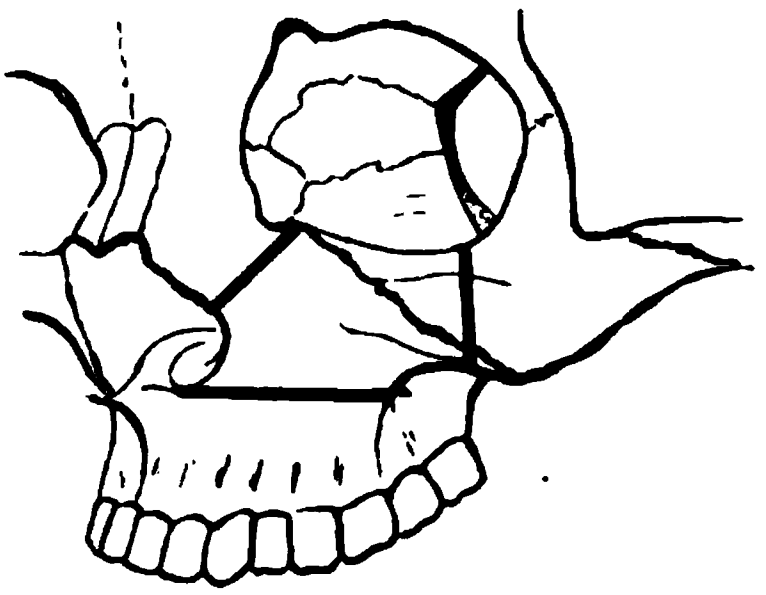

Fig. 29. — Procédé de Bérard.

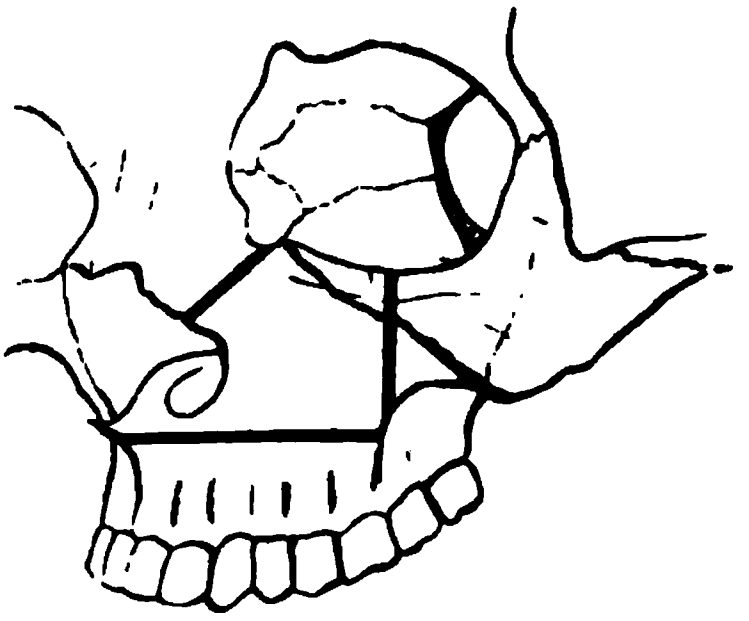

Fig. 30. — Procédé de Huguier.

quadrangulaire (voy. fig. 31), méthode mise en pratique depuis par Fleury, de Clermont.

M. A. Guérin enlève toute la moitié inférieure du maxillaire en même temps que le palatin (2).

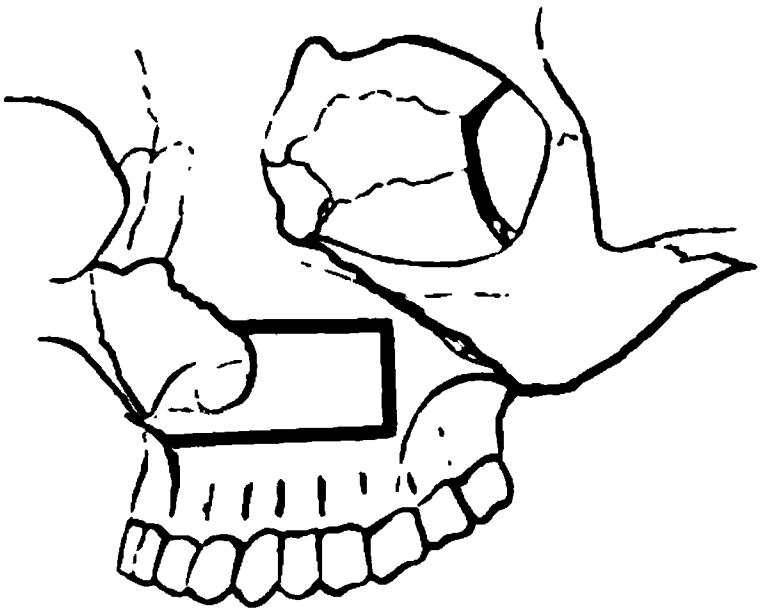

Fig. 31. — Procédé Vallet, d'Orléans.

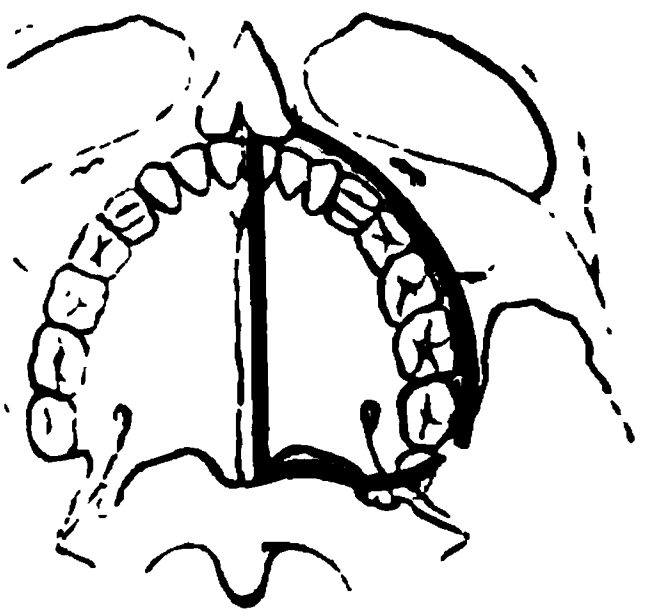

Fig. 32. — Procédé de A. Guérin.

Toutes ces opérations et beaucoup d'autres encore, qui n'en diffèrent guère, ont pour inconvénient de laisser à leur suite une lésion apparente et irréparable des os de la face ; si les sections ont porté sur la voûte palatine, l'opéré est obligé de se servir plus tard d'un appareil prothétique.

(1) *Gaz. des hôp.*, 31 mars 1859. — (2) *Élém. de méd. opératoire.*

Des chirurgiens se sont demandé si l'on ne pourrait point obtenir les avantages de la resection partielle, sans enlever une partie du maxillaire. Dans ce but, Langenbeck proposa de détacher par deux sections verticales une partie de l'apophyse montante et les os propres du nez (voy. fig. 33), puis de les relever de force sur le front en les faisant tourner autour de l'articulation naso-frontale, prise pour charnière; à la fin de l'opération, on remet le tout en place (1).

Huguier (2) et Dezanneau (3) ont décrit des procédés analogues; le premier détache toute la moitié inférieure du maxillaire, coupe la base de l'apophyse ptérygoïde et abaisse

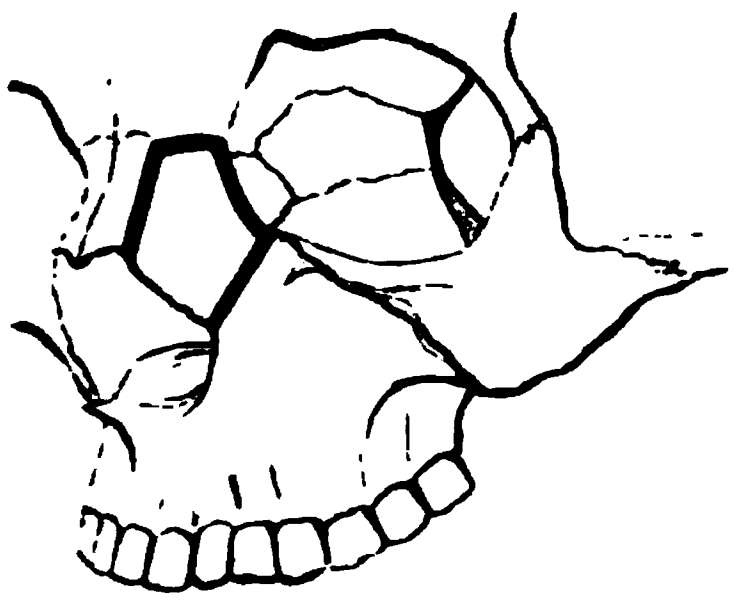

Fig. 33. — Section des os dans la resection temporaire de Langenbeck.

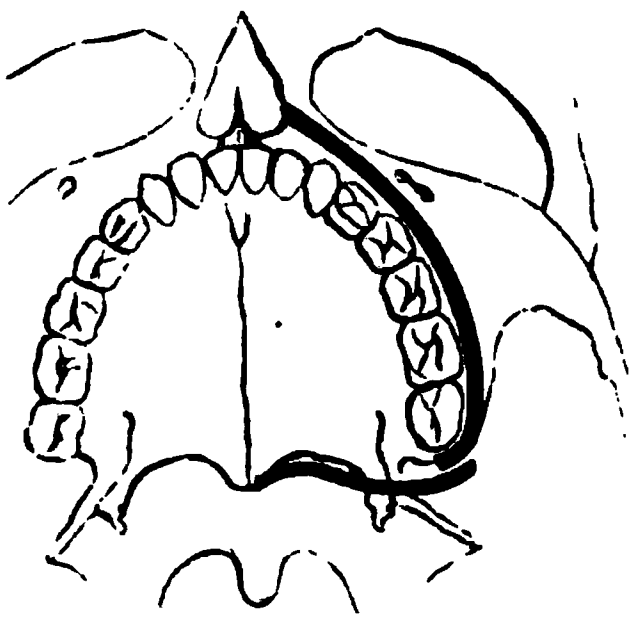

Fig. 34. — Resection temporaire de Huguier. Section des os.

dans la bouche le fragment d'os qui ne présente plus que l'articulation palatine avec son congénère (voy. fig. 34).

Ces procédés sont ingénieux sans doute, mais ils ont été rarement appliqués et n'ont pas donné de résultats suffisamment avantageux pour déterminer les chirurgiens à les adopter. La resection sous-périostée proposée par Ollier n'a guère trouvé plus de partisans; elle ne méritait cependant point de tomber dans un oubli absolu. Pamard, d'Avignon, a pu obtenir par ce moyen la reproduction partielle du maxillaire supérieur. Pour notre compte, nous détachons toujours le périoste avec la rugine et nous le ménageons; cette pratique, quoi qu'on en

(1) *Deutsche Klinik*, 1859, n. 48. — (2) *Soc. de chir.*, 28 mai 1861. — (3) *Gaz. des hôp.*, 1862, p. 530.

ait dit, ne complique guère l'opération ; ses dangers sont insignifiants, et elle peut rendre de véritables services.

Je n'en dirai pas autant de la méthode dite lacrymale, de Palasciano et Rampolla. Ces deux chirurgiens se bornent à perforer l'unguis, et à porter par cette voie un fil métallique sur le pédicule du polype dont ils pratiquent ainsi la ligature. Le procédé n'a donné jusqu'ici que de mauvais résultats : tous les malades ont eu un phlegmon de l'œil à la suite de l'opération.

Nous closons ici la liste des tentatives faites jusqu'à ce jour pour enlever par la voie maxillaire ou faciale les polypes naso-pharyngiens.

L'ablation totale, les resections partielles, définitives ou temporaires faites par la voie maxillaire, sont loin de satisfaire tout le monde; les uns les trouvent laborieuses ; les autres croient qu'on peut obtenir, par d'autres voies, des résultats tout aussi satisfaisants, sinon meilleurs. Au lieu d'enlever ou de déplacer une partie de la mâchoire, ils font porter leur opération sur les os propres du nez et, si les circonstances l'exigent, sur les cornets. Ces méthodes ont été réunies sous le nom générique de *méthodes nasales ;* nous allons en faire une étude sommaire.

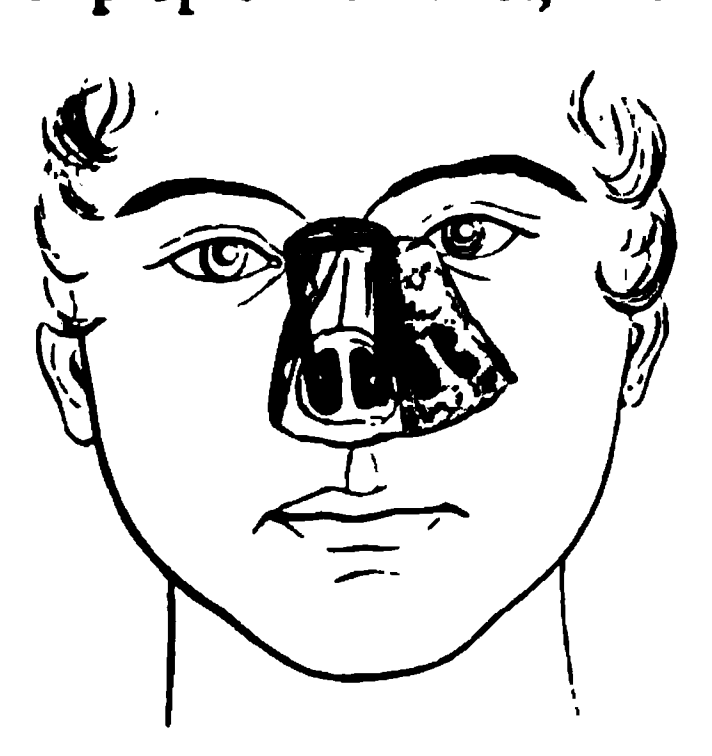

Fig. 35. — Méthode nasale de Chassaignac.

MÉTHODE NASALE.

Chassaignac songea le premier à détacher le nez d'un côté et à le rabattre sur la joue. Il se proposait, dans le cas où l'orifice ainsi obtenu eût été insuffisant, de détacher avec une pince de Liston les os propres du nez (voy. fig. 35) (1). Desprès (2) circonscrit les parties molles au moyen d'une incision en fer à cheval comprenant le nez dans sa concavité ; il laisse les os en place, et élargit seulement l'orifice des

(1) *Moniteur des hôpitaux*, 21 mars 1854. — (2) *Thèse de Paris*, 25 août 1857.

fosses nasales en reséquant la cloison cartilagineuse et le vomer. Ces procédés étaient à peu près oubliés lorsque Lawrence (1) eut l'idée de faire par la méthode nasale une resection temporaire. Son incision, courbe à concavité supérieure, aboutissait aux deux points lacrymaux ; une partie des apophyses montantes était coupée. Il obtenait ainsi un vaste lambeau comprenant dans son épaisseur les os propres et une partie des apophyses montantes. Il le relevait de vive force en haut, à peu près comme dans le procédé maxillaire de Langenbeck.

M. Ollier fait une incision concave en bas, entourant le nez depuis la racine jusqu'aux ailes ; les os propres sont détachés des apophyses montantes et réclinés en bas en même

Fig. 36.—Méthode nasale de von Bruns. Incision des parties molles.

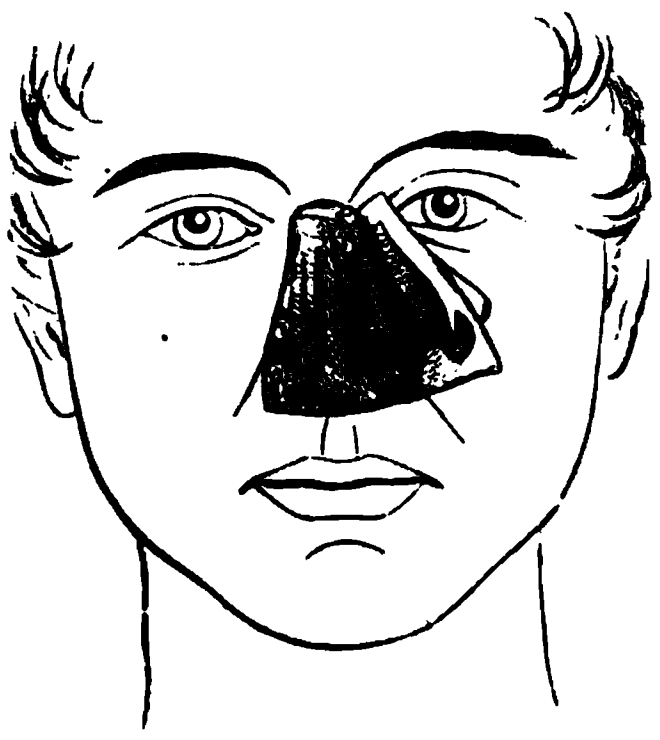

Fig. 37. — Méthode nasale de von Bruns (le nez est relevé, les cornets sont en place).

temps que les téguments (voy. fig. 39) : telle est l'ostéotomie bilatérale que Cabot et Blogett (2) ont appliquée en Amérique peu de temps après qu'Ollier l'avait décrite.

La possibilité du déplacement latéral du nez avait été entrevue dès 1861 par Malgaigne (3). En décrivant l'opération de Chassaignac, il se demanda si, au lieu d'enlever les os du nez, il ne serait point préférable de les détacher de manière à les replacer à la fin de l'opération.

M. Bœckel (4) décrivit, après l'avoir exécuté sur le cada-

(1) *Med. Times and Gaz.*, 1862, t. II, p. 491. — (2) *Boston med. and surg. Journal*, 1874. — (3) *Traité de médecine opératoire.* — (4) Notes à la Trad. du *Traité des résections* de Heyfelder.

vre, un procédé destiné à répondre à cette indication : les parties molles sont coupées par trois incisions, une verticale latérale, deux horizontales à la racine du nez et à sa base. Avec un trocart il perce le squelette du nez d'un sac lacrymal à l'autre : avec la scie à chaîne, il détache aux mêmes points les os propres et, avec la scie à guichet, il les coupe verticalement au niveau de leurs insertions maxillaires ; le lambeau est alors replié latéralement. Afin d'élargir la route, il enlève avec la pince de Liston la cloison médiane et les cornets.

A la même époque, un procédé semblable fut employé sur le vivant par M. Bruns (voy. fig. 36-37-38) (1). Karpinski. Fergusson (2), plusieurs autres chirurgiens l'ont exécuté avec

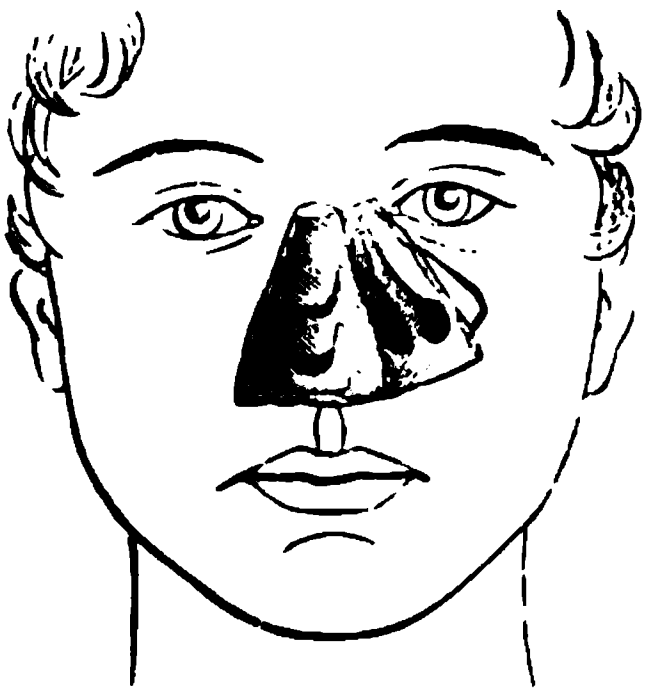

Fig. 38. — Méthode nasale de von Bruns (les cornets sont enlevés).

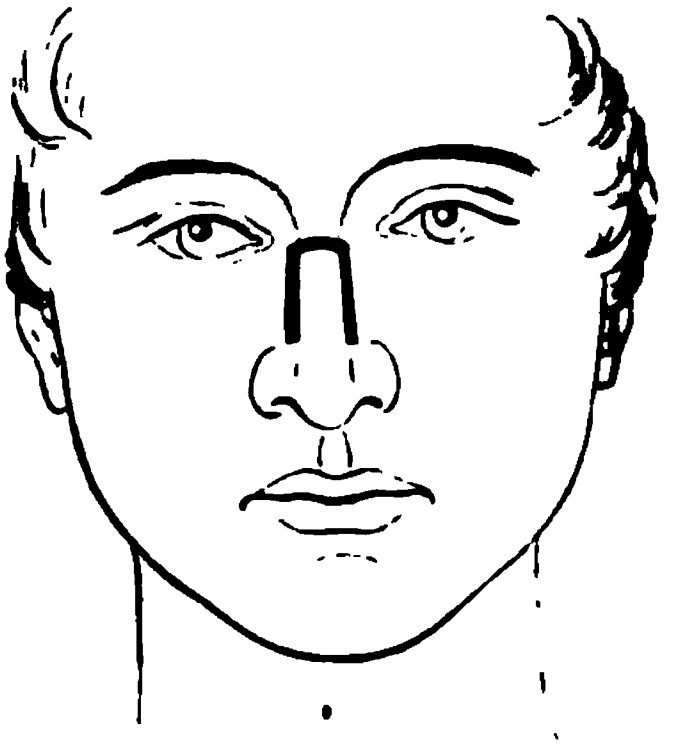

Fig. 39. — Ostéotomie bilatérale d'Ollier.

succès. Chez nous, il n'a compté jusqu'ici guère de partisans. Bon nombre de chirurgiens français donnent la préférence à la méthode palatine, qui a permis à Nélaton d'avoir de nombreux succès.

MÉTHODE PALATINE.

Il y a plus d'un siècle que Manne, d'Avignon (1747), eut l'idée de diviser le voile du palais pour extirper une grosse tumeur du pharynx ; depuis lors on a imité plus ou moins fidèlement cet exemple. La boutonnière palatine a pris place à

(1) *Berl. Klin. Wochenschr.* 1872, n. 27 et 28. — (2) *Med. Times and Gaz.*, 22 août 1868.

côté de la division totale, mais ces opérations n'étaient qu'un médiocre adjuvant pour l'arrachement et surtout pour la ligature : elles n'étaient utiles que quand le polype n'avait pas encore de prolongements jugaux ou temporaux. C'est de Nélaton que date la seule méthode palatine qui soit susceptible de rendre dans bien des cas de véritables services. Ceux d'entre vous qui assistaient à mes leçons de l'année précédente me l'ont vu appliquer avec avantage ; le manuel opératoire est très-simple : la fibro-muqueuse de la voûte palatine est coupée sur la ligne médiane depuis la base du voile du palais jusqu'à l'arcade dentaire ; deux incisions latérales permettent de mobiliser un large lambeau, et la voûte osseuse est ainsi dénudée sur une étendue appréciable. On applique alors quatre perforateurs de manière à décrire un quadrilatère régulier suffisamment grand et les ponts qui séparent ces couronnes sont sectionnés à l'aide de la pince de Liston ; par cette voie on attaque la tumeur avec les caustiques ou les pinces.

Je termine ici, Messieurs, la série des opérations préliminaires imaginées pour l'enlèvement des polypes naso-pharyngiens. Ce ne sont certes pas les procédés qui manquent. Les chirurgiens ont envisagé la question à tous les points de vue ; tous ont été frappés par l'imperfection des méthodes qu'ils avaient vu employer jusqu'alors ; tous se sont préoccupés soit de diminuer les difficultés, soit d'atténuer les défauts qu'ils avaient remarqués. Chaque procédé a été défendu avec conviction ; on a donné d'excellentes raisons pour démontrer aux indécis qu'il remplissait les conditions désirables. Est-ce à dire que tous se valent et que l'on peut choisir indifféremment l'un ou l'autre ? Telle n'est certes pas ma pensée. Dans cette opération surtout, il ne faut rien abandonner au hasard. Nous avons réuni jusqu'ici des matériaux qui nous permettront de juger en connaissance de cause. Nous allons maintenant tâcher d'établir une comparaison entre les méthodes et les procédés que nous avons décrits.

PARALLÈLE ENTRE LES DIVERSES OPÉRATIONS PRÉLIMINAIRES.

Les opérations préliminaires ou définitives pratiquées contre les polypes naso-pharyngiens doivent, autant que la chose est possible, être d'une exécution facile, et donner des résultats satisfaisants.

La seconde condition ne saurait être remplie que si l'on peut atteindre aisément, par la voie artificielle, l'implantation du polype et ses principaux prolongements, si l'on peut le faire sortir sans difficulté et surveiller les récidives. D'un autre côté, on doit se tenir en garde contre les déformations et les désordres consécutifs.

Voyons jusqu'à quel point les procédés qui se rattachent à la méthode maxillaire répondent à ces indications.

L'ablation totale est d'une exécution relativement facile ; elle ouvre une voie très-large par laquelle on peut atteindre l'implantation, les prolongements naso-pharyngiens et ptérygo-maxillaires. Ce sont là de précieux avantages, et vous ne devez point vous étonner qu'aujourd'hui encore on y songe, pour des tumeurs d'un volume et d'une vitalité extraordinaires comme celles qu'ont décrites Menzel et Pamard, d'Avignon. Mais les résultats fonctionnels et esthétiques sont loin d'être satisfaisants. Les parties molles de toute une moitié de la face sont privées de soutien ; le globe de l'œil s'enfonce dans l'orbite ; l'arcade dentaire fait défaut d'un côté ; les nerfs et les vaisseaux sous-orbitaires, de même que des filets importants du facial, sont coupés et souvent on doit ajouter aux autres déformations le renversement en bas de la paupière inférieure correspondante. La resection sous-périostée, dira-t-on, obvie à ces inconvénients ; malheureusement la reproduction totale et régulière de l'os n'est point de règle, de sorte que, malgré tout, l'ablation totale est un procédé extrême auquel on ne doit songer que quand des tentatives antérieures de resection partielle ont été infructueuses.

Est-il avantageux d'enlever seulement, comme l'a fait Michaux, un des os propres du nez et l'apophyse montante ?

L'orifice ainsi obtenu ne présente qu'une étendue restreinte; il est impossible d'atteindre par là les prolongements ptérygo-maxillaires, de même que ceux des sinus ou de la joue, et lorsque toute une fosse nasale a été comblée par la tumeur, il est extrêmement difficile d'arriver jusqu'au pédicule. Ce procédé peu commode n'a même pas l'avantage de mettre à l'abri des troubles fonctionnels consécutifs, puisque l'orbite est intéressé.

Ceux qui, comme Vallet et Fleury, enlèvent un quadrilatère osseux comprenant la paroi du sinus et une partie de l'apophyse montante ne s'ouvrent également qu'une voie par trop restreinte.

Les resections de la moitié inférieure de l'os, comme celle de Guérin, sont certainement plus avantageuses ; l'incision des parties molles met à nu les prolongements jugaux, et l'ablation d'une moitié de la voûte palatine permet d'atteindre par cette voie ceux des fosses nasales ; l'implantation et les parties profondes du polype, à leur entrée dans le sinus ou la fosse ptérygo-maxillaire, sont accessibles par cette voie.

Nous pouvons revendiquer pour la méthode dont nous nous sommes servi tous les avantages de la précédente : elle permet comme elle de ménager le plancher de l'orbite, les vaisseaux et nerfs sous-orbitaires, et les filets du facial. De plus elle donne une voie plus large et qui permet d'enlever sans peine le polype. La mutilation est moindre qu'avec le procédé de Guérin, attendu que les incisives et la canine du côté correspondant restent en place ; c'est là au point de vue esthétique un résultat qui n'est point à dédaigner. Sans doute le degré de perfection des appareils prothétiques retire aux considérations de cet ordre une partie de leur valeur; il n'en est pas moins vrai que c'est une déplorable pratique que d'étendre inutilement une perte de substance dans l'intention d'y remédier plus tard. D'un autre côté, c'est pour diminuer ou plutôt pour rendre moins choquantes les déformations consécutives que nous faisons sur les parties molles une incision unique et médiane ; la cicatrice est à peine visible et ne dérange en rien la symétrie de la face.

Du reste, les incisions multiples, transversales ou obliques, ne rendent point l'opération plus facile et laissent toutes sans exception des traces disgracieuses.

En résumé, Messieurs, nous rejetons en règle générale l'ablation totale à cause des désordres qu'elle laisse après elle; nous rejetons les procédés dits orbito-maxillaires et la resection de la paroi seule du sinus parce qu'ils n'ouvrent qu'une voie insuffisante et occasionnent des difformités choquantes. Selon nous, notre procédé, qui consiste à enlever les deux tiers externes et postérieurs de l'os maxillaire y compris la portion palatine, avec conservation du plancher de l'orbite, est celui qui présente le plus d'avantages.

Ce que nous venons de dire ne s'applique qu'aux resections définitives : peut-être les procédés dits ostéoplasiques vous paraîtront-ils préférables? Les faits rapportés jusqu'ici ne permettent guère de le supposer. Quand même la méthode de Langenbeck ne présenterait point tous les inconvénients que nous avons reprochés à celles de Michaux et de Demarquay, je ne croirais pas qu'elle pût rendre de vrais services. Il en est de la consolidation comme de la reproduction des os ; elle se fait dans quelques cas sans doute, mais dans bien d'autres elle est incomplète. Chez le malade de Huguier, la portion d'os rendue mobile s'était mal réunie; un des maxillaires était peu solide et ne pouvait guère rendre de services. Chez un opéré de Bœckel la consolidation n'était pas même commencée au bout de trente-deux jours. Ajoutons que, dans toutes ces méthodes, on ne se borne point à reséquer, mais qu'on fracture toute la portion prise pour charnière. Dès lors les nécroses, les suppurations prolongées sont des accidents avec lesquels on doit compter.

Tout bien considéré, Messieurs, les resections temporaires d'une portion du maxillaire sont plus nuisibles qu'utiles; pour un succès vous compterez de nombreux revers, et trop souvent vous serez obligé de recourir à une seconde opération pour atténuer les désordres produits par la première. Les déplacements du nez sont-ils meilleurs? Selon M. Paul Bruns sa méthode donne une voie directe vers l'implantation du polype,

une ouverture assez large pour permettre de faire des cautérisations profondes plusieurs semaines après l'opération ; elle ne laisse à sa suite qu'une cicatrice à peine visible (1). Il y a beaucoup à dire sur la largeur de l'orifice obtenu, qui ne représente en somme que celui des fosses nasales, surmonté d'une étroite surface angulaire à sommet supérieur. Les prolongements jugaux et ptérygo-maxillaires ne peuvent guère être atteints de ce côté. De plus, la consolidation des parties déplacées est également en cause. M. Bruns, qui n'a jamais vu de nécroses à la suite de cette opération, a certainement eu la main heureuse. Il ne faut pourtant pas oublier qu'il est utile de se préoccuper de la consolidation dans les resections temporaires du nez.

Un des principaux avantages que M. Ollier revendique pour sa méthode, c'est qu'avec elle on a moins à craindre la gangrène du lambeau parce que, la section étant faite en haut vers la racine, la nutrition est assurée par les artères qui se distribuent à la cloison et aux deux ailes (2); mais la voie ouverte par l'ostéotomie bilatérale n'est pas plus grande que celle que donne le renversement du nez. Ollier lui-même fut obligé, un mois après avoir enlevé unpolype par cette méthode, de faire une incision sur la paroi interne de la joue pour enlever un prolongement ptérygo-maxillaire (3).

Quant aux avantages esthétiques, je me suis expliqué suffisamment sur ce point, lorsque je vous ai dit pour quelle raison je préférais à toutes les autres l'incision médiane.

La méthode palatine est, sans contredit, préférable. Elle est d'une exécution simple, permet d'atteindre aisément le pédicule et les prolongements nasaux. Avec elle, on n'a ni difformité, ni gêne de la mastication ni paralysie faciale. De plus on peut, comme nous l'avons fait plus d'une fois, exécuter l'opération à deux reprises. Si l'on a affaire à un individu affaibli par des hémorragies profuses, et placé par conséquent dans des conditions déplorables pour supporter une opération de longue durée, on peut, dans une première séance, se borner

(1) *Berl. Klin. Wochenschr.*, 1872, p. 151. — (2) *Lyon médical*, 1874, t. XVI, p. 177. — (3) Poncet, *Gaz. des hôp.*, 1872.

à la trépanation de la voûte et enlever plus tard le polype. De cette manière, la menace d'asphyxie disparaît, car la tumeur peut se développer du côté de la bouche.

Malheureusement, Messieurs, les prolongements des sinus de la joue ou de la fosse temporale ne peuvent être atteints par la voie palatine, de sorte que cette méthode ne constitue qu'une sorte de procédé intermédiaire entre l'excision simple du polype et la resection partielle du maxillaire. On aurait tort de la rejeter toujours comme insuffisante, mais il ne faut point non plus systématiquement s'y tenir. Elle expose peu aux hémorrhagies, a dit M. Robin Massé : cela est vrai quand elle permet d'enlever le polype en totalité, mais si l'on a laissé des prolongements jugaux ou temporaux, et la chose n'est pas rare quand il s'agit de récidives, on a souvent affaire à des hémorrhagies secondaires de l'artère sphéno-palatine.

En résumé, Messieurs, de la discussion que nous terminons ici, nous pouvons tirer les conclusions suivantes : 1° la section avec la scie-pince est le meilleur procédé pour les petits polypes ; 2° ceux qui n'ont que des prolongements nasaux pourront être enlevés sans difficulté par la voie palatine; 3° quant aux gros polypes à prolongements multiples, il faut pratiquer la resection partielle du maxillaire, suivant notre procédé, et couper le pédicule avec la scie-pince.

Je n'ai que peu de chose à vous dire relativement aux traitements consécutifs. Aucun d'eux, malheureusement, ne met d'une manière absolue à l'abri des récidives. Pour mon compte, je me borne à ruginer soigneusement la surface d'implantation, sauf à cautériser plus tard avec les flèches au chlorure de zinc ou avec le galvano-cautère les nouvelles tumeurs qui se montrent. On a préconisé l'électrolyse, le cautère actuel, les caustiques liquides ou solides de toute nature depuis le nitrate acide de mercure jusqu'à la solution concentrée de lugol; vous pourrez les employer si bon vous semble, mais je ne crois pas que vous trouviez à l'un d'eux une influence spécifique contre les récidives. Détachez avec l'instrument tranchant, ou arrachez avec la pince à polypes les tubercules suspects, cautérisez avec le chlorure de zinc

ou une substance agissant de même, ce sont les meilleures choses que vous aurez à faire.

Ne vous découragez point si vous êtes obligés de revenir souvent à la charge; le temps vous donnera lui-même un résultat que vous demanderiez vainement à nos agents thérapeutiques les plus énergiques; il usera la tendance que présente la région au développement des tumeurs et vous permettra d'obtenir une guérison complète et durable.

SEPTIÈME LEÇON

DES INFLAMMATIONS ET DES HYPERTROPHIES DE LA MAMELLE ET DE LA RÉGION MAMMAIRE CHEZ L'HOMME

MESSIEURS,

Si la pathologie du sein chez la femme a toujours intéressé à un haut degré les histologistes et les chirurgiens, en revanche on ne s'est guère occupé des affections que peut présenter la mamelle rudimentaire de l'homme.

La chose s'explique par leur faible importance relativement aux premières : tandis que, chez la femme, des phlegmasies atteignent souvent la glande, tandis que celle-ci constitue en même temps que l'utérus un véritable lieu d'élection pour les néoplasmes de toute nature et surtout pour les tumeurs malignes, la mamelle de l'homme, organe sans utilité et dont les éléments s'atrophient à la longue, n'est point assujettie aux irritations fonctionnelles ; elle s'enflamme peu et devient rarement cancéreuse.

Cependant, nous avons vu plus d'une fois dans ces derniers temps des affections de la région et même de la glande. J'ai attiré votre attention sur leurs caractères et leur marche ; je vous ai fait remarquer les difficultés que présente parfois le diagnostic. Je me propose de reprendre aujourd'hui ce que je vous ai déjà dit à ce propos et de vous parler des inflammations et des hypertrophies de la mamelle de l'homme, ou de son enveloppe cutanée. J'espère que nous n'attendrons pas

longtemps l'occasion de compléter cette étude par celle des tumeurs proprement dites.

Mais n'allez pas croire que je veuille donner au sujet une étendue exagérée, et discuter la pathogénie, le diagnostic et le traitement des affections mammaires des deux sexes. En attendant que nous puissions tirer des faits extrêmement nombreux que nous avons observés ensemble les enseignements pratiques qu'ils renferment, nous nous bornerons à élucider quelques points encore aujourd'hui peu connus. Voyons d'abord les inflammations.

I. — INFLAMMATIONS DE LA MAMELLE ET DE SON ATMOSPHÈRE CHEZ L'HOMME.

Le tissu cellulaire, la peau, la glande peuvent s'enflammer ; nous ne nous occuperons point de toutes les phlegmasies cutanées ; la plupart d'entre elles n'ont rien de particulier dans la région, et si la question vous intéresse, vous pourrez l'étudier aux remarquables cliniques dermatologiques de nos confrères de Saint-Louis. Je ne ferai d'exception que pour les furoncles : la tuméfaction qu'ils produisent, leur marche, leur forme ont donné lieu plus d'une fois à des erreurs.

A. *Furoncles*. — Tantôt ils sont superficiels, limités et indolents ; tantôt ils acquièrent un volume appréciable et s'entourent d'une zone d'empâtement étendue. C'est habituellement vers les limites de l'aréole qu'on les rencontre. Chez les personnes dont la région thoracique est soumise à des froissements continuels, ils peuvent s'étaler et devenir extrêmement douloureux. Vous avez pu constater cette marche à l'une de nos dernières consultations chez un garçon boulanger âgé de 34 ans et porteur d'un gros furoncle du sein droit. Au début il était à peine visible et ne produisait aucune gêne ; mais le malade continua son travail sans précaution ; la tuméfaction augmenta et les douleurs devinrent assez vives pour le priver de sommeil et d'appétit ; quand nous le vîmes, la région mammaire tout entière était tendue, luisante et même légèrement hyperesthésiée. Le repos et les cataplasmes facilitèrent l'issue du bourbillon, et tout disparut.

Les furoncles du sein sont ordinairement isolés, ils ne s'accompagnent presque jamais de lymphangite et d'engorgement des ganglions de l'aisselle, ils guérissent très-vite, s'ils ne surviennent pas à la suite d'un état cachectique. Vous savez que pendant la convalescence des fièvres graves ou dans le cours du diabète on peut trouver une tendance exagérée aux éruptions de cette nature (*diathèse furonculeuse*).

Les téguments du sein sont affectés comme tout le reste ; alors la maladie est sérieuse. Hormis ce cas, elle est peu grave et ne nécessite presque jamais l'intervention du chirurgien.

B. *Mammites*. — Dans le sexe masculin la mamelle s'enflamme spontanément peu de jours après la naissance, assez souvent au moment de la puberté, quelquefois dans l'âge adulte. On a décrit ces mammites comme parfaitement distinctes ; elles sont pourtant toutes de même nature, et leur étiologie est la même. Voyons donc en détail leurs caractères aux âges que nous venons d'indiquer.

1° *Mammite* ou *mastite des nouveau-nés*. — La sécrétion du lait en est la cause occasionnelle : vous savez qu'elle n'est pas rare dans les premiers jours de la vie. Les mamelles laissent sourdre alors un liquide analogue au colostrum par ses caractères physiques et sa composition chimique. D'après Allix (1), MM. Gubler et Bucquoi auraient constaté le fait chez 149 nouveau-nés sur 265. C'est une proportion de plus de 90 p. 100.

Le sexe masculin semble y prédisposer : sur cinq enfants qui présentaient cette sécrétion, M. Faye, de Christiania, a trouvé trois garçons et deux filles (2). Natalis Guillot (3), Bouchut (4), Hennig (5) avaient donné les mêmes chiffres. Pour les personnes ignorantes ou superstitieuses le lait du nouveau-né est regardé comme d'un fâcheux augure ; les Allemands voient là l'intervention d'une puissance occulte et malveillante et l'appellent lait de sorcier (Hexenmilche). Les pratiques les plus bizarres sont mises en usage pour le faire disparaître :

(1) *La physiologie de la première enfance*. Paris, 1867. — (2) *Melk Afsondringen hos nyfödte börn*. Christiania, 1877. — (3) *De la sécrétion du lait chez les enfants nouveau-nés et les accidents qui peuvent l'accompagner*. Archiv. gén. de méd., 1853. — (4) *Traité pratique des maladies des nouveau-nés et de la seconde enfance*. Paris, 1867. — (5) *Lehrb. d. Kindkrankh*. Leipzig, 1864.

pressions répétées sur le sein, fomentations irritantes, etc. Au lieu d'atteindre leur but, elles provoquent des inflammations de la peau et même de la glande; celles-ci prolongent la sécrétion, qui peut continuer jusqu'au vingt-cinquième jour, comme l'a vu Faye dans un cas d'érysipèle ambulant.

2° *Mammites de l'adolescence ou de l'âge adulte.* — Billroth, qui n'attache guère d'importance aux affections mammaires de l'homme, admet difficilement les mammites primitives. « Ces inflammations, dit-il, ont une marche subaiguë ou chronique; elles se terminent soit par résorption, soit par suppuration, ont pour causes les pressions ou les coups et sont rarement spontanées (1). »

Lesrink fait remarquer que cette opinion n'est pas toujours conforme aux faits : on verrait souvent d'après lui une inflammation aiguë de la mamelle survenir d'emblée à l'époque de puberté (2). Horteloup va plus loin : non-seulement il admet cette variété, mais il en décrit une seconde qu'il appelle mammite des adultes. « Il m'a semblé, dit-il, après en avoir cité plusieurs cas, qu'il y avait là une maladie ayant *quelque chose de spécial*, que le médecin doit connaître pour ne pas se compromettre (3). »

Il y aurait donc d'après cette étiologie trois espèces de mammite : l'une traumatique, et les deux autres spontanées, développées sous l'influence d'une cause générale propre à l'adolescence ou à l'âge adulte. Cette division laisse à désirer sous bien des rapports.

Il est impossible sans doute de ne pas admettre avec Velpeau, Ansiaux, Labbé et beaucoup d'autres, la spontanéité de la mammite dans certains cas, surtout à l'époque de la puberté : les seins rougissent, se gonflent et deviennent douloureux sans cause appréciable; on sent au-dessous des téguments une masse dure, lobulée, saillante; il y a parfois un peu d'engorgement des ganglions axillaires, de la fièvre et de l'embarras gastro-intestinal ; mais le repos et les applications de cataplasmes calment vite les accidents.

(1) *In Handb. d. g. Chirurg*, t. III, p. 107. — (2) *Deutsche Zeitschr. f. d. klin. Med.*, t. IV, 1873-74. — (3) *Des tumeurs du sein chez l'homme*, thèse d'agrégation. Paris, 1872, p. 35.

Chez quelques jeunes gens une nouvelle poussée aiguë se montre dès qu'ils reprennent leur travail, de sorte que la maladie persiste plusieurs mois avec des alternatives d'amélioration et d'exacerbation; en général pourtant elle se termine de bonne heure et par résolution. A côté de cette variété, dont la cause objective nous échappe, on en rencontre d'autres beaucoup plus fréquentes dans l'apparition desquelles le traumatisme joue le principal rôle. Velpeau a vu une mammite chez un jeune coutelier que sa profession obligeait à des pressions répétées sur la région. Bien d'autres mentionnent des circonstances analogues; dans deux des observations de Robelin, l'action des chocs est démontrée: un malade avait reçu récemment un coup de fleuret; un autre, un jeune soldat, n'avait pu s'habituer à la pression exercée par les bretelles de son sac (1).

Les changements qui marquent l'époque de la puberté chez les jeunes gens sont à coup sûr accompagnés d'une grande tendance aux localisations inflammatoires; les téguments du thorax, moins habitués que ceux des extrémités aux pressions, en ressentent de préférence le contre-coup, de même que les organes qu'ils recouvrent, et une excitation légère et continue peut produire une phlegmasie; nous retrouvons cette influence du traumatisme dans la mammite dite des adultes, qui d'ailleurs présente les symptômes et la marche de la première. Cette affection est propre au sexe masculin; personne n'a songé à décrire chez les jeunes filles une mammite de la puberté, à moins que l'on ne donne ce nom aux congestions passagères qui signalent les premières menstruations et persistent parfois pendant plusieurs années.

En résumé, Messieurs, les mammites se développent chez l'homme à toutes les époques de la vie; la puberté peut être comptée tout au plus parmi les causes prédisposantes, tandis que le traumatisme en est la cause déterminante ordinaire.

Nous vous avons dit que ces maladies se terminent habituellement par résolution; parfois cependant elles aboutissent à

(1) Thèse de Paris, 1852.

l'induration ou à la suppuration; dans ce dernier cas, elles donnent lieu soit à un abcès chaud, soit à un abcès froid. Nous allons successivement décrire ces deux variétés.

Abcès chauds. — A l'état aigu, le pus se réunit en foyer, soit en avant de la glande, soit dans son épaisseur, soit au-dessous d'elle : les premiers abcès dits superficiels intéressent légèrement la glande et beaucoup le tissu cellulaire sous-cutané; les seconds siégent dans l'épaisseur même de la mamelle, enfin les troisièmes sont profonds ou sous-mammaires.

La suppuration n'arrive point nécessairement, comme on pourrait le croire, à la suite de symptômes d'une intensité et d'une acuïté extrêmes. Chez certaines personnes, les prodrômes sont obscurs; l'état fébrile fait défaut, il y a tout au plus une douleur sourde, contusive dans la région, et lorsqu'on examine le malade pour la première fois, on constate la présence du pus. Chez un jeune soldat observé par Larrey, l'abcès se forma dès le troisième jour (1).

L'état général peut favoriser d'une manière évidente la suppuration ; Bryant a vu chez un sujet débilité une double mammite donner lieu au bout de fort peu de temps à des abcès (2). Les inflammations de l'adolescence sont celles qui suppurent le moins souvent et avec le plus de lenteur.

Les abcès superficiels, mammaires et sous-mammaires, ne présentent pas la même fréquence. La seconde variété est beaucoup plus rare que les deux autres : ce fait s'explique par la structure et la densité de la mamelle de l'homme. « Si les inflammations deviennent purulentes, dit Velpeau, elles ne peuvent guère amener de collection qu'entre la poitrine et le sein et dans la couche sous-cutanée. » Cette règle, vraie dans la plupart des cas, comporte néanmoins des exceptions. Velpeau a vu lui-même un abcès intra-glandulaire, chez un domestique âgé de 23 ans (3) ; Chassaignac en a observé un « de la grosseur d'un œuf de poule », correspondant exactement à la situation de la glande ; la base de la

(1) Thèse de Robelin. — (2) *Thèse Lancet*, 1863. — (3) *Tumeurs du sein*, p. 685.

tumeur dans laquelle on distinguait l'élément glanduleux était dure, résistante, bosselée et d'une épaisseur considérable (1).

Les abcès sous-mammaires, beaucoup plus fréquents que les autres, d'après Larrey, résulteraient d'une véritable lymphangite suppurée. Dans un cas rapporté par ce chirurgien, celle-ci résultait d'une irritation produite par un vésicatoire récemment appliqué : « ce fait, dit M. Robelin, mérite de fixer l'attention, parce qu'il pourrait servir à expliquer comment se produisent les maladies du sein chez certaines femmes qui ont toujours sur les téguments de la base de la poitrine quelques écorchures déterminées par la pression des corsets. »

Quelle que soit la variété à laquelle ils appartiennent, les abcès chauds du sein chez l'homme produisent toujours une tuméfaction limitée de la région, une douleur d'intensité variable, un peu de rougeur de la peau et de l'engorgement ganglionnaire. Leur marche est rapide : lorsqu'on les abandonne à eux-mêmes, ils s'ouvrent au bout de huit à dix jours ; quelques-uns persistent pendant trois semaines. Je n'ai pas besoin de vous dire, Messieurs, qu'ils ne présentent jamais chez l'homme la même tendance aux poussées inflammatoires de voisinage que chez les femmes ; il suffit à peu près toujours, pour les guérir, de donner issue au pus.

Abcès froids. — Peut-on rencontrer dans la région mammaire de l'homme comme dans celle de la femme des abcès froids chroniques idiopathiques et des abcès ossifluents ? L'existence des premiers n'est pas démontrée : vous n'en trouverez dans les auteurs qu'une observation due à Bougon : il crut à un encéphaloïde ramolli. Velpeau s'est demandé depuis s'il ne s'agissait point plutôt d'un abcès froid ; de sorte qu'on ne saurait regarder la question comme résolue.

Nous avons rencontré à l'hôpital et dans notre pratique un très-grand nombre d'abcès froids ostéopathiques chez l'homme ; mais nous n'avons pas souvenir d'en avoir jamais observé un seul chronique et idiopathique.

(1) *Traité de la suppuration.*

Les abcès ostéopathiques viennent presque toujours d'une carie des côtes sous-jacentes ; ils refoulent en avant la région mammaire et lui donnent parfois une forme régulière. Gosselin a vu un sein soulevé de cette manière qui ressemblait à celui d'une nourrice pendant l'allaitement (1).

Vous rencontrerez encore, mais beaucoup plus rarement, des collections purulentes venant de la plèvre du poumon et des vertèbres; je vous en parlerai dans un instant.

Diagnostic différentiel des inflammations de la mamelle et de la région mammaire. — Les individus atteints d'une inflammation de la mamelle ou de son voisinage s'adressent au chirurgien, soit à cause de la douleur, soit à cause des changements de forme qu'ils ont remarqués et que vous constaterez vous-mêmes. Vous vous trouverez en présence de l'une des circonstances suivantes : 1° les symptômes inflammatoires existent encore ; 2° ils ont disparu ou ont à peine attiré l'attention du malade.

Dans le premier cas il s'agit d'un furoncle ou d'une mammite aiguë.

Les furoncles se reconnaissent à leur petit volume, à leur forme acuminée, à la tuméfaction limitée qui les entoure, aux douleurs pongitives qu'ils produisent. C'est tout au plus si certains d'entre eux d'aspect anthracoïde permettraient une légère hésitation. Vous aurez, pour vous guider, la consistance, le siége dans le tissu cellulaire sous-cutané et vous sentirez parfaitement par le toucher que la glande en est indépendante.

Les mammites sont caractérisées par la rapidité de leur début, la douleur brusque, localisée, qui les accompagne ; par leur marche, et leur retentissement sur les ganglions.

Les abcès aigus ont pour symptôme pathognomonique la fluctuation : elle est d'autant plus facile à constater que l'abcès est plus superficiel. Le petit volume de la mamelle de l'homme et sa mobilité permettent de la reconnaître sans trop de peine dans les abcès sous-mammaires eux-mêmes.

On est parfois tenté de se demander si l'on est en présence

(1) Horteloup, *loc. cit.*, p. 34.

d'un abcès chaud ou d'un abcès froid. Quand les symptômes inflammatoires ont été bien accusés, le problème est résolu ; mais si la phlegmasie a suivi une marche torpide ; si elle s'est développée, sans cause connue, chez un individu ayant dépassé depuis longtemps l'âge de la puberté, le doute est permis. Il n'y a guère qu'un moyen d'arriver à la certitude : c'est la ponction exploratrice, qui permet d'aprécier les qualités du pus, d'explorer le foyer de l'abcès, de savoir s'il appartient à la mamelle ou s'il provient des côtes malades.

Je n'insisterai pas longuement sur les abcès de cause pleurale pulmonaire ou vertébrale ; ils sont consécutifs à une affection grave qui nécessite pendant des semaines ou des mois l'observation journalière des malades ; au moment où ils se forment, on est prévenu de leur arrivée et je ne crois pas, Messieurs, que vous soyez jamais embarrassés si vous vous trouvez en présence d'un de ces cas fort heureusement exceptionnels.

Traitement. — A leur période aiguë, les inflammations du tissu péri-mammaire ou de la glande doiventêtre traitées par le repos et les émollients. Si la douleur est exagérée, si la mammite menace de s'étendre et de prendre les caractères du phlegmon diffus, vous devez recourir à un traitement antiphlogistique plus énergique, aux scarifications et aux sangsues. Lorsqu'un abcès aigu s'est formé, il faut l'ouvrir le plus tôt possible. Quand il s'agit d'un abcès chronique, surtout d'un abcès sous-mammaire volumineux, la ponction simple n'est pas toujours suffisante ; il faut recourir au drainage avec les tubes de caoutchouc, aux lavages avec l'eau alcoolisée et aux injections iodées.

Nous ne nous arrêterons pas davantage sur les inflammations de la mamelle ; nous dirons maintenant quelques mots d'affections ou plutôt d'anomalies d'un autre ordre, qui nécessiteront rarement de votre part une intervention opératoire ce sont les hypertrophies.

II. HYPERTROPHIES MAMMAIRES ET PÉRI-MAMMAIRES CHEZ L'HOMME.

L'hypertrophie peut porter sur les téguments qui recouvrent la mamelle ou sur la glande elle-même.

Nous ne connaissons pas d'exemple de la première variété, qui ne serait autre chose que l'éléphantiasis.

Les hypertrophies que nous avons observées intéressaient l'un des éléments qui entrent dans la structure de la mamelle ou plusieurs d'entre eux en même temps.

Si vous examinez à l'œil nu et au microscope le sein d'un homme adulte, vous voyez qu'il contient une certaine quantité de graisse, un stroma conjonctif et des lobules formés eux-mêmes d'acini. Plus vous vous éloignez de la naissance, plus l'élément sécréteur devient rare, si bien que chez l'adulte les lobules sont formés presque exclusivement de tissu adipeux et conjonctif.

L'hypertrophie atteint de préférence le tissu cellulo-adipeux ; cependant elle porte parfois sur les acini eux-mêmes : on a affaire alors à l'hypertrophie vraie. Chose digne de remarque, la première variété est toujours bilatérale ; la seconde au contraire n'occupe qu'un sein et se rapproche sous plus d'un rapport d'une affection analogue observée chez la femme et appelée par Birkett fibrome diffus de la mamelle. Nous allons étudier successivement l'une et l'autre.

A. *Hypertrophie du tissu cellulo-adipeux des deux seins. — Gynécomastie.* — On a vu de tout temps des individus dont les seins rappelaient par leur forme et leur consistance ceux de la femme, et on leur a donné le nom de gynécomastes. Les anciens considéraient cette anomalie comme une difformité fâcheuse, donnant à l'individu l'air efféminé, et contre laquelle il fallait au besoin recourir à une opération (1).

Mais jusqu'au commencement du siècle on n'avait point songé à remonter aux causes ; depuis lors au contraire on s'est demandé s'il s'agissait d'une monstruosité en rapport avec le

(1) Paul d'Égine, trad. Briau, ch. XLVI.

développement de l'individu ou d'une anomalie purement locale et accidentelle. En 1797, Renauldin signalait le petit volume des organes génitaux d'un gynécomaste qu'il avait eu l'occasion d'observer (1) ; la même remarque fut faite deux fois par Bédor, de Troyes (2) ; Godard vit dans le service de Chassaignac un individu dont les deux seins s'étaient hypertrophiés après une double orchite syphilitique suivie d'atrophie des deux testicules ; dès lors, la question prit un nouvel intérêt.

Cette coïncidence de l'hypertrophie mammaire et du faible développement des organes mâles de la génération est-elle constante ? La théorie de Geoffroy Saint-Hilaire sur le balancement des organes recevait-elle ici une nouvelle et éclatante confirmation ? Beaucoup le crurent ; Bédor lui-même, étudiant la gynécomastie au point de vue médico-légal, conclut que les individus qui en sont atteints sont impuissants et que le mariage leur doit être interdit. Il y aurait certainement dans cette discussion des vérités et des aperçus ingénieux ; malheureusement on s'est trop hâté de tirer des conclusions. Les organes génitaux des gynécomastes ont souvent une ténuité extrême ; M. Lereboulet a présenté tout récemment encore à la Société médicale des hôpitaux un jeune homme chez lequel on pouvait le constater ; mais on ne doit point édifier une théorie sur un nombre d'observations aussi limité, et nous sommes bien loin du jour où l'on pourra conclure de la gynécomastie à l'impuissance, expliquant le tout par la loi du développement inverse.

A côté des observations dont je viens de vous parler, vous en trouverez d'autres qui démontrent précisément le contraire : Bertherand a vu un gynécomaste dont les organes génitaux avaient un volume excessif (3). Guillet de Reims a observé une double hypertrophie mammaire chez un jeune homme de 18 ans qui présentait tous les attributs d'une virilité complète.

On concevrait à la rigueur le balancement des organes si

(1) *Soc. médicale d'observation.* — (2) *Gazette méd. de Paris*, 1856. — (3) Horteloup, *loc. cit.*, p. 15.

les mamelles n'augmentaient de volume que pendant la première période de la vie, lorsque le mouvement de croissance est en pleine activité; mais il n'en est point ainsi, Villeneuve a vu un père de famille de 60 ans, dont l'hypertrophie mammaire s'était développée à 50 (1); dans le cas de Godard, l'anomalie s'était montrée à 23 ans. Or les arrêts ou les vices de développement ne débutent ni dans l'âge adulte ni dans la vieillesse ; les monstruosités de l'appareil génital ne font point exception, et d'ailleurs aucune n'est accompagnée constamment de gynécomastie; il semblerait pourtant plus naturel qu'un individu dont les testicules sont restés dans l'abdomen ou dans l'anneau inguinal présentât une partie des attributs de la femme, qu'un homme qui, après avoir possédé tous ceux de la virilité, les perd accidentellement.

La gynécomastie est-elle une compensation véritable? Les seins hypertrophiés de l'homme ont-ils la même structure que ceux de la femme? Sont-ils capables de jouer le même rôle physiologique? La seule autopsie publiée jusqu'ici n'autorise guère à l'admettre. « Les seins d'un gynécomaste, dit J. Cloquet, ayant été disséqués après la mort du sujet, on n'y trouva qu'un amas de graisse, sans nul rudiment de glande mammaire (2). » Il s'agissait donc d'une simple surcharge graisseuse pathologique et non d'un développement compensateur.

D'ailleurs, la gracilité n'atteint point exclusivement les organes génitaux chez les gynécomastes : ils sont doués d'une faible vitalité; la prédisposition aux surcharges graisseuses qu'ils présentent est une manifestation d'un mauvais état général, comparable à celle que l'on voit si souvent à une période avancée de la cachexie cardiaque.

Je résume, Messieurs, cette discussion qui me dispensera d'entrer dans de longs détails sur les symptômes et le diagnostic.

Chez l'homme, l'hypertrophie bilatérale des seins se fait

(1) Dictionnaire en 60 vol. Art. *Gynécomastie*. — (2) Académie de médecine, 1828.

aux dépens du tissu cellulo-adipeux : elle est rarement congénitale et se présente chez des individus adultes ; il est impossible dans l'état actuel de la science d'établir une relation incontestable entre elle et les organes génitaux.

B. *Hypertrophie d'un sein.* — Cette affection est presque toujours la conséquence d'une mamite antérieure ; c'est lorsqu'elle apparaît au moment de la puberté que le fait paraît le mieux prouvé. L'inflammation procède par poussées successives, elle a un caractère franchement hyperplasique et amène une multiplication de tous les éléments qui entrent dans la composition de l'organe. Analysez avec un peu de soin les observations d'hypertrophie unilatérale rapportées par les auteurs et vous ne songerez pas à mettre en doute cette influence.

Dans un cas décrit par Ansiaux, l'hypertrophie avait débuté à l'époque de la puberté (1) ; un matelot de 23 ans, dont Fedeli a rapporté l'observation, avait remarqué dès l'âge de 17 ans que sa mamelle droite rougissait et devenait douloureuse lorsque dans les manœuvres il exerçait avec les cordages des frottements sur la région ; depuis ce moment l'hypertrophie avait été continue (2) ; Coutagne a vu le sein d'un enfant de 10 ans s'hypertrophier après un traumatisme (3).

L'influence bien prouvée de cette cause tend à détruire l'opinion qui voudrait faire de l'hypertrophie unilatérale un vice de développement coïncidant toujours avec des désordres congénitaux des organes sexuels. Nous avons tâché de vous montrer à propos des gynécomastes combien un tel rapprochement était hasardé ; les arguments présentés dans le cas actuel sont un peu meilleurs. On a dit avec raison : 1° que l'hypertrophie mammaire unilatérale avait été signalée plus d'une fois chez des monorchides ou des cryptorchides (4) ; 2° qu'il ne s'agissait plus ici d'une simple dégénérescence graisseuse, mais d'une hypertrophie vraie.

L'organe acquiert non-seulement la forme, mais encore une partie des attributs du sein de la femme : sa structure devient

(1) *Clinique chirurgicale*, 1846. — (2) *The Lancet*, nov. 1875. — (3) *Gazette médicale de Lyon*, 1867, nos 5 et 6. — (4) Ledentu, *Des anomalies de l'appareil génital*. Thèse de Paris.

sensiblement la même; Gaillet a pu constater qu'une mamelle hypertrophiée présentait des acinis et des canaux galoctophores; de plus, sur une coupe, on distinguait nettement au microscope l'épithélium propre aux culs-de-sac glandulaires et le liquide que la pression faisait sourdre avait tous les caractères du lait. Mais les observations sont si rares qu'il est bon de se tenir sur la réserve.

S'il est vrai que parfois l'hypertrophie d'un sein coïncide avec l'atrophie ou la mauvaise conformation des testicules résultant d'une même cause générale, il ne faut pas affirmer qu'il en est toujours ainsi et que les mammites qui se terminent par induration et hypertrophie retentissent fréquemment sur les organes de la reproduction.

Arrivés à la fin de cette étude, il est bon, Messieurs, de faire une courte comparaison des deux variétés d'hypertrophies que nous venons de voir.

La première se développe à tous les âges : la seule cause dont l'influence soit bien prouvée est le mauvais état général. Que l'économie soit sous le coup d'une diathèse héréditaire comme la scrofule, qu'elle soit débilitée par la syphilis, l'alcoolisme, un régime insuffisant ou une affection organique, et elle se trouvera dans d'excellentes conditions pour que la dégénérescence graisseuse se produise dans la mamelle comme partout ailleurs.

Dans l'hypertrophie vraie et unilatérale, au contraire, la cause est souvent locale; c'est une inflammation chronique d'emblée, à tendance formative, se développant de préférence vers la puberté et portant au même degré sur les éléments sécréteurs et le stroma.

Diagnostic. — Ce que nous venons de voir nous dispensera d'entrer dans de longs détails. La vue et le toucher ne permettent guère de confondre les hypertrophies mammaires doubles avec les autres affections de la région; la symétrie des deux seins, leur consistance, leur indolence, ne se rencontrent, ni dans les inflammations, ni dans les abcès froids ni dans les tumeurs.

Quant à l'hypertrophie d'un seul sein, elle est également

facile à reconnaître ; cependant nous avons vu que chez le malade de Gosselin un abcès sous-mammaire avait un aspect trompeur. En pareil cas, la palpation qui permet de constater que la tumeur est fluctuante, régulière, distincte de la glande qu'elle soulève, indique qu'il s'agit d'un abcès profond. En outre dans l'hypertrophie vous constaterez à peu près toujours l'écoulement par le mamelon d'un liquide analogue au colostrum ; rien de semblable dans les tumeurs sous-mammaires.

Les sarcomes, les cancers et les lipomes de la région ne présentent ni la régularité, ni la disposition lobulée ni l'indolence de l'hypertrophie. Si donc un seul coup d'œil peut vous induire en erreur, vous rectifierez votre première impression en complétant par le toucher les renseignements que vous ont fournis l'interrogation du malade et l'inspection de seins.

Le pronostic de l'hypertrophie est sans gravité : plus souvent le malade ne s'en plaint pas ; si pourtant elle était exagérée, donnait lieu à des douleurs, par suite des tiraillements exercés sur la région, vous prescririez, comme pour la femme, des topiques émollients, calmants, des toniques et des iodures : il est plus rare que vous ayez besoin d'ordonner un appareil destiné à soutenir la mamelle. Inutile d'ajouter qu'une opération n'est nullement nécessaire.

Je termine ici, Messieurs, l'étude des affections que je m'étais proposé d'entreprendre. Dans une prochaine leçon nous étudierons les tumeurs proprement dites, les kystes, les lipomes, les fibromes, les gommes, les sarcomes et les cancers.

HUITIÈME LEÇON

DES TUMEURS DU SEIN CHEZ L'HOMME

MESSIEURS,

Lorsque, au début de notre dernière leçon, j'exprimais l'espoir que nous aurions bientôt l'occasion de terminer l'étude commencée et d'observer chez l'homme une tumeur de la région ou de la glande mammaire, je ne pensais pas que mes prévisions se réaliseraient si vite. Hier est entré, dans nos salles, un homme de vingt-neuf ans, qui en porte une depuis plusieurs années ; nous ne saurions trouver une occasion plus propice, pour élucider la question de la pathologie du sein chez l'homme. Vous avez encore présentes à la mémoire les remarques que je vous faisais au sujet des inflammations et des hypertrophies ; nous parlerons aujourd'hui des tumeurs et, comme précédemment, nous passerons en revue tour à tour celles de la peau, celles du tissu cellulaire sous-cutané, enfin celles de la mamelle.

I. — TUMEURS DE LA PEAU.

Elles n'ont point été décrites ; les auteurs qui se sont occupés des maladies du sein ont simplement fait remarquer que certaines semblent débuter par les téguments. Cette omission est regrettable ; chez l'homme comme chez la femme,

on trouve des productions morbides de toute nature marchant de la surface vers la profondeur et prenant un aspect particulier dès qu'elles ont touché la glande. Si vous le voulez bien, nous insisterons un instant sur ce point trop peu connu et nous parlerons 1° des kystes sébacés; 2° des tumeurs cornées; 3° des fibromes; 4° des cancroïdes et des cancers de la peau.

1° Les *kystes sébacés* prennent naissance dans les follicules que l'on trouve en grande quantité vers la périphérie de l'aréole. Billroth (1) en a vu un de la racine du mamelon, de la grosseur d'un œuf de poule et en partie calcifié.

A mesure qu'ils se développent, ces kystes refoulent les tissus sous-jacents, se creusent une loge arrivant parfois jusque vers les limites de la mamelle, à tel point qu'on les a souvent décrits avec les kystes laiteux ou séreux propres à la glande. En raison de leur siége, de leur marche et de leurs caractères physiques, nous les étudierons plus loin avec les tumeurs sous-cutanées.

Les tumeurs solides sont plus fréquentes. Vous nous avez vu opérer tout récemment une excroissance cornée chez un malade de la consultation; M. Nathaniel Ward en a décrit une probablement sarcomateuse à laquelle il donne le nom de fibrome nucléaire; enfin nous vous avons démontré plusieurs fois que beaucoup de cancroïdes ou de cancers, mis à tort au nombre des tumeurs mammaires, sont de véritables néoplasmes de la peau.

2° La *tumeur cornée* que nous avons observée ensemble se trouvait à deux travers de doigt au-dessous du mamelon droit; elle avait l'aspect brunâtre des mélanomes; et nous devons l'avouer, Messieurs, ce caractère n'était nullement rassurant : l'interrogation du malade nous apprit que plusieurs de ses parents étaient morts cancéreux; lui-même n'était pas dans un état de santé bien prospère : il avait une arthrite fongueuse de l'articulation radio-carpienne droite. Les ganglions du cou étaient volumineux; les poumons présentaient des symptômes suspects vers les sommets. Ces

(1) In *Handb. d. alleg. gen. u. sp. Path.*

manifestations diathésiques n'excluaient nullement l'idée d'une mélanose; mais les renseignements fournis par le toucher furent moins défavorables : la tumeur, qui faisait une saillie appréciable sur la peau (voy. fig. 40), était mobile sur les parties profondes; sa base semblait enchatonnée dans le

Fig. 40. — Tumeur cornée développée dans un follicule pileux de la région mammaire.

derme; il était d'autant plus facile d'en reconnaître les limites qu'elle avait une consistance extrêmement dure. Nous l'enlevâmes et nous eûmes la satisfaction de voir qu'il s'agissait d'une tumeur cornée, développée, selon toute vraisemblance, dans un follicule pileux. (Examen histologique fait par M. André.)

3° Le *fibrome* de Ward (1) débuta lorsque le malade était âgé de vingt-deux ans (il en avait quarante au moment de l'observation) et conserva longtemps la forme d'un petit tubercule cutané absolument indolent ; ce fut au bout de huit ans seulement qu'il devint irritable et augmenta de volume. Au moment où elle fut enlevée, cette tumeur était trilobée ; par l'une de ses extrémités elle adhérait à la glande mammaire, et faisait sous la peau une saillie de plus d'un demi-pouce ; à la coupe elle présentait une consistance nacrée ; au microscope, elle avait les caractères du fibrome nucléaire décrit par Hughes Bennett.

4° Les *cancroïdes* et les *cancers* de la peau sont bien plus ordinaires. Nous avons vu les premiers succéder à des eczémas et à des excoriations du mamelon ; ils débutent par un bouton ou par une ulcération qui se recouvre d'une croûte épaisse dont les bords s'indurent et se renversent (voy. fig. 42) ; de proche en proche l'infiltration épithéliale pénètre dans les couches profondes jusqu'à la glande qui forme alors une masse dure, lobulée, adhérant solidement à la peau.

Les carcinomes ont une marche plus rapide et produisent des désordres plus graves. Certains, restant cutanés pendant plusieurs mois, ne contractent que fort tard des adhérences avec les parties profondes et s'ulcèrent longtemps avant que la mamelle soit prise ; l'examen microscopique démontre également dans ces cas que la peau a été d'abord envahie.

Les formes de carcinome auxquelles on peut assigner surtout une origine cutanée sont le cancer en cuirasse et le squirrhe pustuleux disséminé (voy. fig. 41). Nous avons souvent rencontré ces deux variétés de même que Doutrelepont (2), Lannelongue (3), Paget (4). Volkman a vu un tubercule cancéreux de la peau récidiver sur place après l'enlèvement et gagner les ganglions axillaires, lorsque la mamelle était encore indemne (5) ; Ollier (6) a décrit un cancer en cuirasse chez l'homme ; dans une observation de Lawrence (7),

(1) *Transactions of the path. Society*, t. XI. — (2) *Berliner klin. Wochenschrift*, 1874, n. 11, p. 129. — (3) Horteloup, *loc. cit.*, p. 80. — (4) Horteloup, *loc. cit.* — (5) *Beiträge z. Chirurgie*, 1875, p. 323. — (6) Horteloup, *loc. cit.*, p. 6. — (7) *Medico-chirurgical Transactions*, t. VIII.

un carcinome des téguments du sein s'était étendu en surface en même temps qu'en profondeur jusqu'à la clavicule. Après

Fig. 41. — Squirrhe pustuleux de la région mammaire chez l'homme. (Le moule se trouve dans le musée de M. Péan, à l'hôpital Saint-Louis.)

avoir reconnu au microscope un épithélioma, M. Cornil reconnut qu'il avait débuté par les glandes de la peau ; dans une préparation analogue étudiée par M. Malassez les lésions

étaient trop anciennes pour qu'on pût remonter à l'origine de la tumeur, mais on savait qu'elle avait commencé par une ulcération limitée de la périphérie du mamelon.

Tous ces faits montrent que les téguments de la région deviennent cancéreux aussi bien et plus souvent peut-être que la glande proprement dite. Lorsque celle-ci est envahie,

Fig. 42. — Épithélioma des [illegible] à la mamelle. Le moule se trouve dans le musée particulier de M. P[illegible], à l'hôpital Saint-Louis.)

la maladie prend un caractère spécial et l'on oublie souvent le début pour ne plus s'occuper que des accidents ultérieurs.

Du reste, le diagnostic du siége primitif a peu d'intérêt au point de vue pratique; dès l'instant où vous avez affaire à une tumeur cancéreuse, peu vous importe qu'elle parte des couches superficielles ou des couches profondes. Rappelez-vous qu'une excoriation légère de la peau n'est pas toujours

sans gravité et que si elle est de mauvaise nature, au lieu de rester stationnaire, elle gagnera en profondeur et envahira

Fig. 43. — Coupe de la tumeur précédente.
(Le moule se trouve au musée de M. Péan, à Saint-Louis.)

non-seulement la mamelle, mais encore les tissus qui l'environnent.

II. — TUMEURS DU TISSU CELLULAIRE SOUS-CUTANÉ.

Les tumeurs qui se développent primitivement dans le tissu cellulaire sous-cutané sont les kystes sébacés, les lipomes et les sarcomes. Les premiers, avons-nous dit, n'arrivent à la couche sous-dermique que quand ils ont acquis un certain volume ; les seconds ont été observés plus d'une fois chez la femme : ils peuvent, comme celui dont Billroth a emprunté le dessin à la thèse inaugurale d'un de ses élèves (1), acquérir un volume énorme. Ils sont tellement rares chez l'homme que si une observation récente ne nous en eût démontré l'existence, nous eussions été tenté de les mettre en doute. Il est singulier que cette région si riche en tissu adipeux n'offre pas la même prédisposition que le creux sus-claviculaire ou les téguments du crâne pour le développement des lipomes ; quant aux sarcomes, il n'est pas toujours facile de dire s'ils dérivent du tissu cellulaire sous-cutané ou du stroma de la glande.

(1) *Hegetschweiler*. Zurich, 1865.

Étudions en premier lieu les kystes sébacés, nous parlerons ensuite des lipomes et des sarcomes.

a. Kystes sébacés. — Ceux d'entre vous qui ont examiné le malade que nous allons opérer savent que son kyste occupe le tissu péri-mammaire, qu'il est régulièrement arrondi et qu'il offre la consistance pâteuse des tumeurs graisseuses. Voyons d'abord l'observation ; nous procéderons ensuite à l'opération.

OBSERVATION CXXXII.

Le 9 octobre 1876 entre, dans nos salles, le nommé Ch..., âgé de vingt-neuf ans, charron. Ce jeune homme porte au sein droit une tumeur d'un volume suffisant pour le gêner parfois dans son travail.

Voici les renseignements qu'il nous fournit sur le début et la marche :

Il y a quinze ans, le sein droit se tuméfia sans causes connues et devint douloureux ; bientôt les phénomènes aigus disparurent, mais la région resta volumineuse et le malade y constata, dès cette époque, la présence d'une induration arrondie, limitée, grosse comme un pois. siégeant vers le pourtour de l'aréole. Depuis lors, il s'est fait tous les ans, vers la même époque, une sorte de congestion localisée : les téguments du sein devenaient rouges, tendus et douloureux; cette poussée aiguë laissait à sa suite une nouvelle augmentation de volume. Jamais les mouvements du bras n'ont été gênés ; jamais le malade n'a senti ni pesanteur ni douleur dans l'aisselle.

Il y a quatre ans, l'inflammation présenta une intensité exceptionnelle et aboutit à la formation d'un abcès qui s'ouvrit spontanément. La sécrétion purulente dura plusieurs semaines et quand le foyer de l'abcès fut fermé, on s'aperçut que la tuméfaction persistait ou plutôt qu'elle avait augmenté.

Elle présente aujourd'hui les caractères suivants : située en dehors et un peu au-dessus du mamelon, elle forme une saillie sphéroïdale assez bien limitée (voy. fig. 44). Son grand diamètre est de douze centimètres environ. Vers le sommet, la peau est légèrement plissée, par suite de l'ancienne rétraction cicatricielle ; à ce niveau, on distingue nettement un point jaunâtre, lenticulaire, situé à un centimètre et demi du mamelon ; sur tout le reste de la tumeur, la peau est mince, finement vascularisée et laisse voir par transparence une teinte jaune et un peu rosée. Il n'y a ni rétraction du mamelon ni adénite de l'aisselle.

Au toucher, la tumeur est mobile sur les parties profondes; elle n'adhère à la peau que dans la petite zone cicatricielle; sa consistance est pâteuse, comparable à celle des lipomes en masse. La pression et

Fig. 44. — Kyste sébacé de la mamelle chez l'homme.
(Le moule est dans le musée particulier de M. Péan.)

le contact des vêtements ne provoquent aucune douleur; c'est à peine si, de temps en temps, le malade se plaint d'un léger prurit. On sent également que la glande mammaire, située un peu plus bas, est indé-

pendante, et qu'elle présente la consistance et le volume ordinaires.

Tous ces caractères nous font croire à un kyste sébacé. Dans cette hypothèse, notre conduite est tracée: nous devons enlever cette tumeur qui constitue pour le malade une gêne continuelle. Ces opérations sont extrêmement simples, leurs suites n'ont rien de redoutable; nous pouvons donc intervenir sans hésitation.

La tumeur est enlevée par dissection avec le bistouri. Elle a le volume d'un œuf de poule, est arrondie régulière, et présente la consistance que nous avons déjà signalée. La paroi offre les caractères connus des kystes sébacés. Au moment où nous l'incisons, il s'échappe un flot de matière lactescente, d'une odeur assez fétide; quelques grumeaux de sebum plus dense restent adhérents à la face tomenteuse de la coque.

[La plaie se réunit par première intention, et le malade put quitter le service au bout de quelques jours.]

Les *kystes sébacés* présentent ordinairement la forme, le siége, la consistance de la tumeur qui est sous nos yeux; ils ont comme elle une teinte jaunâtre appréciable à travers la peau et un point noirâtre au sommet. Cependant le malade avait présenté des particularités difficiles à concevoir : je veux parler du début et des poussées inflammatoires successives. Une mammite de l'adolescence ne saurait expliquer les accidents qui se sont produits tous les ans à époque fixe. Je vous ai bien parlé des temps d'arrêt et des rechutes de cette maladie, mais pour mon compte je n'ai point remarqué jusqu'ici qu'elle laissât à sa suite une prédisposition inflammatoire produisant annuellement les mêmes effets ; aucun de ceux qui se sont occupés de la question n'a signalé ce fait. Je crois que nous devons chercher ailleurs la solution du problème.

On peut supposer que le kyste sébacé, existant depuis longtemps, avait agi sur les tissus voisins comme un corps étranger, comme une sorte d'*épine inflammatoire*. Reste à savoir s'il s'est ouvert et refermé à plusieurs reprises, si c'était de la matière sébacée ou simplement du pus phlegmoneux, qui à un moment donné a fait issue au dehors. Je serais assez disposé à adopter la seconde hypothèse : vous avez vu en effet que la paroi kystique était lisse, continue et ne présentait nulle part ni froncement ni hile. L'inflammation se serait

donc développée autour de la tumeur qui n'aurait subi aucun changement ni pendant la formation, ni après l'évacuation de l'abcès.

Ce point élucidé, nous nous occuperons des kystes sébacés de la mamelle de l'homme en général.

Ces tumeurs sont-elles fréquentes ? En m'en rapportant à mon expérience personnelle, je devrais affirmer le contraire.

Il est à présumer que la plupart des kystes sébacés par suite de leur faible volume et de leur parfaite innocuité, n'ont attiré l'attention ni des chirurgiens ni des malades. Billroth dit qu'on en rencontre quelquefois vers la périphérie de l'aréole, mais il n'en mentionne qu'un cas, probablement le même qui est décrit dans sa statistique de Zurich. On a voulu rattacher aux kystes sébacés une tumeur mammaire de l'homme dont parle Morgagni dans sa cinquantième lettre. Sa description, extrêmement concise, nous apprend qu'elle s'était développée dans l'espace d'un an et qu'elle s'était ouverte spontanément en donnant issue à une matière semi-liquide et semi-solide dont une partie ressemblait à de la *chaux durcie.* » Il est au moins douteux qu'il s'agît de sebum concrété : le malade était un goutteux et Morgagni lui-même se demande si la matière tartareuse qui est ordinairement dans les glandes des articulations ne s'était point portée sur la mamelle (1), » ou, pour parler un langage plus moderne, si l'on n'avait point eu affaire à des tophus évacués au dehors.

Nous ne trouvons dans la science qu'un cas dont la description ne laisse point place au doute : c'est celui de Burgræve. L'observation qu'il rapporte (2) a réellement trait à un kyste sébacé ; le malade était âgé de 61 ans ; sa tumeur avait le volume d'un double poing d'adulte et donnait au sein l'aspect de celui « d'une femme qui allaite. » Les caractères physiques étaient sensiblement les mêmes que ceux que nous avons constatés : elle était bien circonscrite, molle, arrondie et à peine douloureuse à la pression. La rougeur

(1) *Du siége et des causes des maladies.* Trad. française de Destouet, t. III, p. 212. — (2) Bulletins de la Soc. de médecine de Gand, 1857.

des téguments, la fausse fluctuation, l'indemnité absolue des ganglions de l'aisselle existaient comme dans notre cas.

Si nous voulons pousser plus loin la comparaison, nous trouvons dans les circonstances qui ont accompagné l'apparition et le développement du sein d'autres analogies. Ainsi, à la suite d'un traumatisme reçu quarante-quatre ans auparavant, il resta dans la région mammaire un noyau qui devenait douloureux lorsqu'il heurtait contre un corps dur; ce fut également à la suite d'un traumatisme que la tumeur augmenta brusquement de volume en même temps que la mamelle devint rouge, chaude et douloureuse. Dans ce cas comme dans le nôtre, des phénomènes inflammatoires ont donc existé; ils n'ont eu ni la même fréquence ni les mêmes répétitions, mais chez l'un et l'autre malade ils ont abouti à une augmentation sensible de la tumeur.

Nous ne pourrions, Messieurs, à l'aide de deux faits seulement faire une étude complète des kystes sébacés de la région mammaire. Nous devons cependant dire, en résumant les réflexions que nous venons de vous présenter : que ces kystes sont rares, qu'ils paraissent s'accroître sous l'influence d'une phlegmasie spontanée ou traumatique, que leur présence constitue une cause d'irritation permanente qui se traduit par des poussées congestives répétées ou même par des phlegmons circonscrits arrivant parfois à la suppuration. Ces complications retentissent à leur tour sur le kyste dont le volume augmente à la suite de chacune d'elles. Les caractères physiques n'offrent rien de particulier à la région ; lorsque la tumeur est assez volumineuse pour gêner le malade, on doit l'extirper.

b. Lipomes. — On trouve des lipomes qui naissent primitivement au niveau de la glande, et parfois au-dessous d'elle. M. Henry Smith a eu tout récemment l'occasion d'en enlever un de cette nature : l'individu qui le portait était âgé de 47 ans; il s'était aperçu depuis quatre mois seulement de l'augmentation de volume du sein. Au moment où il fut examiné pour la première fois, la tumeur était ovale; le grand axe, transversal, s'étendait jusqu'à 6 pouces du mamelon et

le petit, vertical, était de 2 pouces et demi environ. Au toucher, on sentait une surface peu régulière, molle, élastique. La tumeur était mobile sur les parties profondes, elle n'adhérait point à la peau et n'avait produit ni rétraction du mamelon, ni engorgement des ganglions de l'aisselle. Les veines superficielles étaient volumineuses et dilatées ; on put constater que c'était un fibro-lipome (1).

Vous voyez, Messieurs, par cette description que les tumeurs graisseuses de la région ont la même marche et le même aspect que partout ailleurs. Il est fâcheux que l'examen histologique n'ait point été fait dans ce cas ; peut-être vous eût-il montré si la tumeur avait son origine dans le tissu cellulaire interlobulaire de la mamelle ou si elle résultait d'une simple hypertrophie du pannicule graisseux périphérique.

Outre ces lipomes primitifs nés dans le voisinage ou même à la surface du sein, nous en avons vu plusieurs qui, partis des creux axillaire et sous-claviculaire, s'étaient prolongés jusque-là.

Malgré la similitude que présente leur structure avec celle des mamelles des gynécomastes, on ne doit point confondre ces deux affections ; le lipome est une tumeur limitée, lobulée, unilatérale, tandis que, comme nous l'avons vu dans la leçon précédente, la gynécomastie est une surcharge graisseuse symétrique des deux régions mammaires.

III. — TUMEURS DE LA GLANDE.

Si beaucoup de tumeurs débutent par la peau, d'autres, au contraire, ont une origine manifestement glandulaire. Nous avons trouvé, chez certains sujets, des tumeurs liquides et solides qui partaient des acini ou du stroma et qui par conséquent appartenaient en propre à la mamelle ; nous allons maintenant nous en occuper.

(1) *Med. Times and Gaz.*, 1876., t. I, p. 333.

On a mentionné des kystes séreux et laiteux; nous en avons vu d'hématiques : mais comme ils étaient le plus souvent formés aux dépens des sarcomes, nous les étudierons avec eux. Quelques tumeurs solides sont bénignes : ce sont les gommes, les fibromes, les myxomes et les adénomes; mais vous pourrez trouver dans le sein de l'homme toutes les variétés de productions malignes, depuis le sarcome nucléaire jusqu'au cancer encéphaloïde. Nous les passerons successivement en revue.

a. Kystes séreux. — Velpeau en a observé un chez un adolescent de 15 ans; la tumeur avait acquis en quelques mois un volume considérable sans avoir jamais déterminé d'accidents inflammatoires. Elle donnait au sein une forme régulière et rebondie ; « mais la transparence, dit Velpeau, était aussi manifeste que dans une hydrocèle; » c'est à peu près le seul kyste séreux sur lequel on ne puisse concevoir des doutes. Traité comme une hydrocèle par la ponction et l'injection iodée, il fut guéri au bout de trois semaines.

b. Galactocèles. — Le même auteur observa chez un homme de 75 ans un kyste développé depuis neuf ans et put en extraire deux verres d'un liquide ayant les caractères physiques et chimiques du lait. Le malade étant mort peu de temps après, l'autopsie montra que le foyer avait son siége dans la mamelle même, entre les lobules glanduleux étalés.

Je n'insiste point, Messieurs, sur une autre observation rapportée par Roux. La description du liquide et celle de la tumeur sont tellement incomplètes qu'il est impossible de savoir s'il s'agissait d'une galactocèle ou d'un kyste sébacé.

c. Gommes. — Nous avons pu en observer nous-même plusieurs ; leurs symptômes, leur marche, leur pronostic n'offrent rien de particulier. Elles sont du reste fort rares et presque toujours multiples : pourtant M. Lancereaux a parlé d'un malade qui portait au sein gauche une gomme isolée du volume d'une pomme d'api que l'iodure de potassium fit disparaître (1). Au contraire, dans un autre cas rapporté par

(1) Horteloup, *loc. cit.*, p. 88.

M. Verneuil, une tumeur analogue du sein droit était accompagnée de plusieurs autres (1).

La plupart des productions que nous allons étudier maintenant ont été classées par Velpeau dans une même catégorie; il leur donnait, à cause de leurs ressemblances avec les organes glandulaires de l'économie, le nom d'adénoïdes. Si sa description est toujours exacte, sa classification a été abandonnée; on assigne aujourd'hui des limites plus étroites aux affections que Velpeau réunissait sous une dénomination unique; les fibromes, les myxomes sont distingués des sarcomes, comme ceux-ci l'ont été des différentes formes de cancer. Nous n'adopterons donc point, Messieurs, une nomenclature devenue caduque; nous décrirons séparément les tumeurs fibreuses, myxomateuses et fibro-plastiques, car elles diffèrent les unes des autres par leur structure aussi bien que par leur marche et leur pronostic.

d. Fibromes. — Cette variété, assez mal déterminée, a été confondue tantôt avec l'hypertrophie unilatérale, tantôt avec le sarcome. Billroth n'a pas décrit le fibrome à part; en étudiant les productions qui se développent dans le stroma de la mamelle chez la femme, il ne parle que des tumeurs graisseuses et fibro-plastiques. Cependant on peut trouver même dans le sein de l'homme des tumeurs circonscrites formées exclusivement de tissu fibreux et comparables en tout point à celle que Ward a décrite dans la peau. Je n'ai pas besoin, pour vous démontrer ce fait, d'interpréter les observations d'Azam, de Lefort, de Nélaton, qui se rapportent à des tumeurs fibreuses; aucune d'elles n'est concluante, puisque, l'examen microscopique n'a pas montré la véritable nature de la maladie. Il me suffira de vous rappeler l'histoire d'un jeune homme de 16 ans opéré ici même dans le cours de l'année dernière : la tumeur développée dans l'espace de quatre mois avait le volume d'une châtaigne; elle siégeait au-dessous et un peu en dehors du mamelon. Nous l'enlevâmes et nous vîmes au microscope que les éléments

(1) *Bulletins de la Soc. anat.*, 1855.

glandulaires étaient écartés par une *hypertrophie limitée* de la *charpente fibreuse* (1).

e. Myxomes. — Nous n'en connaissons qu'un exemple dû à Obolensky. La tumeur avait atteint en deux ans le volume d'une châtaigne ; après son ablation, on vit qu'elle était formée d'un tissu à trame myxomateuse. Dans les aréoles, on trouvait une grande quantité de mucus et d'épithélium glandulaire.

Cette tumeur, ajoute Obolensky, ne pouvait être prise pour

Fig. 45. — Kyste hématique du sein à parois sarcomateuses.

un carcinome à cause de la disposition de l'épithélium qui représentait exactement celle des canaux galactophores normaux ; c'était plutôt un adénome primitif dans l'intérieur duquel s'était développé plus tard du tissu muqueux (2).

f. Sarcomes. — Les observations ne sont pas plus nombreuses. Dans un seul cas, l'examen microscopique fut fait et l'on reconnut un sarcome nucléaire contenant à peine quelques fibres fusiformes. M. Duplay, qui avait enlevé cette tumeur, nous apprend qu'elle avait la grosseur d'un œuf de poule,

(1) *Cliniques de l'hôpital St-Louis*, t. I, 1875, p. 487. — (2) *Journ. f. norm. und path. Histologie. Pharmacie u. klinische Medizin*, 1870.

que la peau qui la recouvrait était violacée et lui adhérait sur la plus grande partie de son étendue; au toucher elle était molle et donnait une sensation de fausse fluctuation comme les lipomes.

A côté de ce fait concluant nous en trouvons d'autres dans lesquelles la nature de la tumeur est restée incertaine; Velpeau a décrit un adénoïde en chou-fleur. Était-ce un sarcome ou un myxome végétant? C'est ce que nous ne saurions dire.

Ailleurs on parle de sarcomes kystiques. Nous avons eu l'occasion d'enlever en ville un kyste sanguin à parois épaisses, charnues, de nature embryoplastique (Voy. fig. 45). Je crois, Messieurs, que la plupart des kystes à contenu louche ou franchement hématique étaient des cysto-sarcomes de même nature. Tous les auteurs qui en ont décrit ont réservé leur diagnostic relativement à l'enveloppe. Ainsi, dans une observation d'Arnott, nous voyons que les parois étaient recouvertes de fongosités rouges et vivaces (1); de Morgan (2) fait la même remarque à propos d'un gros kyste à contenu brunâtre qu'il venait de ponctionner, et n'hésite pas à diagnostiquer un cysto-sarcome. Dans une autre observation rapportée par Hoffmann (3) dans sa thèse inaugurale, vous verrez qu'une tumeur solide de consistance fibreuse et de structure conjonctive était parsemée de kystes séreux sans communication avec les conduits galactophores.

Tous ces faits tendent à démontrer que le sarcome de la mamelle n'est point aussi rare chez l'homme qu'on serait tenté de le croire quand on songe au nombre minime d'observations que nous possédons aujourd'hui; ils indiquent en outre que, comme chez la femme, le sarcome fasciculé à consistance dure, presque pierreuse des autres régions est une anomalie et que l'on voit surtout ici la forme molle, à structure peu avancée et sujette aux dégénérescences kystiques.

g. Cancers. — Comme chez la femme, ces tumeurs se rencontrent plus souvent que les autres; mais cela ne veut

(1) *London medical Gazette*, 1839. — (2) *Brit. med. Journal*, 18 nov. 1873. — (3) Giessen, 1855.

nullement dire qu'elles soient fréquentes. « On voit peu d'hommes avoir des cancers du sein, remarquait Ledran (1). » Les auteurs qui ont publié depuis des statistiques relatives aux tumeurs mammaires n'en ont enregistré en effet qu'une proportion très-faible chez l'homme; sur 9,118 Tanchou n'en a trouvé que 5 (2). Je crois, Messieurs, que ce chiffre est au-dessous de la vérité; presque tous les ans nous avons l'occasion de voir un ou même plusieurs cancers du sein chez l'homme; d'autres chirurgiens mentionnent également une plus grande fréquence. Billroth sur 575 cas en a vu 1 chez l'homme (3); Volkman 1 sur 33. La rareté, bien que indiscutable, ne saurait donc être représentée, comme le veut Tanchou, par la proportion de 1 à 2,000.

Le sein droit est plus rarement intéressé que le gauche; dans certains cas, tous les deux sont pris, soit simultanément comme chez les malades de Waggstaffe (4), soit consécutivement (5).

Quant aux causes, nous n'en connaissons qu'une seule dont l'influence soit prouvée, l'hérédité; elle a été constatée par Colson chez un malade dont la mère et la grand'mère moururent de cancers (6), par Roux chez un individu dont deux sœurs étaient atteintes de la même diathèse. Les causes déterminantes nous échappent; on a parlé d'impressions morales vives; de chagrins, de traumatismes habituels: leur action, problématique chez la femme, l'est davantage encore chez l'homme.

C'est de quarante-cinq à soixante ans que le cancer s'observe ordinairement; il a le plus souvent la forme squirrheuse, est constitué par un tissu dur, lardacé, criant sous le scalpel. J'ai eu l'occasion d'en enlever qui formaient une sorte de cône tronqué partant de la base du mamelon, intéressant toute la glande et envoyant des prolongements étendus dans le tissu cellulaire du voisinage (Voy. fig. 46). Cependant

(1) *Leçons de chirurgie.* — (2) *Des tumeurs cancéreuses du sein.* Paris. — (3) *Statistique de Zurich. Archiv f. klin. Chirurgie*, 1869. — (4) *Med. Times and Gaz.*, 1875, t. II, p. 119. — (5) Lancet, 1857. — (6) *Path. Society*, 1850.

quelques-uns ont une forme molle. Ceux-ci sont volumineux, lobulés, ils se rapprochent des tumeurs de même nature observées chez la femme, comme vous l'indique le dessin que je vous présente (Voy. fig. 47). Deguise décrivit, de même, en 1850 à la Société de chirurgie un encéphaloïde du sein chez un homme.

Fig. 46. — Carcinome central du sein à prolongements fixés à la base du mamelon et le rétractant. (De notre collection.)

Les cancers examinés au microscope jusqu'à ce jour étaient pour la plupart des carcinomes durs ; cependant J. Wood a vu un carcinome alvéolaire. Bernadet a présenté à la Société anatomique un épithélioma lobulé, Marcowitz, un épithélioma tubulé (1860).

En nous reportant aux remarques que nous faisions relativement aux téguments, nous retrouverons sans difficulté toutes les formes cliniques sous lesquelles se présente à l'observation le cancer de la région mammaire. Avez-vous affaire à une tumeur maligne de la peau à forme dure ? vous vous trouvez en présence d'un cancer en cuirasse ou d'un squirrhe pustuleux disséminé ; l'épithélioma d'origine cutanée est caractérisé par l'ulcération précoce et la tendance envahissante que vous connaissez ; au contraire, les carcinomes et les épithéliomas développés primitivement aux dépens des éléments glandulaires forment des squirrhes plus ou moins globuleux (Voy. fig. 47 et 48).

Les symptômes varient naturellement selon l'origine et selon la variété. Si vous voyez le malade à une époque peu avancée, vous constatez un changement de forme et de volume de la région : la coloration ne se modifie que plus tard, lors-

que l'ulcération devient imminente ; la rétraction du mamelon est tardive ; elle fait même parfois défaut dans les cancers

Fig. 47. - Carcinome encéphaloïde du sein. (De notre collection.)

s'ils débutent par la peau et loin de l'aréole ; ceux de la glande la produisent vite, surtout s'ils contractent de bonne heure des adhérences au voisinage du mamelon.

Le toucher permet de constater à ce moment des adhérences superficielles, de la mobilité persistante sur les parties profondes. En plissant légèrement la peau, on lui donne une sorte d'aspect chagriné comparable à celui de l'*écorce*

Fig. 48. — Cancer de la glande mammaire chez l'homme (de notre collection).

d'orange. Je vous ai signalé l'importance de ce symptôme chez la femme ; elle n'est guère moindre chez l'homme. Dans le cours de ma pratique, j'ai observé un très-grand nombre de cancers mammaires, et je ne l'ai presque jamais vu manquer ; de sorte que j'ai été singulièrement surpris qu'il ne soit pas

même mentionné dans la plupart des travaux que j'ai consultés. Worms seul en parle et insiste sur la peau ridée. Il ne faut point conclure du silence des auteurs à l'absence du signe ; beaucoup ne l'ont pas vu parce qu'ils ont négligé de le rechercher ; évitez vous-mêmes cette omission, et je suis persuadé que vous reconnaîtrez que l'aspect peau d'orange est un des symptômes les plus constants et les plus décisifs du cancer du sein, même chez l'homme.

Les écoulements sont rares, et leur nature varie ; tantôt c'est un liquide séreux, clair ou roussâtre (1) ; d'autres fois, comme chez le malade de Mercier et Stansky, du sang pur.

Les ganglions de l'aisselle peuvent rester longtemps indemnes ; pourtant il ne faudrait pas trop vous fier à cette faible tendance de la tumeur à se propager par les lymphatiques ; rappelez-vous que chez le malade de Volkman, un petit noyau cutané et qui paraissait sans gravité fut suivi après l'ablation d'une propagation presque immédiate aux ganglions.

Parfois la tumeur est isolée, à peine sensible, mais dans certains cas, elle acquiert un volume effrayant ; un malade de Travers avait un cancer du sein d'une grosseur moyenne ; mais le chapelet ganglionnaire de l'aisselle était tellement hypertrophié que le bras ne pouvait plus être rapproché du tronc (2).

Je n'insisterai pas longuement sur l'ulcération et les hémorrhagies auxquelles elle peut donner lieu ; je n'en ai pas vu de profuses comme celles que Cruveilhier a notées dans un cas.

Le pronostic du cancer du sein est un peu moins grave chez l'homme que chez la femme. Velpeau croit que les généralisations et les récidives sont plus rares ; c'est également notre opinion. Cependant le sexe masculin n'enlève pas nécessairement au carcinome mammaire sa malignité. Les cancers en cuirasse en particulier prennent rapidement une extension assez grande pour devenir inopérables ; quand on tarde trop à intervenir, les formes les plus bénignes en apparence dé-

(1) The Lancet, 1826. — (2) *Med. chir. trans.*, 1852.

truisent les tissus ou même se généralisent. Il est donc important de prendre une décision de bonne heure, mais pour cela il faut avant tout arriver à un diagnostic exact ; je vais actuellement tâcher de vous indiquer la meilleure méthode à suivre.

IV. — DIAGNOSTIC ET TRAITEMENT DES TUMEURS DU SEIN CHEZ L'HOMME.

Il n'est pas toujours facile de dire si une tumeur de la région siége dans la glande ou plus profondément.

Dans la leçon précédente, je vous mentionnais cette difficulté à propos des abcès dus à la carie des côtes ; les tumeurs solides de même siége qui repoussent en avant les tissus méritent également votre attention : tels sont les chondromes, les exostoses et les sarcomes.

Les tumeurs des côtes étant profondes, on serait tenté de croire que la consistance seule permet de faire le diagnostic parce que leur surface est toujours recouverte de tissus épais et denses ; mais, pour peu qu'elles deviennent superficielles, ce signe perd sa valeur.

Les adhérences à la paroi thoracique ont plus d'importance : lorsqu'une tumeur est fixée solidement et sur une notable étendue, sans l'être à la peau, c'est une probabilité en faveur de son origine costale. Il est bon alors de faire agir le grand pectoral pour voir si la tumeur en suit les mouvements.

Morel-Lavallée, afin d'augmenter l'énergie des contractions, eut recours à un fort courant d'induction ; voyant que la tumeur restait immobile pendant les mouvements du muscle, il diagnostiqua un enchondrome des côtes, et la suite prouva qu'il avait eu raison. Foucher a rapporté une observation de même nature ; le néoplasme présentait la plus grande analogie avec le cancer du sein ; il était dur, inégal, bosselé, mobile sur les parties profondes dans sa moitié externe, adhérent au côté interne et devenait complétement immobile, pendant les contractions du grand pectoral. Au moment de l'ablation on vit que c'était un chondrome attaché au cinquième cartilage costal et à l'aponévrose.

Le plus souvent les caractères que je viens de vous énumérer vous permettront de fixer le point de départ ; si, pourtant, il restait quelque doute dans votre esprit, vous pourriez le plus souvent le faire disparaître en étudiant la nature même de la tumeur.

Nous allons passer maintenant à une seconde question : une tumeur mammaire étant donnée, comment en reconnaîtrons-nous la nature ?

Les renseignements fournis par la simple inspection ont souvent peu d'importance en eux-mêmes ; le toucher, au contraire, permet d'établir une première division, suivant que la tumeur est fluctuante, pâteuse ou dure.

Les tumeurs liquides sont les kystes séreux ou sanguins. Les kystes sébacés, les lipomes, les sarcomes, les gommes en voie de ramollissement, les encéphaloïdes donnent seuls des sensations de fausse fluctuation, tandis que les fibromes, les épithéliomes et les squirrhes sont durs et rénitents.

Si donc la fluctuation a été constatée, il faut procéder à un examen attentif de la région pour obtenir des renseignements utiles sur la nature du liquide. Nous savons que Velpeau a noté chez un malade une transparence comparable à celle de l'hydrocèle ; il était évidemment impossible de songer à autre chose qu'à un kyste séreux. La coloration brunâtre des téguments, la dilatation des veines cutanées se rencontreront dans les kystes hématiques ; quant aux galactocèles, l'inspection seule ne permettra guère de les soupçonner ; il faudra dans ces cas recourir à la ponction ou à l'incision exploratrice. On pourra non-seulement connaître ainsi la nature du liquide, mais encore se rendre compte de l'état des parois du kyste, et surtout voir si elles sont fongueuses et végétantes comme dans les tumeurs fibro-plastiques. Dans les cas douteux, le microscope peut donner le dernier mot. La recherche des ganglions a moins de valeur, car ils ne se prennent que tardivement à la suite des sarcomes kystiques.

Les tumeurs à fausse fluctuation sont rares ; en comptant celui que nous avons enlevé, nous aurons juste trois kystes sébacés assez bien décrits pour qu'on puisse tenter d'établir

un diagnostic différentiel; nous avons trouvé à grand' peine un exemple de myxome, de lipome et de sarcome. Les descriptions qu'on en a données étaient trop sommaires ou trop analogues pour qu'on ait pu songer à les distinguer lorsqu'elles étaient en place; le myxome n'a été reconnu qu'au microscope; le seul cas de carcinome encéphaloïde bien décrit jusqu'ici est celui de M. Deguise, et, malgré des renseignements histologiques précis, beaucoup d'auteurs on émis des doutes sur sa nature; pour les gommes, le traitement antisyphilitique est le critérium par excellence.

Les tumeurs à forme dure sont plus faciles à reconnaître; si elles ont débuté par la peau, la vue et le toucher suffisent. Les cas douteux et comparables à celui du malade auquel nous avons enlevé une tumeur cornée développée dans la couche profonde du derme sont exceptionnels. Les cancers de la glande se reconnaissent à leurs bosselures, à leur dureté, à l'état de la peau (peau d'orange) que je vous ai signalé. Plus tard, ils contractent des adhérences étendues avec les tissus sous-jacents, en particulier avec le grand pectoral dont ils suivent les mouvements, enfin envahissent les glanglions de l'aisselle et s'ulcèrent. Le diagnostic devient plus facile lorsque à ces symptômes s'en ajoutent d'autres un peu moins constants, mais d'une valeur tout aussi grande: tels sont les écoulements séreux ou séro-sanguinolents par le mamelon, les douleurs lancinantes, la présence d'un ichor fétide à la surface des ulcérations.

Pour ce qui concerne la variété, je crois, Messieurs, que vous ferez sagement de recourir à l'examen histologique avant de vous prononcer. Les épithéliomas et les carcinomes observés jusqu'ici avaient sensiblement les mêmes caractères, aussi bien à la coupe que quand ils étaient en place. Vous ne pourriez tenter de donner le dernier mot du diagnostic que si la tumeur avait débuté par la peau et suivi la marche des cancroïdes des autres régions.

Quelle doit être la conduite du chirurgien en présence d'une tumeur du sein développée chez un homme? La réponse est facile: toutes les fois qu'il ne pourra la faire dis-

paraître par les moyens médicaux, il devra l'enlever le plus tôt possible. En supposant que par une série de circonstances malheureuses, on ait fait une erreur et pris pour un cancer une tumeur bénigne ou une mammite chronique. cas, dans lesquels l'opération n'était pas indispensable, les inconvénients seront peu graves. L'ablation du sein chez l'homme est une opération très-simple dans son exécution, presque toujours inoffensive dans ses suites, par conséquent l'intervention n'aura point placé le malade sous le coup d'un danger prochain. Mais, si l'erreur contraire eût été commise, si l'on eût pris un cancer pour une tumeur bénigne, on eût pu temporiser pour éclairer le diagnostic, et donner ainsi au néoplasme le temps de désorganiser profondément les tissus, de se propager aux ganglions de l'aisselle et peut-être de devenir inopérable.

Encore, Messieurs, en vous parlant des reliquats inflammatoires, j'ai supposé que ceux-ci étaient indolents, qu'ils n'augmentaient point de volume et qu'ils arriveraient peut-être à disparaître d'eux-mêmes ; mais ces indurations jouent souvent le rôle de véritables fibromes et alors elles ont peu de tendance à se résorber, sont susceptibles de devenir irritables et leur ablation est souvent la seule pratique admissible. Ce traitement est applicable aux tumeurs liquides comme aux tumeurs solides. Cependant, si la fluctuation est franche, si elles sont volumineuses, vous pourrez commencer par recourir à la ponction exploratrice. Quand les kystes sont manifestement séreux, on peut imiter la conduite de Velpeau et, après l'évacuation du liquide, faire des injections iodées ; mais, lorsque la paroi vous paraîtra suspecte, enlevez-la.

Je n'insiste point sur le mode de réunion des plaies et sur la direction à donner aux incisions : ces questions ont peu d'importance chez l'homme et seront mieux à leur place lorsque nous étudierons la pathologie mammaire dans le sexe féminin.

NEUVIÈME LEÇON

DES TUMEURS GANGLIONNAIRES DU COU.

CONSIDÉRATIONS GÉNÉRALES SUR LE SUJET. — STRUCTURE DES GANGLIONS LYMPHATIQUES. — SIÉGE DES GANGLIONS CERVICAUX.

MESSIEURS,

Parmi les affections du cou dont le traitement est du ressort de la chirurgie, celles des ganglions sont à la fois les plus fréquentes et les plus dignes d'attirer notre attention; vous en avez observé toutes les variétés dans mon service.

Les inflammations aiguës ou chroniques sont tellement nombreuses, que je me borne ordinairement à vous les signaler sans insister longtemps sur elles; les tumeurs hypertrophiques tuberculeuses ou cancéreuses sont moins communes et réclament une intervention plus énergique et plus prompte.

La multiplicité et la variété de ces maladies n'ont pas lieu de vous étonner, car ces ganglions reçoivent le contre-coup des lésions les plus légères du cuir chevelu, de la face et de la partie supérieure des voies digestives et respiratoires. Il me paraît donc superflu d'insister davantage sur l'intérêt que présente, au point de vue scientifique comme au point de vue pratique, l'étude que nous allons entreprendre. Elle renferme, il est vrai, bien des difficultés, bien des points obscurs; si vous parcourez les auteurs, vous relèverez plus d'une fois des contradictions ou des erreurs regrettables.

Ces considérations ne nous arrêteront point; sans doute nous ne pourrons résoudre ici toutes les questions pendantes; mais nous nous efforcerons de vous exposer avec clarté et précision les données que nous fournit la clinique.

Afin de rendre le diagnostic plus facile, afin de mieux vous montrer les avantages et les inconvénients des divers traitements, nous étudierons d'abord l'anatomie normale des ganglions; nous verrons ensuite quels sont les rapports et la disposition de ceux du cou; puis nous nous arrêterons un peu longuement sur les lésions qu'ils peuvent présenter; enfin nous aborderons comme toujours la question du diagnostic et du traitement.

STRUCTURE DES GANGLIONS LYMPHATIQUES.

Les ganglions lymphatiques ont une forme ovoïde. Ils sont aplatis suivant leur grand axe, dont la longueur varie d'après Henle de 2 à 10 millimètres chez l'homme; ils présentent un hile par lequel entrent une partie des vaisseaux afférents et sortent les vaisseaux efférents.

Leur consistance a été comparée par M. Robin à celle du cartilage ramolli (1).

Sur une coupe on peut distinguer, même à l'œil nu, une enveloppe de nature conjonctive. La structure des parties sous-jacentes est assez complexe; il y a peu d'années on considérait encore les ganglions comme de simples écheveaux vasculaires. « Chacun d'eux se trouve composé, disait M. Sappey dans la première édition de son livre, de capillaires lymphatiques qui s'anastomosent, se croisent, s'entrelacent et constituent en un mot un véritable peloton de vaisseaux (2). » La même opinion avait été professée par Ruysch et Mascagni; elle est aujourd'hui abandonnée, de même que celle de Morgagni et d'Abernethy qui croyaient les ganglions exclusivement formés de cellules.

Malgré les dissidences importantes qui les séparent, les his-

(1) *Dict. encyclop. des sc. médicales*, art. *Lymphatiques*, Anatomie. — (2) *Traité d'anat. descript.*

tologistes admettent : 1° une enveloppe de tissu conjonctif ou lamineux ; 2° un réticulum moins avancé en organisation ; 3° une substance propre ou glandulaire ; 4° des vaisseaux sanguins et lymphatiques.

L'*enveloppe* est formée de tissu fibreux et conjonctif ; elle est étroitement fixée à la surface du ganglion à l'intérieur duquel elle se prolonge ; chez les gros herbivores, on réussit sans trop de peine à la détacher, et l'on voit au-dessous d'elle des sillons assez profonds correspondant aux points où s'attachaient antérieurement les cloisons (1) ; cette tunique

Fig. 49. — Structure des ganglions lymphatiques d'après His.

reçoit ses vaisseaux du voisinage et beaucoup la traversent pour se rendre au ganglion proprement dit.

La *trame* présente une disposition particulière : vers la périphérie, elle est formée de tissu conjonctif normal. Les cloisons, sans être complètes, sont régulières et comparables à celles des autres glandes, mais vers le centre elles se transforment en un réticulum très-fin, dont chaque cellule présente un noyau et des prolongements. Ceux-ci s'anastomo-

(1) Robin, *loc. cit.*

sent, traversent les sinus, forment un tissu à mailles extrêmement nombreuses ; tissu fibro-plastique de M. Robin ; cytogène de His ; adénoïde de Frey.

La *substance propre* est contenue dans ces mailles, et séparée des cloisons par les sinus ; elle forme des îlots d'inégal volume : ce sont les follicules lymphatiques des histologistes allemands. Si on les examine à un fort grossissement, on voit qu'ils sont eux-mêmes constitués par des corps arrondis, ovoïdes, grisâtres, transparents ou granuleux, contenant un nucléole brillant. Les uns les considèrent comme des cellules lymphoïdes. « A leur aspect granuleux, dit M. Demange, qui professe sur ce point les doctrines du Collége de France, on les reconnaît facilement pour des corpuscules lymphatiques, en tout semblables aux globules blancs du sang et de la lymphe (1). » Cette opinion est rejetée par M. Robin : « Ces corps, dit-il, ne présentent aucune des réactions des leucocytes (2). » Ce seraient d'après lui de simples épithéliums nucléaires.

Vous pouvez présumer déjà, en voyant de telles divergences dans une question purement histologique, en présence de quelles difficultés nous nous trouverons lorsqu'il nous faudra établir une classification des tumeurs. Un épithélioma est-il une production étrangère aux ganglions ? Est-ce au contraire une hypergénèse des éléments de la substance propre ? Voilà un problème que l'état de nos connaissances ne nous permet guère de résoudre. Si les follicules sont un amas de leucocytes, le développement d'une tumeur épithéliale ne saurait résulter que de la production ou du transport d'éléments étrangers ; dans le cas contraire tout peut s'expliquer par hypergenèse.

Les *lymphatiques afférents*, aussitôt après leur entrée dans le ganglion, se subdivisent, s'anastomosent, perdent successivement toutes leurs tuniques de manière que les plus petits ne sont formés, d'après Recklinghausen et Robin, que d'une couche épithéliale soutenue par de rares fibres lamineuses. Au lieu de donner naissance aux vaisseaux effé-

(1) *De la lymphadénie*. Thèse de Paris, 1874. — (2) *Loc. cit.*

rents, ils s'abouchent dans des sinus comparables jusqu'à un certain point à ceux de la dure-mère, et formant autour des follicules et des réseaux sanguins de véritables cylindres engaînants traversés par les fibrilles du réticulum (Voy. fig. 49). « Ces sinus, dit M. Legros, sont constitués uniquement par la tunique interne ou épithéliale des lymphatiques (1). » Ils représenteraient donc une dilatation analogue à celle des capillaires sanguins dans la rate, les amygdales ou le corps thyroïde. C'est par eux que s'établit la communication entre les vaisseaux afférents et efférents.

Les *artères* pénètrent dans les ganglions par tous les points de l'enveloppe fibreuse, qui présente à cause de cela, comme l'a fait remarquer justement M. Ledentu, l'aspect d'un véritable crible (2). Ils traversent les sinus accolés aux trabécules de la trame, se distribuent à la substance propre, puis se résolvent en capillaires et donnent naissance aux veinules efférentes.

Après ce que nous venons de voir, nous pouvons considérer les ganglions comme des organes glandulaires formés d'une substance particulière, lymphoïde pour les uns, épithéliale pour les autres, renfermée dans une trame conjonctive d'autant plus avancée en organisation qu'on se rapproche davantage de la périphérie. Entre les deux éléments, se trouvent les vaisseaux lymphatiques et leurs sinus terminaux.

Cette structure est sensiblement la même partout; les ganglions du cou la présentent comme ceux du thorax ou de l'abdomen, de l'aisselle ou de l'aine.

Elle varie légèrement avec l'âge: chez les jeunes gens, les follicules sont volumineux; les cellules prolifèrent avec la plus grande facilité; chez les vieillards au contraire, elles tendent à disparaître, le tissu adénoïde devient dense ou même fibreux, et pourtant cet état particulier, que Cornil et Ranvier appellent avec beaucoup de justesse atrophie sénile, ne s'oppose nullement aux phlegmasies. Paget a signalé au contraire la persistance des suppurations ganglionnaires des

(1) Richet, *Traité d'anatomie médico-chirurgicale.* — (2) *Dict. de méd. et de chir. pratiques*, art. *Lymphatiques*, Anatomie.

vieillards scrofuleux (1). Mais nous aurons à revenir sur ce point; pour l'instant nous allons nous occuper du siége et des rapports des ganglions cervicaux.

SIÉGE DES GANGLIONS DU COU.

Toutes les régions du cou ne sont point également riches en ganglions; les seuls que l'on trouve à la partie postérieure appartiennent presque à la tête, la région sous-hyoïdienne n'en a que quelques-uns, et ils sont même difficiles à trouver chez certains sujets. Les plus nombreux siégent dans les régions sus-hyoïdienne et sterno-mastoïdienne (Voy. fig. 50). Je vous les décrirai avec détail. J'appellerai votre attention sur les ganglions sous-occipitaux, rétropharyngiens et parotidiens. Sans doute ils n'appartiennent qu'indirectement au cou; mais, comme ils deviennent souvent le siége de tumeurs d'un diagnostic fort difficile, nous les examinerons rapidement à la suite des premiers.

a. *Ganglions sous-maxillaires.* — Au nombre de huit ou dix, ils sont placés immédiatement au-dessous et près de l'angle de la mâchoire inférieure. Les lymphatiques efférents viennent des téguments de la face, de la gencive inférieure, de la muqueuse buccale, des glandes sublinguales et sous-maxillaires; les ganglions parotidiens leur envoient leurs vaisseaux efférents; eux-mêmes communiquent par trois ou quatre troncs avec ceux de la région sterno-mastoïdienne.

Entre les ganglions sous-maxillaires du côté droit et ceux du côté gauche, on en trouve presque toujours un situé au-dessus de l'os hyoïde, en avant du ventre antérieur du digastrique. Nous l'appelons ganglion *sus-hyoïdien médian*. S'il est peu important au point de vue purement anatomique, en revanche il nous intéresse à cause de la multiplicité et de la fréquence de ses maladies. Nous l'avons vu s'enflammer à la suite de caries dentaires, devenir tuberculeux-cancéreux ou même kystique.

(1) *Leçons de clin. chir.*, trad. de H. Petit.

b. *Ganglions sterno-mastoïdiens.* — Ils se divisent en superficiels et en profonds; ils sont séparés les uns des autres par l'épaisseur du muscle.

On en compte de quatre à six à la superficie, entre le sterno-mastoïdien et le peaucier; ils occupent une assez large surface, quelques-uns tendent à se rapprocher de la ligne médiane en avant et en arrière. Les lymphatiques de la face externe du pavillon et du lobule de l'oreille, ceux des téguments du cou et de la nuque, s'y rendent, de même que les troncs venant des ganglions sous-occipitaux, sous-mastoïdiens et parotidiens. Leurs vaisseaux efférents aboutissent aux sterno-mastoïdiens profonds.

Ceux-ci sont plus nombreux et plus importants. On les trouve sur le trajet du faisceau vasculo-nerveux du cou. Quelquefois le premier ganglion de cette chaîne touche presque la limite du crâne, tandis que le dernier siége près de l'entrée du thorax. Ils recoivent les lymphatiques d'une partie des téguments de la base du crâne, ceux de la pie-mère, de la langue, du larynx, du corps thyroïde, du pharynx, des muscles de la nuque et les vaisseaux efférents des ganglions rétro-pharyngiens et sublinguaux. Les leurs vont aux ganglions sus-claviculaires.

c. *Ganglions sus-claviculaires.* — Ces derniers, que l'on appelle quelquefois *ganglions cervicaux inférieurs* (1), sont moins nombreux et plus petits. Ils sont disséminés autour des filets du plexus brachial, et reçoivent, outre les lymphatiques efférents que nous avons vus, ceux des téguments voisins et de la plèvre pariétale supérieure. Une partie de leurs vaisseaux efférents passent au-dessous de la clavicule, établissent une communication entre la circulation lymphatique de la tête et celle du membre supérieur; les autres viennent former le *tronc lymphatique commun* de Henle qui se déverse du côté droit dans le canal thoracique, du côté gauche dans la veine jugulaire ou la veine sous-clavière.

Tels sont, Messieurs, les ganglions les plus importants du

(1) Henle, *Lehrb. d. Anat d. Mensch*, t. III.

cou, je vous dirai maintenant quelques mots, comme je vous l'ai promis, de ceux qui siégent à la nuque, au niveau de l'apophyse mastoïde, sur les côtés et la paroi postérieure du pharynx, à la surface de la parotide, et sur le plancher buccal.

d. *Ganglions sous-occipitaux.* — Ils sont au nombre de

Fig. 50. — Disposition des ganglions du cou (d'après Jamain, *Manuel d'anatomie*).

deux, et reçoivent les lymphatiques du cuir chevelu, depuis le vertex jusqu'à la protubérance occipitale externe; leurs vaisseaux efférents se rendent aux ganglions sterno-mastoïdiens superficiels.

e. *Ganglions mastoïdiens.* — Ceux-ci sont au nombre de

deux, ils ne reçoivent les lymphatiques que des téguments de la face interne du pavillon de l'oreille et communiquent avec les sterno-mastoïdiens. Malgré leur petit nombre et leur volume insignifiant, ces ganglions présentent une importance à laquelle on ne songe guère au premier abord. La syphilis retentit sur eux de très-bonne heure. « C'est à ce niveau, suivant l'humoristique expression d'un de nos savants confrères, qu'il faut tâter le pouls de la vérole. »

f. *Ganglions parotidiens.* — Ces ganglions qui reçoivent les lymphatiques de la fosse temporale et communiquent à la fois avec les sterno-mastoïdiens superficiels et les sous-maxillaires, ont aussi leur importance; quelques-uns sont profonds, compris dans l'épaisseur même de la glande, de sorte que, s'ils se tuméfient, il est facile de croire à une tumeur parotidienne.

g. *Ganglions du pharynx et de la bouche.* — Parmi les ganglions pharyngiens, il en est deux qui présentent de l'intérêt; l'un a été décrit pour la première fois par Tortual en 1846 (1); depuis nous l'avons figuré dans la seconde édition du Traité de pathologie chirurgicale de Nélaton (2), d'après les pièces que nous avons déposées en 1858 au musée de la Faculté. Nous avons également donné les moyens d'en distinguer les adénites des abcès rétropharyngiens. Il siége en avant du muscle grand droit antérieur de la tête immédiatement au-dessous de la muqueuse et reçoit les vaisseaux de la pituitaire et du pharynx. Enfin les ganglions sublinguaux, au nombre de deux à quatre, sont placés à côté du génio-glosse et de l'hyo-glosse.

En jetant un coup d'œil d'ensemble sur la circulation lymphatique de la tête et du cou, nous serons frappés à juste titre par la multiplicité des ganglions et par l'étroite solidarité qu'ils présentent. Ils forment deux chaînes symétriques dont les anneaux supérieurs se confondent; en même temps la circulation d'un côté présente des communications peu nombreuses et peu importantes avec celle du côté opposé. On

(1) *Neue Untersuch. üb. d. Bau d. menschlichen Schlund u. Kehlkopf.* Leipzig, 1846. — (2) *Ibid.*, t. III, p. 730.

comprend aisément que, dans une phlegmasie, dans une tumeur de mauvaise nature, l'invasion se fasse avec une rapidité foudroyante de haut en bas. Les communications des ganglions sous-claviculaires avec ceux de l'aisselle et du médiastin nous expliquent également la possibilité d'une invasion ascendante, à la suite d'une lésion du bras, de l'aisselle ou du thorax. Mais il n'y a guère que des affections médianes intéressant à la fois plusieurs points, dont les lymphatiques se rendent à des ganglions des deux côtés qui puissent produire une invasion bilatérale et simultanée.

Nous avons rempli la première partie de notre programme; vous connaissez suffisamment la structure et la disposition des ganglions du cou, pour vous rendre compte des modifications morbides qui pourront les atteindre. A l'aide de ces notions, nous aborderons, dans la prochaine leçon, l'étude de l'anatomie pathologique, et j'espère qu'elle ne vous semblera ni plus ardue ni moins intéressante que celle que nous venons de terminer.

DIXIÈME LEÇON

DES TUMEURS GANGLIONNAIRES DU COU.

ANATOMIE PATHOLOGIQUE.

MESSIEURS,

Les lésions ganglionnaires sont partout les mêmes. Sans doute, leur fréquence n'est pas égale dans les diverses parties du corps : les ganglions inguinaux par exemple présentent pour les phlegmasies syphilitiques une prédisposition spéciale ; ceux du médiastin et du creux sus-claviculaire sont plus sujets que tous les autres aux infiltrations tuberculeuses et aux transformations caséeuses ; mais les altérations ne changent point si l'on passe d'un groupe à un autre : dans le mésentère comme dans le thorax ou la région cervicale les ganglions enflammés, tuberculeux, cancéreux, ont le même aspect, la même consistance, les mêmes caractères histologiques.

En pareille circonstance nous ne pouvons étudier l'anatomie pathologique que d'une manière générale ; lorsque plus tard nous arriverons à la description clinique, je vous dirai quelles sont les maladies les plus fréquentes au cou ; mais aujourd'hui nous nous bornerons à jeter un coup d'œil sur les altérations morbides des ganglions pris dans leur ensemble, nous réservant d'indiquer les modifications que leur imprime la marche de l'affection qui les a produites.

Malgré les différences étiologiques et individuelles qu'elles présentent, elles peuvent être rattachées à quatre groupes fondamentaux : 1° aux inflammations ; 2° aux hypertrophies ; 3° aux tumeurs proprement dites presque toujours de mauvaise nature ; 4° à quelques dégénérescences plus rares.

I. — INFLAMMATIONS.

Leurs caractères changent suivant qu'elles sont aiguës ou chroniques ; dans l'une ou l'autre variété on trouve encore des types présentant des différences considérables selon l'époque à laquelle on les examine, selon la constitution de l'individu ou la cause déterminante de la maladie, j'insisterai sur chacun de ces points ; commençons par les adénites aiguës.

a. Adénites aiguës. — Qu'elles soient primitives ou consécutives, elles produisent au début les mêmes désordres : l'augmentation de volume, la vascularisation exagérée, le ramollissement graduel de la pulpe. Dans les cas extrêmement rares où l'on a pu examiner des ganglions peu de temps après le début d'une inflammation aiguë, on a vu qu'ils étaient notablement plus gros que dans l'état normal. Leur capsule est rouge non point par imbibition, car on peut voir à la loupe, parfois même à l'œil nu, que ses vaisseaux sont distendus, sinueux, gorgés de sang. Le ganglion pressé entre les doigts donne la sensation d'une substance molle, et facile à écraser. A la coupe on constate qu'il n'a plus sa couleur ordinaire ; il a passé du blanc rosé au gris rougeâtre ; les vaisseaux de la périphérie sont visibles comme ceux de l'enveloppe, le doigt s'enfonce sans difficulté dans cette masse qui n'est guère plus résistante que la substance cérébrale.

Plus tard l'aspect se modifie ; quand l'adénite aboutit à la suppuration, on distingue plusieurs points jaunâtres dont les uns occupent le centre ; ce sont des foyers purulents qui s'accroissent de jour en jour et détruisent successivement tous les follicules. Dans d'autres cas l'adénite passe à l'état chronique, et alors elle prend soit la forme granulo-graisseuse, soit la forme indurative.

Lorsque les abcès sont formés, les uns se frayent directement une voie vers l'extérieur, après avoir perforé l'enveloppe et les tissus voisins, les autres restent indolents, n'ont point de tendance à se résorber ni à faire issue au dehors, ils se comportent en un mot, malgré leur origine franchement aiguë, comme de véritables abcès froids.

Pendant cette évolution, quels changements a subis la structure? Le microscope nous montrera toujours une dilatation notable des capillaires sanguins et une prolifération cellulaire ; mais cette dernière se fait-elle aux dépens du tissu adénoïde ou des éléments lymphoïdes ? C'est là un point non encore élucidé. Selon M. Robin (1), les cellules du réticulum grossiraient et présenteraient des noyaux multiples. Birch-Hirchfeld, d'accord avec Billroth et son école, prétend au contraire que le tissu adénoïde ne joue qu'un rôle passif, que ses mailles sont simplement distendues par les cellules lymphoïdes devenues plus nombreuses et plus grosses.

Outre ces phénomènes habituels, on peut trouver dans certains cas des foyers d'hémorrhagies ; les adénites cervicales de l'érysipèle en présentent souvent. Dans les affections charbonneuses, dans la fièvre typhoïde on a rencontré parfois de véritables infarctus au sein des ganglions du mésentère.

Enfin je dois vous dire un mot des complications du voisinage : l'adéno-phlegmon et les fistules. Une phlegmasie polyganglionnaire intense s'accompagne presque toujours d'une périadénite dont les altérations n'ont rien de particulier ; elle se termine, comme toutes les affections analogues, par suppuration, par résolution ou par induration ; dans ce dernier cas la région reste dure et rénitente longtemps après que l'abcès a été évacué au dehors. Quant aux fistules, elles ne surviennent qu'à la suite des suppurations prolongées, autrement dit des adénites aiguës devenues chroniques, leur étude sera mieux à sa place après ces dernières.

b. — *Adénites chroniques.* — Les unes sont simples, les

(1) *Loc. cit.* — (2) *Lehrb. d. path. Anatomie*, p. 408 et suiv.

autres, au contraire, sont spécifiques ; ce sont les adénites de la tuberculose qui se terminent par caséification. Dans ce cas l'inflammation s'est faite autour d'un produit existant déjà dans le ganglion.

1° *A. chroniques simples.* — Nous savons déjà que la plupart d'entre elles succèdent à un état aigu ; d'autres cependant suivent d'emblée une marche chronique ; ces dernières peuvent être *primitives* et résulter d'une irritation légère, mais continue, telle est l'adénite cervicale que M. Larrey a signalée chez les jeunes soldats (1), ou *consécutives* à une affection chronique elle-même, à une exulcération torpide de nature mal déterminée.

Dans tous ces cas les lésions sont les mêmes ; elles consistent dans la suppuration lente d'une partie ou de la totalité du ganglion ; dans sa transformation granulo-graisseuse ; dans son induration par hyperplasie des éléments conjonctifs. Les adénites chroniques *suppurées* se rapprochent, avons-nous dit, des abcès froids. On trouve encore ici l'augmentation de volume, mais les autres phénomènes de l'adénite aiguë font défaut : la vascularisation est peu marquée, la prolifération cellulaire n'existe point, à moins que l'on n'assimile, comme beaucoup le font, les globules du pus aux cellules lymphoïdes. Si donc on enlève un ganglion atteint d'adénite chronique suppurée, on constate à la vue que sa forme est peu régulière. Au toucher la consistance est inégale ; en certains points la mollesse et la fluctuation sont manifestes ; en d'autres on éprouve une résistance exagérée comparable à celle du tissu fibreux. A la coupe, mêmes caractères ; il est rare que tout le ganglion soit transformé en un kyste purulent, le plus souvent à côté des follicules parfaitement sains on voit des foyers suppurés entourés d'une coque fibreuse et qui n'ont parfois aucune communication les uns avec les autres. L'examen microscopique montre une augmentation notable du tissu conjonctif ainsi qu'une diminution irrégulière des vaisseaux sanguins et lymphatiques.

(1) *De l'adénite cervicale chez les militaires.* Paris, 1852.

Cette variété d'adénite chronique se rencontre surtout chez les scrofuleux, les suppurations qui s'établissent à la suite de caries dentaires, d'ulcérations des lèvres ou du cuir chevelu débutent sans phénomènes aigus; elles ne se manifestent au dehors que par l'augmentation de volume des ganglions.

D'autres fois les adénites chroniques donnent lieu à des productions fongueuses analogues à celle dont je vous présente ici la figure (V. fig. 51). A la suite d'une suppuration

Fig. 51. — Fongus des ganglions parotidiens consécutif à une adénite chronique. (De notre collection.)

prolongée, il se fait une large perte de substance au niveau du ganglion malade, puis on voit dans cet orifice une tumeur rougeâtre arrondie, inégale et humide à sa surface; c'est un véritable amas de granulations inflammatoires comme celles que l'on trouve à la suite de toutes les suppurations.

Les trajets fistuleux consécutifs ne sont point rares; ils sont généralement sinueux, irréguliers et se terminent par des ouvertures multiples; le tissu cellulaire ambiant s'agglomère et se feutre autour d'eux de manière à donner sur leurs parcours une sensation marquée de dureté et d'empâtement. Ces parti-

cularités résultent de la suppuration, nous ne les constaterons point dans les deux formes que nous allons décrire.

Les ganglions qui ont subi la transformation granulo-graisseuse sont généralement moins volumineux que les précédents ; leur enveloppe est normale d'aspect; ils ont une consistance dure, analogue à celle des fibro-lipomes.

A la coupe on voit qu'ils sont formés d'un tissu dense, lardacé en certains points, plus mou dans d'autres. Les cloisons périphériques sont plus épaisses et plus étendues que dans les ganglions sains ; elles ont un aspect nacré, une résistance insolite ; entre elles, on voit des îlots de tissu graisseux normal surtout vers la périphérie ; près du centre, le ganglion est fibreux ou fibroïde. Au microscope on ne trouve que des cellules adipeuses et du tissu conjonctif plus avancé en organisation que dans les circonstances ordinaires; les sinus lymphatiques et le tissu adénoïde ont en grande partie disparu ; enfin les vaisseaux sanguins sont grêles et peu nombreux.

Cette régression immédiate des exsudats nous indique suffisamment, Messieurs, que la maladie en question dépend d'un état général anormal ; que l'économie n'a point une force de réaction suffisante pour se débarrasser des produits inflammatoires. Sans doute, il ne s'agit plus, comme chez les scrofuleux, d'une tendance exagérée à la suppuration ; mais cette transformation des ganglions lymphatiques en masses fibro-graisseuses sans but physiologique et sans utilité est une manifestation fâcheuse à tous les points de vue. Je l'ai observée le plus souvent chez des individus présentant cette constitution particulière à laquelle on donne le nom de lymphatisme, et qui diffère notablement de la scrofule comme vous le savez.

On pourrait rattacher peut-être à cette forme quelques adénopathies de la syphilis, de l'impaludisme, ou même de la peste. « Certains bubons, dit M. Auspitz en parlant d'indurations qui surviennent spontanément dans la période secondaire de la syphilis longtemps après que tous les accidents locaux ont disparu, montrent que l'économie a subi une altération profonde. Ils sont analogues à ceux que l'on

rencontre dans la peste ; je les appelle adénopathies de l'infection syphilitique généralisée (1). »

De même on a décrit une forme ganglionnaire de la cachexie palustre. Dans d'autres pays on a noté des adénopathies multiples primitives, ayant peu de tendance à la résorption et ne s'accompagnant d'aucun des accidents ordinaires de la peste, sauf l'état fébrile. M. Naranzi donne à cette maladie le nom de typhus lœmoïde non contagieux (2). Quoi qu'il en soit, ces affections diffèrent notablement des accidents ganglionnaires de la syphilis tertiaire ; ceux-ci ont été peu décrits, mais il y a tout lieu de croire qu'ils sont constitués par des dégénérescences analogues aux gommes et donnant lieu comme elles à des processus nécrobiotiques variés ; nous aurons à y revenir un peu plus loin.

Les adénites chroniques à *forme indurative* sont presque toujours consécutives à l'état aigu et caractérisées par une dureté spéciale, une véritable transformation fibreuse du ganglion. Celui-ci augmente peu de volume ; mais sa capsule s'épaissit ; à la coupe il est dur et crie sous le scalpel ; sa surface est uniformément blanchâtre et nacrée ; au microscope on reconnaît une sclérose véritable accompagnée d'une disparition presque complète des follicules et des sinus lymphatiques.

2° *A. chroniques tuberculeuses ou caséeuses.* — Vous connaissez le caractère clinique de ces adénites, vous savez qu'elles présentent, pendant leur évolution, une série de poussées aiguës se terminant par des suppurations prolongées dont les trajets restent fistuleux. Les choses se passent de la même manière dans le cours des phlegmasies de même nature du testicule et du poumon ; la question de leur spécificité doit donc être également posée.

Tant que la doctrine de Laënnec sur l'unité de la phthisie pulmonaire fut acceptée, on les regarda comme consécutives aux tubercules. Sous l'influence de la théorie de Virchow, on rejeta peu à peu cette opinion : on décrivit les phlegmasies ca-

(1) *Archiv f. Dermatologie und Syphilis*, 1873, p. 458. — (2) V. Castaldi, *La peste dans l'Irak-Arabi*, en 1873-74. *Rapport adressé au conseil supérieur de santé de Constantinople.* Constantinople, 1878.

séeuses des ganglions à côté du lymphome granuleux, puis on en rechercha l'origine, et la scrofule fut mise en cause.

Lebert (1) et Louis (2) avaient déjà signalé la fréquence de la tuberculose ganglionnaire chez les strumeux; après une interprétation nouvelle des faits qu'ils avaient apportés, on décrivit une *lymphadénite scrofuleuse*, se terminant toujours par la caséification. D'autres allèrent plus loin, et parlèrent d'une tuberculisation secondaire par le transport de produits formés au milieu des ganglions. « Chez les scrofuleux, dit M. Savory, *les adénites peuvent se terminer par la formation de tubercules, et devenir le point de départ d'une infection générale* (3). »

Cette doctrine n'a pas régné longtemps; tandis que MM. Thaon et Grancher mettaient en doute l'existence de la pneumonie caséeuse primitive; tandis que MM. Reclus et Malassez démontraient que l'orchite dite caséeuse n'est en réalité qu'une phlegmasie tuberculeuse (4), Schüppel prouvait de son côté la présence des granulations grises primitives dans les ganglions caséeux (5). Tout récemment MM. J. André et Fauvel ont trouvé la même chose à propos de certaines ulcérations du larynx (6).

Les faits sur lesquels se basent ces travaux ne sont certainement point rares. Je vous ai montré dans le cours de l'année dernière une préparation microscopique faite au Collége de France, dans laquelle vous avez pu constater qu'un ganglion ayant subi partiellement la transformation caséeuse présentait à la fois les caractères de l'inflammation et de la tuberculose chronique (7).

Mais comment se forme l'élément initial du tubercule? On admet aujourd'hui que c'est une cellule géante destinée à jouer tôt ou tard, par rapport aux tissus, le rôle de corps étranger. Schüppel prétend qu'elle résulte de la destruction des globules rouges du sang, et qu'elle sort par *histolyse* des vaisseaux; pour Armauer Hansen, elle se développerait au

(1) *Traité des maladies scrofuleuses.* — (2) *Traité de la phthisie.* — (3) *In* Holmes, *System of Surgery*, t. II. — (4) Reclus. Thèse de Paris, 1876. — (5) *Unters. üb. Lymphdrüsen-Tuberkulose*, 1871. — (6) *Gaz des hop.*, 1877. — (7) *Cliniques de* 1875, p. 58.

milieu des follicules, par suite de la transformation d'une cellule lymphoïde (1).

Jusqu'ici nous avons insisté sur la tuberculisation primitive; je dois vous mentionner une autre variété. Vous trouverez souvent, chez des personnes arrivées à une période avancée de la phthisie pulmonaire, plusieurs ganglions sus-claviculaires augmentés de volume et indurés ; quelques-uns s'enflamment et suppurent, d'autres restent stationnaires depuis leur apparition jusqu'à la mort. Ces tumeurs me paraissent *secondaires*. On pourrait objecter à cela que les ganglions cervicaux sont, comme le poumon, un terrain tout préparé pour le tubercule; que rien n'empêche celui-ci de se développer simultanément dans deux organes également favorables à son éclosion. Mais les tumeurs en question ne se forment que dans les régions voisines des sommets, à une époque où les deux feuillets pleuraux sont envahis, il est donc rationnel d'admettre qu'elles sont consécutives. Nous n'insisterons pas sur ces productions qui constituent une complication insignifiante par rapport à la gravité de l'affection pulmonaire qui touche à son terme. Comme elles ne gênent le malade que par leur volume, le chirurgien ne peut songer à les enlever.

Je crois avoir légitimé, Messieurs, la dénomination de spécifique que j'ai donnée aux adénites caséeuses par opposition aux adénites chroniques simples. Les exemples que j'ai fait passer sous vos yeux dans le cours de cette discussion vous ont montré la plus grande partie des caractères anatomiques de la maladie : augmentation de volume, consistance inégale, zones irrégulières d'inflammation aiguë, induration des cloisons, substitution des masses caséeuses aux follicules, infiltration tuberculeuse du réticulum : voilà tout ce que nous avons rencontré. Vous avez vu la plupart de ces produits dans les autres phlegmasies chroniques. L'élément spécifique, celui que vous ne trouverez ni dans l'adénite granulo-graisseuse ni dans les suppurations chroniques des scrofuleux, c'est la granulation grise. Sa présence est la cause immédiate de l'in-

(1) *Bidrag til Lymphkjertlernes normal og path. Anatomie*, 1871. — (2) *Traité d'anatomie pathologique.*

flammation, comme la matière caséeuse en est le résultat final.

II. — HYPERTROPHIES.

Parfois, sans cause connue, les ganglions du cou grossissent démesurément chez des individus qui ne sont point scrofuleux. L'hypertrophie peut les intéresser seuls ou s'étendre en même temps à ceux de l'aisselle, de l'aine et des autres parties du corps. De nombreuses tumeurs commençant ainsi présentent pendant longtemps leurs premiers caractères. Les examens microscopiques et histologiques ne donnent alors que peu de renseignements, car les cellules et le stroma sont disposés comme dans les ganglions sains.

Avec le temps les choses se dessinent : certaines tumeurs se comportent comme de véritables cancer ; d'autres grossissent régulièrement et sans soubresauts ; elles n'ont pas de tendance à s'enflammer ni à s'ulcérer et sont rarement limitées à un ou deux ganglions. Ceux qui sont pris, se développent tous de la même manière ; ils peuvent acquérir un volume énorme et causer mécaniquement des accidents sérieux sans avoir présenté un seul symptôme de malignité.

Il y a quarante ans, cette maladie était déjà connue : « Des exemples abondent, disait Cruveilhier (1), relativement à l'hypertrophie des ganglions lymphatiques qui acquièrent un volume considérable, indépendant de toute sécrétion morbide dans leur épaisseur. »

En 1829, Andral les distinguait des ganglions squirrheux ou encéphaloïdes (2). Nélaton revenait fréquemment dans ses cliniques sur le même sujet, et parlait en outre des *hypertrophies généralisées*.

En 1840, Bennett et Virchow s'aperçurent presque en même temps que très-souvent, dans le second cas, le sang contient une proportion exagérée de globules blancs ; cette leucémie était-elle primitive ? Bien des auteurs le crurent et, pour eux, l'hypertrophie totale cessa d'être idiopathique, elle devint un

(1) *Traité d'anatomie pathologique.* — (2) *Cliniques.*

symptôme de l'affection dyscrasique qu'elle accompagnait. Virchow n'accordait pas plus d'importance au lymphome de la leucémie qu'à celui de la scrofule ou de la syphilis.

Restait l'*hypertrophie partielle :* elle-même fut bientôt désignée par de nouveaux noms. On distingua le lymphome bénin, le lymphome malin de Billroth, etc. Les faits montrèrent le côté défectueux de toutes ces conceptions. Trousseau (1), Wunderlich (2), Laboulbène (3), de Cossy (4) et beaucoup d'autres décrivirent des hypertrophies généralisées *sans leucémie.*

La confusion reparut plus grande que jamais, car, à partir de cette époque, la maladie reçut des noms différents suivant les points de vue de ceux qui la décrivaient : Trousseau l'appela adénie (5) ; Cornil et Ranvier, lymphadénie ; Langhans, lymphosarcome malin (6) ; Cohnheim, pseudo-leucémie.

On donna également un nom particulier à chaque variété d'hypertrophie partielle : les tumeurs bénignes devinrent des lymphadénomes, les tumeurs malignes des lymphosarcomes. Virchow avait parlé le premier de lymphomes, puis abandonné le mot ; on le reprit en lui donnant un autre sens : pour M. Lancereaux un lymphome est une production destinée à la régression et correspondant par sa structure à celles que Müller a décrites en 1863, et appelées tumeurs à cellules lymphoïdes (Lymphzellengeschwulst) (7).

La multiplicité des termes a produit le résultat qu'on pouvait en attendre : les mêmes noms ont été appliqués à des choses différentes et les mêmes choses désignées par des noms divers. Vous n'avez qu'à ouvrir, pour vous en convaincre, les bulletins des sociétés savantes et les recueils périodiques des dernières années ; je me bornerai à vous en citer un ou deux exemples.

Au mois de janvier 1872 (8), M. Bourdas présentait à la Société anatomique un lymphadénome, c'est-à-dire, si nous

(1) *Cliniques.* — (2) *Archiv f. phys. Heilkunde*, 1858, p. 123. — (3) *Gaz. méd.* de Paris, 1865. — (4) *Echo médical de Neufchâtel* 1861. — (5) *Loc. cit.* — (6) *Archiv f. path. Anat.* 1872. — (7) *Zeitschr. f. rat. Medizin.* 3 R. 20-129. — (8) 19 janv.

nous en rapportons à la définition de MM. Cornil et Ranvier, « une tumeur constituée par l'hyperplasie du tissu adénoïde de His (1). » « Si l'on veut bien admettre, disait-il à la suite de son observation, que la tumeur naît de la même façon qu'elle se développe, on peut dire qu'elle prend son point de départ dans le tissu interlobulaire. » Or nous trouvons dans un travail publié quelques mois plus tard (2) une observation de M. Verneuil, relative également à une tumeur des ganglions du cou, dans laquelle il y avait « un tissu lymphatique normal, avec un réticulum un peu granuleux, et *accumulation* des cellules lymphatiques. » « On avait donc affaire ici, ajoute l'auteur, à la variété de lymphadénome caractérisée par l'hyperplasie des cellules lymphatiques. » Voilà deux néoplasmes différents désignés par un seul mot. Les ganglions hypertrophiés des leucémiques sont également des lymphadénomes; nous voyons dans une observation de M. Valtat, sur ce sujet, « qu'ils représentent le type parfait du tissu lymphatique. » Mais ce n'est pas tout, nous trouverons ce nom protéique appliqué à d'autres tumeurs encore.

« Les deux éléments d'un ganglion, dit M. Duplay, peuvent s'exagérer parallèlement, et l'on donne à cette hypertrophie régulière le nom de lymphadénome ou d'hypertrophie vraie. Dans d'autres cas l'hyperplasie porte sur un seul des éléments à l'exception de l'autre et la tumeur qui en résulte est un lymphosarcome (3). »

Si donc, Messieurs, nous avions réuni à la fois trois productions constituées « la première par le tissu adénoïde de His, » la seconde par « l'hyperplasie des cellules lymphatiques » et la troisième par « une exagération parallèle de ces deux éléments, » nous aurions le lymphadénome de MM. Cornil et Ranvier, celui de M. Verneuil et celui de M. Duplay. Doit-on admettre que tous les trois sont identiques? En aucune façon. On ne peut pas même dire que l'expression qui les désigne soit impropre, puisqu'elle signifie étymologiquement

(1) *Loc. cit.* — (2) Bergeron, *Des tumeurs ganglionnaires du cou.* Th. d'agrégation. Paris, 1872. — (3) Duplay, *Leçons de clinique chirurgicale professées à l'hôpital Saint-Louis.* — Paris, 1876.

tumeur des glandes lymphatiques ; elle est mauvaise à ce point de vue seul qu'elle n'a point reçu un sens unique, précis et universellement adopté ; j'en dirai autant du mot lymphosarcome.

Cette confusion, que l'on ne saurait trop regretter, a sa raison d'être dans la nature même des choses : les études histologiques faites jusqu'ici avec une persévérance digne de tout éloge n'ont pu réussir encore à montrer les limites exactes qui séparent les hypertrophies simples de certains sarcomes et à permettre de fixer constamment le point de départ ou le centre d'évolution de ces derniers. M. Raïssa Putiata, qui aborde cette question dans un travail tout récent, regrette que l'on ait appelé lymphosarcome des tumeurs complétement différentes les unes des autres ; et, dans une de ses observations, il nous apprend qu'il a rencontré, dans un même cas, la structure du carcinome, celle du sarcome et celle du ganglion normal réunies (1). Winivarter, qui veut absolument, lui aussi, distinguer le lymphome simple du sarcome, en réfère non sans raison à la marche et aux caractères cliniques (2).

Certainement, Messieurs, il est hors de doute que des sarcomes peuvent se développer dans les ganglions comme partout ailleurs ; il est également certain que, parmi les hyperplasies, les unes ont leur origine dans les deux éléments, les autres dans un seul. Vous avez pu constater ces faits dans un certain nombre de préparations histologiques que vous a présentées ici même M. André ; les conclusions tirées de ces examens sont résumées dans un travail d'ensemble à la fin du présent volume. Mais, dès l'instant où les mots prêtent à l'équivoque, vous me permettrez d'attendre, pour les adopter, qu'ils aient pris un sens limité et indiscutable. Je m'en tiendrai donc à la vieille expression d'hypertrophie ganglionnaire qu'employaient Cruveilhier, Lebert et Nélaton pour désigner des tumeurs à développement indéfini, à marche continue, susceptibles de rester limitées à un ou deux groupes de ganglions (H. partielles) ou de s'étendre à la plus grande partie de l'économie (H. Géné-

(1) *Archiv f. path. Anatomie*, 1877. — (2) *Archiv f. klin. Chirurgie*, 1875.

rale) mais n'ayant pas de tendance à suppurer ni à devenir cancéreuses.

Plus tard, je vous parlerai des sarcomes ganglionnaires, mais je me garderai bien de les appeler des lymphosarcomes, puisque l'on a décrit sous ce nom, outre des hypertrophies, des tumeurs étrangères aux ganglions dans lesquelles on aurait trouvé quelques éléments ressemblant à ceux qu'ils présentent dans l'état normal.

Les hypertrophies se rattachent à deux variétés principales : la forme *dure* et la forme *molle*. Dans la première les ganglions,

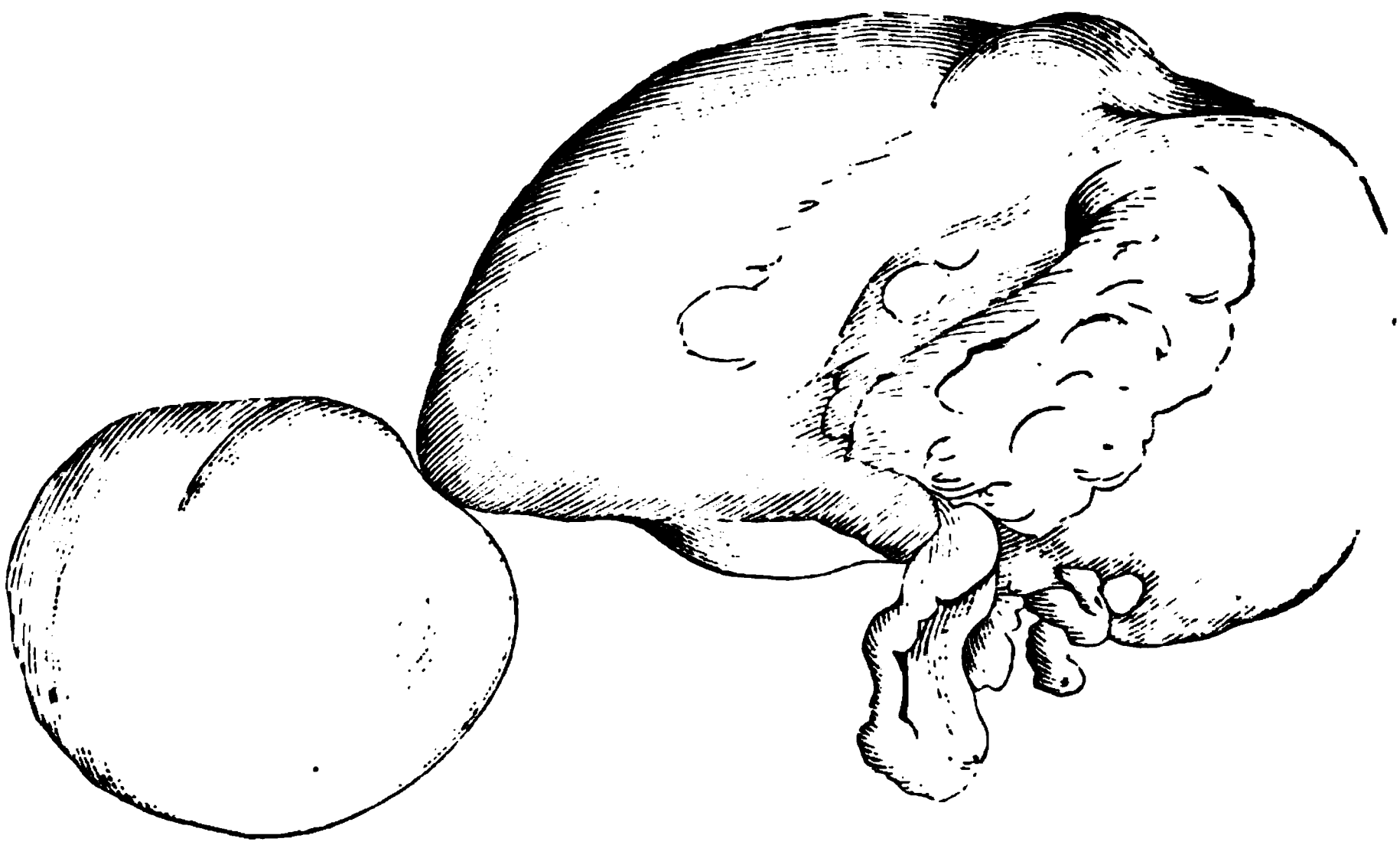

Fig. 52. — Ganglions hypertrophiés. — Aspect extérieur. (De notre collection.)

quel que soit leur volume, ont à l'extérieur une apparence normale, la capsule ne présente aucune lésion (voy. fig. 52). On constate à la coupe qu'ils sont formés d'un tissu assez résistant (voy. fig. 53) ; d'un blanc légèrement gris offrant l'aspect des ris de veau. En certains points la coloration est plus pâle, plus nacrée ; en d'autres, elle se rapproche davantage de la teinte jaunâtre. Le doigt s'enfonce difficilement dans cette pulpe dont la résistance est supérieure à celle des ganglions normaux ; les vaisseaux sont plus ou moins nombreux. Les points les plus riches sont ceux qui présentent une consistance

plus molle, une coloration plus foncée; je n'ai jamais trouvé de foyers d'hémorrhagie).

Lorsque la maladie est ancienne ; il est possible que tout un groupe ait été envahi ; dans ce cas, au lieu d'une tumeur isolée et sphéroïdale, on a devant soi une masse mamelonnée tubéreuse ; les glandes qui la constituent ont perdu complétement leur autonomie ; aux points où elles sont en contact leurs enveloppes se sont résorbées, et il n'existe pour toute la tumeur qu'une seule tunique partout continue (voy. fig. 52).

Les hypertrophies à forme molle diffèrent des précédentes

Fig. 53. — Hypertrophie ganglionnaire à forme dure (à la coupe). (De notre collection.)

par leur aspect et surtout par leur consistance. Après l'enlèvement des ganglions on sent que leur enveloppe pourrait céder sans trop de peine à la pression du doigt et laisser sourdre la substance qu'elle renferme. Cette consistance gélatineuse ou plutôt butyreuse est plus appréciable encore à la coupe. On l'a comparée à celle de la laitance de poisson, des émulsions féculentes épaisses; il est difficile de donner une description qui convienne à tous les cas, d'autant mieux que dans les tumeurs polyadéniques il n'est pas rare de voir la forme dure en certains points, tandis que la forme molle domine partout ailleurs (voy. fig. 54). Ces hypertrophies sont moins vasculaires que les premières.

L'examen microscopique, pratiqué dans les deux cas, montre presque toujours des anomalies, portant soit sur le réticulum, soit sur les éléments lymphoïdes et souvent sur les deux en même temps. Les cellules du tissu adénoïde sont, dans certaines tumeurs, plus grosses, plus nombreuses qu'à l'état normal; dans d'autres, elles n'ont subi aucun changement ; les mailles paraissent simplement distendues par des cellules lymphoïdes abondantes et volumineuses.

Il n'est guère possible dans l'état actuel de nos connaissances de dire si ces phénomènes appartiennent exclusivement à l'une ou à l'autre forme; si l'hypertrophie dure est caractérisée his-

Fig. 54. — Hypertrophie ganglionnaire (partie dure et partie molle).
(De notre collection.)

tologiquement par de grosses cellules lymphatiques avec un fin réticulum, et si dans l'autre variété les circonstances inverses se présentent. Je crois que, dans la solution du problème, on doit tenir compte d'une troisième donnée : la présence d'une certaine quantité de matière plus ou moins liquide et sans trace de structure. Tout récemment, j'enlevais chez une jeune fille profondément anémiée des ganglions du cou qui, outre une difformité choquante, donnaient lieu à des accidents de compression redoutables. Au moment d'arriver sur la tumeur, je fus surpris de trouver dans les mailles du tissu cellulaire voisin une certaine quantité de liquide incolore, visqueux, analogue à celui que l'on fait sourdre par la pres-

sion des ganglions présentant la seconde forme d'hypertrophie.

D'un autre côté, vous savez qu'on a décrit des conditions analogues pour d'autres tumeurs ; le fibrome par exemple, dont la dureté est en quelque sorte le caractère dominant, peut, comme l'a démontré Billroth à propos de la paroi abdominale, s'infiltrer de sérosité et passer à l'état de fibrome mou (1).

Rien ne dit qu'il n'arrive point quelque chose de semblable dans le cours des hypertrophies ganglionnaires ; on s'expliquerait aisément alors comment des tumeurs présentant la même structure peuvent avoir une consistance absolument différente.

En résumé, Messieurs, les hypertrophies ganglionnaires idiopathiques ont une marche lente et continue, elles ne présentent dans leur structure aucun élément étranger à celui des ganglions normaux et ne diffèrent entre elles que par leur consistance.

III. — TUMEURS MALIGNES DES GANGLIONS DU COU.

SARCOMES. — ÉPITHÉLIOMAS. — CARCINOMES.

L'invasion rapide des ganglions du cou à la suite de certaines tumeurs des organes voisins est un fait connu depuis longtemps. Si les productions malignes secondaires qui se développent dans ces cas ont été bien étudiées et bien décrites, en revanche on n'est pas encore fixé sur l'origine et la nature d'un certain nombre de tumeurs primitives des ganglions que leur processus et leurs caractères macroscopiques rapprochent à tous les points de vue des sarcomes ou même des carcinomes. Quelques exemples pris dans notre pratique et dans celles d'autres chirurgiens vous donneront une juste idée des cas dont nous voulons parler.

Vous vous souvenez d'un malade de la campagne que j'ai eu l'occasion de vous montrer à l'une de nos dernières consultations ; cet homme, qui était âgé de 42 ans, portait une

(1) *Berliner klinische Wochenschr.*, 1869.

énorme tumeur, ayant débuté par les ganglions sous-maxillaires; elle avait gagné en quelques mois ceux des régions sterno-mastoïdienne et parotidienne du côté droit; dure, rénitente, elle adhérait solidement aux parties voisines. Vers l'angle de la mâchoire droite, on trouvait une plaque rouge, au niveau de laquelle la peau amincie était sur le point de s'ulcérer; la face, les lèvres, la langue ne présentaient rien de suspect; le malade n'était pas scrofuleux; mais, en l'interrogeant sur ses antécédents héréditaires, nous apprîmes que son père était mort de cancer. Il était impossible, au moment où nous le vîmes, de songer à une opération.

Nous avions ici tous les caractères des carcinomes les plus graves, hérédité, évolution rapide, tendance envahissante, ulcération imminente; si la tumeur fût née partout ailleurs, on n'eût point hésité à diagnostiquer un cancer primitif probablement de nature encéphaloïde.

De tels cas sont malheureusement trop fréquents; il y a quelques années j'ai dû donner mes soins à une jeune femme d'une santé florissante en apparence, qu'un cancer des ganglions sterno-mastoïdiens fit périr en moins d'un an (voy. fig. 55). On répète souvent que cette maladie est propre à la vieillesse; les deux faits que je viens de vous mentionner vous montrent que les adultes n'en sont point exempts; on l'a même observée chez des enfants. Un jeune malade de 14 ans entré dans le service de Rossignol à l'hôpital Saint-Jean, à Bruxelles, portait des deux côtés du cou des tumeurs de la grosseur d'un œuf de poule. On diagnostiqua

Fig. 55. — Carcinome des ganglions sterno-mastoïdiens. (De notre collection.)

une hypertrophie ; mais bientôt les ganglions devinrent le siége de douleurs lancinantes; ils contractèrent des adhérences avec la peau, qui rougit et se vascularisa. En même temps le malade vomit une matière encéphaloïde et la mort survint peu de jours après. A l autopsie on trouva que le cancer avait envoyé des prolongements dans l'orbite et jusque dans le crâne (1).

D'autres tumeurs également malignes ont un début moins brusque et une marche moins foudroyante : après avoir gardé, pendant des années, la consistance et l'aspect des hypertrophies, elles prennent un accroissement effrayant, adhèrent aux vaisseaux et aux muscles qu'elles détruisent, se propagent par les lymphatiques et s'ulcèrent. C'est la marche ordinaire des sarcomes peu avancés en organisation.

Que trouverons-nous au microscope dans tous ces cas? Les faits que nous avons pu voir ensemble vont nous fournir la réponse.

Je vous ai présenté récemment une préparation venant d'un malade que j'avais opéré en ville. La tumeur, partie des ganglions sterno-mastoïdiens superficiels, datait de dix-huit mois tout au plus ; elle avait marché lentement d'abord, n'avait point retenti sur l'état général. Plusieurs confrères distingués des hôpitaux, diagnostiquant un lymphadénome, ne crurent pas devoir recourir à une opération et se contentèrent d'un traitement reconstituant. Lorsque je vis le malade pour la première fois, je fis des réserves relativement à la bénignité de l'affection, et je me proposai de ne temporiser que jusqu'au moment précis où l'opération deviendrait indispensable. J'eus l'occasion de l'examiner à nouveau six mois plus tard; la tumeur avait augmenté notablement; les ganglions sterno-mastoïdiens profonds s'étaient pris, la mobilité devenait moindre; déjà des phénomènes de compression se montraient du côté du pharynx. Le malade, que cet état inquiétait, réclama cette fois une opération que nous n'hésitâmes point à pratiquer. Il était temps, car un ganglion sus-claviculaire était déjà envahi.

(1) *Presse médicale belge*, 1870, n° 10.

La tumeur sterno-mastoïdienne avait gagné les parties profondes, et nous dûmes énucléer avec précaution plusieurs fragments qui s'étaient solidement fixés aux vaisseaux du cou. Quelques ganglions étaient en pleine dégénérescence encéphaloïde; d'autres plus fermes avaient l'aspect sensiblement normal. L'examen microscopique de ces derniers montra peu d'altérations, de sorte qu'il eût été difficile de dire, en faisant abstraction des données fournies par la clinique, si la tumeur se rattachait aux hypertrophies simples à forme molle, aux sarcomes ou aux carcinomes. Vous verrez que les mêmes difficultés ont été signalées par la plupart des auteurs qui ont traité ces questions; que tous ont donné des interprétations ingénieuses, rationnelles, des faits qu'ils étudiaient sans réussir pour cela à faire adopter par tout le monde leurs idées.

C'est ainsi que Richard Schulze ne voit dans toutes les tumeurs malignes primitives des ganglions que des carcinomes qu'il appelle *desmoïdes* (1). Zahn et Putiata, qui admettent au contraire le sarcome, ont tous les deux remarqué la ressemblance qu'il présente parfois avec l'épithélioma, de sorte que le premier a décrit un sarcome *épithélioïde* (2); le second, sans adopter cette désignation, constate la ressemblance et en donne l'explication (3). D'après lui le sarcome naîtrait le plus souvent des cellules embryonnaires qui forment à l'état normal la paroi des vaisseaux lymphatiques des ganglions, comme l'a démontré récemment Waldeyer (4).

Ces dissidences me paraissent prouver que les tumeurs malignes des ganglions ont avec leur tissu normal de nombreuses ressemblances soit par la forme, soit par la disposition de leurs éléments; qu'elles sont difficiles à différencier les unes des autres et peuvent être confondues même par des histologistes consciencieux et habiles; mais on ne doit point conclure de là que toute distinction est impossible. Jusqu'au jour où de nouveaux perfectionnements ajoutés aux méthodes actuelles permettront de résoudre les questions pen-

(1) *Archiv d. Heilk.*, 1874, p. 193-238. — (2) Même journal, même année, Hft 2, p. 143-149. — (3) *Loc. cit.* — (4) *Archiv f. microscop. Anatomie*, Bd XI, p. 390.

dantes, nous aurons, pour nous guider, les données fournies par l'observation journalière. Or nous savons que les sarcomes, les épithéliomas et les carcinomes secondaires ne sont

Fig. 56. — Sarcome mélano-kystique des ganglions du cou.
(De notre collection.)

pas rares ; nous savons qu'il existe entre eux des analogies et des différences que nous retrouverons sensiblement dans les tumeurs primitives. De plus, la marche de ces dernières diffère et leur degré de malignité n'est pas le même. En réunissant tous ces points, et en raisonnant par analogie, nous serons conduits à admettre des sarcomes, des épithéliomas et des carcinomes primitifs des ganglions lymphatiques.

A la première variété nous rattacherons certaines tumeurs qui restent longtemps stationnaires, qui se propagent lentement, mais qui contractent des adhérences précoces avec les muscles, le tissu cellulaire et la peau. Dans ces cas, nous trouverons de bonne heure, après l'ablation, une masse irrégulière dont l'enveloppe, en partie détruite, sera confondue avec les tissus voisins ; à la coupe, la consistance est inégale : dure en certains points, elle se rapproche dans d'autres de celle des hypertrophies à forme molle, il n'est pas rare de rencontrer des îlots de substance médullaire ou des kystes sanguins (voy. fig. 56) ; nous avons même vu dans l'é-

paisseur d'un sarcome ganglionnaire de l'aisselle que nous avons enlevé devant vous des dépôts crétacés assez volumineux (voy. fig. 57). Lorsque la tumeur est arrivée à la période d'ulcération, vous verrez à son point culminant un large cratère à bords taillés à pics, à fond mollasse.

Les épithéliomas sont généralement durs, réguliers, à moins qu'ils ne revêtent d'emblée la forme suppurative ; on a peu décrit ceux qui se développent primitivement dans les ganglions, nous avons eu l'occasion de vous en montrer deux à la région cervicale dans le cours de l'année dernière (1).

Les carcinomes ont presque toujours la forme molle, encéphaloïde ; ils comprennent de nombreux ganglions et forment de grosses tumeurs multilobées, souvent ulcérées en plusieurs points. Je suis porté à croire que les productions à marche extrêmement rapide, à généralisation fréquente, appartiennent à cette variété. On ne compte plus aujourd'hui les observa-

Fig. 57. — Sarcome ganglionnaire de l'aisselle en partie calcifié. (De notre collection.)

Fig. 58. — Ganglions sus-claviculaires envahis par la mélanose. (De notre collection.)

tions dans lesquelles on a trouvé des noyaux dans le poumon, le foie ou la rate, à la suite du carcinome des ganglions. Marcani en a vu jusque dans le corps opto-strié (2).

Enfin, Messieurs, je dois ajouter que toutes les tumeurs en question peuvent prendre accidentellement le caractère méla-

(1) Voir pour la description histologique le travail placé à la fin de ce volume. — (2) *Raccoglitore medico*, 1874, nos 28, 29, 30.

nique; j'en ai trouvé dans le creux sus-claviculaire et sous le sterno-mastoïdien (voy. fig. 58).

Il paraîtrait même, si nous en croyons M. Lodi Giovanni, que le lymphome malin, autrement dit le sarcome ou le carcinome ganglionnaire à forme molle peuvent être inoculés aux animaux; nous ne savons encore si cette opinion sera confirmée par la suite (1).

IV. — DÉGÉNÉRESCENCES DES GANGLIONS.

Nous décrirons sous ce nom des affections plus rares que les précédentes, et qui, pour ce motif, intéressent moins le chirurgien, ce sont : la transformation kystique, les foyers d'hémorrhagie, le dépôt de pigment ou de matières crétacées; les dégénérescences sénile et colloïde : celles de la syphilis tertiaire se rattachent à ce groupe.



Fig. 59. — Kyste séreux ganglionnaire.
(De notre collection.)

Nous avons vu plusieurs fois de gros kystes séreux se développer dans les ganglions sus-hyoïdiens ou sterno-mastoïdiens, d'autres ont signalé des tumeurs analogues. Comment se forment-elles? C'est ce que nous ne saurions dire aujourd'hui ; je me borne donc à vous les signaler, car leurs caractères anatomiques ont peu d'intérêt : je me réserve d'en étudier plus loin les symptômes et le diagnostic.

Les hémorrhagies parenchymateuses ne sont presque jamais primitives : elles se rencontrent, comme nous l'avons dit,

(1) *Rivista clinica di Bologna*, 5e série, t. XXIV, p. 59.

dans certaines adénites à marche aiguë. Il paraîtrait, d'après les recherches de Orth, que parfois les globules rouges pé-

Fig. 60. — Coupe de la tumeur précédente.

nètrent dans les voies lymphatiques et sont transportés dans les ganglions (1) ; les dépôts de pigment se feraient d'une manière analogue (2).

Cornil et Ranvier ont signalé une sorte de dégénérescence colloïde dans laquelle les espaces aréolaires agrandis sont remplis d'une matière molle et gélatineuse ; on peut rencontrer également cette altération dans le corps thyroïde.

La dégénérescence amyloïde n'a pas été observée jusqu'ici dans les ganglions du cou ; on ne l'a signalée que dans ceux du mésentère ; elle est consécutive à des affections générales de longue durée.

Tout ce que nous savons sur les dégénérescences de la syphilis tertiaire, c'est qu'elles suivent la même marche que les gommes, et qu'elles disparaissent sous l'influence de l'iodure de potassium. On les trouve rarement dans les ganglions du cou : ceux de la cavité abdominale en seraient au contraire fréquemment affectés. M. Lancereaux croit qu'elles accompagnent la syphilis viscérale (3). Quoi qu'il en soit, dans ces adénopathies, le ganglion devient mou, friable, presque gélatineux, et il n'a aucune tendance à s'enflammer (4).

(1) *Archiv f. path. Anat.*, LXI, p. 269. — (2) V. Tott, *Wiener acad. Sitzungsber*, Ct. II, Abth. 57. — (3) *Traité de la syphilis*, p. 377. — (4) V. Dissandes-Lavillatte, *De l'adénopathie tertiaire*. Thèse de Paris, 1871.

Nous terminerons ici l'étude de l'anatomie pathologique. Je crois vous avoir démontré qu'au point de vue purement clinique, la plupart des tumeurs étudiées peuvent être rapportées aux types que je vous indiquais dès le début : aux inflammations, aux hypertrophies, aux cancers ou sarcomes et à quelques dégénérescences plus rares. Nous résumerons cette classification dans un tableau d'ensemble, puis nous verrons dans notre prochaine leçon comment vous pourrez reconnaître l'espèce et la variété, et nous tâcherons de poser ensuite les règles du traitement.

Tableau synoptique des affections ganglionnaires.

- **Inflammations**
  - aiguës
    - primitives.....
    - consécutives
      - à une lésion visible et locale.....
      - à un état général (morve, peste, maladies in .....
    - se terminant par...
      - *Suppuration.*
      - *Transformation granulo-graisseuse.*
      - *Induration.*
  - chroniques
    - simples....
      - chroniques d'emblée .....
      - consécutives
        - à une lésion locale
        - à une affection générale (impaludisme, syphilis)
      - succédant à un état aigu.....
      - de forme
        - *Suppurative* (scrofuleux).
        - *Granulo-graisseuse* (lymphatiques non scrofuleux).
        - sains soumis à une irritation locale persistante).
        - suivant un processus constamment ... sées aiguës.
    - tuberculeuses ou caséeuses
      - primitives.....
      - consécutives à la tuberculose d'un organe voisin, surtout du poumon.....
- **Hypertrophies**
  - Intéressant tous les ganglions du corps.....
    - avec leucémie.....
    - sans leucémie.....
    - de *forme dure* (hyperplasique de Langhans).
    - de *forme molle.*
  - n'intéressant qu'un groupe de ganglions.....
    - de *forme dure.*
    - de *forme molle.*
- **Tumeurs malignes**
  - primitives..
    - suivant au début la marche des hypertrophies simples
      - *Sarcomes*
        - embryo-plastiques.
        - fibro-plastiques.
        - fibreux, mixtes.
    - suivant d'emblée la marche ordinaire des tumeurs malignes
      - *Epithéliomas.*
      - *Carcinomes.*
  - consécutives
    - à une affection visible.
    - à une affection dissimulée.
    - à une généralisation.
- **Dégénérescences**
  - par formation d'une cavité dans l'épaisseur du ganglion.....
    - *Kystique.*
    - *Pigmentaire.*
  - par transport de matériaux étrangers.....
    - *Cartilagineuse.*
    - *Calcaire*
  - par l'influence de l'âge.....
    - *Sénile.*

ONZIÈME LEÇON

DES TUMEURS GANGLIONNAIRES DU COU

SYMPTOMES. — DIAGNOSTIC. — PRONOSTIC. — TRAITEMENT

MESSIEURS,

Les détails dans lesquels j'ai dû entrer à propos de l'anatomie pathologique des tumeurs ganglionnaires me permettra d'être bref dans la description des symptômes de celles du cou. Je ne m'y arrêterai que pour vous donner les derniers matériaux que nous devrons mettre en usage lorsqu'il s'agira d'aborder une des questions les plus importantes de ces leçons, celle du diagnostic différentiel. Comme précédemment, nous verrons tour à tour les inflammations, les hypertrophies, les tumeurs malignes et les dégénérescences les plus importantes.

I. — SYMPTOMES.

1. *Adénites aiguës.* — Qu'elles soient primitives ou consécutives, elles débutent par une tuméfaction du point correspondant au glanglion malade ; celui-ci est facile à circonscrire quand l'adénite est superficielle et bien limitée ; si, au contraire, elle est polyganglionnaire et profonde, la tuméfaction est plus étendue, mais plus diffuse ; on sent au toucher une masse douloureuse ordinairement bosselée, dont la consistance, sensiblement uniforme d'abord, change vite, de telle

façon que certains points semblent mous lorsque les autres restent durs. Bientôt l'état local se modifie ; si la maladie tend à la suppuration, les téguments rougissent, on trouve au toucher de la mollesse et de la fluctuation, et si l'on n'intervient point à ce moment, la peau se sphacèle, et le pus s'écoule. Dans les cas de résorption ou d'induration les tumeurs restent plus longtemps stationnaires ; elles gardent une consistance ferme ; les téguments ne changent pas de couleur ; la résorption marche pas à pas et d'une manière insensible ; on peut sentir encore un peu d'induration plusieurs mois après le début.

Les symptômes généraux dépendent du degré d'acuïté et de l'étendue de la maladie ; le plus souvent ils sont à peine appréciables, un léger mouvement fébrile, quelques troubles digestifs passagers, parfois un peu de céphalalgie et c'est tout. Il peut se faire cependant que la fièvre, au lieu de cesser complétement, reprenne tout à coup une nouvelle acuïté ; que les manifestations locales subissent une exacerbation inattendue, c'est alors qu'un adéno-phlegmon s'est développé autour des ganglions. S'il est étendu, ses symptômes peuvent être graves, menaçants même ; à la suite d'adénites aiguës des ganglions sterno-mastoïdiens profonds, on observe parfois des phlegmasies de voisinage, qui, par la gêne motrice et respiratoire qu'elles produisent, ressemblent à tous les points de vue aux phlegmons larges du cou. Dans les régions parotidienne, sus-hyoïdienne et sus-claviculaire ces lésions sont moins étendues et moins graves.

II. *Adénites chroniques.* — Vous connaissez la forme suppurative des scrofuleux, vous savez que tout à coup et sans cause appréciable un ou plusieurs ganglions grossissent, que la fluctuation devenant manifeste presque aussitôt montre qu'ils se sont abcédés ; il peut exister des collections purulentes même d'un certain volume sans qu'aucune réaction en ait annoncé la formation. Il n'y a ni fièvre, ni troubles digestifs, ni chaleur, ni douleur locale. Ces abcès ganglionnaires à marche chronique d'emblée des scrofuleux les inquiètent si peu que très-souvent ils ne réclament point les soins du chirurgien ; vous verrez des individus qui portent de nombreuses ci-

catrices, des trajets fistuleux donnant une suppuration plus ou moins abondante et qui ne songent nullement à recourir à un traitement.

Les adénites chroniques à forme granulo-graisseuse sont également caractérisées par la faible intensité des symptômes primordiaux. Les ganglions augmentent de volume, mais restent indolents; la peau ne tend pas à s'ulcérer; deux, trois ganglions se prennent sans amener aucun changement, les malades ne s'inquiètent que quand les tumeurs sont assez grosses pour causer une asymétrie choquante (voy. fig. 61); au toucher elles sont dures, mobiles sur les parties profondes; elles ne s'accompagnent ni d'empâtement de voisinage, ni d'œdème de la peau.

Les ganglions caséeux tiennent des deux variétés précédentes : ils ont le début insidieux et la dureté des adénites chroniques simples non suppurées, mais ils sont plus volumineux, et forment des masses conglomérées de consistance inégale et souvent bosselées. Leur marche est irrégulière et caractéristique : tout à coup, sous l'influence d'une irritation légère ou même sans cause appréciable, ils deviennent douloureux, la peau qui les recouvre rougit, se perfore et donne issue à du pus mal lié mêlé à de la matière caséeuse. Cette évacuation n'est point suivie de la disparition de la tumeur; il peut se faire que l'orifice se referme, que la suppuration se tarisse tandis que la déformation persiste avec la plupart des caractères qu'elle avait auparavant. Les choses resteront dans cet état jusqu'à la prochaine poussée, celle-ci se fera de la

Fig. 61. — Adénites chroniques multiples de forme granulo-graisseuse. (De notre collection.)

même manière. Dans bien des cas, l'évacuation du foyer est suivie de fistules persistantes qui donnent issue à du pus, à des grumeaux caséeux, et il est rare qu'on réussisse à en obtenir l'occlusion sans enlever complétement la tumeur.

De plus la périadénite que nous avons signalée dans les cas aigus se montre également à la suite de phlegmasies caséeuses; enfin l'état général est mauvais, il peut se faire que la tuberculose soit pour un instant fixée sur les ganglions, mais il ne faut pas trop y compter, et il est toujours prudent d'explorer attentivement les organes qu'elle affecte de préférence.

Ainsi, Messieurs, apparition brusque, évolution rapide, tendance à retentir sur le tissu cellulaire voisin, tels sont les caractères de l'adénite aiguë. Début insidieux, marche torpide, absence de réaction générale, durée très-longue, tels sont ceux de l'adénite chronique simple, succession et alternance des premiers et des seconds, tels sont ceux de l'adénite caséeuse.

III. *Hypertrophies.* — C'est généralement vers la fin de l'adolescence ou dans le cours de la jeunesse qu'elles débutent; les ganglions grossissent sans que leur consistance s'altère; les téguments conservent leur couleur et leur mobilité, l'état général reste bon. Chez certains sujets on trouve une anémie marquée: la pâleur de la peau et des muqueuses, un souffle au cœur ou dans les vaisseaux du cou peuvent être constatés, comme chez les malades dont je vous présente ici les figures (voy. fig. 62 et 63). Par suite du développement continu des ganglions, le sterno-mastoïdien est distendu, aminci, étalé. Ses mouvements sont gênés, il y a un véritable torticolis dont le mécanisme est visible.

Fig. 62 — Hypertrophie ganglionnaire simple (région sterno-mast.) (De notre collection.)

Généralement les hypertrophies restent unilatérales; elles

marchent de haut en bas dans le sens du courant lymphatique ; celles qui envahissent les deux côtés appartiennent le plus souvent à la variété que nous avons appelée hypertrophie généralisée. Il est rare dans ce cas que les ganglions de l'aisselle et ceux de l'aine ne présentent pas une augmentation de volume plus ou moins sensible. La présence des tumeurs de cette nature doit toujours déterminer le chirurgien à explorer les cavités splanchniques; à voir s'il n'existe aucun symptôme du côté du médiastin, si la proportion de leucocytes n'est point exagérée. C'est en prenant toutes ces précautions que l'on réussira à déterminer la vraie nature de la maladie.

Fig. 63. — Hypertrophie ganglionnaire (régions sous-max. et sterno-mast.) (De notre collection.)

Les symptômes que nous venons d'énumérer persistent longtemps ; je vous montrais à l'une de nos dernières consultations un homme d'une cinquantaine d'années dont les ganglions avaient commencé à grossir vingt-cinq ans auparavant; la tumeur était énorme, bosselée, de consistance inégale, elle avait déplacé la trachée et le larynx à tel point qu'il éprouvait souvent de véritables accès de suffocation ; malgré tout, le muscle sterno-mastoïdien distendu à l'extrême était resté mobile; on sentait nettement qu'il ne faisait point corps avec la tumeur.

Cette évolution normale et régulière de l'hypertrophie simple n'est malheureusement pas constante : nous connaissons déjà certaines productions qui, débutant comme elles, en conservent longtemps les caractères, puis se révèlent tout à coup sous un autre aspect : ce sont les sarcomes, les épithéliomas et les carcinomes primitifs ; nous allons en décrire les symptômes.

IV. *Tumeurs malignes des ganglions.* — Qu'elles soient primitives ou consécutives, leurs caractères sont sensiblement les mêmes : elles se développent vite, envahissent avec rapidité les tissus voisins et s'ulcèrent ; mais entre les variétés il existe bien quelques différences ; on en trouve de même entre les tumeurs consécutives à une altération sarcomateuse, épithéliale ou carcinomateuse de la face, des lèvres, de la cavité bucco-pharyngienne. J'insisterai peu sur celles que vous rencontrerez dans ces cas ; vous savez qu'elles se montrent successivement et d'un même côté. La figure que je vous présente vous donne un de leurs aspects et de leurs modes d'invasion. Chez ce malade, les ganglions du cou s'étaient pris après l'ablation d'un épithélioma des amygdales en même temps qu'il s'était fait une récidive sur place (voy. fig. 64).

Fig. 64. — Cancer secondaire des ganglions du cou. (De notre collection.)

Les tumeurs malignes primitives ont une marche plus insidieuse, une apparence moins uniforme. Supposons pour un instant qu'un cancer se montre tout à coup chez un individu dont les glanglions avaient paru jusque-là simplement hypertrophiés. Dans ce cas, l'accroissement est brusque, exagéré ; avant que le volume soit énorme, les muscles contractent des solides adhérences et deviennent immobiles ; la peau se comporte d'une manière analogue ; en même temps la cachexie fait des progrès rapides, le malade passe de la teinte blanc mat de l'anémie au jaune-paille ; il aura désormais jusqu'à la mort l'aspect d'un véritable cancéreux.

Bientôt l'ulcération devient imminente, les téguments se dé-

truisent et l'on voit dans la solution de continuité des bourgeons fougueux et mollasses baignés par l'ichor ; il y a même dans certains cas issue de matière encéphaloïde. Nous avons vu que, chez le malade d'Arnès, un cancer s'était ouvert dans l'œsophage et que cette circonstance avait été indiquée par la matière des vomissements. Telles sont, Messieurs, ces tumeurs essentiellement malignes que l'on a appelées tantôt lymphomes, tantôt lymphadénomes, tantôt lymphosarcomes, et qui pour nous sont, je vous l'ai dit, de véritables cancers.

Fig. 65. — Kyste des ganglions sterno-mastoïdiens. (De notre collection.)

V. *Dégénérescences.* — La dégénérescence kystique, la seule qui intéresse à proprement parler le chirurgien, peut atteindre tous les ganglions ; je l'ai cependant vue affecter de préférence ceux des régions parotidienne ou sterno-mastoïdienne (voy. fig. 65 et 66). Les gros kystes forment des tumeurs arrondies tendant à gagner les parties déclives et présentant une régularité que nous n'avons ren-

Fig. 66. — Kyste des ganglions parotidiens. (De notre collection.)

contrée dans aucune de celles dont nous nous sommes occupé jusqu'ici. Quant aux petits kystes, leur diagnostic n'est fait ordinairement qu'après l'ablation.

On peut en dire autant des angiomes et des adéno-lymphocèles des ganglions du cou dont on a rapporté des exemples. Nous connaissons actuellement les caractères particuliers de chaque tumeur, nous savons dans quelles régions du cou les glandes lymphatiques sont les plus nombreuses et les plus importantes, nous pourrons déterminer sans difficulté 1° à quelle variété se rattache une production donnée ; 2° quelles sont les tumeurs des organes voisins que l'on pourrait confondre avec elle, et par quelle méthode on peut les distinguer.

II. — DIAGNOSTIC.

Les adénites aiguës diffèrent trop nettement, par leurs symptômes et leur marche, des affections chroniques pour que la confusion soit possible. Tout au plus pourrait-on être embarrassé en présence des poussées des adénites caséeuses et de certaines récidives du cancer à marche rapide. Mais le mode de début des premières, les circonstances qui ont précédé les secondes lèveront vite les doutes. Je dois pourtant vous signaler plusieurs particularités importantes dans le deuxième cas. J'ai vu des inflammations ganglionnaires aiguës précéder ou accompagner le cancer : tantôt elles se montrent avant une tumeur maligne des organes voisins, d'autres fois elles marquent le début d'un néoplasme primitif des ganglions. J'ai même vu des adénites suppurer souvent sans cause connue chez des individus opérés depuis longtemps. A ce moment il n'y avait aucune trace de récidive, les ganglions enflammés présentaient le même aspect que chez des individus sains. Eh bien, Messieurs, ne vous fiez point à cette bénignité apparente ; quand ces tumeurs disparaîtraient sans laisser d'autres traces qu'une cicatrice, elles sont d'un fâcheux augure, c'est un phénomène avant-coureur d'une récidive et peut-être d'une généralisation.

Les adénites chroniques suppurées sont d'un diagnostic fa-

cile, mais celles qui marchent vers l'induration ou la régression granulo-graisseuse sont difficiles à reconnaître, car leurs caractères les rapprochent des hypertrophies simples. Vous aurez, pour vous guider, les circonstances antérieures. Si vous assistez au début, recherchez soigneusement l'état des régions dont les lymphatiques se rendent aux ganglions affectés ; peut-être trouverez-vous, dans une exulcération légère ou une dermatose chronique, la raison d'être de la maladie. Si vous examinez les tumeurs à une époque éloignée du début, vous ne pourrez plus acquérir que des présomptions, l'ablation et l'examen histologique vous donneront seuls le dernier mot.

Nous retrouverons la même obscurité pour les hypertrophies : au début, rien n'est plus difficile que de les distinguer des adénites chroniques simples non suppurées et des ganglions tuberculeux. Elles ont le même aspect, la même consistance, la même indolence ; les difficultés sont plus grandes encore si l'on trouve dans le voisinage une lésion dont l'existence puisse se concilier avec l'hypothèse d'une phlegmasie chronique. Le plus sage en pareil cas, c'est de réserver son diagnostic et d'observer la marche. Les ganglions scléreux ou granulo-graisseux restent absolument stationnaires ; la tuberculose se localise sur un groupe et s'accompagne à un moment donné de poussées aiguës ; l'hypertrophie est essentiellement progressive, elle passe des ganglions parotidiens aux sterno-mastoïdiens et aux sus-claviculaires ; en même temps aucune tumeur ne reste stationnaire, l'accroissement est lent, mais continu. Je vous ai recommandé en outre de ne point borner vos recherches à la région cervicale et d'examiner le sang.

Lorsque vous aurez suivi le malade six mois, un an, deux ans même ; lorsque vous aurez constaté pendant ce long intervalle l'évolution classique des hypertrophies, aurez-vous la solution complète ? pourrez-vous prévoir ce qui arrivera par ce qui s'est passé jusqu'alors ? En aucune façon, il vous reste une inconnue à éliminer ; je veux parler du développement inattendu d'un sarcome ou d'un carcinome. Quand le processus prend une rapidité qu'il n'avait point jusqu'alors,

tenez-vous sur vos gardes ; si les tumeurs grossissent démesurément, si elles contractent des adhérences et marchent vers l'ulcération, peu vous importe la perturbation histologique qu'elles ont subie, ce dont vous avez la certitude, c'est qu'elles suivront désormais la marche des cancers et que comme eux elles se généraliseront, et amèneront la cachexie.

Le diagnostic des kystes est beaucoup plus simple ; vous les reconnaîtrez à leur mollesse, à leur fluctuation, à leur forme régulière et en vous aidant au besoin d'une ponction exploratrice. Quant aux autres dégénérescences, vous ne les trouverez le plus souvent qu'après l'extirpation des ganglions.

Nous avons résolu la première question, et mis en relief les caractères réellement pathognomoniques de chaque tumeur ; nous savons par quelles méthodes nous pourrons donner à ce diagnostic toute la précision dont il est susceptible ; il nous reste seulement à déterminer quelles affections siégeant en dehors des glandes lymphatiques pourraient nous donner le change. Nous allons aborder cette seconde partie du problème, autrement dit nous demander quelles tumeurs du cou nous pourrions confondre avec celles des ganglions et comment nous arriverons à les distinguer.

Notre première leçon nous a fourni pour cela des données intéressantes ; nous savons que toutes les parties de la région cervicale ne sont pas également riches en ganglions, que quelques-unes même n'en possèdent aucun. Le siége fournit donc un premier renseignement : une tuméfaction développée en arrière à plusieurs centimètres au-dessous de la protubérance occipitale externe ne saurait faire songer à une adénopathie puisqu'il n'y a pas de ganglions correspondants.

Vous avez vu, ces temps derniers, un sarcome fasciculé du tiers supérieur du sterno-mastoïdien ; le diagnostic était compliqué et nous dûmes demander le dernier mot au microscope. Si vous avez pu croire un instant à un fibro-lipome, à un épithélioma, à un carcinome ou à une gomme, je suis sûr qu'aucun de vous n'a pensé aux ganglions, car on n'en trouve point où siégeait la tumeur. Elle suivait le trajet du sterno-mastoïdien, ne pénétrait pas dans la loge parotidienne dont un

sillon profond la séparait et s'arrêtait assez loin de la nuque et du sommet de l'apophyse mastoïde.

Est-ce à dire que les probabilités en faveur d'une adénopathie soient en raison directe du nombre des ganglions? Non sans doute, la disposition anatomique et la présence d'organes volumineux peuvent compliquer singulièrement les choses. Je n'en citerai pour exemple que le voisinage de la parotide : les glandes lymphatiques qu'on y rencontre sont peu nombreuses et d'un faible volume dans l'état normal ; cependant leurs maladies ont une extrême importance au point de vue pratique : elles sont difficiles à reconnaître et les opérations qu'elles réclament sont souvent longues et laborieuses.

Nous allons donc passer rapidement en revue les diverses régions du cou et rechercher les causes d'erreur dans chacune d'elles.

En arrière nous ne trouverons que les tumeurs sous-occipitales ou sous-mastoïdiennes. Encore celles des ganglions correspondants sont-elles peu nombreuses et presque toujours secondaires ; elles forment sous la peau des saillies limitées, mobiles, plus ou moins dures, rarement fluctuantes et douloureuses à la pression. Outre les phlegmasies consécutives à une affection visible du cuir chevelu, on ne trouve guère là que les adénites de la syphilis secondaire.

Les tumeurs osseuses ou cartilagineuses ont une dureté et une immobilité caractéristiques ; les tuméfactions diffuses que déterminent la spondylite ou les suppurations de l'oreille moyenne propagées aux cellules mastoïdiennes sont trop étendues et trop uniformes, pour qu'on puisse les prendre pour une zone œdémateuse, développée autour d'une adénite ; ainsi, pas de difficulté dans la région postérieure.

Nous ne pouvons malheureusement pas en dire autant pour les ganglions parotidiens : leurs maladies sont nombreuses ; quelques-unes marchent lentement et produisent presque les mêmes symptômes que les tumeurs sous-jacentes. En présence d'analogies multiples, de différences à peine sensibles, nous serons obligés d'entrer dans des détails assez minutieux à ce propos.

Les inflammations à marche aiguë présentent peu de difficultés parce que celles de la parotide sont rares et ne se produisent que dans des conditions données. Personne ne confondra les oreillons avec une adénite ; les parotidites suppuratives spontanées n'arrivent que dans la dernière période d'une maladie grave, comme la scarlatine, la fièvre typhoïde, la dysenterie, etc.

Les adénites aiguës sont mieux limitées, elles se montrent surtout chez des scrofuleux et ne s'accompagnent point d'accidents graves. Quelques-uns d'entre vous ont pu voir dans mon service un homme de trente-deux ans, atteint d'adénite aiguë *à frigore ;* le ganglion formait une tumeur superficielle arrondie isolée aisément reconnaissable (1).

On trouve encore, dans l'épaisseur de la parotide, des kystes salivaires séreux ou hématiques.

Les premiers sont fluctuants, réguliers, réductibles par la pression, et augmentent de volume au moment de la mastication ; lorsqu'on les ponctionne, on retire un liquide semblable à la salive ; M. Bouchard a même constaté qu'il transformait les matières amylacées en glycose (2).

Les *kystes hématiques* sont plus rares. D'après Paget, Stanley en aurait enlevé deux (3). Les détails donnés ne permettent pas de dire s'ils n'appartenaient point aux ganglions profonds. J'en ai vu moi-même un dans les superficiels, il formait au-dessous du lobule de l'oreille une saillie arrondie bien limitée. Sa forme, sa consistance et sa coloration me permirent de diagnostiquer un kyste ; je fis des réserves relativement à l'origine, car beaucoup se forment dans des néoplasmes solides. Cette fois l'extirpation et l'examen de l'enveloppe me montrèrent qu'il s'agissait d'un kyste sanguin primitif d'un ganglion.

Les *chondromes* parotidiens ont une forme régulière malgré leurs bosselures et une marche extrêmement lente ; ils se développent en même temps du côté de la face et de l'oreille.

(1) *Cliniques de* 1875 (Obs. CDLXXXIX). — (2) *Gaz. des hôp.*, 1873, p. 44. — (3) *Lect. on path. Surgery*, t. II, p. 49.

et ne se propagent point par les lymphatiques ; on pourrait les confondre avec les ganglions caséeux qui sont comme eux durs et parfois bosselés, mais ceux-ci s'enflamment et suppurent. Dans certains cas le diagnostic est plus difficile : vous m'avez vu enlever l'année dernière une tumeur profonde, dure et bien limitée. Son développement rapide, l'état général du sujet me firent croire malgré son isolement et son siége à une tuberculose ganglionnaire, diagnostic vérifié après l'ablation. La transformation caséeuse était même commencée, mais comme le foyer ramolli était absolument central, il était impossible d'en soupçonner tout d'abord l'existence. Triquet a vu dans un cas analogue une adénite caséeuse procéder par poussées successives et se distinguer nettement dès le début des autres tumeurs de la région ; c'est la règle générale.

Les sarcomes monoganglionnaires ressemblent jusqu'à un certain point à ceux de la parotide. Pourtant ces derniers, qui affectent de préférence des personnes d'un certain âge, marchent lentement et ont peu de tendance à s'ulcérer et à se propager ; ils acquièrent à la longue un volume énorme, distendent les téguments et se prolongent parfois jusque dans le pharynx ; ceux des ganglions se développent plutôt de haut en bas, s'ulcèrent et se généralisent plus vite.

Les lipomes superficiels sont largement étalés, ils présentent une mollesse particulière, s'accompagnent d'une dilatation notable des veines cutanées ; quant aux lipomes profonds analogues à celui qu'a décrit Demarquay, il est impossible d'en faire le diagnostic avant l'ablation.

Ainsi lorsque vous aurez affaire à une tumeur parotidienne primitive chez un individu qui n'est atteint à ce moment d'aucune affection générale, rappelez-vous que les inflammations limitées, à marche franche ou irrégulière, que les syphilomes, les sarcomes multilobés et ulcérés appartiennent bien plutôt aux ganglions qu'à la glande salivaire.

Les tumeurs sus-hyoïdiennes ne présentent point les mêmes difficultés : les ganglions accessibles au toucher de deux côtés à la fois peuvent être circonscrits avec une précision rigoureuse ; la distance qui les sépare des glandes sous-maxillaires

permet de fixer au début le point de départ de leurs tumeurs.

Les adénites aiguës n'ont aucune ressemblance avec les

Fig. 67. — [illegible]

phlegmons et les abcès étendus qui descendent parfois jusqu'au-dessous de l'os hyoïde comme celui dont les figures que

Fig. 68. — Même malade vu de côté. (De notre collection.)

je vous présente peuvent vous donner une idée (Voy. fig. 67-68). On n'est guère embarrassé que dans des cas exceptionnels :

tel fut celui d'un fibro-kyste observé par M. Croft ; il était situé profondément entre l'angle de la mâchoire inférieure et l'une des cornes de l'os hyoïde (1). Au toucher on sentait une fluctuation peu franche et la peau avait conservé ses caractères normaux. Une première ponction donna issue à de la sérosité transparente qui se reproduisit bientôt ; on crut à une production de mauvaise nature en partie kystique et on l'extirpa. Elle était formée d'une coque entourée de fibres musculaires et présentant dans son épaisseur un grand nombre de cellules adipeuses. Était-ce une glande lymphatique dégénérée ? L'auteur ne s'est point posé cette question, mais on serait tenté de le croire en songeant à l'analogie que présentait l'enveloppe avec celles des ganglions atteints d'adénite chronique.

Les hypertrophies, les sarcomes, sont tout aussi faciles à reconnaître. Vous avez vu plusieurs fois le ganglion sus-hyoïdien médian devenir tuberculeux ou kystique. La seule difficulté en pareil cas, c'est de savoir si la maladie est primitive ou consécutive à une carie de l'os sous-jacent. La dernière circonstance n'est pas fréquente ; cependant il est toujours bon d'y songer et de rechercher s'il n'y a point en dehors de la tumeur un point douloureux, ou un peu d'œdème de voisinage ; au besoin vous pourrez faire une ponction et explorer le fonds de l'abcès avec la sonde cannelée.

Les tumeurs des ganglions sterno-mastoïdiens, les plus nombreuses et les plus importantes de toutes, sont faciles à reconnaître. Il n'y a guère que le phlegmon large de Dupuytren qui puisse tromper ; mais il occupe une grande étendue, suit régulièrement le trajet du muscle et forme une saillie dure, égale, prolongée, s'étendant de dedans en dehors et de bas en haut. Les adénites polyganglionnaires présentent toujours des points culminants et des bosselures plus ou moins saillantes.

Les adénites chroniques, les hypertrophies et les sarcomes ne peuvent être confondus qu'avec un abcès par congestion ou un lipome. Si dans le premier cas la collection purulente est sous-musculaire, il est possible que la fluctuation fasse défaut,

(1) *Trans. of the path. Soc. of London*, 1874.

mais on arrivera au diagnostic en analysant les antécédents morbides. Le malade a-t-il eu un torticolis rebelle, de la douleur dans les mouvements de la tête ; de la tuméfaction vers la nuque ? découvre-t-on un ou plusieurs points sensibles à la pression vers le sommet des apophyses épineuses ? toutes les probabilités sont en faveur d'un abcès ostéopathique.

Des lipomes se voient quelquefois dans la région sterno-mastoïdienne ; le 31 octobre 1874, j'en ai enlevé ici même un qui pesait près de 6 kilogrammes (1), et avait mis quinze ans à se développer ; lorsque le malade l'aperçut pour la première fois, il présentait la forme et la consistance d'un petit pois, situé vers l'angle de la mâchoire inférieure ; à la dernière période, il était de toute impossibilité de songer à autre chose qu'à un lipome. Dans le cours du développement, on eût toujours pu le reconnaître à sa consistance pâteuse, à son indolence absolue, à sa forme étalée ; enfin, à l'absence de toute espèce d'accidents inflammatoires.

Les abcès ganglionnaires du creux sus-claviculaire présentent une particularité intéressante ; ils passent souvent sous le sterno-mastoïdien, une collection est en arrière et une autre vient faire saillie en avant, comme vous avez pu le remarquer chez une de nos malades de l'année dernière (Voy. fig. 69). Mais leur diagnostic n'offre pas de difficulté. Les petits lipomes sus-claviculaires ont les caractères que nous ont présentés ceux de la région sterno-mastoïdienne. Quant aux lipomes énormes analogues à celui qu'a pu observer M. Nierodnichzanski, ils ne peuvent pas plus tromper que celui dont je vous ai parlé plus haut (2).

Je ne vous parlerai guère de la région sous-hyoïdienne ; il est rare qu'une affection du corps thyroïde puisse être confondue avec une tumeur ganglionnaire. C'est tout au plus si certaines hypertrophies des ganglions sterno-mastoïdiens peuvent un instant faire concevoir des doutes. Mais elles ne débutent point sur la ligne médiane ; elles refoulent le larynx, sans masquer la saillie du cartilage thyroïde, et n'en suivent

(1) *Cliniques de* 1875, p. 554-555. — (2) *Gazeta lekarská*, XIX, 4.

point les mouvements pendant la phonation. On trouve pourtant vers la partie inférieure de la région un petit ganglion devenant souvent le siége d'adénites chroniques suppurées que l'on pourrait prendre à première vue pour des abcès ostéopathiques ; il suffit, pour éviter l'erreur, d'examiner la clavicule, le sternum et les vertèbres cervicales.

Fig. 69. — Abcès ganglionnaires multiples faisant saillie en avant et en arrière du sterno-mastoïdien. (De notre collection.)

Je termine ici, Messieurs, les considérations relatives au diagnostic ; vous avez pu voir que, s'il paraît simple au premier abord, il pourra présenter des difficultés sérieuses, soit parce que les caractères de la maladie se sont atténués ou modifiés, soit à cause des complications de voisinage ; je crois que vous agirez sagement même dans les cas les plus faciles en apparence en procédant à un examen méthodique et complet d'après les préceptes que je viens de vous exposer.

III. — PRONOSTIC.

Les inflammations simples aiguës ou chroniques ne menacent point la vie par elles-mêmes ; mais, lorsqu'elles succèdent à de courts intervalles, elles indiquent que la diathèse corres-

pondante est tenace et rebelle ; que les traitements employés contre elle n'ont pu réussir encore à l'enrayer. Nous n'avons rien à ajouter à ce que nous avons dit au sujet des adénites caséeuses ; nous verrons bientôt qu'elles aggravent suffisamment le pronostic de la tuberculose pour qu'il soit nécessaire de les enlever. Chez un syphilitique la persistance des adénopathies indique que l'infection sévit avec intensité ; il peut même arriver que la syphilis et la scrofule détériorent en même temps l'organisme. Dans ces cas, l'état des ganglions vous indiquera les progrès, les temps d'arrêt ou les rétrocessions de l'une ou l'autre diathèse. Une autre circonstance peut aggraver le pronostic des adénites sterno-mastoïdiennes étendues et profondes : l'œdème de la glotte ; on est parfois obligé, en pareil cas, de recourir à la trachéotomie pour prévenir une suffocation imminente.

Le pronostic des hypertrophies dépend de la rapidité de leur croissance. Grossissent-elles à vue d'œil ? il est grave, car elles produiront bientôt la compression des organes voisins. Si, au lieu de rester limitée, la maladie se montre dans tous les ganglions, il s'agit d'une hypertrophie totale, et, dans ce cas, elle aboutira tôt ou tard à une terminaison funeste. Les dyscrasies telles que la leucémie, l'anémie portée à un haut degré, augmentent encore la gravité du pronostic.

Je n'ai pas besoin d'insister sur les tumeurs malignes, dont la gravité nous est connue, ni sur les dégénérescences, dont la plupart sont, au contraire, assez bénignes par elles-mêmes.

IV. — TRAITEMENT.

Dans les affections que nous venons de passer en revue nous avons trouvé des indications de deux ordres, les unes se rapportant à l'état général de l'individu, les autres visant exclusivement les phénomènes locaux. Quelle que soit la tumeur à laquelle on ait affaire, quels que soient les moyens que l'on juge à propos de mettre en usage, il ne faut jamais perdre de vue l'état général. On devra recourir au mercure ou à l'iodure de potassium s'il s'agit d'un syphilitique, à l'huile

de foie de morue, aux toniques de toute nature si l'on est en présence d'un tuberculeux, enfin au fer chez les anémiques; souvent même, dans les cas où l'on a conservé des doutes sur la nature de la maladie, le traitement donnera le dernier mot du diagnostic. Nous allons développer plus longuement ces considérations, à propos de chaque variété; reprenons donc l'ordre que nous avons suivi et voyons comment nous traiterons les inflammations, les hypertrophies, les tumeurs malignes et les dégénérescences des ganglions du cou.

1° *Adénites aiguës.* — La conduite du chirurgien variera suivant l'époque et les degrés de la maladie : s'il est appelé dès le début, il pourra espérer la résolution et s'en tenir aux moyens que l'on a préconisés dans ce but : aux sangsues, aux frictions mercurielles, aux vésicatoires, aux badigeonnages iodés, enfin aux drastiques, comme dérivatifs généraux. Tous comptent des succès et ont leur raison d'être; cependant je crois qu'abstraction faite des sangsues, on ne devra en adopter aucun; il ne faut pas oublier que le cou est une région délicate qui conserve facilement la trace d irritations même légères; qu'un vésicatoire appliqué à la surface d'une tumeur laisse parfois une cicatrice, et c'est là un résultat déplorable chez les femmes et surtout chez les jeunes filles. Les frictions à l'onguent napolitain, les badigeonnages iodés, sont d'une utilité douteuse en dehors de la syphilis. Les purgatifs sont indiqués seulement lorsque l'état saburral est manifeste et que les digestions sont mauvaises. On a conseillé les vomitifs et les sudorifiques dans les adénites des affections virulentes; je suis loin de les réprouver, mais ils n'agissent pas spécialement sur le système ganglionnaire.

L'indication tirée de la cause est beaucoup plus importante : le premier et le meilleur traitement de l'adénite aiguë qui succède à une carie dentaire, c'est l'avulsion de la dent malade. Si l'on guérit les ulcérations labiales ou buccales qui ont retenti sur les ganglions, on a toute chance de voir leur inflammation céder rapidement d'elle-même.

Mais lorsque les lésions locales sont de nature spécifique. lorsque l'on est en présence d'un chancre des lèvres par

exemple, on rentre dans l'indication générale que j'ai formulée, il faut traiter localement le chancre sans doute, mais ce qui doit nous préoccuper surtout, c'est l'infection syphilitique. Ne craignez point d'avoir recours au mercure *intus* et *extra*; la liqueur de van Swieten, et le sirop de Gibert à l'intérieur; les onctions d'onguent napolitain, que j'ai rejetées dans les adénites simples, sont ici parfaitement à leur place. Ainsi, Messieurs, le traitement résolutif de l'adénite aiguë se résume à fort peu de chose : suppression de la cause immédiate; émissions sanguines locales, atténuation des troubles généraux.

Lorsque la maladie résiste et marche quand même vers la suppuration, les résolutifs ne produisent plus rien.

N'attendez point la résorption d'un abcès ganglionnaire, volumineux et profond, mais proposez-vous de favoriser la sortie du pus et d'obtenir la guérison du foyer. Dès que la peau rougira et que la fluctuation deviendra manifeste, ouvrez largement avec le bistouri; donnez à l'incision une direction convenable et tâchez que la cicatrice soit aussi peu apparente que possible. C'est une pratique déplorable que de laisser ces abcès s'ouvrir d'eux-mêmes, ils décollent la peau, en amènent le sphacèle et produisent, par contre-coup, ces cicatrices que l'on a considérées de tout temps comme les stigmates de la diathèse scrofuleuse. C'est également pour une raison d'esthétique que l'on évite d'ouvrir les abcès superficiels bien limités et de petit volume. Dans ces cas, le passage d'un fil préconisé par Bonnafont, le drainage comme Chassaignac l'a conseillé, nous ont donné d'excellents résultats.

2° *Adénites chroniques.* — Pour celles qui suppurent je n'ai rien à ajouter aux données précédentes : que les abcès résultent d'une adénite aiguë ou d'une adénite chronique, leur traitement sera le même; vous devrez seulement accorder une plus grande attention à l'état général. Une inflammation aiguë peut à la rigueur se développer fortuitement chez un individu sain, mais un abcès ganglionnaire chronique ne se montre presque jamais d'emblée que chez un scrofuleux. L'huile de foie de morue, le sirop d'iodure de fer, un régime reconstituant sont d'une nécessité absolue.

Quand les collections purulentes se sont ouvertes et ont produit des fistules, les considérations précédentes ne comptent plus, il sera désormais impossible d'éviter les cicatrices, toute la question est d'arrêter le plus tôt possible la suppuration, et d'oblitérer les trajets.

On a proposé les sétons recouverts de substances caustiques; Otto Weber préfère les cautérisations profondes à la potasse. Le plus souvent un traitement aussi énergique n'est pas nécessaire; les injections iodées, le badigeonnage des orifices avec le nitrate d'argent suffisent si le malade est dans de bonnes conditions hygiéniques et si l'on donne une médication appropriée. Les ouvertures multiples, les trajets sinueux et très-profonds peuvent réclamer une intervention active. En les débridant, on rend l'accès du foyer plus facile; on empêche la formation de nouvelles fistules, car on ouvre au pus une voie directe vers l'extérieur.

Pour les adénites chroniques à forme granulo-graisseuse ou indurative, la conduite du chirurgien est beaucoup plus délicate; il ne saurait songer à une opération, à moins que les tumeurs aient un volume énorme comparable à celui des hypertrophies, comme je vous en ai donné précédemment un exemple. En règle générale, vous devrez vous borner à l'iodure de fer et aux bains de mer. Weber conseille des frictions avec un liniment formé d'huile de foie de morue et d'onguent napolitain. Tout récemment, Morell Mackenzie (1) a proposé un autre procédé : ce sont les injections parenchymateuses d'acide acétique et de nitrate d'argent. Il aurait pu guérir ainsi 15 malades sur 27. Je ne repousse point cette méthode, qui est sans doute appelée à rendre de sérieux services ; mais l'avenir seul nous dira si la proportion donnée par M. Mackenzie est de règle ou si elle représente une heureuse exception.

Dans tous les cas, c'est une ressource nouvelle et précieuse contre des tumeurs qui ne progressent ni ne rétrogradent et qui, par leur inertie et la difformité qui les accompagne, font le désespoir des malades et des chirurgiens.

J'en dirai autant des adénites caséeuses; mais le problème

(1) *Brit. med. journal*, 1875, vol. II, p. 260.

est plus compliqué, la conduite à suivre plus délicate; nous avons trois processus différents : la marche chronique sans suppuration et sans augmentation de volume, les poussées aiguës, la production des fistules. Ajoutons à cela la gravité de la diathèse. Ce que nous avons vu suffira pour nous tracer la voie : nous emploierons les moyens généraux considérés jusqu'ici comme les plus efficaces : un régime alimentaire substantiel, une hygiène rigoureuse, le quinquina, l'huile de foie de morue, etc. Quand la localisation ganglionnaire n'est pas la seule, quand le malade souffre en même temps de bronchite, de péritonite ou d'épididymite, nous rentrons dans des faits d'un autre ordre et qui n'ont plus qu'un rapport indirect avec ceux que nous étudions.

Il n'y a guère lieu de traiter localement les ganglions tuberculeux de petit volume qui restent stationnaires; je ne vous conseillerai même point d'expérimenter dans ces conditions la méthode de Mackenzie qui serait probablement impuissante. De plus on s'exposerait de gaieté de cœur à provoquer des phénomènes aigus; ceux-ci n'amènent ni guérison ni amélioration, ils fatiguent simplement le malade et aggravent son état.

Quand ils surviennent malgré tout, vous n'avez qu'à les traiter comme les adénites simples marchant vers la suppuration. Soutenez l'état général, combattez les troubles digestifs, ouvrez une voie artificielle au pus, et c'est ce que vous pourrez faire de mieux.

Mais l'adénite ne guérit point, la suppuration d'un ganglion persiste; un autre se prend à son tour, des trajets fistuleux se forment de manière à constituer une cause d'affaiblissement que l'on voudrait à tout prix voir disparaître. Il n'y a plus lieu de songer aux palliatifs qui ne nous ont donné qu'un soulagement momentané, le traitement général lui-même ne fait que compenser les pertes occasionnées par cette complication nouvelle; il ne reste plus que l'ouverture suivie de cautérisation ou mieux encore l'extirpation des ganglions malades. Beaucoup de chirurgiens hésitent, ne considèrent pas la caséification avec ses suites comme une indication suffisante. Il ne s'agit pour eux que d'un accident, d'une maladie générale,

qui en produira nécessairement d'autres. Enlever les ganglions, c'est risquer beaucoup pour un assez mince résultat.

Ces considérations, suffisantes pour arrêter les praticiens timorés ou pusillanimes, n'ont qu'une valeur discutable. L'expérience ne prouve pas que si l'on enlève un ganglion parotidien tuberculeux, une tumeur de même nature se montrera forcément dans la région sous-maxillaire. Sans doute l'opération ne guérira point la diathèse ; mais elle fera disparaître une cause débilitante sérieuse, la suppuration prolongée. Chez un individu sain, un état semblable peut à la longue amener la mort par le marasme, sans compter l'invasion des ganglions voisins et les dégénérescences viscérales bien connues aujourd'hui. Les suppurations chroniques sont-elles donc moins graves chez les tuberculeux ? Tout nous porte à croire qu'elles le sont davantage ; une diathèse qui, sans elles, eût été lente, prendra peut-être dans ces conditions une marche extrêmement rapide.

D'ailleurs l'ablation des tumeurs ganglionnaires du cou n'est point une de ces opérations néfastes que l'on ne doit tenter que par acquit de conscience malgré des chances extrêmement nombreuses d'insuccès. Je ne veux pas dire qu'elle soit facile ; elle réclame toujours des précautions, mais en procédant avec prudence et en ne livrant rien au hasard, on réussit le plus souvent sans accidents. Les plaies guérissent vite et bien ; vous n'avez qu'à parcourir notre statistique de l'année précédente, vous verrez que de grosses tumeurs cervicales de différente nature ont été enlevées, que les malades ont été soignés dans nos salles, lors même que la constitution médicale régnante n'était pas aussi satisfaisante qu'on eût pu le désirer et que cependant ils ont guéri rapidement.

A ceux qui prétendent que l'on expose beaucoup pour gagner peu de chose nous répondrons que l'ablation de ganglions suppurant depuis longtemps enlève une cause permanente d'affaiblissement chez un individu qui n'en présente déjà que trop, et qu'elle est presque sans danger.

3° *Hypertrophies*. — Comme elles coïncident dans bien des cas avec l'anémie, les ferrugineux sont plus souvent indi-

qués que nous ne l'avons vu jusqu'ici. Depuis quelque temps on a également recours à l'arsenic. Tholer a rapporté plusieurs observations de tumeurs malignes recueillies à la clinique chirurgicale de Fribourg et dans lesquelles la liqueur de Fowler à l'intérieur et en injections parenchymateuses a donné de bons résultats ; depuis lors on y a eu plusieurs fois recours, non sans avantage (1). Volkmann a guéri de cette manière une hypertrophie généralisée (2); Buschmann, se fondant sur plusieurs faits qu'il a observés dans le service de Billroth, la regarde comme un médicament spécifique contre les tumeurs à forme molle, mais seulement contre celles-là (3). Si l'avenir confirme ces opinions, une des questions les plus controversées ici, celle de la nécessité de l'extirpation sera en grande partie résolue.

Pour les hypertrophies généralisées tout le monde est sensiblement d'accord ; comme l'enlèvement n'est qu'un palliatif, on n'y a recours qu'en dernier ressort, si une tumeur beaucoup plus grosse que les autres menace la vie à bref délai.

Dans les hypertrophies partielles l'extirpation est au contraire un moyen curatif par excellence ; lorsque la maladie ne porte que sur deux ou trois ganglions, on obtiendra, en les enlevant, une réelle guérison. On devrait tirer de là une indication absolue, applicable à tous les cas ; mais d'autres faits justifient la conduite de ceux qui temporisent ; le développement de certaines hypertrophies est si lent qu'elles ne produiront jamais qu'une difformité peu choquante et ne comprimeront rien. De plus, on n'est pas sûr d'enlever tous les ganglions et il peut arriver qu'après l'ablation des plus volumineux, ceux du voisinage se développent à leur tour. Ces observations sont parfaitement justes et, malgré la facilité de l'extirpation des petites tumeurs, on n'est autorisé à l'entreprendre que si leur état ne reste pas stationnaire et si la rapidité de leur croissance fait prévoir que l'intervention

(1) *Archiv f. klin. Chir.*, t. XVII. — (2) *Beitr. zur klin. Chirurg.*, 1875. — (3) *Wien. med. Wochenschr.*, 1877.

sera tôt ou tard indispensable. — On peut, on doit même attendre, mais il ne faut pas conserver une sécurité trop grande, car si l'hypertrophie prend à un moment donné la marche rapide des sarcomes, quelques semaines pourraient tout compromettre. Surveillez donc soigneusement le malade; dès que vous constaterez la moindre tendance à une marche rapide, opérez sans hésitation; mieux vaudrait une hardiesse exagérée qu'une circonspection timide qui laisserait échapper la dernière ressource sans en profiter.

4° *Tumeurs malignes.* — Sur ce point, il n'y a plus de discussion possible; dès qu'une tumeur présente un ensemble de caractères qui permettent de songer au sarcome ou bien au cancer, on doit l'enlever au plus vite. L'usage de l'arsenic, des injections parenchymateuses ferait perdre du temps sans profit. On ne peut y songer que si la tumeur est trop volumineuse pour qu'on puisse l'opérer.

5° *Dégénérescences.* — Dans les atrophies séniles, les gommes, etc., le traitement médical est le seul qui convienne. Les fortifiants : l'iodure de potassium, l'huile de foie de morue, répondent à toutes les indications. Pour les kystes, la méthode n'est guère plus compliquée, la ponction suivie du drainage et de l'injection iodée est le meilleur ou pour mieux dire le seul traitement.

Si maintenant nous voulons résumer les notions que nous venons d'acquérir, nous verrons que l'extirpation des tumeurs ganglionnaires du cou est le moyen le plus énergique et le plus efficace dont disposent actuellement les chirurgiens. Mais les difficultés de l'opération nous obligent à en résumer avec précision les indications, et à nous arrêter un peu longuement sur les précautions qu'elle exige : les adénites chroniques devenues fongueuses; les ganglions tuberculeux ayant produit des fistules et de longues suppurations; les hypertrophies à marche continue, les tumeurs sarcomateuses ou cancéreuses doivent toujours être enlevées de bonne heure.

Les difficultés sont minimes lorsqu'il s'agit de petits néoplasmes isolés, superficiels et bien limités; l'ablation des grosses tumeurs envoyant des prolongements profonds est au

contraire toujours laborieuse. Dans ce cas, le malade est chloroformé, placé dans le décubitus dorsal et suffisamment rapproché du bord du lit pour que le chirurgien ait directement sous les yeux la région dans laquelle il doit opérer. Lorsque l'anesthésie est complète, on modifie la position si cela est nécessaire, et quand on a affaire à une tumeur sterno-mastoïdienne, on incline légèrement la tête de manière à mettre le muscle dans le relâchement sans toutefois gêner la respiration. Un aide présente les éponges et les pinces hémostatiques, un autre écarte les lèvres de la plaie.

Celle-ci doit-être assez grande pour que la tumeur puisse sortir; on lui donne la direction la plus favorable à la réunion et à l'écoulement du pus et des liquides morbides. Pendant tout le cours de l'opération, le chirurgien ne doit point oublier que les deux complications qu'il s'agit surtout d'éviter sont la blessure des organes importants près desquels on arrivera nécessairement et les hémorrhagies. Voici comment nous procédons : après avoir incisé la peau, le tissu cellulaire sous-cutané, et mis à nu l'enveloppe de la tumeur, nous abandonnons pour un moment l'instrument tranchant et nous rompons avec les doigts ses adhérences ; pendant ce temps on enlève soigneusement le sang et on écarte les lèvres de la plaie de manière que rien ne passe inaperçu. Un vaisseau un peu volumineux entre-t-il dans la tumeur, nous plaçons sur lui deux pinces entre lesquelles nous le coupons. A mesure qu'une hémorrhagie se produit, nous l'arrêtons par le même moyen. Lorsque la masse totale est formée d'un certain nombre de ganglions nettement isolés et enveloppés dans une coque fibreuse unique, le reste de l'opération est facile ; il suffit d'ouvrir l'enveloppe et d'énucléer un à un et avec les doigts tous les ganglions ; la coque peut être laissée en place sans inconvénient. Mais quand ils sont agglomérés, quand ils adhèrent étroitement entre eux, il faut de toute nécessité enlever la masse entière. Alors, arrivé dans la profondeur, nous nous aidons de la spatule pour détacher les fragments ; si cependant l'un d'eux était fixé étroitement sur les parois de la carotide ou de la jugulaire interne, il faudrait le laisser en place ; mieux

vaut une ablation incomplète qu'une hémorrhagie foudroyante ou l'entrée de l'air dans les veines.

Lorsque la tumeur est enlevée et que la plaie est nettoyée, on réunit dans les deux tiers supérieurs et on place dans le tiers inférieur une mèche de charpie portant un tube à drainage pour l'écoulement du pus. Le traitement consécutif n'est guère compliqué, le malade garde l'immobilité, on fait une ou deux fois par jour des injections antiseptiques à l'eau phéniquée ou alcoolisée, en même temps on donne un régime en rapport avec l'état général. Chez les individus débilités, le vin, le quinquina, l'eau-de-vie, la viande crue sont indiqués. Les personnes robustes, à réaction inflammatoire vive prendront une nourriture moins substantielle ; les potages, les bouillons, le quinquina et l'alcoolature d'aconit seront la base du traitement.

J'en ai fini, Messieurs, avec cette longue étude des tumeurs ganglionnaires du cou ; nous avons rencontré, comme je vous le disais, des divergences, des contradictions même ; cependant je crois avoir réussi, en prenant exclusivement la clinique pour guide, à vous montrer les types fondamentaux que vous rencontrerez dans la pratique ; je vous ai donné la méthode à suivre pour le diagnostic, enfin les règles du traitement. J'espère que les discussions que nous avons dû aborder ne seront point pour vous sans utilité et que vous vous reconnaîtrez désormais sans peine au milieu d'affections multiples et dont beaucoup sont graves.

DOUZIÈME LEÇON

CONSIDÉRATIONS PRATIQUES SUR LE TRAITEMENT DES HERNIES

MESSIEURS,

Je me propose de vous entretenir aujourd'hui d'un sujet pratique par excellence : le traitement de la hernie étranglée; il ne s'agira dans cette leçon ni d'une discussion doctrinale, ni de la comparaison de divers procédés visant le même but et l'atteignant tous plus ou moins vite, plus ou moins sûrement. Vous n'aurez guère le temps, en pareil cas, de profiter de l'expérience d'autrui, car chaque minute d'hésitation de votre part multipliera les dangers qui menacent la vie du malade; les opérations que vous devrez faire auront avant tout le caractère d'urgence.

Je tâcherai donc de vous donner quelques préceptes relatifs à la conduite à tenir : je vous parlerai : 1° des moyens propres à obtenir la réduction sans le secours de l'instrument tranchant; 2° de la kélotomie. Nous avons eu trop de cas d'étranglement herniaire pendant ces derniers temps pour qu'il me soit nécessaire de chercher des faits en dehors de notre pratique. Voyons d'abord le premier point.

a. PROCÉDÉS DE RÉDUCTION DES HERNIES. — A l'époque où les chirurgiens, ne connaissant qu'imparfaitement les désor-

dres anatomiques qui produisent l'étranglement herniaire, n'avaient pas songé encore à employer contre lui une opération chirurgicale, ils avaient recours à un certain nombre de moyens, les uns purement empiriques, les autres rationnels, mais insuffisants. Les topiques de différente nature se rattachent à la première catégorie, les purgatifs, les sédatifs généraux à la seconde. Il n'y a plus guère aujourd'hui que des praticiens peu expérimentés ou trop timides qui se contentent de tels traitements; leur emploi isolé fait perdre un temps précieux et, au moment où ils pourraient rendre des services, le taxis est le plus souvent possible encore. En règle générale donc, ces moyens dits médicaux ne doivent point être employés seuls; on n'est autorisé à y recourir que pour faciliter l'application d'une autre méthode.

Les indications et les contre-indications du taxis doivent être cherchées dans les parties herniées; si l'on se livre à des manœuvres, en somme assez violentes, sur un intestin malade, on ôte à la kélotomie toute chance de succès. L'époque lointaine du début de l'étranglement, l'apparition de symptômes généraux graves, font supposer que les organes herniés ont souffert et réclament l'abstention de toute manœuvre; ces cas bien tranchés ne sont pas les plus fréquents.

Vous pourrez, dans les circonstances les plus ardues, diriger votre conduite d'après des règles qui ne comportent que de rares exceptions :

Si vous êtes appelés dans les *premières vingt-quatre heures*, la réduction par le taxis sera presque toujours possible.

Je vous recommande seulement la circonspection vis-à-vis des hernies crurales de petit volume dans lesquelles les altérations marchent quelquefois avec une rapidité qui trompe toutes les prévisions.

Dans les *trente-six premières heures*, le taxis est applicable aux hernies volumineuses, ou de moyenne dimension, surtout si elles contiennent de l'épiploon avec l'intestin, parce que alors les lésions sont plus tardives; mais après *trente-six-heures*, il serait dangereux d'y avoir recours, surtout pour les hernies crurales de moyen volume contenant de l'intestin

seulement. Quant aux grosses hernies, à contenu mixte, ordinairement inguinales, le taxis leur est applicable pendant *quarante-huit heures;* on a même réussi à les réduire après des étranglements datant de trois jours.

Je n'insiste point sur le manuel opératoire du taxis, dont vous trouverez la description dans vos livres classiques. Je veux seulement vous rappeler certains préceptes qui pourront vous guider dans son application.

Avant tout, Messieurs, il doit être modéré; on a parlé d'un taxis forcé; cela ne signifie pas grand' chose, puisque. suivant la vigueur de l'opérateur, telle manœuvre modérée pour l'un sera forcée pour l'autre. La violence expose d'ailleurs à un grave accident, la réduction en masse, qui transforme l'étranglement externe en étranglement interne. Les séances dureront dix minutes, un quart d'heure au plus. Généralement, quand un malade entre dans notre service avec une hernie dont l'étranglement ne dépasse pas les limites indiquées, on fait une première tentative; si elle échoue, on laisse reposer le malade et on applique des cataplasmes qui ont l'avantage de calmer les douleurs, et probablement d'assouplir les tissus; on donne un grand bain parfois de trois quarts d'heure ou d'une heure, puis on fait une seconde tentative après avoir chloroformé le malade pour produire la résolution complète. Si au bout d'un quart d'heure on n'a rien obtenu, il est inutile de songer plus longtemps au taxis.

Lorsque vous avez échoué avec les procédés ordinaires, le patient étant dans le décubitus horizontal, placez-le hors du lit la tête complétement en bas, les jambes fortement élevées par un aide, et reprenez la manœuvre précédente, vous réussirez souvent avec une grande facilité. J'ai vu plusieurs fois, après avoir échoué dans ces conditions, la hernie rentrer facilement par la reprise du taxis dans la position horizontale. Vous trouverez, dans le premier volume de nos cliniques, plusieurs observations de réduction par ce procédé de l'inversion (1). Je vous citerai encore le fait suivant

(1) Observations CCCLXIV et CCCLXVI.

plus récent, parmi beaucoup d'autres qui ont été recueillis dans le service.

OBS. CXXXIII. — *Hernie crurale gauche; réduction par le taxis (la tête en bas).* — La nommée X..., âgée de 45 ans, entre le 21 juillet 1876, salle Sainte-Marthe, 53. Elle porte depuis plusieurs années une hernie qui rentrait facilement, et qu'elle maintenait réduite au moyen d'un bandage. Depuis deux jours, elle avait négligé cette précaution, bien qu'elle eût eu des avertissements sérieux, car deux fois déjà elle était venue à l'hôpital pour semblable accident; quoi qu'il en soit, le matin même du jour de son entrée, elle éprouva sans cause appréciable, dit-elle, une douleur vive à la racine de la cuisse gauche, et elle s'aperçut que sa hernie ne rentrait plus. Quelques heures après, elle vomit ce qu'elle avait mangé. Dans la journée elle n'eut pas de garde-robes, et le soir on l'amena à l'hôpital.

En examinant cette malade, on trouva dans l'aine gauche une hernie crurale de la grosseur d'une noix, très-régulière, de consistance élastique, rénitente, légèrement sonore à la percussion, sans aucune altération de la peau; l'anxiété de la malade était vive, elle avait eu des vomissements de matières bilieuses depuis son entrée.

Le taxis fut pratiqué en plaçant la malade la tête en bas, les jambes élevées sur les épaules d'un aide, et la réduction s'effectua assez facilement.

Un autre procédé peut donner de bons résultats quand la conformation de la tumeur se prête à son application. C'est la *compression élastique*, préconisée par Maisonneuve. Elle se fait avec des bandes de caoutchouc assez larges et très-souples que l'on applique sur la hernie de manière à la pédiculiser. La pression continue et régulière sur toute la tumeur, tend à diriger le contenu vers l'anneau. Ce procédé est surtout applicable aux hernies volumineuses et piriformes, comme l'oschéocèle chez l'homme.

On a fréquemment recours aujourd'hui à un autre adjuvant. la ponction de la hernie. Elle répond parfaitement à cette théorie qui veut que ce soit l'intestin, dans lequel s'amassent des liquides et des gaz abondants, qui s'étrangle sur le point rétréci. Cette opération n'a peut-être pas donné tous les résultats qu'on en attendait; mais à cause de la perfection actuelle des appareils aspirateurs, elle est tellement inoffensive, que vous serez autorisés à y recourir quand les autres pro-

cédés ont échoué. Nous en avons souvent retiré des avantages; et je vous citerai à ce propos le fait suivant :

OBS. CXXXIV. — *Hernie inguinale enflammée. Ponction du sac et réduction.* — Le nommé L. Ly..., âgé de 21 ans, imprimeur, entre le 22 mai 1876, salle Sainte-Marthe, n° 20.

Il porte depuis trois ans à peu près une hernie droite, qui sortait et rentrait si facilement, qu'il s'abstenait de tout moyen de contention ; d'ailleurs il n'en avait jamais souffert.

Le 21 mai, après avoir tiré de l'eau toute la matinée, il éprouva une vive douleur dans l'aine droite. Faut-il chercher la cause de cet accident dans ce fait que la hernie, rentrant et sortant si facilement, avait été froissée? Faut-il l'attribuer à la sortie hors de l'abdomen d'une portion d'intestin plus considérable que d'habitude? Les deux choses sont possibles. Aussitôt après l'accident le malade essaya de faire rentrer sa hernie et n'y put parvenir; les douleurs augmentant, il se mit au lit, et, vers cinq ou six heures du soir, les vomissements commencèrent.

Le 22, le malade se fait conduire à l'hôpital; les douleurs sont tellement violentes qu'il peut à peine se tenir debout. Aussitôt on constate une tuméfaction de la région inguino-scrotale droite, avec rougeur de la peau. L'examen était très-douloureux. On met le malade dans un bain et ensuite on applique de la glace sur la région malade. Les douleurs se calment, et l'on peut examiner la région.

La tumeur se compose de deux parties : l'une inguinale, dure, rénitente, allongée dans le sens du canal, très-douloureuse à la pression; l'autre scrotale, molle, dépressible, de la grosseur d'un œuf de poule et nettement fluctuante; à la palpation on sent nettement le testicule facilement isolable, à la partie antérieure et supérieure. Cette portion de la hernie est assez mobile, et permet, par son déplacement, l'introduction du bout de l'index dans l'orifice externe de l'anneau inguinal. Toute la tumeur est mate à la percussion, et on n'y trouve un peu de transparence qu'à la partie postérieure en arrière et au-dessous du testicule.

On essaye le taxis, qui amène une diminution momentanée de la tumeur scrotale, mais aussitôt que l'on cesse la compression, la hernie reparaît avec son volume et ses formes primitives.

Le malade souffre beaucoup, les douleurs s'irradient dans tout l'abdomen, la face exprime une vive angoisse, mais la chaleur de la peau est normale, bien que le pouls soit un peu accéléré; depuis son entrée, ce malade n'avait pas eu de selles, mais il avait continué à vomir des matières d'un jaune verdâtre.

En présence de l'insuccès des tentatives de taxis ordinaire, on se décide à pratiquer la ponction aspiratrice. On plonge, dans la partie postérieure et inférieure de la tumeur, l'aiguille moyenne de l'appareil Potain. Il sort par la canule 12 à 15 grammes de liquide séreux, légèrement sanguinolent.

La ponction faite, on donne le chloroforme au malade pour calmer les douleurs causées par les manœuvres de la réduction, et, après cinq ou six minutes de taxis, on a la satisfaction de voir rentrer la hernie. [Le malade immédiatement soulagé s'endormit jusqu'au lendemain matin, et n'eut plus un seul vomissement. Sous l'influence des émollients appliqués localement, la rougeur et la douleur disparurent rapidement, le scrotum reprit son aspect normal, et l'on put constater que l'anneau inguinal externe était libre, et assez large pour permettre l'introduction de l'extrémité de l'index. Dans la journée il y eut plusieurs selles, tous les accidents se calmèrent, et le malade sortit de l'hôpital deux jours après.]

Je n'insisterai pas plus longtemps sur les procédés destinés à obtenir la réduction, tout se résume en tentatives répétées de taxis, soit dans la position ordinaire, soit la tête en bas; après avoir, lorsque la chose est nécessaire, calmé les accidents locaux par les cataplasmes ou les sachets de glace, les accidents généraux par les bains prolongés et pratiqué au besoin la chloroformisation ou la ponction de la hernie. Grâce à ces moyens, nous parvenons à réduire presque toutes les hernies étranglées depuis un temps qui varie de 15 à 36 heures. Nous ne pratiquons donc la kélotomie que pour des hernies plus anciennes, c'est-à-dire dans des conditions relativement défavorables. Cette façon de faire est en rapport avec toute notre pratique; nous nous efforçons, et non sans succès, d'étendre le champ de la chirurgie conservatrice. Nous pourrions faire la même remarque à propos des amputations des membres que nous pratiquons seulement lorsque nous n'avons plus l'espoir de les conserver.

B. Kélotomie. — Avant d'entrer dans les considérations relatives à la conduite du chirurgien dans les cas où cette opération est nécessaire, je vous donnerai quelques préceptes pour procéder avec avantage à l'incision des parties molles qui entourent le sac. Vous savez que l'on ne doit jamais faire

une section trop précipitée, mais couper les tissus régulièrement et graduellement sur la sonde cannelée. N'espérez point déterminer à l'avance exactement le nombre et la résistance des couches; dans la plupart des cas, les pressions, les frottements auront depuis longtemps modifié la structure des régions. Il n'est même pas rare de trouver autour du sac de véritables kystes séreux, se rapprochant des hygromas pathologiques. Je vous citerai entre autres un fait rapporté en détail dans le premier volume de nos Cliniques (1). Il s'agissait d'une hernie crurale ancienne au-devant de laquelle on trouva un kyste séreux de la grosseur d'un œuf de poule qu'il fallut inciser. Quand les kystes atteignent ce volume, il est généralement facile d'en faire le diagnostic avant l'opération ; mais s'ils sont plus petits, on peut très-bien croire que l'on est sur le sac, et l'on s'étonne de ne pas trouver d'intestin dans sa cavité.

L'écoulement de sang pendant l'incision peut gêner singulièrement l'opérateur. Au lieu de mettre séance tenante des ligatures sur les artérioles, ou de faire la compression directe, nous employons toujours nos pinces hémostatiques qui comme toujours font l'hémostase et servent de rétracteurs. Par ce moyen, vous pourrez opérer à sec et voir toujours sans difficulté où vous en êtes. La propreté est de rigueur dans une opération de ce genre, aussi bien pour la section des parties extérieures aux viscères que pour les manipulations auxquelles on soumettra ceux-ci.

Je tenais, Messieurs, à vous donner ces préceptes dont vous trouverez l'application dans toutes les opérations de hernie étranglée que vous serez appelés à faire; j'ai hâte maintenant d'arriver à l'opération elle-même.

Elle comprend deux grandes méthodes : dans l'une on se propose de lever l'obstacle à la réduction, et de rentrer l'intestin *sans ouvrir le sac :* c'est pour ainsi dire un taxis presque immédiat que l'on pratique sur la hernie; dans l'autre, *on pénètre dans la cavité du sac*, on met à nu les viscères. Voyons la première méthode.

(1) Observation CCCLXX.

Depuis J.-L. Petit, des statistiques nombreuses ont été faites pour en démontrer la valeur. *A priori*, on pourrait croire qu'elle est toujours préférable, puisqu'elle évite l'ouverture du péritoine, diminue les chances de péritonite, et expose moins que les autres aux lésions de l'intestin. Vous trouverez, dans une thèse récente (1), différentes statistiques qui montrent que l'opération sans ouverture du sac donne une proportion de morts de près de moitié moindre que l'opération avec ouverture du sac. Malheureusement ce procédé a des applications relativement restreintes.

Les contre-indications tiennent tantôt à l'état des organes, tantôt à des dispositions spéciales de la hernie ou de ses enveloppes. Outre les brides extérieures, pouvant produire elles-mêmes l'étranglement, on doit compter parfois avec des adhérences solides reliant les parties herniées à la face interne du sac, avec l'inversion ou mieux l'entre-croisement de l'anse herniée.

Voici maintenant un autre obstacle : en général, l'étranglement a pour agent unique les anneaux herniaires, naturels ou accidentels ; mais il est quelquefois produit par le collet lui-même. Cela tient à la production d'un tissu fibreux, en couches plus ou moins nombreuses, plus ou moins denses, qui l'épaississent et lui forment à l'extérieur une véritable gaîne. Que faire alors? Dans quelques cas, où l'anneau et le collet contribuaient tous les deux à produire une sorte d'étranglement mixte, on a pu, après l'incision de l'anneau, obtenir peu à peu, par le taxis médiat, une dilatation suffisante du collet pour que la réduction fût possible. Il y a donc lieu de rechercher cette disposition et d'en tenir compte. Mais si le collet seul est l'agent évident de l'étranglement, il ne faut pas hésiter à le sectionner sur la sonde cannelée, et même à détacher prudemment avec l'instrument tranchant les couches de tissu fibreux, de façon à pouvoir le dilater ensuite. C'est une opération que je mets en pratique depuis longtemps, et que vous trouverez également recommandée par un chirurgien qui s'est beaucoup

(1) Affre E., *De l'opération de la hernie étranglée sans ouverture du sac*. Th. Paris, 1876.

occupé de la question, M. Colson (de Beauvais) (1). Arriverait-on même à produire une petite perforation de la séreuse péritonéale, que le danger nous semblerait peu considérable.

Je vous ai dit qu'il pouvait exister à l'intérieur du sac une disposition telle que la réduction fût rendue impossible ; tantôt ce sont des brides inflammatoires ou épiploïques qui adhèrent aux parois du sac par leurs extrémités et compriment l'intestin de manière à interrompre la circulation des matières liquides et gazeuses, absolument comme dans l'étranglement interne; d'autres fois, c'est une perforation de l'épiploon, dans laquelle s'est engagée l'anse intestinale; le tissu de la séreuse s'épaissit, se fronce, et forme un véritable anneau herniaire. Il existe dans la science des exemples assez nombreux de ces modes d'étranglement. Il n'y a pas lieu de songer alors à réduire l'intestin sans ouvrir le sac.

En vous entretenant de la réduction à la suite d'un simple débridement et sans ouverture du sac, j'ai supposé que la réintégration dans la cavité péritonéale des organes herniés était sans danger; et que l'intestin, quand il s'agit d'une entérocèle, n'était ni enflammé, ni sphacélé ni perforé. Si l'une ou l'autre de ces complications existe, il ne faut plus songer à réduire sans ouvrir le sac. C'est une contre-indication que l'on doit ajouter à celles dont je vous ai parlé, ou, pour mieux dire, c'est la plus importante de toutes. Mais à quels caractères peut-on reconnaître l'intégrité ou l'altération des organes? C'est là ce que nous allons rechercher ensemble.

Nous avons procédé jusqu'ici comme dans la pratique, saisissant les indications à mesure qu'elles se présentent, signalant les précautions à prendre dès qu'elles sont nécessaires ; nous continuerons d'agir ainsi, et, puisque nous nous trouvons dans le cours de l'opération en présence d'une question de diagnostic, nous tâcherons de la résoudre avant de passer outre. Il est facile de se prononcer lorsqu'on se trouve en présence d'altérations des tissus environnant la hernie, telles que : la rougeur violacée de la peau, l'œdème, l'emphysème ; ou bien

(1) Colson (de Beauvais), *Opération de la hernie étranglée sans ouverture du sac* (Arch. de méd.). 1863.

encore en présence de symptômes généraux graves, aspect cholérique, facies grippé, refroidissement des extrémités, pouls misérable, agitation, prostration extrême, vomissements fécaloïdes; mais tous ces accidents peuvent disparaître subitement. C'est là un des meilleurs signes de la production d'altérations graves dans les parties herniées. Dans tous les cas difficiles, il vous faudra surtout prendre en considération le temps qui s'est écoulé depuis le début de l'étranglement, joindre les indications que vous en tirerez à celles que vous donneront les variétés de la hernie, son volume, et vous ferez le plus souvent un diagnostic exact. Vous savez, Messieurs, que dans la grande majorité des cas la perforation n'a pas lieu avant quarante-huit heures; ou même plus tard dans les hernies volumineuses en partie épiploïques. En revanche, elle peut arriver au bout de trente-six heures, s'il s'agit d'une hernie très-petite et constituée par une anse d'intestin seule, quelquefois même par une anse incomplète.

Dans ces questions, fort délicates d'ailleurs, il ne faut négliger aucune des considérations qui peuvent faire présumer l'état des parties. Quelquefois pourtant elles restent saines pendant une période relativement longue. Vous trouverez dans la thèse de M. Affre une observation fort intéressante, recueillie dans le service de M. le professeur Gosselin; c'est un cas de kélotomie sans ouverture du sac, pratiquée trois jours pleins après le début des accidents, pour une hernie crurale entéro-épiploïque; l'opération réussit parfaitement. Je vous citerai encore un fait observé dans mon service cette année. Il s'agit d'une femme de 57 ans, qui entra dans la salle Sainte-Marthe, le 20 juillet, portant une hernie crurale droite, étranglée depuis le 18. L'état général était d'ailleurs satisfaisant. M. le docteur Nicaise, qui me remplaçait alors, après une tentative modérée de taxis pendant l'anesthésie chloroformique, pratiqua la kélotomie sans ouverture du sac, et cela quarante-sept heures après le début de l'étranglement; la guérison fut rapide.

La malade qui fait le sujet de l'observation précédente a présenté un phénomène intéressant : avant son entrée à l'hôpital vingt-quatre heurs après le début des accidents, elle s'aperçut

qu'elle ne pouvait plus remuer le bras et la jambe gauches. Cette hémiplégie était survenue sans perte de connaissance. On vit de plus, après l'entrée de cette malade dans le service, qu'à part un léger retard dans la transmission des impressions, la sensibilité était intacte du côté malade ; enfin il existait une paralysie faciale incomplète du même côté. L'hémiplégie persista après la guérison.

M. Nicaise a présenté ultérieurement cette observation à la Société de chirurgie (1). avec une autre analogue pour ce qui regarde l'hémiplégie ; il a attiré l'attention sur la relation qui peut exister entre la maladie locale et la paralysie. Y a-t-il une simple coïncidence ? y a-t-il un rapport de cause à effet ? Les observations sont encore trop peu nombreuses et manquent du contrôle anatomo-pathologique, de telle sorte que la voie est ouverte aux hypothèses. Mais en présence du rôle considérable que l'on doit attribuer à l'excitation des plexus nerveux intra-abdominaux, dans la production des symptômes généraux de l'étranglement herniaire, on est en droit de se demander s'il ne s'agit pas d'une paralysie réflexe analogue à celles qui ont été signalées pendant le cours de certaines phlegmasies viscérales. Je n'ai point l'intention d'aborder ici cette discussion, qui nous entraînerait sans grand profit très-loin de notre sujet. Si je vous ai parlé de ce fait, c'est surtout pour vous démontrer que la valeur diagnostique du temps de l'étranglement n'est pas toujours absolue, puisque l'opération de J.-L. Petit a pu réussir même après soixante-douze heures.

D'autres fois, vous la croirez possible et vous commencerez l'opération dans ce sens ; arrivés sur le sac, vous devrez changer d'avis. C'est qu'il y a là un nouvel élément de diagnostic qui, pour être tardif, n'en est pas moins important. L'odeur pourra vous indiquer qu'il est trop tard ; d'autres fois les gaz épanchés dans le sac lui-même ; ou bien l'affaissement de l'anse intestinale qui, si elle était intacte, vous donnerait cette impression d'élasticité, de résistance caractéristique ; ces renseignements, soit réunis, soit isolés, vous arrêteront et vous serez forcés de modifier votre manuel opératoire.

(1) *Société de chirurgie* 1876. (Séance du 18 octobre.)

En résumé, c'est dans la durée de l'étranglement, dans l'état général, dans l'odeur et la consistance des parties herniées que vous trouverez les meilleurs renseignements. Si la question reste douteuse, n'hésitez pas à ouvrir le sac, l'opération est moins avantageuse sans doute que la première, mais elle n'expose point à la réduction d'organes altérés.

Ces contre-indications générales ne se rencontrent pas également dans toutes les variétés. Les hernies crurales par exemple sont rarement étranglées par le collet du sac, ou le bord anguleux du ligament de Gimbernat ; elles le sont souvent par une ouverture du fascia cribriformis, et, en débridant à ce niveau, vous pourrez réduire sans ouverture du sac. Il est vrai que cette indication comporte un correctif, car les hernies crurales sont souvent petites, et sujettes à des lésions de l'intestin.

Dans les hernies inguinales au contraire, l'étranglement est ordinairement produit par le collet ; il siége au niveau de l'orifice profond du trajet inguinal, de sorte qu'il est rarement possible de le lever sans ouvrir le sac. On peut aplanir les difficultés qui résultent de cette disposition, en agrandissant la plaie, et en attirant le sac le plus possible hors du canal, de manière à agir directement sur le collet. Mais s'il s'agit d'une hernie volumineuse récente dont le collet est très-élevé, cette pratique expose à des dégâts considérables, et l'on est arrêté par la crainte d'une péritonite ou d'un phlegmon de la fosse iliaque. Cette dernière considération regarde en tout point les hernies crurales de grand volume.

Le procédé de J.-L. Petit est quelquefois applicable aux hernies ombilicales étranglées. Vous savez que dans ces cas la kélotomie est si souvent suivie de mort, que certains chirurgiens veulent que l'on ne débride jamais (1). Il serait avantageux que l'opération sans ouverture du sac eût des applications plus étendues, car c'est là surtout qu'il faut éviter l'ouverture du péritoine, et empêcher l'irruption dans l'abdomen des liquides altérés provenant du sac ou de la plaie.

Ici, Messieurs, l'agent de l'étranglement n'est plus le collet du sac, c'est un véritable éperon, formé par les aponévroses ;

(1) Société de chirurgie (1861).

de plus, le sac est extrêmement mince et souvent adhérent entre le péritoine et les tissus fibreux aponévrotiques au niveau de l'anneau. Je crois donc qu'il vaut toujours mieux tenter l'opération de J.-L. Petit, que d'abandonner les malades.

Toutes les hernies ombilicales n'offrent pas ces dispositions défavorables. Vous trouverez des omphalocèles de petit volume, d'âge récent, et qui ne présenteront que peu ou point d'adhérences; dans ces cas il faut tenter, sans hésiter, la réduction sans ouverture du sac.

Dans les hernies anciennes et volumineuses, le sac au niveau de l'orifice abdominal est complétement soudé aux bords de l'anneau fibreux. Aussi, pour débrider, est-on obligé de disséquer assez loin les tissus, de là des délabrements, qui ont toutes chances d'amener ou la péritonite, ou l'inflammation phlegmoneuse de la région. J'ai depuis longtemps l'habitude d'inciser l'anneau fibreux, non plus de dedans en dehors, mais de dehors en dedans, en m'entourant de toutes les précautions nécessaires. Vous trouverez, dans les bulletins de la Société de chirurgie de 1875, une observation intéressante de M. A. Guérin (1) qui vient à l'appui de ce précepte.

J'arrive Messieurs, à l'opération complète, telle que vous la voyez pratiquer tous les jours à vos maîtres. Son grand avantage est qu'elle permet au chirurgien de se rendre compte exactement de l'état des parties herniées et de celui du col. Tantôt la hernie est purement intestinale, tantôt elle est entéro-épiploïque. Si dans le premier cas il n'y a nulle trace d'inflammation, si l'on voit tout au plus des taches ecchymotiques, ou de légers épanchements sanguins interstitiels, il faut réduire l'anse intestinale après l'avoir soigneusement nettoyée. Je ne partage nullement l'opinion émise récemment par M. Marc Girard (2). Cet auteur prétend qu'il faut chercher la cause de la péritonite consécutive à l'opération dans la réduction de l'intestin, quels que soient d'ailleurs l'époque de

(1) Alph. Guérin, *Société de chirurgie*, 1875. — (2) Marc Girard, *De la kélotomie sans réduction, nouvelle méthode opératoire de la hernie étranglée*. Th. Doct. 1868.

l'étranglement et le degré des lésions. Il y a là une exagération et je crois que le meilleur moyen d'empêcher la péritonite ou de l'arrêter, c'est de faire rentrer l'intestin le plus tôt possible.

Mais il peut présenter des adhérences avec la paroi interne du sac, ou même avec l'épiploon ; dans le premier cas, beaucoup aiment mieux laisser les choses en place après le débridement que de rompre ces adhérences. Pour nous, si ces productions sont molles, récentes, peu nombreuses, nous les déchirons avec le plus de soin possible et nous réduisons l'intestin après l'avoir nettoyé et essuyé avec des linges fins et secs; si du sang s'est écoulé pendant l'opération, nous ne le laissons dans le sac que quand les adhérences sont nombreuses, assez anciennes, et font craindre que leur déchirure ne produise des délabrements qu'il faut toujours éviter.

Quelles sont donc, Messieurs, les lésions de l'intestin qui contre-indiquent formellement la réduction? La réponse est difficile dans certains cas, car il existe des lésions qu'on pourrait appeler intermédiaires et qui ont été appréciées de différentes façons, par les auteurs. Les perforations commencent par la muqueuse pour finir à la séreuse, et une érosion insignifiante de la surface externe de l'intestin peut parfaitement cacher une lésion étendue et profonde.

En présence des perforations très-petites, la conduite des chirurgiens diffère ; Velpeau voulait qu'on fît la réduction, il prétendait que ce pertuis était rapidement comblé par exsudation et que l'épanchement des matières ne se faisait pas. Malgré son autorité, peu de chirurgiens ont adopté cette pratique, et pour notre part nous n'aimons pas rentrer un intestin perforé, si petite que soit la perte de substance.

Le plus souvent, la lésion sera telle que vous n'aurez pas d'hésitation. Vous trouverez sur l'anse herniée, soit une ou plusieurs ulcérations, soit une perforation complète, soit des plaques gangréneuses étendues, vous n'aurez même pas la pensée de provoquer la rentrée et vous vous déciderez à ouvrir un anus contre-nature. C'est encore le meilleur moyen d'éviter l'épanchement de matières.

Vous trouverez, dans les auteurs, quelques faits heureux de resection complète d'une anse intestinale mortifiée en entier, suivie de la rentrée dans l'abdomen, après suture des deux bouts par adossement des séreuses. Malgré les succès de cette pratique, je ne vous la recommande point, non-seulement à cause des dangers immédiats de péritonite, mais aussi de la production d'une obstruction intestinale consécutive. Dans des cas où la perte de substance est moindre, certains chirurgiens ont proposé différentes méthodes opératoires. Les uns ont fixé l'anse dans la plaie en passant un fil dans le mésentère ; d'autres ont fait la suture des lèvres de la plaie de l'intestin soit par le procédé d'Astley Cooper, ou de Laugier, soit par le procédé de Gély, puis ils ont réduit l'anse, en maintenant la perte de substance, ainsi fermée, en regard de la plaie abdominale. Vous pourrez trouver de plus amples détails sur ce sujet dans la thèse de M. Pissot (1), que je vous engage à consulter.

Voyons maintenant quelle conduite on doit suivre dans les cas où le sac contient de l'épiploon : « Ne le rentrez jamais, au grand jamais ! » disait Malgaigne. D'autres chirurgiens conseillent le contraire. Voici quelle est notre manière de faire en pareil cas :

Si l'épiploon n'a pas un volume tel qu'il ait perdu droit de domicile dans le ventre, s'il est seulement congestionné et légèrement épaissi, nous n'hésitons pas à le réduire. Mais il peut arriver qu'un épiploon, d'ailleurs assez sain pour être réduit, présente des adhérences dans l'intérieur du sac. Dans ces cas, notre pratique diffère de celle des chirurgiens, qui veulent que l'on ne touche jamais à ces adhérences. Sont-elles molles, récentes? Nous les détachons de la paroi du sac et nous réduisons. Cela demande de grands soins, car ces productions, parfois vasculaires et friables, peuvent donner lieu à des hémorrhagies. Pour obvier à cet accident, nous nous servons des pinces hémostatiques; une compression temporaire est le plus souvent suffisante; si toutefois l'écoulement de sang menace de continuer, nous remplaçons les pinces par de

(1) *La Suture de l'intestin gangrené dans la hernie étranglée.* Paris, 1870.

fines ligatures perdues, puis nous pratiquons la réduction. Cette opération est difficile dans les hernies inguinales, à cause du long trajet que l'épiploon doit parcourir, et à cause de l'étroit calibre de l'intestin.

Enfin, Messieurs, on doit se rappeler que l'épiploon, même sain, est un organe peu tolérant, qu'il supporte mal les manœuvres prolongées, et que, malaxé sans précaution ou pendant trop longtemps, il peut s'enflammer et donner lieu rapidement à une péritonite mortelle.

A ce sujet, je vous rappellerai que Goyrand (d'Aix) (1) a fait connaître, il y a longtemps déjà, des cas curieux où, après la réduction de l'épiploon, il s'était développé entre ses deux feuillets un abcès dont le pus faisant irruption dans le péritoine avait amené rapidement la mort.

J'arrive à l'étude des faits dans lesquels on est en présence d'un épiploon profondément altéré. L'inflammation intense, la gangrène plus ou moins étendue sont des contre-indications formelles de la réduction. Que faire alors? Les uns resèquent les parties lésées, les autres les abandonnent dans la plaie.

L'ablation a été conseillée de tout temps ; mais les moyens diffèrent. L'excision consiste à sectionner l'épiploon soit en bloc, soit peu à peu, après l'avoir étalé, à mesure que l'on applique de fines ligatures sur les vaisseaux qui saignent. La section se fait à une distance variable du collet suivant les cas. Elle est dangereuse quand l'épiploon est très-volumineux, parce qu'elle expose : 1° à la blessure d'une anse intestinale qui peut être comprise entre ses replis; 2° à l'hémorrhagie.

On peut oublier quelque vaisseau qui, à l'air, ne donne pas de sang ou cesse d'en donner, mais qui peut plus tard en fournir en quantité variable, puis les fils peuvent échapper pendant la réduction. Ce dernier inconvénient pourrait être évité par la torsion des artères telle que l'employait Velpeau.

Vous trouverez dans les *Mémoires de l'Académie de chirur-*

(1) Goyrand (d'Aix); *Sur l'épiplotte phlegmoneuse* (*Gazette médicale*, 1863).

gie (1) les résultats de la pratique d'un ancien chirurgien de Reims, qui, peu soucieux de ces hémorrhagies, rentrait l'épiploon ainsi excisé et tout saignant dans l'abdomen. Ce procédé fut même plusieurs fois suivi de succès. Nous sommes aujourd'hui plus timides, et, à l'exemple de Velpeau, nous ne nous hasardons pas à courir gratuitement les chances d'une hémorrhagie intra-péritonéale. En tout cas, l'excision avec ligature des vaisseaux, suivie de réduction, sera évidemment plus facile dans les hernies ombilicales que dans les crurales et surtout que dans les inguinales, où, à cause du long trajet, les fils peuvent tomber pendant les manœuvres de réduction, et donner lieu à l'hémorrhagie interne.

Aussi, Messieurs, pensons-nous qu'il vaut mieux, après l'excision, abandonner le tronçon avec ses ligatures dans la partie supérieure du sac, où il contractera des adhérences. On pourra même passer une anse de fil dans son épaisseur, pour mieux le maintenir au dehors.

A côté de l'excision se place la ligature, successivement délaissée, puis remise en honneur. Suivant le volume de la tumeur, on passe une ou plusieurs anses de fil, après quoi on excise au-dessous des ligatures, et on retient le tronçon à la partie supérieure du sac. Velpeau conseille ce procédé, qui lui a donné de bons résultats quand il a été forcé de faire l'ablation de l'épiploon. A notre époque même, plusieurs chirurgiens des hôpitaux l'emploient d'ordinaire (2). Nous préférons la section après l'application de ligatures multiples.

Une méthode d'ablation plus récente est la cautérisation (3) ; elle a été surtout mise en pratique par les chirurgiens de Lyon. Le caustique employé est la pâte de Canquoin : on commence par isoler avec soin l'épiploon des parties voisines, puis on applique sur le pédicule une anse de caustique; quand l'eschare est formée, on l'excise. Plus tard M. Valette a modifié le manuel opératoire. Il saisit le pédicule de l'épiploon

(1) Pipelet, *Sur la ligature de l'épiploon*. T. III, p. 394. — (2) Bosquette, *Ligature de l'épiploon dans la kélotomie : ses avantages sur l'abandon dans la plaie*. Th. Paris, 1876. — (3) Vissaguet, *Cautérisation de l'épiploon dans la hernie etranglée*. Th. Paris, 1876.

avec l'entérotome de Dupuytren, chargé préalablement d'un caustique (chlorure de zinc). Les hémorrhagies secondaires qui peuvent se produire n'ont pas grand inconvénient, puisque l'on ne réduit pas le tronçon d'épiploon.

On peut encore pratiquer l'ablation au moyen du serre-nœud ou de l'écraseur linéaire. Nous préférons combiner l'écrasement à la cautérisation, comme nous le faisons dans les opérations de gastrotomie, manœuvre qui est rendue facile par l'emploi de clamps puissants, comme celui de Baker Brown, ou les nôtres.

Tels sont, Messieurs, les différents procédés d'ablation de l'épiploon. Je vous parlerai maintenant des résultats que l'on obtient lorsqu'on l'abandonne dans la plaie. On le voit rapidement s'enflammer, devenir rouge, bourgeonnant, puis donner lieu à une suppuration abondante, et peu à peu diminuer de volume, de telle sorte qu'à la fin il ne reste que peu de chose hors de l'abdomen; d'autres fois c'est un simple écoulement séreux qui se fait autour de la masse épiploïque pendant que se forment les adhérences avec les parties voisines; on l'a vu encore se mortifier d'emblée et dans ce cas, s'il ne survient pas d'accidents, il finit par s'éliminer et le résultat est favorable. On avait même espéré que les adhérences avec les tissus voisins amèneraient la guérison radicale de la hernie, mais les faits ne semblent pas avoir répondu à ces prévisions.

Quoi qu'il en soit, lorsqu'on laisse l'épiploon dans la plaie, il se produit une suppuration abondante qui empêche l'occlusion du sac, et il faut prendre toutes les précautions possibles pour s'opposer à ce que le pus entre dans l'abdomen. Ce point est surtout important dans les cas où l'épiploon se mortifie d'emblée, alors que des adhérences sérieuses n'ont pas eu le temps de se former. Dans les hernies crurales et inguinales, on a moins à redouter un tel accident que dans les hernies ombilicales où le trajet fait défaut pour ainsi dire. Nous avons pris le parti de fixer l'épiploon, pour éviter qu'en diminuant de volume, il ne quitte sa place avant la production des adhérences protectrices, après quoi nous suturons autour de lui pour faci-

liter la production des adhérences, et pour opposer une barrière au pus. Enfin, à la région inguinale principalement, nous employons des incisions de précaution, sur lesquelles j'insisterai tout à l'heure.

Un dernier conseil : lorsque, dans les conditions précédentes, et après vous être entourés de toutes les précautions, vous aurez abandonné l'épiploon dans la plaie, et que vous le verrez tuméfié, bourgeonnant, il pourra vous sembler nuisible de laisser la nature faire seule les frais de l'élimination ; alors vous pourrez en débarrasser le malade par un des procédés d'ablation que je vous ai indiqués, et surtout par les caustiques. Car la destruction de l'épiploon n'offre plus, à cette époque, les dangers qu'elle présente, quand elle est pratiquée aussitôt après le débridement.

J'attirerai maintenant votre attention sur la façon dont nous mettons en pratique, dans les cas particuliers, les principes généraux que je vous ai exposés; puis je vous ferai connaître la manière dont nous faisons l'opération, et quels sont les précautions et les soins consécutifs que nous prenons pour favoriser la guérison.

Voyons d'abord les soins consécutifs que réclame l'opération sans ouverture du sac. Vous avez fait le débridement en dehors, l'intestin est réduit ; mais il reste la plaie des parties molles.

Vous pouvez tenter la réunion par première intention, au moyen de sutures entortillées ou de fils métalliques, mais ce procédé exposera le malade à des dangers sérieux ; le moindre serait qu'il fallût bientôt décoller les lambeaux déjà plus ou moins réunis, pour donner issue au pus s'il vient à s'en produire; de plus, cette occlusion complète de la plaie prédispose à la migration du pus dans les tissus, à l'infiltration phlegmoneuse des parois abdominales.

Je vous conseille de ne jamais réunir que la moitié ou les deux tiers supérieurs de la plaie, en laissant ouverte la partie la plus déclive. Vous conservez ainsi un libre passage au pus, s'il s'est produit, et une porte pour introduire au besoin une mèche ou un tube à drainage. Vous complétez le pansement par

un appareil légèrement compressif qui a pour but de favoriser la production des adhérences, en même temps qu'il s'oppose dans une certaine mesure à la sortie de l'intestin. S'il ne survient pas d'accidents, les points de suture peuvent être enlevés au bout de quarante-huit heures et remplacés par des bandelettes collodionnées. Toutes les fois que vous remplacerez des sutures par des bandelettes, il faudra appliquer ces dernières avant d'enlever les fils ou les épingles; il est toujours facile de placer des bandes étroites dans les espaces laissés libres par les points de suture. En suivant cette méthode, vous obtiendrez fréquemment la réunion par première intention; dans les cas où la suppuration s'établit, il faut s'appliquer à livrer un facile passage au pus par la partie déclive de la plaie; c'est pourquoi dans les incisions on doit éviter les culs-de-sac, dans lesquels s'accumulent les liquides. Aussi ne craignez pas de prolonger par en bas votre section des parties molles, et vous aurez à vous féliciter de cette précaution.

La question des incisions et des soins consécutifs est bien plus importante quand l'ouverture du sac a été pratiquée, et comme c'est en somme le cas le plus fréquent dans la pratique, je m'y arrêterai davantage.

Quand il s'agit de hernies crurales, généralement de petit volume, ou de hernies inguinales, l'incision rectiligne suivant le grand axe de la tumeur est parfaitement applicable. C'est celle que vous voyez employer le plus ordinairement, et elle donne assez de latitude au chirurgien pour qu'il puisse atteindre facilement le siége de l'étranglement. Je vous citerai le fait suivant observé dans le service cette année :

Obs. CXXXV. — *Hernie inguinale gauche. Opération dix-neuf heures après le début des accidents. Guérison.* — Le nommé Th..., âgé de 74 ans, entre le 3 septembre dans la salle Saint-Augustin, n° 77.

Le malade est atteint, depuis une vingtaine d'années environ, d'une double hernie inguinale, maintenue efficacement d'habitude par un bandage. Jamais le malade n'avait eu d'accident; les hernies sortaient et rentraient avec la plus grande facilité. Mais le matin du 3 septembre, pendant la marche, la hernie gauche sortit, et Th... essaya vainement de la faire rentrer. Néanmoins il continua à mar-

cher près de trois heures. Revenu chez lui, il vomit des matières bilieuses en abondance. Un médecin fut appelé, et après une tentative infructueuse de taxis, il envoya le malade à l'hôpital.

Bain prolongé. — Chloroforme. — Taxis sans aucun résultat; l'opération fut décidée.

M. le docteur Nicaise la pratiqua en mon absence; il y avait dix-neuf heures que la hernie était sortie; elle avait une forme ovalaire, et atteignait le volume d'un œuf de dinde; aucune altération des téguments.

Une incision rectiligne fut faite suivant le grand axe de la hernie: le sac, très-mince, ne contenait pas trace de liquide, et était rempli par une anse d'intestin d'une longueur de 15 centimètres, congestionnée, noirâtre, et par une petite portion d'épiploon située à la partie supérieure du sac. On fut obligé de débrider à trois reprises différentes, du côté externe et supérieur de l'anneau. Comme l'intestin ne présentait pas d'ulcération au niveau du collet, il fut réduit. Cette réduction s'opéra sans gargouillement, car l'anse herniée ne renfermait que des liquides et pas du tout de gaz. La plaie fut pansée à plat, avec de la charpie imbibée d'eau phéniquée. Le malade sortit guéri, le 25 du même mois.

Depuis bien longtemps, Messieurs, j'ai adopté les incisions curvilignes, qui se prêtent admirablement aux nécessités de l'opération et des soins consécutifs, et je reviendrai tout à l'heure sur ce sujet en vous donnant les détails de quelques observations recueillies dans notre pratique.

Mais l'opération terminée, l'intestin réduit, que faut-il faire pour la plaie elle-même? Faut-il la laisser à l'air libre? Faut-il tenter la réunion par première intention, comme le prescrivent Malgaigne et Nélaton? Ce dernier procédé, Messieurs, met la plaie du sac et des parties molles dans les conditions les plus favorables à la cicatrisation rapide; mais on peut objecter qu'il expose à la rétention du pus s'il s'en produit, et ne peut que faciliter son entrée dans l'abdomen.

Il me paraît impossible d'adopter une méthode à l'exclusion de l'autre. On comprend facilement qu'il n'y a aucun rapport, et pour la grandeur de la plaie, et pour les délabrements, et pour les complications possibles entre les petites hernies, à trajet direct, à sac régulier, et les hernies dont le sac volumineux contient de l'épiploon, en masse variable, logé dans des anfractuo-

sités, des culs-de-sac, comme cela se voit dans certaines hernies scrotales; pour les premières vous aurez une plaie de petite dimension et très-nette, dans les meilleures conditions pour la réunion; dans les autres, vous serez obligés de produire des délabrements considérables, la plaie sera anfractueuse, et souvent une portion d'épiploon remplira le rôle de corps étranger. Vous voyez donc qu'une seule manière de faire ne peut se prêter à ces diverses circonstances. Pendant notre séjour à Saint-Antoine, nous avons eu l'occasion d'opérer un certain nombre de hernies, dont quelques-unes se trouvaient dans les conditions les plus favorables à la réunion de la plaie après l'opération, et voici la manière dont nous procédâmes, deux fois entre autres, pour des hernies inguinales congénitales. Ces deux malades guéris ont été présentés à l'Académie de médecine en 1873, et vous trouverez dans les bulletins de la Société l'exposé des différents temps de l'opération.

Il s'agissait de deux hommes, l'un de 58 ans, l'autre de 18, portant, comme je vous l'ai dit, des hernies inguinales congénitales. Chez le jeune homme les accidents dataient de deux jours et demi, et il avait subi des tentatives de taxis prolongées; chez le vieillard, l'étranglement datait de quarante-huit heures.

Au lieu d'une incision suivant l'axe du canal inguinal, de manière à avoir une plaie longitudinale, nous en fîmes une curviligne commençant en dehors vers le milieu du trajet inguinal, se dirigeant jusqu'à l'union du tiers moyen avec le tiers inférieur du scrotum, et se terminant en haut et en dedans vers l'épine du pubis, de telle sorte que l'on eut un lambeau curviligne, à convexité inférieure, et dirigé obliquement en bas et en dedans. Cette section comprit toutes les parties molles, jusqu'au sac exclusivement. Quand le lambeau se fut rétracté, soit spontanément, soit après une légère dissection, jusqu'au niveau de l'orifice externe du canal, le doigt fut introduit avec de grandes précautions pour refouler les parties fibreuses environnantes et l'anneau lui-même jusqu'au niveau de l'orifice interne du canal; c'est alors seulement qu'on ouvrit le sac. Les parties contenues étant assez saines pour être réduites, le doigt

fut de nouveau introduit dans le canal, entre le collet du sac et l'intestin (la dilatation par ce procédé est quelquefois suffisante pour permettre la réduction, mais d'autres fois il faut se servir d'un dilatateur spécial ou de l'instrument tranchant) ; puis on réduisit. Cela fait, de la partie la plus convexe de l'incision primitive on en fit partir une nouvelle comprenant verticalement toute la paroi scrotale jusqu'au testicule, de manière à prévenir l'accumulation des liquides au fond du sac abandonné. Quant au lambeau supérieur, il fut replacé au-devant du canal inguinal et les deux séreuses furent maintenues en contact à ce niveau par un bandage approprié, tandis que sur les bords de la plaie on sutura le sac et la peau au moyen d'épingles fines et très-rapprochées; enfin un pansement fut disposé de façon à écarter les lambeaux latéraux ainsi formés; les deux malades guérirent parfaitement. Ce mode de pansement, cette suture de la peau avec la séreuse nous semblaient convenables pour empêcher le développement du phlegmon et le reflux du pus dans le péritoine ou sa rétention dans la plaie, car tous les liquides sécrétés tombaient dans les pièces du pansement. Ce procédé nous donna cette même année (1872) quatre autres succès tant pour des hernies inguinales que pour des hernies crurales.

Depuis cette époque, Messieurs, notre pratique s'est modifiée. S'il s'agit d'une hernie peu volumineuse, si le sac est régulier, facile à explorer et à nettoyer, si l'intestin et l'épiploon, quand il y en a, se sont réduits dans de bonnes conditions; nous tentons la réunion immédiate, en suturant les bords de notre lambeau au moyen de fils minces de soie ou d'argent, en ayant soin de bien affronter la séreuse, mais sans la traverser avec les fils, absolument comme nous le faisons après l'ouverture du péritoine, pour l'ablation des tumeurs abdominales.

Si au contraire nous sommes en présence d'une hernie volumineuse, inguino-scrotale, par exemple, renfermant généralement de l'épiploon, et dont le sac est bosselé, anfractueux, nous ajoutons un temps à l'opération. Nous faisons sur le scrotum une incision plus ou moins basse, suivant la profondeur du sac, et comprenant toutes les parties molles jusqu'à la sé-

reuse inclusivement ; c'est une contre-ouverture qui n'offre aucun danger. S'il n'y a pas accidents inflammatoires, cette incision simple se réunira par première intention ; si la suppuration s'établit, au contraire, la situation déclive de cette plaie est tout à fait favorable à l'écoulement du pus, à l'introduction de la sonde cannelée ou d'un tube à drainage. Cette contre-ouverture aura-t-elle été inutile dans certains cas, au moins elle n'aura eu aucun inconvénient, tandis que son absence aurait pu nuire au succès de l'opération.

Dans le fait suivant, il s'agit d'une hernie inguinale volumineuse, avec épiplocèle; la réunion a été tentée, mais la contre-ouverture n'a pas été faite aussitôt après l'opération; et je pense qu'il faut faire jouer un grand rôle à l'absence de cette incision préventive dans la production des accidents consécutifs.

Obs. CXXXVI. — Le nommé Rol... Ch.-J., âgé de 76 ans, journalier, entre dans le service le 29 décembre 1876, salle Sainte-Marthe, n° 8.

Il portait depuis dix ans une hernie inguinale droite; d'abord arrêtée au niveau de l'aine, elle descendit en quelques mois dans le scrotum de manière à former une tumeur volumineuse. A partir de cette époque, le malade la maintient réduite avec un bandage. La hernie rentrait, et sortait facilement, elle n'occasionnait que quelques sensations de tiraillement qui augmentaient après les fatigues prolongées.

Ce malade raconte que son père était également porteur d'une hernie.

Dans la soirée du 28 décembre, il rentre chez lui épuisé, après une journée de longue fatigue, et commence à ressentir quelques coliques, puis des nausées. Le lendemain matin seulement un médecin appelé déclare qu'il y a étranglement herniaire, et après quelques tentatives de réduction, conseille de conduire le malade à l'hôpital. On ne l'y amène que le soir.

Le 30 au matin, à la visite, on le trouva dans une prostration extrême, la face grippée, le corps couvert d'une sueur froide, le pouls filiforme, mais sans intermittences. Il n'y a pas eu de selles, malgré l'administration d'un purgatif à son arrivée; le ventre est ballonné, et fréquemment il y a des nausées et des vomissements de matières fécaloïdes.

Dans la partie droite du scrotum, on constate la présence d'une tumeur volumineuse, piriforme, appendue au canal inguinal. La peau est chaude, un peu rosée. La tumeur mesure 10 centimètres de lon-

gueur sur 6 de largeur; elle est molle, douloureuse à la pression, et semble en partie réductible.

On essaye le taxis, le malade étant placé la tête en bas, et après quelques minutes on sent fuir sous la main une partie de la masse; mais la plus grande quantité reste irréductible, c'est probablement l'épiploon, tandis que l'intestin se réduit.

Opération (30 décembre). — Le malade est endormi avec le chloroforme. On fait une incision courbe à concavité dirigée en haut, de façon à tailler en lambeau à convexité inférieure, descendant à 4 centimètres de la racine du scrotum. Toutes les parties molles sont incisées successivement jusqu'au sac, que l'on ouvre; aussitôt l'épiploon vient faire hernie au dehors en même temps que s'écoule un peu de liquide roussâtre; la section du sac est pratiquée sur une longueur de 5 centimètres. L'épiploon est légèrement enflammé, en avant et au-dessous on trouve une anse d'intestin violacée. Le doigt est introduit dans la plaie, et, glissant entre l'intestin et le collet, dilate ce dernier qui paraît le principal agent d'étranglement. Cette manœuvre suffit pour permettre la réduction de l'intestin. Quant à l'épiploon, on le laisse dehors. On tente la réunion par première intention. Au bout de deux heures on enlève les pinces hémostatiques qui avaient été placées sur des vaisseaux importants, et les lèvres de la plaie sont réunies par six points de sutures métalliques, après quoi l'on applique un pansement légèrement compressif. Le soir, potion opiacée.

31 décembre. Pas de selles. 15 grammes d'huile de ricin. On retire les fils.

1er janvier 1877. Un peu de liquide s'écoule entre les lèvres et la plaie. On applique des bandelettes collodionnées; le scrotum est volumineux, œdématié. Pas de selles; mais pas de vomissements. P. 90. T. a. = 38°,5.

2. Le gonflement augmente; les lèvres de la plaie sont désunies; il y a du pus dans la partie déclive du sac; quand on refoule en haut le scrotum, le liquide sort par la plaie. On fait une large contre-ouverture à la partie inférieure. Huile de ricin.

3. Lavement purgatif. P. = 96. T. = 39. Dans la journée deux selles.

4. Même état; la plaie suppure abondamment. P. = 96. T. = 38.

5. Apparition du hoquet. Prostration.

6. Affaiblissement croissant; le soir suintement sanguinolent par la plaie.

7 janvier. Faiblesse extrême, mort le soir.

A l'autopsie, on trouve du pus crémeux dans le petit bassin; le cœcum est adhérent à la fosse iliaque et entouré de fausses membranes friables, infiltrées de pus. Mais il n'y a pas de passage pour le pus entre l'abdomen et la cavité suppurante du scrotum. Dans le sac on trouve une partie de l'épiploon gangrenée et le reste infiltré de sang.

La méthode précédemment décrite, applicable surtout aux hernies crurales et inguinales, peut-elle être employée également pour les hernies ombilicales? Dans sa *Médecine opératoire*, Velpeau insiste sur ce fait, que la position de l'ombilic et le trajet direct et si court des hernies qui se font par cet orifice sont peu favorables à la réunion rapide des plaies. Malgré cette autorité, et tout en tenant grand compte des difficultés qui viennent s'ajouter ici à l'opération, nous croyons que non-seulement il faut opérer, comme je vous l'ai déjà dit, mais que l'on doit tenter la réunion immédiate, en suivant les règles que nous avons posées pour le pansement des plaies chirurgicales de l'abdomen. Et cela non-seulement dans les petites hernies, mais encore dans les omphalocèles plus volumineuses, quand l'opération n'a pas nécessité de désordres sérieux, quand l'épiploon est peu altéré, ou bien à été réduit, ou bien laissé dans la plaie. Mais comme cet épiploon peut s'enflammer, il faut être prêt à rouvrir le sac pour donner une large issue au pus.

Vous trouverez dans le premier volume de nos cliniques une observation intéressante de hernie ombilicale étranglée (obs. CCCLXXII); il s'agissait d'une femme de 60 ans opérée au mois de février 1874. Les accidents remontaient à cinq jours; il y avait de la péritonite herniaire, de la gangrène partielle de l'épiploon. Il va sans dire que la réunion immédiate n'a pas été tentée, mais le morceau d'épiploon fut emprisonné dans la plaie. Malgré le mauvais état des viscères, malgré la durée relativement longue de l'étranglement, la réduction de l'intestin ne fut suivie d'aucune trace de péritonite, comme l'a montré l'autopsie neuf jours après l'opération, et tout nous fait croire que notre malade aurait guéri de son opération si un érysipèle ambulant ne l'avait enlevée en quelques jours. Tous les accidents inflammatoires s'étaient arrêtés au niveau de l'orifice herniaire qui était obturé par l'épiploon.

Dans ce cas nous avons employé notre mode de suture habituel, savoir : une très-longue épingle prenant les couches profondes de la paroi abdominale, en passant le plus près possible de l'orifice intra-péritonéal, mais sans attaquer la

séreuse, et des épingles plus courtes et moins fortes pour unir le tissu superficiel, de manière à limiter autant qu'il se peut l'inflammation, et à empêcher l'entrée des liquides dans l'abdomen.

Voici un autre fait qui a été observé cette année dans le service, relatif à une femme enceinte de quatre mois et demi. Il y a eu avortement à la suite de la kélotomie. Cette observation donne en détail tous les temps de l'opération, et elle résume tout ce que je vous ai dit sur les principes qui nous guident dans cette opération :

Obs. CXXXVII. — *Hernie ombilicale. Grossesse de quatre mois et demi. Opération, avortement. Péritonite. Mort.* — La nommée X..., âgée de 41 ans, entre le 13 juillet 1876, salle Sainte-Marthe, n° 55.

Femme bien constituée, qui a eu sept enfants, le dernier en 1871. Actuellement elle est encore enceinte de quatre mois et demi.

Depuis sept ans environ, elle porte une hernie ombilicale qui sortait et rentrait avec la plus grande facilité, et n'avait jamais provoqué d'accidents. Le 13 juillet, au matin, sans cause appréciable, dit-elle, la malade éprouva une douleur vive au niveau de l'ombilic, et ayant porté la main à sa hernie, elle trouva celle-ci dure et tendue. Presque aussitôt, elle vomit de la bile. Un médecin, appelé immédiatement, prescrivit un grand bain, puis un second, dans lequel il put faire rentrer une portion de la hernie. Celle-ci serait sortie de nouveau, peu après, à la suite d'efforts de toux ; les vomissements persistèrent et la malade fut amenée à l'hôpital le soir même à huit heures.

A dix heures du soir, M. le docteur Gillette vit la malade, et, considérant la hernie comme simplement enflammée, rejeta toute intervention chirurgicale, et prescrivit quelques cuillerées d'eau de Sedlitz d'heure en heure.

14 juillet. Dans la nuit du 13 au 14, la malade n'a pas vomi, elle a dormi un peu, tout en se plaignant du ventre. Il n'y a pas eu de selles depuis le début des accidents, pas d'émission de gaz par l'anus. Le matin il y a eu des vomissements de mucosités, un verre environ. Pas de fièvre, pas d'altération des traits, la langue est humide.

Au niveau de l'ombilic, il existe une tumeur du volume d'une grosse orange, à surface bosselée, de consistance élastique, excessivement douloureuse au toucher, ce qui rend l'examen difficile. Les autres parties du ventre ne sont pas douloureuses, il n'y a pas de ballonnement. La peau de la surface de la tumeur présente sa couleur normale.

A la visite, après avoir examiné la malade, nous nous disposons à opérer immédiatement, sans faire aucune tentative de taxis.

On donne le chloroforme : une incision verticale est pratiquée sur les limites de la tumeur, un peu à gauche de la ligne blanche. Cette incision est prolongée à ses deux extrémités, de 4 à 5 centimètres, à cause de la grande épaisseur de la paroi abdominale, de telle sorte qu'elle atteint bien une longueur de 15 centimètres.

Le tissu cellulaire chargé de graisse est incisé lentement jusqu'au niveau de l'orifice abdominal, pendant que les parois du ventre sont immobilisées par les mains des aides. Tous les vaisseaux qui saignent pendant ce temps de l'opération, sont saisis avec les pinces hémostatiques laissées en place. Arrivé au pourtour de l'anneau ombilical, nous coupons le tissu fibreux qui double le pédicule de la tumeur; une sonde cannelée est alors introduite par cette ouverture, et sert à inciser largement le sac sur sa portion gauche. Cette section donne passage à une portion d'épiploon qui paraît saine. Plusieurs brides fibreuses qui traversent le sac sont incisées à mesure qu'elles se présentent, tandis que l'épiploon est maintenu avec des compresses sèches. Ces débridements successifs donnent issue à une quantité énorme d'épiploon, dont une portion est fortement congestionnée et noirâtre, tandis que le reste paraît sain.

Une autre partie considérable d'épiploon est adhérente et soudée intimement aux parois du sac. On la décolle avec beaucoup de peine et on la comprend entre plusieurs ligatures de fils de soie très-fins. L'excision des portions maltraitées pendant cette manœuvre est pratiquée au-dessus des fils, tandis que la partie d'épiploon sous-jacente et l'intestin sont facilement réduits dans le ventre.

Les feuillets du sac ainsi débarrassés de son contenu, sont adossés à eux-mêmes, et réunis, ainsi que les parois abdominales, au moyen de deux plans de sutures; l'un superficiel, l'autre profond. Une ouverture est laissée à la partie déclive pour faciliter l'écoulement des liquides. Pendant toute l'opération on avait épongé avec soin le pourtour et l'intérieur du sac, de façon à prévenir complétement la pénétration des liquides dans le ventre. Cette opération dura une heure et demie. Les pinces ne furent retirées qu'au moment de pratiquer les sutures. La plaie fut pansée avec l'eau alcoolisée, et le ventre maintenu au moyen d'un bandage de corps doublé d'ouate, de manière à exercer une légère compression.

Le soir, il y a un peu de ballonnement du ventre; la malade se plaint du côté droit qui est tendu; elle est oppressée et anxieuse, et a vomi un peu de vin qu'elle a pris dans la journée. Pas d'accélération, du pouls. Point de garde-robes.

Samedi 15 juillet. Les phénomènes de péritonite sont ce matin très-accentués; pouls fréquent et irrégulier, soif vive, oppression météorisme.

Vomissement de matières noires sans odeur : selles liquides.

A dix heures et demie, expulsion d'un fœtus de quatre mois environ, suivie de vomissements de matières noires et de selles formées d'un liquide jaunâtre. Mort à midi.

Autopsie (16 juillet). Développement considérable de l'abdomen; pas de pus dans la plaie. L'orifice péritonéal est grand comme une pièce de 5 francs et fermé par trois fils d'argent. Derrière lui se trouvent des anses d'intestin grêle remplies de gaz, qui présentent sur leur bord libre de fines arborisations vasculaires. On en trouve également à la surface du péritoine pariétal. Dans les flancs, mais principalement sous le foie on trouve une assez grande quantité de liquide sanguinolent. L'épiploon est également rejeté sous le foie. La partie herniée est celle qui correspondait à la partie moyenne du côlon transverse; cette portion est d'un rouge noirâtre, molle et infiltrée. Sur le côlon ou sur l'intestin grêle au voisinage, on ne trouve aucune trace d'étranglement.

L'utérus remplit tout le petit bassin, sa cavité est vide de sang.

Dans ce cas, Messieurs, nous avions une hernie peu volumineuse. Aussi, une fois l'épiploon reséqué et le sac vidé, s'est-on contenté de réunir les lambeaux de la séreuse et des parois abdominales.

Mais, dans certains cas, le sac, quoique régulier d'ailleurs, est tellement vaste qu'il est peu probable que la réunion puisse se faire sur une si grande surface de tissus anciens. Doit-on songer à le disséquer ou à le reséquer en partie? Évidemment, Messieurs, nous n'hésiterions pas à le faire si la résection pouvait être faite sans délabrements, de telle façon que nous aurions des tissus frais à réunir, ce qui sans contredit est une condition favorable pour le succès. Mais si l'on avait un sac énorme, très-irrégulier, dans une vieille hernie, il ne faudrait pas songer à cette opération à cause des dégâts considérables qu'il faudrait produire pour la dissection et la résection de ses parois.

Pour terminer, Messieurs, je vous recommande de mettre vos opérés dans l'immobilité la plus complète possible, de faire tous vos efforts pour empêcher l'issue nouvelle de l'intestin au moyen de bandages appropriés, et de ne pas donner de purgatifs avant quarante-huit heures; enfin, nous avons l'habitude de donner de l'alcool à tous nos opérés, afin de les mettre dans les meilleures conditions pour supporter les conséquences de l'opération.

TREIZIÈME LEÇON

DE LA PÉRINÉORAPHIE

MESSIEURS,

La personne que je vous présente a eu dans le cours d'un accouchement déjà éloigné le périnée complétement déchiré ; le sphincter anal et une partie de la cloison recto-vaginale ont été également intéressés ; elle vient aujourd'hui réclamer une opération destinée à atténuer ou mieux encore à réparer, si la chose est possible, la perte de substance que la cicatrisation a laissée à sa suite.

Les cas semblables ne sont nullement rares ; ils constituent une des suites les plus désastreuses de l'accouchement chez beaucoup de primipares. Je n'insisterai guère sur la lésion en elle-même ; son mécanisme et ses caractères sont connus : je m'occuperai surtout des moyens que nous fournit actuellement la chirurgie pour y remédier ; en d'autres termes, je vous parlerai de la périnéoraphie et surtout de celle que l'on pratique pour les déchirures anciennes.

Si, en effet, vous êtes appelés de bonne heure, vous tenterez la réunion immédiate. Il suffira le plus souvent pour l'obtenir de prescrire à l'accouchée l'immobilité absolue dans le décubitus dorsal et de lui faire tenir pendant plusieurs jours les jambes soigneusement rapprochées. Un ou deux points de suture simple sans avivement seront tout au plus nécessaires dans les déchirures étendues. Au bout de deux ou trois jours,

quand la réunion immédiate a échoué, mais avant que le tissu de cicatrice ne se soit formé, vous pourrez tenter encore les chances d'un rapprochement simple; la consolidation, plus aléatoire, est encore possible, et vous trouverez dans les auteurs de nombreux exemples de réunion effectuée lorsque les bords de la plaie bourgeonnaient déjà. Mais, si une partie des tissus se sphacèle, s'il reste une large perte de substance entre l'orifice anal et l'orifice vulvaire, il est inutile de songer aux moyens dont je viens de vous parler; vous ne pourrez restaurer le périnée que par une opération méthodique dont l'avivement et la suture forment les temps principaux.

Nous nous occuperons surtout de ces cas; je vous indiquerai la méthode que je préfère, je discuterai tous les points par lesquels s'en rapprochent ou s'en éloignent celles que l'on a préconisées jusqu'à ce jour, enfin je vous énumérerai avec soin les précautions dont l'emploi réduira notablement les chances de revers.

La périnéoraphie est-elle une opération légitime? Est-il avantageux de remédier à une lésion ancienne en partie guérie et qui ne met point l'existence en jeu? Assurément oui, Messieurs. On admet avec raison des autoplasties laborieuses pour des difformités de la face dans un but d'esthétique pure et simple; la périnéoraphie, qui n'est pas plus grave, dont la réussite complète est tout aussi fréquente, est destinée à faire disparaître des incommodités constantes et à prévenir des accidents sérieux. C'est que, malgré sa faible étendue et son peu d'épaisseur, le périnée joue chez la femme un rôle tel que sa suppression devient le point de départ des désordres de toute nature : les rétro-flexions, les rétroversions, les abaissements de l'utérus, les cystocèles et les rectocèles. Lorsque la paroi rectale et la cloison recto-vaginale sont déchirées, la situation est plus déplorable encore; des précautions minutieuses, des soins de propreté rigoureux ne sont qu'un palliatif bien insuffisant, et il n'est pas rare de voir les malades se condamner à un isolement qui retentit à la longue sur leurs facultés psychiques.

Malgré l'utilité, je dirai même la nécessité de la périnéoraphie.

il n'y a guère qu'une quarantaine d'années que les chirurgiens ont amélioré le manuel opératoire de manière à le rendre applicable dans la plupart des cas. C'est à Roux et à Dieffenbach que revient cet honneur; avant eux on avait bien songé à la suture après avivement, mais parmi les tentatives faites dans ce sens, les unes avaient été malheureuses, les autres étaient passées inaperçues. Il paraît pourtant que quelques chirurgiens du moyen âge connaissaient l'opération; Trotula indique la restauration du périnée dans les cas de prolapsus utérin (1); Guillemeau répara une déchirure ancienne en enlevant le tissu de cicatrice et en suturant (2). Cet exemple ne fut suivi par personne et, quand on pratiqua la périnéoraphie dans les siècles suivants, ce fut toujours avant la cicatrisation. Nous ne connaissons guère que deux opérations antérieures à celles de Dieffenbach et faites presque en même temps vers la fin du dix-huitième siècle, l'une par Noël (3) et l'autre par Mursinna (4); la première se termina par la guérison, tandis que la seconde fut rendue infructueuse par un avortement intercurrent.

Voyons quels procédés sont aujourd'hui employés pour les déchirures complètes se prolongeant plus ou moins sur la cloison recto-vaginale, la paroi du vagin et celle du rectum.

Les uns se bornent à enlever en totalité le tissu de cicatrice et à rapprocher au moyen de fils les surfaces cruentées; les autres tâchent de l'utiliser ou même de dédoubler la cloison recto-vaginale de manière à reformer le périnée détruit.

La première méthode, employée d'abord par Dieffenbach qui lui a laissé son nom, a été modifiée de bien des manières; tous les temps ont été discutés, transformés, compliqués même (5); la seconde, due à Langenbeck, après avoir été adoptée par beaucoup de chirurgiens, perd aujourd'hui du terrain. Nous l'avons employée naguère, nous avions même essayé d'utiliser le mieux possible le tissu de cicatrice, mais bientôt nous nous aperçûmes que les résultats ne répondaient point

(1) *De mulierum passionibus ante, in et post partum....* cité par M. Verneuil. — (2) *Chirurgie.* — (3) *Journal gén. de medecine*, t. IV. — (4) *In Loder's Journal f. de Chirurgie*, t. I, p. 658. — (5) *Die operative Chirurgie.*

à nos espérances et nous l'abandonnâmes sans espoir d'y revenir.

La méthode à laquelle nous donnons aujourd'hui la préférence et que vous nous verrez appliquer dans un instant, ne comprend que deux temps, comme celle de Dieffenbach; elle ne comporte ni la formation d'un lambeau, ni le dédoublement, d'une cloison ni la nécessité d'une suture indépendante de celle des deux surfaces cruentées; nous allons étudier successivement l'avivement, la suture et les soins consécutifs.

1° *Avivement.* — La malade, dont on a eu soin de vider préalablement la vessie et le rectum, est endormie par le chloroforme, puis, lorsque l'anesthésie est complète, on approche le siége du bord du lit de manière qu'il soit toujours à proximité du chirurgien : cette précaution sera beaucoup plus facile lorsque vous aurez un lit à charnière analogue à celui que nous avons fait construire pour nos opérations de gastrotomie et dont nous avons transporté l'usage dans notre pratique nosocomiale.

Les cuisses sont fléchies sur le bassin et les jambes sur les cuisses; elles sont maintenues dans cette position pendant tout le cours de l'opération. Hildebrandt conseille de confier ce soin à une garde-malade ou une autre personne étrangère à la chirurgie; à l'hôpital cette recommandation n'a pas sa raison d'être; mais quand on opère en ville souvent avec un seul aide exercé, ce serait une faute grave de se priver de son concours pendant toute l'opération; un second aide tend les téguments, puis enlève le sang avec de fines éponges.

Nous avivons au moyen du bistouri et de la pince à dissection sur deux surfaces parfaitement symétriques, limitées en avant par des courbes régulières à convexité antérieure partant de la base des grandes lèvres et se prolongeant jusqu'à l'ouverture anale; dans cette étendue nous enlevons jusqu'à une profondeur d'un demi-centimètre environ tout le tissu de cicatrice et même nous empiétons légèrement sur les téguments restés sains; en arrière, l'avivement est continué sur la paroi vaginale et la cloison. Il est nécessaire pendant tout ce temps d'enlever soigneusement les petits bourrelets de graisse qui

pourraient faire hernie entre les lèvres de la plaie et s'opposer à la réunion.

Les hémorrhagies sont insignifiantes ; si cependant un vaisseau donnait une quantité de sang suffisante pour gêner, on le fermerait avec une petite pince que l'on enlèverait au moment de passer les fils ; il n'est pas nécessaire pour cela de suspendre l'opération, comme le veut Hildebrandt. L'avive-

Fig. 70. — Procédé de M. Péan. Placement des fils.

ment terminé, vous avez deux surfaces disposées comme vous le montre la figure que je vous présente (Voy. fig. 70) et se rencontrant en arrière sur la paroi vaginale, il ne s'agit plus que de les rapprocher et de les maintenir étroitement appliquées, autrement dit de passer les fils.

2° *Suture.* — Nous faisons la suture à points séparés avec les fils d'argent. Tous sont passés par le périnée au moyen d'aiguilles courbes que nous avons fait construire dans ce but par M. Guéride. Le chasse-fils, excellent lorsque l'on opère dans des cavités étroites et profondes, comme la bouche, ne

(1) In Pithau. Billroth, *Handb. v. Chirurgie.*

présente ici guère d'avantages. Son emploi ralentit l'opération et on place les fils avec autant de précision au moyen de l'aiguille courbe montée sur un manche approprié; les fils profonds, au nombre de cinq à six, sont placés les premiers, puis on passe les superficiels; tous sont fixés par torsion. Avant de les arrêter définitivement, il est bon de leur imprimer un léger mouvement de latéralité afin de s'assurer que l'extrémité d'un fil n'est point entortillée avec celle du voisin, ce qui ôterait à la suture toute espèce de solidité; enfin les fils superficiels sont fixés eux-mêmes et la malade est replacée dans son lit les jambes rapprochées, la tête un peu élevée de manière à ce qu'elle puisse conserver cette position pendant vingt-quatre heures ou même davantage.

3° *Soins consécutifs.* — Les indications sont parfaitement nettes : le chirurgien doit éviter tout ce qui pourrait mettre obstacle à la réunion, soit mécaniquement, soit en agissant sur les parties avivées. Le contact de l'urine et des liquides utéro-vaginaux peut exercer surtout dans le second cas une influence funeste. Aussi nous n'hésitons point à placer, comme l'ont fait Sims, Baker-Brown, Simpson, une sonde à demeure jusqu'au moment de l'enlèvement des fils. Vous connaissez le petit appareil que nous employons dans ce but à la suite de toutes les opérations pratiquées sur les organes génito-urinaires de la femme; il se compose d'une mince rondelle de liége au milieu de laquelle passe la sonde, qui est fixée latéralement par deux tubes de caoutchouc jouant le rôle de sous-cuisses. Nous nettoyons soigneusement au moins deux fois le jour pendant les quatre premiers jours la cavité vaginale par des injections d'eau tiède alcoolisée faites au moyen d'une sonde introduite dans le vagin.

Comment éviter les mouvements involontaires, ceux qui accompagnent la défécation par exemple? Les avis sont partagés: les uns veulent avec Dieffenbach que l'on rende les selles aussi faciles que possible; et, pour cela, ils donnent des purgatifs pendant toute la durée de la consolidation; les autres, à l'avis desquels je me range, retardent au contraire la défécation aussi longtemps qu'ils le peuvent, et pour cela ils prescrivent, in-

dépendamment du traitement général, un régime analeptique. Par malheur il n'est pas toujours possible de suivre cette méthode ; chez les malades impressionnables, sujettes à la diarrhée, aux coliques, on ne réussira pas à supprimer momentanément les selles, quel que soit le régime employé. Dans ce cas, il est rationnel de les faciliter par des laxatifs ; mais si l'on réfléchit que chez les femmes la constipation est beaucoup plus fréquente que la diarrhée; que le décubitus dorsal prolongé la favorise d'une façon manifeste ; que le quinquina, le fer, l'alcool que je prescris en général à mes opérées, jouissent à un haut degré de propriétés astringentes, on sera disposé à s'en tenir le plus souvent à la première méthode.

Les fils profonds seront enlevés du 6e au 10e jour; quant aux fils superficiels, on peut les laisser jusqu'au 15e jour. A partir de ce moment, il suffit de proscrire les mouvements exagérés, la marche, les exercices prolongés et le plus souvent la guérison sera complète vers le 20e jour.

En résumé : avivement simple des parties déchirées, rapprochement au moyen de fils d'argent passés par le périnée, sonde à demeure et régime analeptique, voilà les points fondamentaux. Notre méthode est, comme vous le voyez, une de ces opérations que l'on appelle aujourd'hui *anaplasties par synthèse*.

Voyons maintenant en quoi elle diffère des autres et pour cela commençons par les *méthodes à lambeaux* qui toutes sont des modifications plus ou moins ingénieuses de celle de Langenbeck. Voici comment on la pratiquait à son origine : les avivements latéraux étaient faits sensiblement comme ceux que je vous ai décrits ; mais, avant d'arriver à la suture, on faisait sur la paroi du vagin une incision courbe à concavité antérieure ; on attirait en bas la muqueuse et le tissu de cicatrice, et on les fixait par un point de suture au-dessus du périnée restauré. Pourquoi cette complication ? Langenbeck s'est proposé de diminuer le cul-de-sac vaginal que, d'après lui, l'opération de Dieffenbach laisse à sa suite ; il a voulu protéger les surfaces avivées contre les liquides en les recouvrant d'un lambeau de muqueuse.

Nous retrouverons les mêmes préoccupations dans des procédés analogues adoptés par quelques-uns de nos confrères des hôpitaux. Ainsi M Richet fait, comme Langenbeck, une incision vaginale et dissèque un lambeau destiné à recouvrir le périnée restauré, mais il lui donne la forme d'un *éperon* en le doublant de manière à ce que ses deux moitiés latérales soient adossées par leur surface avivée, la pesanteur seule suffit pour le maintenir appliqué sur le périnée (1), et il est inutile de le fixer par un point de suture. MM. Demarquay (2) et Lefort (3) ont ajouté à l'éperon vaginal un éperon rectal formé de même par le doublement de la muqueuse.

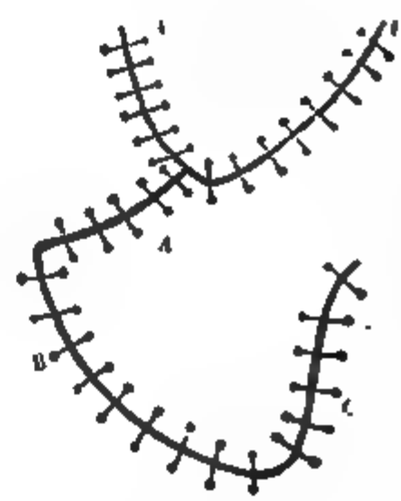

Fig. 72. — Procédé de Freind. A, A, A, fils vaginaux. — B, fils périnéaux. — C, fils rectaux.

Fig. 71. — Procédé de Freind. Avivement.

Enfin je rangerai encore parmi les procédés se rattachant à la méthode de Langenbeck, un dernier qu'a décrit récemment M. Freind (4). Ce chirurgien conçoit d'une façon qui lui est propre le mécanisme de la déchirure du périnée et surtout du vagin. Celle-ci ne serait point, comme on le croit généralement, unique et rectiligne, car le maximum de résistance correspond à la ligne médiane, au point où les fibres conjonctives s'entre-croisent et forment la colonne postérieure du vagin. Les ruptures seraient doubles et feraient un angle ayant cette colonne pour sommet. Après la cicatrisation elle est déviée, les

(1) V. Bourdon, *Thèse de Paris*, 1875, p. 48. — (2) *Bulletin de thérap.*, vol. 72, p. 439. — (3) *Gaz. des hôp.*, 1869. — (4) *Archiv. f. Gynaekologie*, 1873, t. VI, p. 377.

déchirures ont perdu leur forme et si l'on place une seule ligne de suture médiane, on réunit des tissus dissemblables, dès lors les tiraillements et les ruptures consécutives seront toujours à craindre.

Afin de les éviter, M. Freind dédouble la cloison de manière à rendre à la colonne postérieure du vagin sa véritable place, puis il avive de manière à obtenir deux lignes de sutures formant un angle aigu à sommet antérieur (Voy. fig. 71, 72, 73).

Que penser, Messieurs, de ces méthodes? Je vous ai déjà dit que je les tiens en médiocre estime. Quel que soit le procédé, vous faites en réalité deux opérations : une anaplastie par synthèse et une autoplastie par glissement. Les motifs mis en avant me paraissent insuffisants pour justifier ce *modus faciendi;* on parle du cul-de-sac vaginal antérieur que laissent tous les procédés qui se rapportent à la méthode de Dieffenbach; mais si les avivements sont bien faits, si la cicatrisation est régulière, il n'y a pas lieu d'en tenir compte.

Fig. 73. — Procédé de Freind. A, A, fils vaginaux. — B, fils rectaux.

Le couvercle muqueux que l'on applique à la surface du nouveau périnée, peut-il jouer un rôle de protection efficace? C'est un faible obstacle pour les liquides; de plus il se fait au-dessous de son bord postérieur un véritable cloaque extrêmement difficile à nettoyer; s'il se sphacèle, il augmente les liquides pathologiques et sa présence crée un nouvel obstacle à la réunion.

Je pourrais en dire autant du lambeau rectal; ajoutons que le passage des fils par le vagin ou le rectum est laborieux de même que leur extraction.

En réalité nous ne voyons que des avantages hypothétiques et des inconvénients réels. Quand même les considérations théoriques sur lesquelles se fonde M. Freind seraient indiscuta-

bles, ce qui n'est pas le cas, son procédé aurait toujours les inconvénients des précédents et ne rendrait guère plus de services.

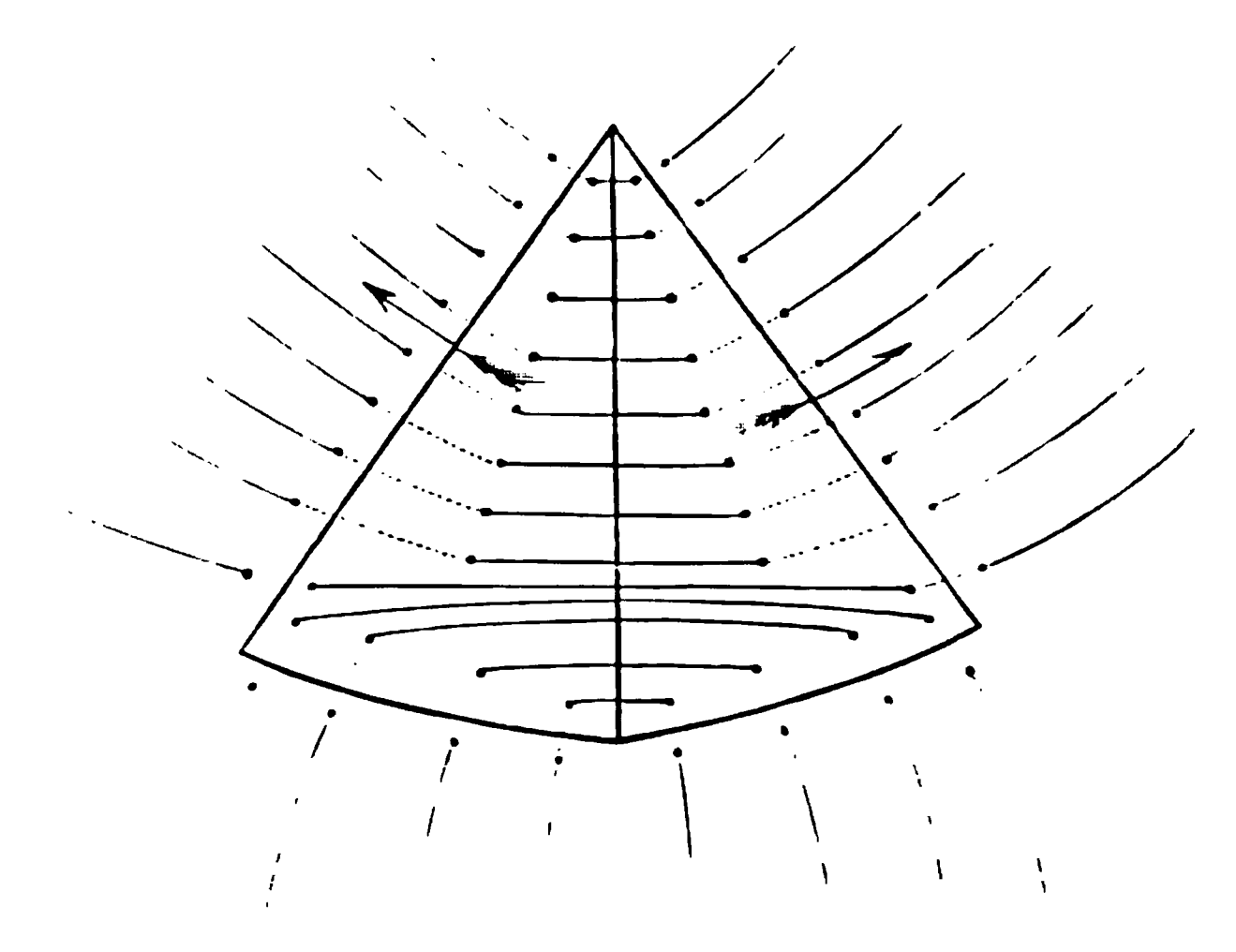

Fig. 74. — Procédé de Simon.

Nous allons désormais chercher en quoi les procédés qui ne nécessitent point la formation de lambeaux diffèrent du

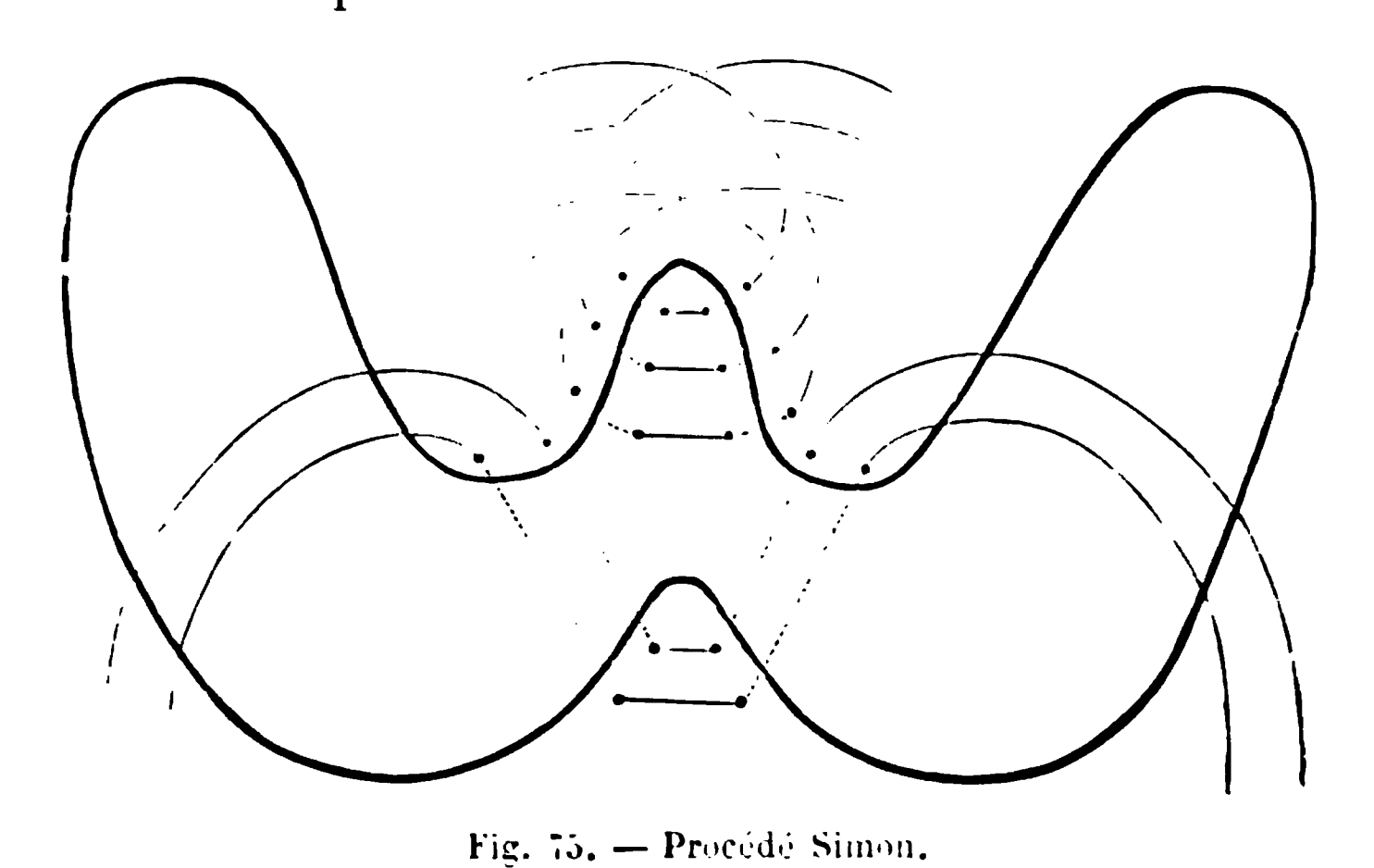

Fig. 75. — Procédé Simon.

nôtre; nous étudierons comme précédemment les variétés d'avivement, les modes de suture, le placement des fils, et nous

verrons si parmi les modifications plus ou moins ingénienses adoptées par les chirurgiens, quelques-unes sont réellement avantageuses.

Presque tout le monde fait aujourd'hui la suture de la même manière. Dieffenbach seul dénudait des surfaces triangulaires. Dans les déchirures complètes, il abandonnait cette méthode et adossait en avant deux lambeaux cutanés : cette périnéoplastie n'a guère été faite que par lui.

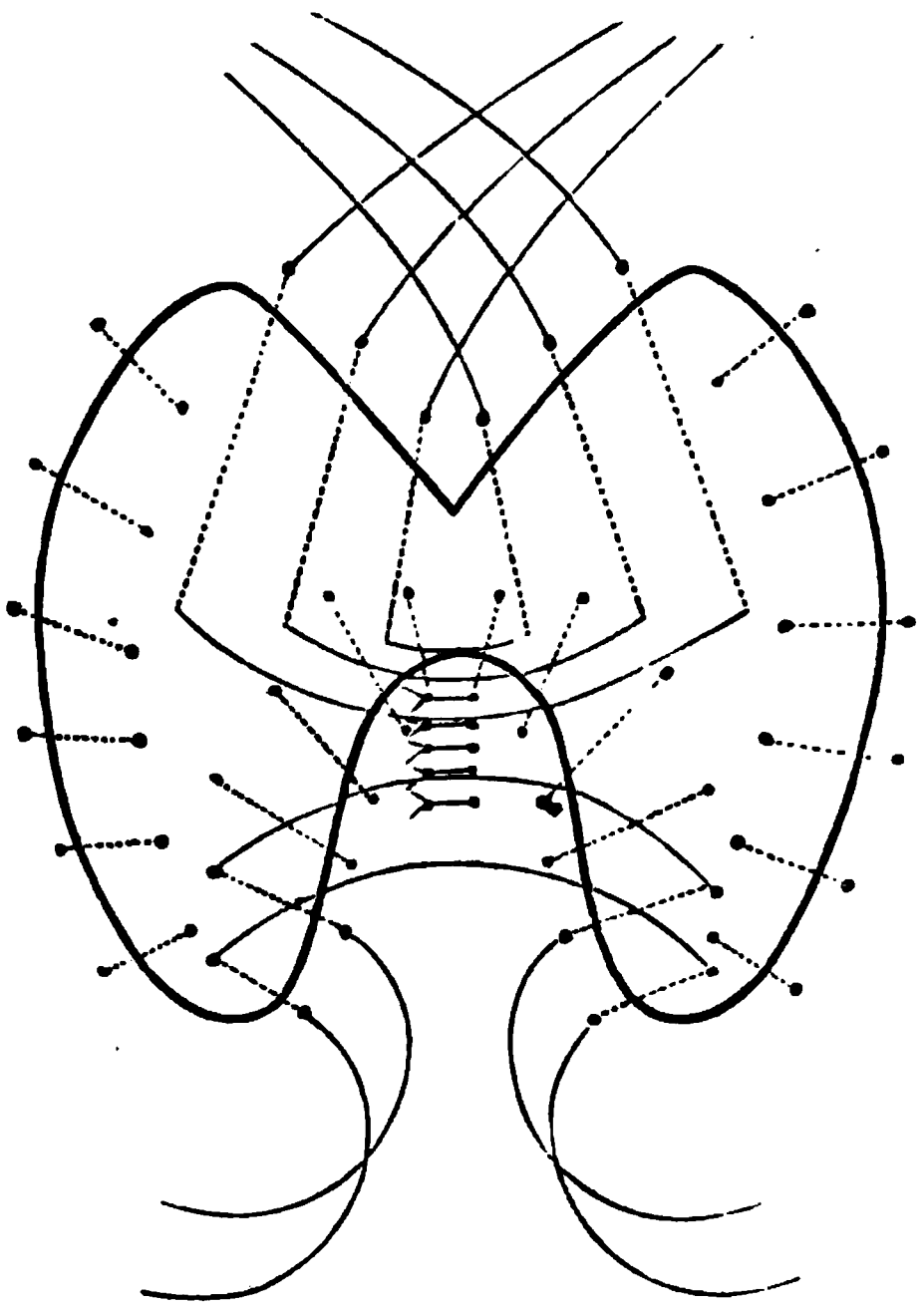

Fig. 76. — Procédé de Simon.

Nous sommes également bien loin de l'uniformité en ce qui touche la suture. On a proposé successivement les fils de soie, de catgut, les fils cirés ordinaires, les fils d'argent, sans compter les fils de plomb de Mettauer (1). Je vous ai dit bien des fois pourquoi je préfère les fils d'argent : leur solidité, la faible irritation qu'ils produisent, m'ont été démontrées il y a longtemps, de sorte que je n'insisterai pas de nouveau là-dessus.

(1) Simpsen, *Clinical lectures on the diseases of women*.

La suture à points séparés est relativement récente. Roux ne faisait que la suture enchevillée et beaucoup de chirurgiens l'ont imité et l'imitent encore (1). On ne saurait dire que cette pratique soit absolument défectueuse, les fils sont maintenus, serrés sans peine, ils n'ont guère de tendance à couper les tissus ; mais la présence de deux corps étrangers à côté des lèvres de la plaie est ennuyeuse, parfois même insupportable

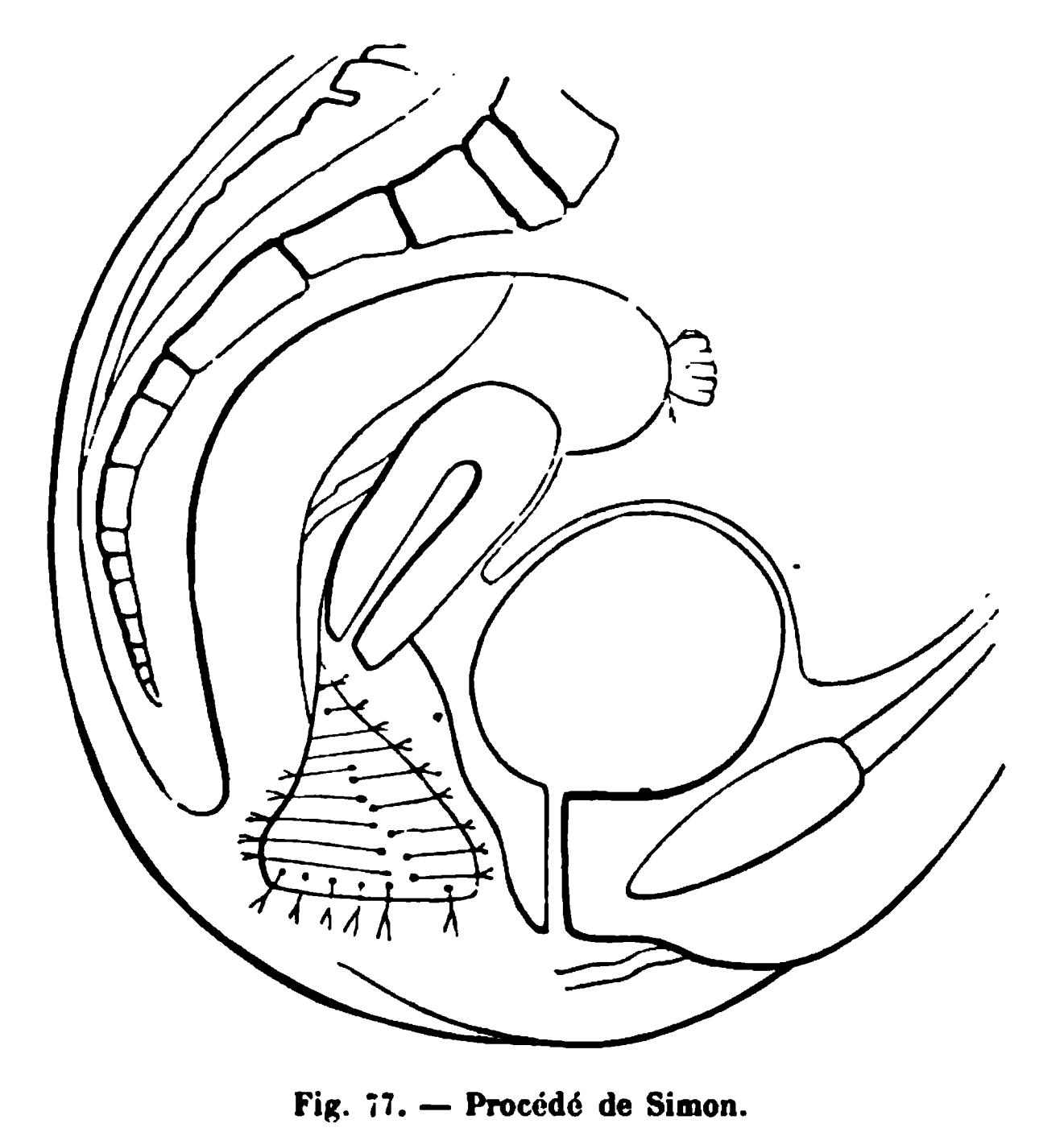

Fig. 77. — Procédé de Simon.

pour les opérées. Certaines d'entre elles impressionnables à l'extrême, peuvent difficilement conserver l'immobilité, et les choses sont bien pires encore si à l'irritation des fils se joint celle des corps qui les soutiennent.

M. Brickell prétend que tous les insuccès résultent des torsions exercées au moment où l'on serre les fils. Afin de les atténuer, il place dans l'épaisseur des parties avivées de petites fourches métalliques à coulisses entre les branches des-

(1 *Quarante ans de pratique chirurgicale.*

quelles repose chaque anse de fil (1). Je ne crois pas que ce procédé trouve beaucoup d'imitateur, M. Simon se préoccupant surtout de rendre parfaite l'adaptation des surfaces, fait décrire au fil un trajet compliqué à la suite duquel l'énergie de la traction est singulièrement diminuée (Voy. fig. 74, 75, 76, 77) (2).

Le procédé de M. Heppner semble plus rationnel, c'est une suture double avec entre-croisement des deux extrémités du fil (Voy. 78, 79).

Fig. 78. — Suture de Heppner.

Vous pourrez, Messieurs, si bon vous semble, expérimenter toutes ces améliorations, mais je crains bien que vous n'éprouviez des déceptions comme j'en ai éprouvé après avoir cru les inventeurs sur parole. La suture d'Heppner, qui semble *à priori* peu difficile, qui présente plus de garanties de solidité que toutes les autres, est souvent désavantageuse; si un fil casse, il vous est impossible de le replacer dans les mêmes conditions ; de plus, l'enlèvement des fils est douloureux, à moins que vous ne puissiez sectionner les anses par le milieu au niveau du vagin, mais c'est là une éventualité sur laquelle on ne saurait guère compter.

(1) *Archiv. f. Klin chir*, 1872, p. 15. — (2) Même journal, même année.

Les discussions nombreuses relatives à la manière de placer les fils superficiels et les fils profonds me paraissent d'une importance secondaire. Je vous ai dit que je les passe tous par le périnée ; les superficiels alternant avec les profonds ; j'ai toujours réussi à obtenir un affrontement parfait, même lorsque la cloison recto-vaginale était largement intéressée. Je n'aurai donc point à discuter s'il est bon que les fils vaginaux soient superficiels, comme le veut Simon, ou profonds, comme le re-

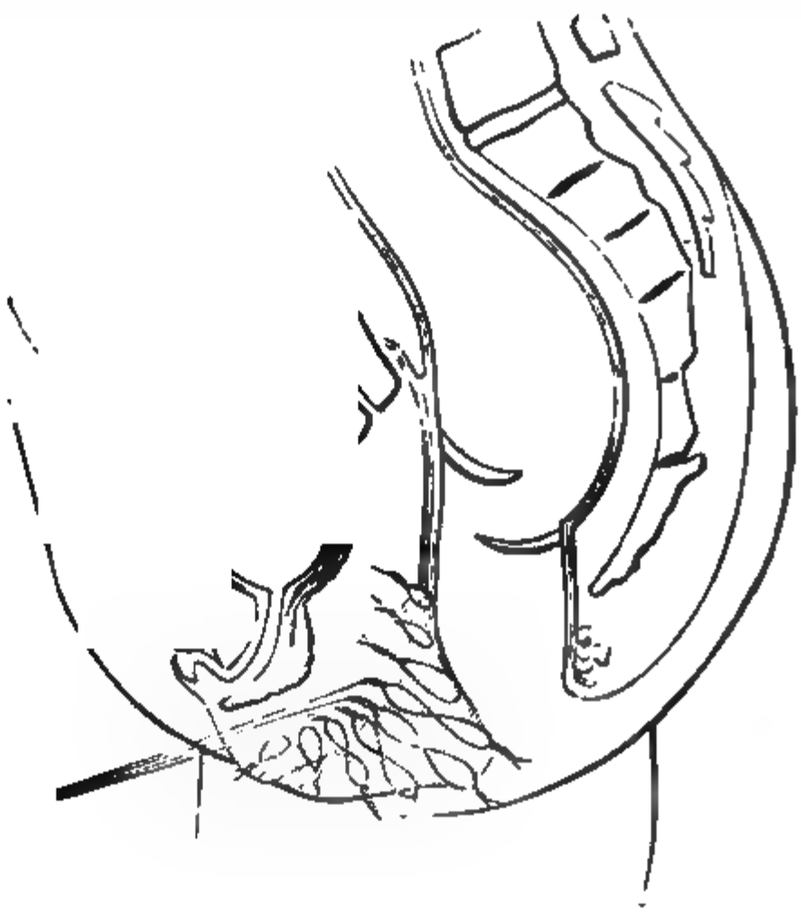

Fig. 79. — Procédé de Heppner.

commande Hildebrandt (Voy. fig. 80); ils sont toujours difficiles à passer, il est impossible de les surveiller, et leur enlèvement n'est pas sans difficultés ; vous trouverez même dans la thèse de M. Bourdon un cas dans lequel la présence d'un fil laissé dans le vagin ne fut connue qu'un mois après la guérison. Je ne veux pas dire qu'un tel oubli soit de règle, mais on ne saurait contester qu'il est plus difficile de placer des sutures par le rectum ou le vagin que par le périnée. Comme nous avons toujours pu obtenir une réunion parfaite en nous en passant, je vous engage à agir de même.

Vous m'avez vu appliquer plusieurs fois mon procédé dans des conditions défavorables. Beaucoup parmi vous se rappellent qu'une opérée de l'année dernière dont la déchirure qui remontant à vingt-trois ans, s'était accompagnée de prolapsus utérin, de rectocèle et de cystocèle, ne put garder l'immobilité pendant le cours de la cicatrisation, à cause d'accidents hystériformes. Eh bien, malgré tout, la réunion fut régulière. La simplicité du manuel opératoire n'exclut donc point les con-

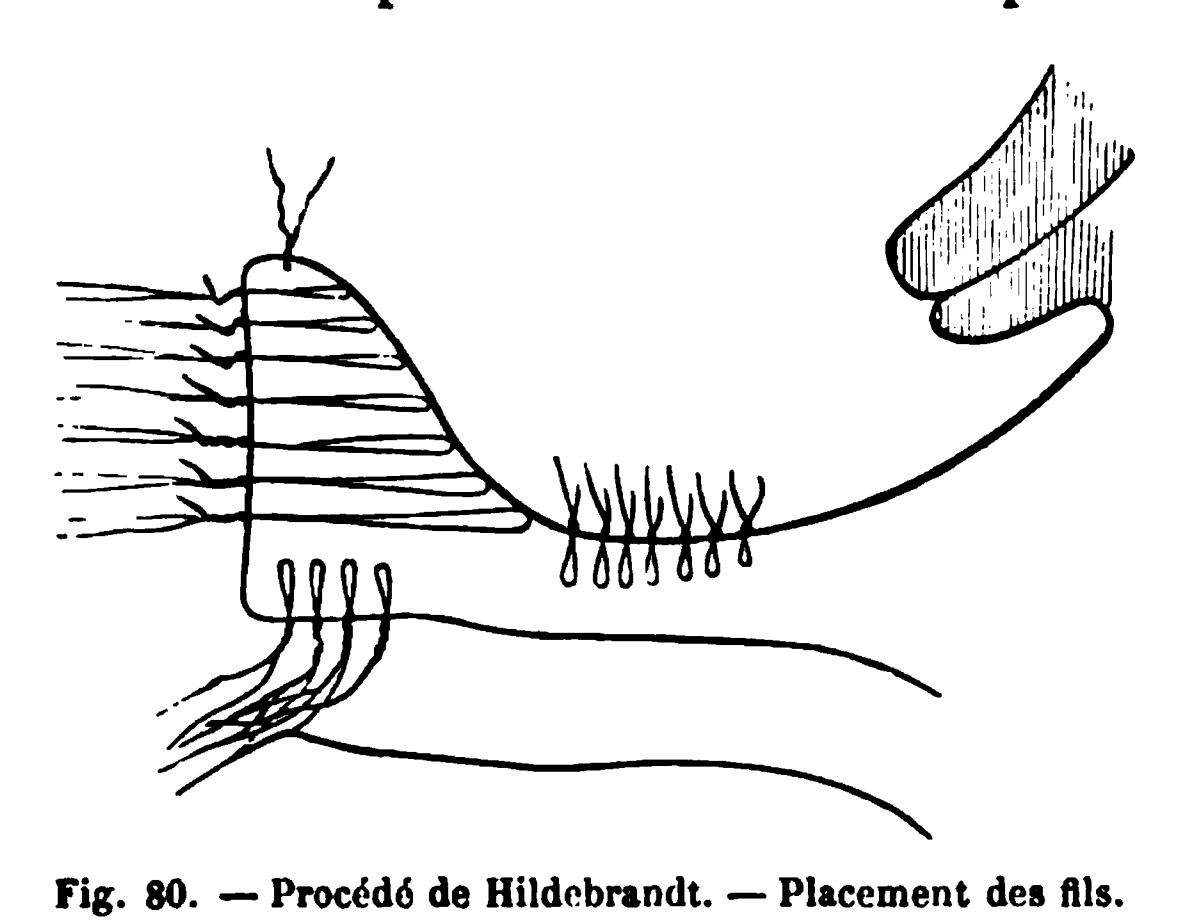

Fig. 80. — Procédé de Hildebrandt. — Placement des fils.

ditions de solidité que l'on a raison d'exiger. Appuyé sur une expérience déjà longue je me crois en droit de vous promettre de nombreux succès par ma méthode si vous prenez les précautions que j'ai toujours soin d'observer strictement moi-même.

Les considérations précédentes qui s'appliquent aux déchirures complètes seront également à leur place pour les déchirures partielles : l'avivement, la suture, seront plus simples encore. Je dois même ajouter, Messieurs, que j'ai pu dans certains cas obtenir des succès lorsque la déchirure périnéale n'était pas la seule lésion, lorsqu'elle coïncidait avec une fistule recto-vaginale. Je me préoccupais d'abord de la réunion de cette dernière, j'avivais les bords, je les rapprochais au moyen de fils métalliques dont les extrémités étaient fixées comme je vous l'ai dit, puis je faisais la périnéoraphie sans modifier essentiellement ma méthode. Heureusement, Mes-

sieurs, que dans le cas actuel nous n'avons point affaire à une semblable complication ; nous allons appliquer à la lettre les principes que nous venons d'exposer et nous avons l'espoir que le cas présent montrera, comme ceux qui l'ont précédé, l'exactitude des remarques que vous venez d'entendre !

(La consolidation fût complète et la malade quitta l'hôpital le 25e jour.)

QUATORZIÈME LEÇON

MESSIEURS,

Vous nous avez entendu déjà exposer devant vous l'historique du pincement des vaisseaux que nous nous sommes efforcé de vous présenter aussi complet que possible. Vous n'aurez pas, sans doute, été sans vous apercevoir alors du soin religieux que nous avons apporté en vue de rendre à chacun des chirurgiens qui se sont occupés de cette question la part qui nous paraissait lui être légitimement due. D'un autre côté, vous avez été témoins des efforts soutenus que nous avons faits pour ériger le pincement en véritable méthode destinée à prendre place dans la pratique journalière, afin d'abréger la durée des opérations et de supprimer définitivement la ligature.

Aussi me laissai-je aller à vous dire, à l'époque dont je vous parle, que je me considérais comme suffisamment récompensé de mes efforts en voyant que bon nombre de mes collègues des hôpitaux de Paris, au nom très-justement estimé, avaient adopté l'usage de mes pinces, et que la majorité des chirurgiens, non moins estimés dans les pays étrangers, avaient fait de même. J'ajoutai, comme autre argument très-probant des réels services que rendent mes pinces hémostatiques, que nos fabricants d'instruments parisiens, qui les expédient, non-seulement en France, mais dans tous les pays, ne cessaient de recevoir des demandes de fourniture en grand nombre, et que toujours ces instruments étaient désignés par

mon nom. Si je reviens sur ces faits, c'est moins pour y puiser quelque motif de satisfaction personnelle que pour vous mieux faire saisir, par un fait matériel, la rapide et large généralisation qu'a éprouvée, en quelques années, la méthode du pincement des vaisseaux.

Après tant de démonstrations quotidiennement répétées en public, après les travaux publiés par moi ou par mes élèves, après une telle notoriété, car il faut bien dire le mot, acquise à la méthode, à sa sûreté, à l'excellence des résultats qu'elle procure, il vous aurait été difficile d'imaginer, pas plus que je ne l'aurais fait moi-même, que quelque chirurgien pût tenter de s'attribuer la part qui me revient. Le fait a pu pourtant se produire! Il a pour auteur un chirurgien de Strasbourg, à qui nous n'avions jamais ménagé les marques d'estime. Ce chirurgien n'avait jamais songé jusque-là à nous parler de faits semblables tirés de sa pratique. Malgré cela, il ne craint pas aujourd'hui, oubliant sans doute que la science ne peut s'accommoder de simples affirmations, mais qu'elle exige des faits probants à l'appui, il ne craint pas, disons-nous, de venir nous disputer, dans un pays qu'il a presque renié, la part du mérite qui peut revenir à notre initiative et à nos efforts constants. Il se fonde sur quelques lignes de ses écrits, que nous nous étions fait un devoir de signaler dans notre premier travail, et sur quelques rares observations, dont nous vous reparlerons bientôt, et au sujet desquelles vous aurez à décider s'il est possible d'y entrevoir la moindre donnée d'une méthode générale.

Du reste, ce n'est pas une revendication que soutient M. Kœberlé, car j'ai l'affliction de vous dire que c'est de lui qu'il s'agit; c'est une controverse des plus aigres et même injurieuse, qu'il voudrait susciter. Il ne se contente plus de dire, comme il l'avait fait jusqu'à ce jour, que, depuis plusieurs années, dans quelques ovariotomies, il s'était servi des pinces à pansement, pourvues d'un arrêt, de Charrière, appliquées sur les petits vaisseaux pour abréger la durée des opérations; il ne se borne plus à dire, ce qui est pourtant vrai, que, dans un cas, il a laissé accidentellement et par *nécessité*, une de ces

pinces sur un vaisseau qu'il ne pouvait parvenir à lier ; M. Kœberlé a actuellement d'autres visées. Il voudrait faire entendre que ces faits tout à fait *exceptionnels* de sa pratique représentent sa manière de faire habituelle. Sans vergogne, il voudrait généraliser après coup ses réclamations, et à peu de frais. Il ne se borne pas à dire, ce qui est son droit, que les pinces de mon modèle sont moins bonnes pour faire de l'hémostasie que les pinces de Charrière qu'il continue d'employer ; il va plus loin et il insinue qu'il m'aurait fait connaître les pinces à arrêt de ce fabricant, alors qu'il est patent que ce dernier a assisté presque chaque semaine, pendant une quinzaine d'années, aux opérations que je pratiquais dans les hôpitaux. Voilà, pour la partie matérielle, la pince. Quant à la création de la méthode générale, notre adversaire serait presque tenté de croire ou de faire croire qu'il s'est parfois servi des pinces pour faire de l'hémostasie préventive avant nous et même qu'il a songé, depuis un temps déterminé, à faire de l'hémostasie définitive par leur moyen.

Je n'ai eu connaissance du mémoire de M. Kœberlé que par les *Bulletins de la Société de chirurgie* où il a été inséré (1). Le ton qui y domine est tellement en dehors des plus vulgaires convenances à conserver dans toute discussion scientifique qu'il suffirait à me dispenser d'y répondre. Mais le silence et le dédain ne sont pas assez devant certaines insinuations et il est des récriminations qu'il faut savoir réduire à leur valeur sous peine de les voir se propager et s'étendre par un travail souterrain. C'est ce qui m'a décidé à adresser à la Société de chirurgie la lettre que je vais vous lire et qui se trouve honorablement déposée dans ses archives.

Voici cette lettre :

A Monsieur le Président de la Société de chirurgie.

Monsieur le Président,

Dans le dernier fascicule des Bulletins de la Société de chirurgie (n° 10, 5 janvier 1877), je lis une communication de M. Kœberlé dans laquelle

(1) *Bull. et mém. de la Soc. de chir. de Paris.* Nouv. série, t. II, p. 767 a. 1876.

en termes peu conformes à l'urbanité habituellement admise dans les discussions des sociétés savantes françaises, et, comme s'il s'agissait pour lui de plaider une mauvaise cause, il cherche à déverser le ridicule sur les pinces hémostatiques dont je me sers et à me dénier les progrès que je me suis efforcé d'accomplir, en supprimant la ligature pour la remplacer par la forcipressure. J'ai d'abord l'honneur d'offrir à la Société de chirurgie deux exemplaires des leçons que j'ai professées sur ce sujet, en 1874, et qui ont été recueillies par deux de mes anciens internes, MM. les docteurs Deny et Exchaquet.

Au dire de M. Kœberlé, les pinces dont il s'attribue l'invention différeraient des pinces à pansement et à arrêt de Charrière. Il suffit de consulter le catalogue imprimé par ce fabricant en 1862 pour s'assurer qu'il n'en est rien. Suivant M. Kœberlé encore, mes pinces ne seraient qu'une contrefaçon malheureuse des pinces de Charrière, ce qui ne l'empêche pas pourtant de se montrer tenté d'en revendiquer pour lui la priorité de l'invention. S'il ne l'a pas fait, ce n'est peut-être bien que par suite de l'impossibilité dans laquelle il se trouvait d'en présenter la figure dans aucun catalogue. Au contraire, les pinces de mon modèle sont représentées, depuis 1868, dans ceux de M. Guéride et de M. Mathieu. Mais il serait sans utilité de prolonger davantage une contestation qui serait dépourvue d'intérêt scientifique. Il me suffira sans doute de rappeler que les principaux fabricants d'instruments de chirurgie s'accordent à affirmer que, depuis cette époque, mes pinces servent exclusivement dans les hôpitaux de Paris, qu'elles sont les seules demandées par les chirurgiens étrangers, qui toujours les désignent de mon nom, pour les relever du dédain que semble leur opposer le chirurgien de Strasbourg.

Le premier, dans les leçons cliniques que j'ai successivement faites à Lourcine, à Saint-Antoine et à Saint-Louis, en présence de nombreux médecins français et étrangers, j'ai posé en principe que la forcipressure peut être érigée en méthode générale pour procurer, dans les opérations les plus variées, l'hémostasie préventive, l'hémostasie temporaire et l'hémostasie définitive. J'ai eu la satisfaction de voir cette division, dont la mention a été faite en janvier 1875, dans la *Gazette médicale de Paris*, être adoptée depuis par tous ceux qui ont traité le même sujet.

Nul que je sache, au moment même où cette publication a été faite, n'avait dit un mot de l'hémostasie préventive. Tout au plus pourrait-on établir une exception en faveur d'un ou de deux instruments fort différents, tels que la pince à anneaux de Desmarres, qui n'a aucune analogie avec la destination des instruments qui nous occupent ici.

En ce qui concerne l'hémostasie temporaire, pendant la durée des grandes opérations, je savais, et le fait est soigneusement mentionné

dans mes leçons cliniques sur la forcipressure (1), que divers moyens ont été proposés pour abréger la durée des opérations, par exemple que Vidal de Cassis recommandait l'usage de ses serres-fines, que MM. Sédillot, Legouest, Follin, conseillaient de recourir aux serres-fortes, et je n'omettais pas de noter que M. Kœberlé se servait, dans le même but, des pinces à arrêt de Charrière (2). D'ailleurs, celles dont il vient de donner la figure dans la *Gazette médicale de Strasbourg* (1876), sont exactement semblables au modèle que ce fabricant plaçait dans les petites trousses. Les miennes, au contraire, offrent des dimensions et des formes variées, ce qui tient évidemment à ce qu'elles n'étaient pas uniquement destinées, comme celles des chirurgiens dont nous venons de parler, à servir de pinces d'attente pour réprimer temporairement l'hémorrhagie et faciliter ensuite la ligature, mais bien à remplacer la ligature elle-même : leurs formes et leurs dimensions devaient nécessairement être appropriées à la destination qu'elles pouvaient recevoir.

En fait d'invention de pinces hémostatiques, je m'en suis donc toujours tenu exclusivement à la revendication des avantages qui me paraissent appartenir à l'élasticité des branches et au mode de contention des pinces de mon modèle. Je persiste à considérer leur emploi comme beaucoup plus simple et plus commode que celui de tous les autres modèles présentés et je n'hésite pas à avancer que c'est à ces avantages qu'est due la généralisation qu'a subie leur usage.

Qu'on me permette maintenant de considérer une autre phase de l'histoire de la forcipressure. Ce que personne n'ignore à Paris, et ce qui pourra être certifié par ceux de mes collègues qui ont été en même temps que moi à Saint-Antoine, à Saint-Louis et qui font partie de la Société de chirurgie, particulièrement MM. de Saint-Germain et Cruveilhier, c'est que, au lieu de réserver l'emploi de mes pinces hémostatiques à quelques opérations exceptionnelles, je les ai, le premier, appliquées couramment à la pratique de toutes les opérations sanglantes. Avant de me servir des pinces à anneaux et à crémaillère, telles que je les ai fait construire en 1868, je me suis longtemps servi, comme beaucoup d'autres, des pinces de Charrière, qui étaient dans toutes les trousses, ou des pinces à verrou, les seules qui existassent alors. J'avais employé aussi des serres-fortes, quand il s'agissait de saisir des vaisseaux délicats, comme ceux de l'intérieur du ventre. Du reste, j'ai mentionné l'usage que je faisais des serres-fortes, en les faisant dessiner, dans la relation d'une opération d'ovariotomie pratiquée, non en 1868, comme M. Kœberlé voudrait le faire entendre, mais en juillet 1866 (3).

(1) Voyez pages 36 et suivantes.
(2) Voyez p. 37.
(3) L'observation entière est dans mon mémoire *Ovariotomie et splénotomie*. Paris, 1869, pp. 51 et 52.

Il n'est pas douteux que tous les chirurgiens qui employaient alors ces instruments se dispensaient, comme je le faisais moi-même, de lier, à la fin de l'opération, les vaisseaux qui ne saignaient plus. Mais, tandis que les observations publiées par M. Kœberlé jusqu'en 1874, dans la *Gazette hebdomadaire* et dans la *Gazette médicale de Strasbourg*, prouvent qu'il n'appliquait ses pinces que pour éviter de lier les vaisseaux de petit calibre et que, lorsqu'il lui est arrivé, dans de très-rares occasions, de les laisser en place sur de gros vaisseaux, c'est uniquement après qu'il avait reconnu l'absolue impossibilité de les étreindre dans un fil, j'ai, le premier, démontré en France que, quel que soit le volume des vaisseaux divisés, on pouvait se dispenser, une fois l'opération terminée, de les serrer dans une ligature à la condition de maintenir les pinces pendant un temps relativement très-court.

Cette manière de faire n'est pas devenue tout d'un coup ma règle de conduite. Ainsi, en 1865 et même en 1868, il m'arrivait encore souvent de lier des vaisseaux qui gênaient pour obtenir la réunion immédiate. Mais depuis, en modifiant les modes de pansement, j'ai pu donner la preuve pratique qu'on pouvait abandonner complétement la ligature pour toutes les opérations. J'ai montré qu'il suffisait pour cela de laisser les pinces à demeure pendant un temps que, après expérimentation, j'avais pu, le premier, fixer rigoureusement. J'établissais ainsi que l'on pouvait obtenir, à l'aide de la seule forcipressure, ce que, dans mes leçons cliniques, j'ai nommé l'hémostasie définitive.

Cette conviction, rapidement partagée par les chirurgiens français et étrangers qui suivaient de près ma pratique, a rencontré moins facilement et surtout moins vite un égal crédit auprès de mes collègues des hôpitaux de Paris. Toutefois plusieurs d'entre eux l'ont partagée et aucun n'ignore certainement que c'est à mon exemple qu'ils agissent ainsi.

Ce que je viens demander à la Société de chirurgie, ce n'est donc pas de discuter à qui peut bien appartenir la forcipressure de nécessité qui a été pratiquée à diverses époques; c'est de reconnaître que j'ai fait tout ce qui était nécessaire pour ériger ce procédé, accidentel jusque-là, en une véritable méthode; que je me suis imposé la tâche de vulgariser celle-ci, en en montrant tous les avantages, en en exposant le manuel opératoire et les applications générales, tant par ma pratique en public que par la parole et par le livre. Si ce fait n'était déjà connu de tous, il me serait facile d'en établir la réalité en publiant par centaines les observations recueillies par les élèves qui se sont succédé dans mon service. Je pourrais ajouter, comme un autre argument, que, depuis la publication, faite dans la *Gazette médicale*, de mes leçons cliniques de 1874, les conclusions que j'ai posées se trouvent être invariablement adoptées, quant au fond, par tous ceux qui ont écrit sur le même sujet.

En conséquence des faits qui précèdent, je désirerais, Monsieur le Président, que la Société de chirurgie, dans son impartialité, voulût bien insérer dans ses Bulletins la présente lettre en réponse aux revendications désobligeantes et injustes qui ont paru dans le fascicule dernier.

Veuillez agréer, etc..

Bien que cette lettre nous ait paru, ainsi qu'à bon nombre de membres de la Société de chirurgie, assez explicite quant au fond du débat, et les remarques que nous y faisons, quant à la forme donnée à l'attaque, assez motivées pour que les membres de cette Société aient exprimé le regret de voir un de leurs correspondants descendre à des termes d'une violence aussi excessive, il ne saurait nous convenir de nous abstenir d'examiner devant vous et avec vous la valeur des affirmations produites par le chirurgien de Strasbourg dans son factum, la réalité et la validité des faits qu'il allègue, et de vous donner le spectacle entier de sa loyauté scientifique et de sa bonne foi. C'est ce que nous allons faire dans cette séance en le suivant pas à pas dans son Mémoire. Nous allons donc prendre les unes après les autres les diverses allégations émises par M. Kœberlé, et, vous mettant les faits devant les yeux, nous aurons à vous montrer comment le plus grand nombre d'entre elles sont inexactes et, le plus souvent, hélas ! volontairement erronées. Mais, trêve à ces appréciations personnelles ; elles sont par trop pénibles pour nous. Venons immédiatement aux faits ; ils ont par eux-mêmes une suffisante signification qui, fort heureusement, nous dispensera de tout commentaire.

§ 1er. *Que M. Kœberlé a inventé la pince à pression continue, connue sous le nom de Charrière.* — Cette prétention tient une grande place dans l'argumentation de M. Kœberlé, car il paraît croire que, s'il peut arriver à établir qu'il est l'inventeur de la pince à pression continue, il lui deviendra facile de faire admettre qu'il a dû, par cela même, découvrir toutes les applications de cette pince touchant l'hémostase par pincement, et, conséquemment, formuler toutes les règles de la méthode.

Vous savez, Messieurs, combien les prétentions de ce genre sont malheureusement communes en chirurgie, de même

qu'en médecine; vous n'avez peut-être pas oublié encore les revendications violentes qui se produisirent, il y a cinq ou six ans, au sujet des aspirateurs et de la méthode des ponctions capillaires avec aspiration, imaginée par notre excellent confrère, M. Dieulafoy. On lui déniait tout titre à l'invention, parce qu'il n'avait pas été le premier à appliquer l'aspiration en médecine; on cherchait à ramener l'invention à la construction du premier corps de pompe; en un mot, on ne voulait considérer que l'instrument, en évitant avec soin de faire porter la discussion sur la méthode. Si on contraignait les argumentateurs à prendre enfin celle-ci pour objectif, ils répondaient que l'aspiration avait été employée en chirurgie, bien avant l'invention de M. Dieulafoy, pour le traitement des abcès froids. Ce n'était pas du tout la même chose, puisque la nouvelle méthode avait principalement des applications médicales; mais, peu importait, on avait fait le possible pour embrouiller la question et faire dévier la discussion au profit des détracteurs. Malgré tout, quand les criailleries furent un peu apaisées et que la discussion put se faire froidement et sans passion, M. Dieulafoy triompha.

Voulez-vous un autre exemple encore plus récent? Notre distingué confrère, M. Alphonse Guérin, imagina le pansement ouaté comme corollaire de sa théorie sur l'action nocive des germes charriés par l'air sur les plaies. Qu'arriva-t-il? C'est que, cette fois encore, on ne voulut pas voir la théorie, et qu'il se trouva quelqu'un pour vouloir réduire la question à l'introduction de la ouate en chirurgie. M. Guérin était dépossédé, car il était notoire qu'on n'avait pas attendu jusqu'à lui pour employer le coton cardé dans la confection des appareils et des pansements. De la théorie nouvelle, il ne devait pas être question; ces choses-là ne se voient pas, ne se touchent pas: on peut les détourner sans qu'il en reste des traces palpables. Mais ramener la discussion à un objet de forme ou de consistance définies, voilà qui frappe tous les yeux, voilà le procédé d'évidence par excellence.

Notre adversaire, M. Kœberlé, a cru habile de faire de même. C'est pourquoi il s'efforce d'établir d'abord que, étant

l'inventeur d'une pince à pression continue, il ne peut, conséquemment, qu'être l'inventeur de toute la méthode d'hémostase par pincement des vaisseaux. Vous allez voir bientôt comment le raisonnement est absolument le même.

Mais, avant tout, M. Kœberlé est-il bien réellement l'inventeur de la pince à pression continue, comme il le dit ? Il fixe lui-même, dans son Mémoire (1), la date de l'invention de sa pince au 17 décembre 1865. Or, nous vous avons suffisamment démontré dans l'historique, pour n'avoir plus besoin d'y revenir, que c'est Charrière lui-même qui avait inventé, en 1858 (2), une pince à pansement de trousse, susceptible de fournir une pression continue au moyen d'un arrêt obtenu par un encliquetage disposé à la face interne des anneaux. Charrière faisait de ces pinces, comme de tous les instruments destinés à figurer dans les trousses, deux modèles différents : l'un grand et l'autre plus petit. Voici le dessin de ces pinces, tel qu'il figure dans les premiers catalogues de Charrière.



Fig. 81. — Pince à pansement pourvue d'anneaux à pression continue imaginée par Charrière en 1858. (D'après un cliché emprunté au catalogue de la maison Charrière pour 1867, p. 18 du catalogue.)

(1) *Bull. et Mém. de la Soc. de chir.*, t. II, p. 773, année 1876.

(2) Nous avons dit à tort, dans notre lettre à la Société de chirurgie, que cette invention de Charrière remontait à 1862. Elle était plus ancienne encore et datait de 1858, comme l'apprend cette note, qui figure à la suite du cliché, dans le catalogue de la maison Charrière édité en 1867 (page 18) : « Cet instrument, dont l'usage est dans la pratique générale depuis 1858, « sert tout à la fois de pince à pansement ordinaire, de pince à polypes, de « tire-balle, de pince à ligatures profondes, de porte-aiguilles et épingles, *sans* « *que le point d'arrêt s'engrène involontairement ;* ses branches, aplaties dans « le sens opposé à la pression, donnent tout à la fois l'élasticité, la résis- « tance et la pression continue pour saisir les corps étrangers tels que les « esquilles, les séquestres. Pour fixer les deux branches, il suffit d'engager « le clou B, placé près des anneaux, dans un des trous percés sur l'autre « branche. »

M. Kœberlé, qui revendique pour lui le mérite de l'invention, a-t-il, au moins, apporté à la fin de 1865 un perfectionnement ou même une modification quelconque à l'instrument imaginé par Charrière en 1858, quelque chose enfin qui légitimerait l'apparence d'une prise de possession ? — Écoutez ce que répond M. Kœberlé lui-même, voici ses propres paroles :

« C'est alors, en 1865, que je fis fabriquer par M. Elser, « d'après un modèle confectionné par moi-même, des pinces « *assez analogues* comme forme aux pinces à pansement des « trousses de Charrière, avec des anneaux pour les doigts, à « articulation fixe et munies d'un encliquetage destiné à les « maintenir fermées et à permettre de saisir avec la même « pince des tissus à la fois épais ou très-minces avec une « très-forte compression et avec précision (1). »

« Assez analogues » nous paraît constituer un euphémisme remarquable autant que hardi. Pour nous, dans tout cela, nous ne voyons que deux choses qui puissent appartenir en propre à M. Kœberlé : c'est la pince qu'il a pris le soin de confectionner de ses propres mains pour l'adresser ensuite à M. Elser comme un modèle. C'est encore la disposition donnée aux œillets d'arrêt. Il est bien vrai que, à l'imitation de Charrière, M. Kœberlé en a placé deux sur une des branches de la pince et qu'il y a ajouté un cran forcé. Mais il faut bien reconnaître que ce mode d'encliquetage est fort difficile à manœuvrer, tant il est défectueux, et M. Kœberlé en convient lui-même. Il avoue qu'il exige quelque habitude. Mais ce n'est là qu'un des moindres inconvénients. En y regardant de plus près, on voit que la pince de fabrication strasbourgeoise, arrêtée au premier œillet, donne entre ses mors un écartement de 7 millimètres ; que, fixée au second œillet, les mors présentent encore un écartement de 3 millimètres 1/2, comme l'indiquent les deux figures ci-contre (fig. 82). D'où il résulte que la pince dont nous parlons, arrêtée aux deux premiers degrés, est tout au plus propre à faire de la *compression* temporaire, en agissant en masse sur des tissus très-épais et peu

(1) *Loc. cit.*, p. 773.

réductibles, et à y interrompre momentanément le cours du sang. Il faut donc, avec cet instrument, en venir au troisième degré ou au *cran forcé* pour obtenir le *pincement*. D'où il résulte encore que celui-ci ne peut être pratiqué qu'à un seul degré,

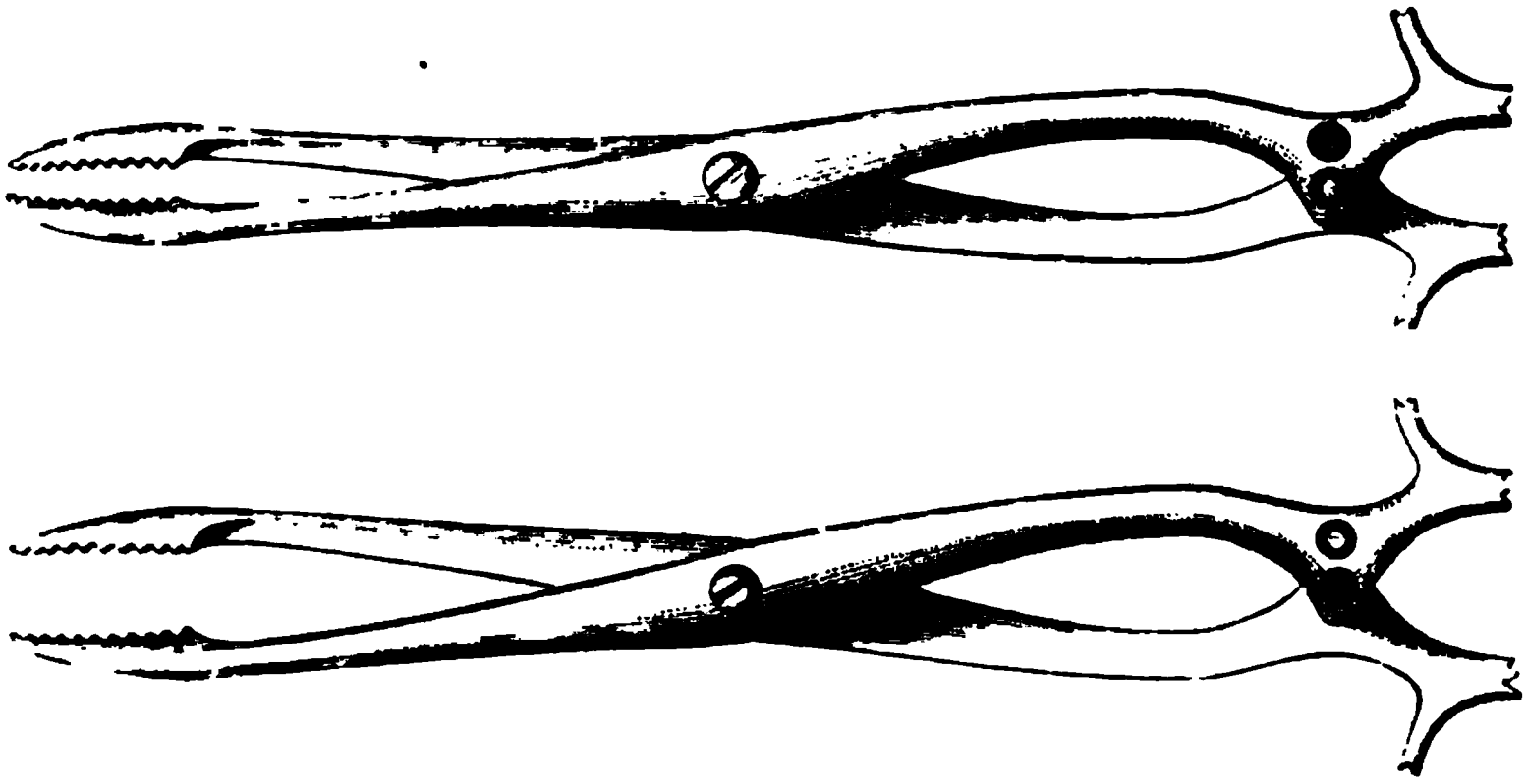

Fig. 82. — Pinces de M. Kœberlé. L'inférieure fixée au premier œillet montre l'écartement des mors qui correspond à ce premier arrêt. La supérieure, arrêtée au deuxième œillet, montre l'écartement correspondant.

puisque les branches de la pince sont absolument rigides et que M. Kœberlé nous reproche, comme un grave défaut, d'avoir cherché à donner aux branches des nôtres la plus grande élasticité possible. Il existe encore une troisième différence, que nous allions omettre, dans la pince confectionnée par les mains du chirurgien de Strasbourg. Mais celle-là, quoi qu'en dise notre contradicteur, est si peu importante, que nous eussions peut-être été pardonnable de la passer sous silence. Toutefois, nous la signalerons, puisque M. Kœberlé la juge digne de quelque intérêt. En 1858, Charrière généralisait les applications de son mode d'articulation des instruments à deux branches par le tenon rivé, qu'il considérait comme plus sûr pour la manœuvre et comme plus commode pour l'entretien de la propreté des instruments de chirurgie. M. Kœberlé, en 1865, pour faire montre de nouveauté et de la fécondité de son génie inventif, aurait jugé avantageux de repousser ce progrès et de revenir à l'ancien système, c'est-à-dire à l'articulation inamovible par la vis. Là est la dernière différence

entre la pince à pansement et à arrêt de Charrière et la pince que M. Kœberlé nous présente comme *sa* pince hémostatique. Encore une fois jugez des faits, en comparant vous-mêmes les deux espèces d'instruments en cause (fig. 83).

Eh bien, Messieurs, c'est en décembre 1865 que M. Kœberlé aurait fait cette mémorable création. Il le déclare, du moins, au monde savant, dans le Mémoire qu'il vient de lire à la Société de chirurgie de Paris, et, il faut bien le croire, car, jusque-là, c'est-à-dire pendant onze ans, rien n'a été publié nulle part qui puisse venir à l'appui de cette affirmation. Ceci est d'autant plus fâcheux que M. Kœberlé n'est pas de ceux — et il faut lui en savoir gré, au nom de la science — qui ont négligé de faire connaître les acquisitions nouvelles qui leur paraissaient susceptibles de prendre place et de pénétrer dans la pratique. Ainsi, en dépit des moyens de publicité si



Fig. 83. — La figure supérieure représente la pince à pansements à anneaux et à pression continue de Charrière, déjà figurée ci-dessus. L'inférieure est la pince de M. Kœberlé, arrêtée au cran forcé, c'est-à-dire au seul degré où elle soit susceptible de produire le pincement.

nombreux à notre époque et qui souvent font connaître les inventions nouvelles, sans même que leurs auteurs en soient avertis, pas un catalogue de fabricant, aucune présentation

aux sociétés savantes, pas la moindre figure intercalée dans un texte, pas même une désignation spéciale, si écourtée fût-elle, au cours d'une observation publiée, ne peuvent faire foi de la réalité de cette date. Notre contradicteur produit son dire, et ce devrait être assez.

Mais résumons la comparaison entreprise, par le chirurgien de Strasbourg, entre la pince à pression continue de Charrière et celle qu'il voudrait entendre dire sienne et que, bien malgré lui, il est obligé de convenir être « assez analogue ». Nous trouvons : identité de forme, anneaux pour les doigts sur l'une et sur l'autre, encliquetage pour les fermer, également formé, sur l'une et sur l'autre, d'une tige métallique qui va s'engager dans l'un ou l'autre trou porté par la branche opposée ; à part le mode de contention des branches, et nous avons déjà vu que celui qui avait été adopté ne pouvait constituer ni une invention ni un progrès, vous ne pourrez découvrir d'autre différence que les deux degrés *fixes* d'écartement, d'ailleurs peu concevables quant aux applications qu'ils sont susceptibles de recevoir, et qui sont donnés lorsque la pince est arrêtée à l'un ou à l'autre de ses deux premiers œillets ; de telle sorte qu'on a, comme nous l'avons déjà dit, un instrument de *compression temporaire*, mais non un organe de *pincement*. M. Kœberlé revendique pour son prétendu modèle la faculté d'en obtenir une « très-forte compression et de la précision ». Une très-forte compression, voilà donc, enfin, une fois le mot propre ! mais est-ce à dire que les pinces de Charrière étaient dépourvues de ces deux qualités ? Eh bien, Messieurs, vous remarquerez qu'une partie des pinces de cette provenance portent sur la race interne de leurs mors des sillons creusés qui indiquent qu'elles étaient destinées à saisir et à conduire des épingles et des aiguilles ; nous vous laissons à penser s'il faut de la précision et une énergique compression pour y réussir. Alors où se trouve l'innovation ou l'amélioration qui légitimerait l'opinion d'un instrument nouveau? Pour mon compte, elle m'échappe entièrement.

Maintenant, si vous le permettez, nous allons, Messieurs, aborder la question de l'invention des pinces hémostatiques

sous un autre point de vue. Pour bien marquer, sans doute, ses titres d'inventeur, et vous venez de voir ce qu'ils valent, M. Kœberlé ajoute ceci : « Je n'ai pas cru devoir modifier de-« puis la forme et les proportions (de ces pinces), qui ont été « d'ailleurs conservées par ceux qui les ont contrefaites (1). » C'est par ces derniers mots que M. Kœberlé nous fait entrer en scène personnellement. Vous avouerez que le tour choisi est délicat. Mais nous vous avons promis de dédaigner les invectives.

Or, quoique, ainsi que vous allez le voir tout à l'heure, nous ne soyons pas sans avoir fait subir aux pinces à pression continue de Charrière des modifications qui constitueraient plus sûrement une invention que la fameuse vis substituée par M. Kœberlé au tenon pour l'articulation des branches, et que les deux premiers degrés d'arrêt, dont nous sommes encore à nous demander les applications possibles, nous n'avons jamais eu, pour notre compte, la prétention d'avoir inventé la pince à anneaux, à arrêt et à pression continus. Nous avons fait mieux que cela : en nous servant, comme tout le monde, mais plus largement certainement que tous les autres, des pinces à pression continue pour obtenir l'hémostasie temporaire, nous avons le premier pratiquement, puis expérimentalement, découvert le moyen d'arriver à l'hémostasie définitive et à l'hémostasie préventive par le pincement. L'institution de la première nous préoccupait d'une façon toute particulière en vue de supprimer complétement la ligature, et nous continuons à affirmer qu'elle constitue par excellence un grand progrès en chirurgie. Aussi ne nous sommes-nous pas borné à constater les faits que le hasard nous fit d'abord apercevoir pour l'hémostasie définitive. Nous avons interprété ces faits, nous les avons reproduits expérimentalement ; nous en sommes venu ensuite à pouvoir formuler certaines règles ; nous avons pu, enfin, arriver à présenter tout un corps de méthode complète, et c'est elle que nous avons exposée dans nos leçons de 1874.

Ainsi donc, si nous entreprenons devant vous la discussion

(1) *Loc. cit.*, p. 773.

du parallèle que notre contradicteur a cru devoir faire des pinces qu'il appelle de son modèle et de celles du nôtre, ce n'est pas pour revendiquer pour nous l'invention première de l'emploi d'une pince à arrêt et à anneaux pour arrêter le sang ; elle ne nous appartient pas plus qu'elle n'appartient au chirurgien de Strasbourg, et vous le verrez plus loin, mais c'est pour vous démontrer que, quand on y regarde de près et sans passion, rien de l'argumentation de M. Kœberlé ne peut rester debout. De toute cette campagne inique, il ne restera pour lui que le regret d'avoir employé d'inqualifiables procédés.

Maintenant, permettez-nous de vous rappeler en quelques mots l'histoire des pinces de notre modèle, que vous connaissez tous pour nous les voir employer sans cesse, et que plusieurs d'entre vous connaissent d'autant mieux qu'ils ont eu à les appliquer eux-mêmes sur les vaisseaux ouverts, en nous assistant dans nos opérations. Nous les avons fait construire en 1868 pour les substituer aux serres-fortes, que nous avions employées jusque-là concurremment avec la pince à verrou et avec la pince à pression continue de Charrière. Nous vous dirons, dans un paragraphe suivant, quels motifs nous portèrent à abandonner ces deux derniers agents d'hémostase. Depuis 1868, les pinces hémostatiques de notre modèle figurent avec l'indication de notre nom dans les catalogues des fabricants, dans celui de M. Guéride d'abord, et peu après dans celui de M. Mathieu.

Voici le modèle tel qu'il a été fait au début par M. Guéride et reproduit sur le premier dessin qui en fut donné dans son catalogue. M. Kœberlé serait fort empêché d'établir de la même façon l'état civil de celles qu'il prétend être siennes. Nous pouvons ajouter que, depuis cette même époque, nos pinces ont toujours été unanimement désignées, dans le commerce et par les chirurgiens qui les employaient, par notre nom. Enfin, nous pouvons dire, sans trop d'immo-

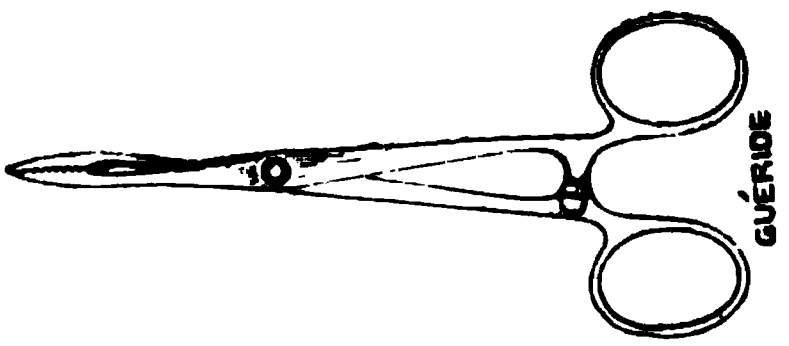

Fig. 84. — Pince hémostatique de notre modèle, d'après le cliché qui a figuré dès l'origine dans le catalogue de M. Guéride.

destie, que l'exemple que nous donnions des avantages que l'on peut retirer de leur usage a si bien contribué à les vulgariser, qu'en quelques années il s'en est vendu un nombre considérable.

A titre d'argument historique, permettez-nous encore de vous rappeler que, peu de temps après et pour répondre aux exigences de l'extension que nous donnions à la méthode d'hémostase par pincement des vaisseaux, nous augmentions notre arsenal de forcipressure d'un certain nombre de modèles nouveaux ayant une destination particulière : pinces à branches courbes (Mathieu), pinces à pression linéaire, dites en T.

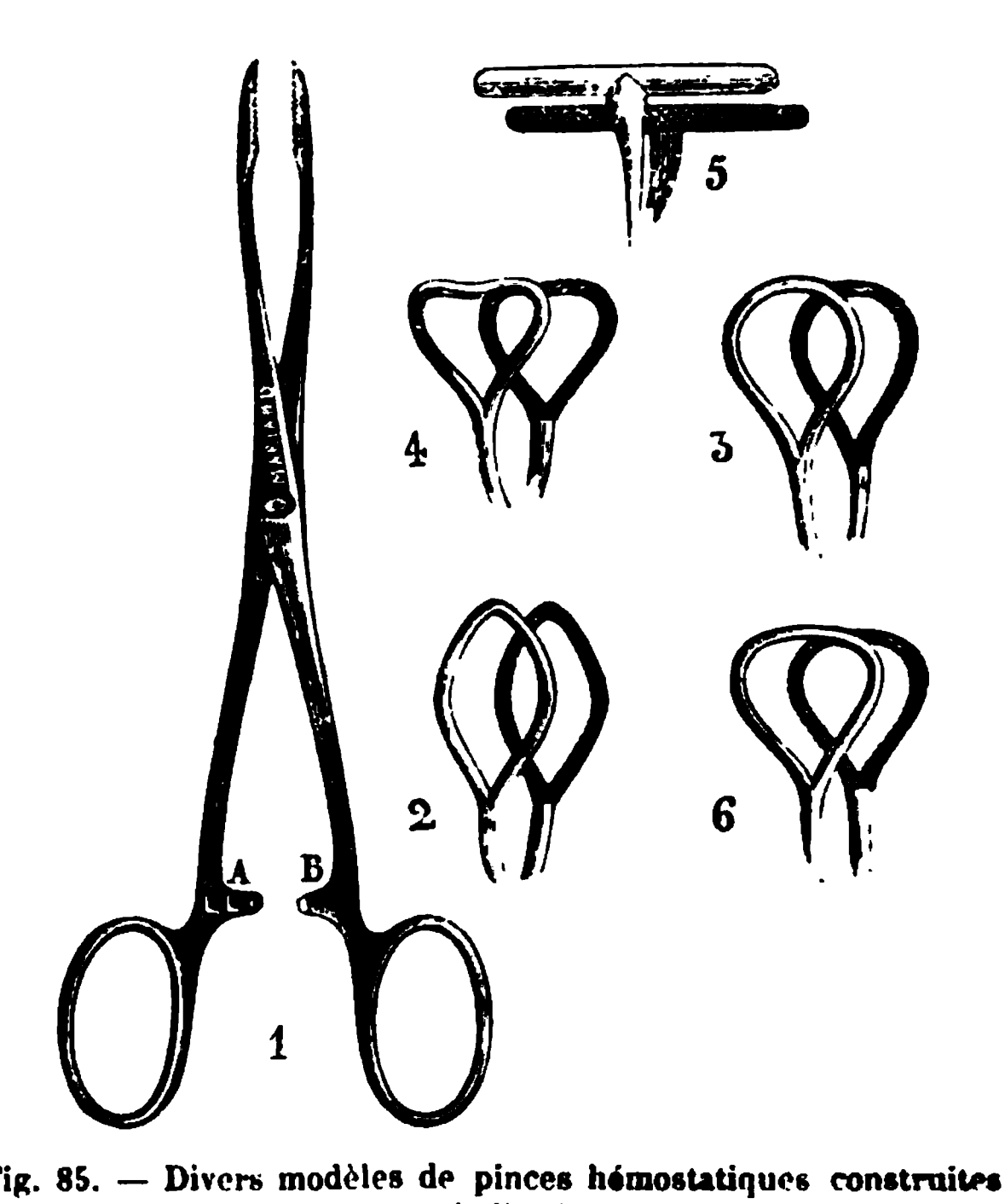

Fig. 85. — Divers modèles de pinces hémostatiques construites sur nos indications :

1. Pince hémostatique ordinaire représentée ouverte ; — 2. Pince à mors en losange. 3. en anneaux. — 4. en triangle ; — 5. à mors linéaires, dites en T ; — 6. en cœur.

pinces en cœur, en trapèze, pinces à transfixion, pinces à branches courbes articulées (Guéride). Presque tous ces derniers modèles étaient destinés à faire de l'hémostasie préventive, et quelques-uns seulement de l'hémostasie temporaire.

Voulez-vous savoir maintenant ce que M. Kœberlé pense des pinces fabriquées sur nos indications ? Écoutez :

« Ces pinces étaient mes pinces, il est vrai contrefaites et « estropiées. Les mors en sont d'une confection grossière et « ne pincent pas d'une manière régulière. L'articulation des « branches a été rendue mobile, ce qui est complétement « inutile ; la partie des branches comprise entre l'articulation « et les anneaux est trop mince, trop élastique, trop peu ré- « sistante ; l'encliquetage est à crémaillère ou à crochets ré- « ciproquement engrenés, ce qui rend moins facile leur « désarticulation et, par suite, l'enlèvement des pinces. L'encli- « quetage est disposé de telle sorte, qu'on ne peut pincer « que des objets réductibles à un ou deux millimètres au « plus. Les pinces contrefaites sont plus courbes ; elles se « faussent facilement dès qu'on veut pincer des parties rela- « tivement trop minces, mais, au fond, ce sont exactement mes « pinces quant à la forme, aux dispositions générales, à la « grandeur, etc. (1). »

Vous voyez que notre contradicteur ne nous ménage pas plus les mots désobligeants que les critiques. Peut-être remarquerez-vous que, de son aveu même, les différences signalées par lui entre nos pinces et celles qu'il dit être siennes sont autrement nombreuses et importantes que celles qu'il vous a été donné de pouvoir entrevoir entre ces dernières et les pinces à pression continue de Charrière. Si ce que M. Kœberlé a fait relativement à la pince de Charrière suffisait à lui constituer un droit d'invention, à plus forte raison serions-nous fondé à nous considérer à notre tour comme un inventeur. Mais, encore une fois, nous n'avons pas de telles prétentions. Ce qu'il y a de plaisant dans les lignes que nous venons de lire, c'est que le chirurgien de Strasbourg, tout en n'ayant pas assez de pitié pour ces pauvres pinces « estropiées », tient à les dire siennes. Comme ces pères trop tendres, il voudrait reconnaître ses enfants jusque dans les défauts qu'ils peuvent présenter. Les pinces construites sur nos indications

(1) *Loc. cit.*, p. 783 et 784.

sont détestables, et, malgré cela, M. Kœberlé ajoute : « Elles sont néanmoins à même de rendre de bons services, lorsqu'on ne s'en sert que pour pincer des tissus peu épais (1). »

Mais voyons un peu la valeur de ces critiques. « Nos pinces ne pincent pas d'une manière régulière. » Vous avez une épreuve bien simple à faire : comparez l'empreinte laissée par nos pinces et par celles de M. Kœberlé sur une membrane mince, ou même simplement sur une feuille de papier. — « L'articulation des pinces rendue mobile est inutile. » Pourquoi ? — « Nos pinces sont trop minces, trop élastiques, trop peu résistantes. » Nous répondrons à ce reproche plus loin ; suivant nous, ces qualités ne constituent pas un défaut, mais un avantage. « L'encliquetage à crémaillère est peu commode. » Nous l'avons choisi pour la raison inverse. La cheville de Charrière avec les deux trous portés par la branche opposée est peu facile à engager ; en outre, ce mode de contention a l'inconvénient de lâcher prise souvent dès que les branches des pinces sont un peu faussées, ce qui arrive fatalement et après peu d'usage. La crémaillère ne lâche pas. Dans son intention bien arrêtée de nous faire toujours venir après lui, M. Kœberlé a soin d'insinuer ailleurs qu'il avait lui-même essayé l'arrêt à dents s'accrochant l'une dans l'autre, mais qu'il dut l'abandonner comme insuffisant (2). En y regardant de plus près, on voit que ces dents appartenaient à une pince de Charrière antérieure à 1865. En outre, les deux dents en question ne forment qu'un double crochet, disposé face à face, et ne fournissent qu'un degré de pression, tandis que nos crémaillères donnent une pression graduée à trois degrés. Aussi comprenez-vous l'injustice de cet autre reproche qu'on ne peut pincer avec nos instruments que des objets réductibles à un ou deux millimètres au plus ? Cette injustice est d'autant plus criante que la pince de M. Kœberlé ne possède et ne peut donner qu'un seul degré de *pincement*, lorsqu'elle est serrée au cran forcé, l'arrêt aux deux premiers œillets ne pouvant produire, comme l'inventeur en convient

(1) *Loc. cit.*, p. 784. — (2) *Ibid.*, p. 774.

lui-même, que la *compression* de parties épaisses et réductibles à 7 ou à 3 1/2 millimètres au moins. Au contraire, ce que dit notre contradicteur de l'extrême réductibilité que devraient présenter les parties à pincer au moyen de nos pinces est inexact. M. Kœberlé oublie, dans son raisonnement, de tenir compte de la grande élasticité des branches de nos instruments, élasticité qu'il vient de condamner si durement il n'y a qu'un instant, sans doute parce qu'il n'en avait compris ni les avantages ni les applications. Vous avez, du reste, tous les jours la preuve qu'on peut, sans inconvénient, pincer en masse, à l'aide des instruments de notre choix, des parties d'une épaisseur assez grande. Il en est de même des autres arguments, et il serait vraiment puéril de prolonger davantage une telle discussion.

Voyons donc quels avantages M. Kœberlé attribue aux pinces qu'il déclare de son invention. Il insiste surtout et principalement sur le mode d'encliquetage qu'il a adopté et qu'il est bien forcé d'avouer n'être que celui de Charrière (1). Nous avons déjà répondu en partie à ce point. Il décerne à cet encliquetage, pourvu de trois degrés d'accroc, sur une étendue de 8 millimètres, la faculté de fournir une pression graduelle. Mais, encore une fois, c'est là une affirmation absolument inexacte. La pression ne peut être graduelle puisqu'il n'y a qu'un seul degré de *pincement*, les deux autres points, fixes et très-écartés, ne pouvant produire que de la *compression* utilisable dans quelques cas seulement pour l'hémostase temporaire et d'atteinte. Au contraire, nos pinces donnent réellement le *pincement graduel* et à trois degrés. C'est pour cela que nous avons fait placer trois crans aux cremaillères de nos pinces, sur une étendue de 7 millimètres, afin d'étendre sensiblement cette faculté qui se trouve, en outre, considérablement accrue par l'élasticité fournie par nos branches légères et flexibles, sans que, pour cela, elles perdent rien de leur solidité, grâce à la disposition aplatie, dans le sens de l'effort, qui leur a été donnée. L'écartement, que nous obtenons ainsi,

(1) *Loc. cit.*, p. 774.

nous suffit pour comprimer en masse, sans trop les contondre, des organes réductibles, pourtant assez épais et relativement très-friables, la langue, par exemple. S'il nous faut agir sur des parties qui, pincées, conserveraient une grande épaisseur, nous nous bornons à comprimer directement les vaisseaux à leur entrée dans l'organe en les saisissant au milieu des tissus qu'ils traversent, sans nous astreindre à la précaution de ne pas saisir avec eux les portions de tissus qui les avoisinent immédiatement. Cela est sans inconvénient.

Ainsi notre contradicteur n'a pas vu ou n'a pas voulu voir que notre crémaillère, tout en se prêtant beaucoup mieux au mouvement d'accroc, conservait encore, par suite de sa longueur et de l'espacement des trois crans qu'elle porte, un jeu étendu pour le degré de pincement de l'instrument. De même, au lieu de ne vouloir voir dans l'élasticité de nos branches qu'un défaut, il aurait pu pourtant se douter de quelle manière elle devient ici une très-précieuse qualité. Il aurait pu s'expliquer encore comment il se fait que nos mors s'appliquent graduellement l'un sur l'autre, d'avant en arrière, ne se touchant que par leur extrémité antérieure, alors que la crémaillère n'est qu'au premier ou au second cran, et n'arrivent à se toucher par toute leur surface qu'au moment où la pince reçoit sa constriction maximum, au dernier cran.

§ 2. *Quel usage M. Kœberlé a-t-il fait des pinces hémostatiques? — Les a-t-il jamais employées, avant la publication de nos leçons, dans un but autre que celui d'obtenir l'hémostasie temporaire et de nécessité? — Dans quelle mesure les a-t-il utilisées pour l'hémostasie temporaire?*

Nous croyons vous avoir prouvé qu'il est impossible de concéder à M. Kœberlé, comme il le voudrait, qu'il ait eu réellement la conception originale d'un modèle particulier de pinces construites dans un but déterminé.

Il nous reste à examiner maintenant l'usage que M. Kœberlé a fait des pinces à pression continue jusqu'à ces derniers temps ; à rechercher si, comme il le prétend, il les a véritablement employées d'une façon suivie et d'après un esprit de méthode ; — ou bien si, au contraire, il ne s'est pas borné

à recourir à leur emploi dans un but d'hémostasie temporaire. pendant le cours de quelques opérations, les ligatures devant, à la fin, fournir le moyen d'arriver à l'hémostasie définitive ; à rechercher enfin si, dans les cas où M. Kœberlé a dû laisser à demeure, pendant un ou plusieurs jours, des pinces sur des vaisseaux divisés, il ne l'a pas toujours fait par contrainte et nécessité, en présence d'une impossibilité avérée, dans tous les cas, de placer des ligatures. En un mot, nous allons rechercher avec vous, dans toutes les observations publiées par le chirurgien de Strasbourg, si la forcipressure y figure à un autre titre que celui d'un procédé d'attente et purement accidentel ou si, au contraire, elle y est représentée comme offrant un ensemble de moyens, répondant à des indications diverses, distinctes et susceptibles d'être groupées pour former un corps de méthode complet et bien défini.

Pour entreprendre une telle discussion, il n'est pas possible de s'accommoder des quelques rares citations que M. Kœberlé a confusément produites en les empilant pêle-mêle dans son récent Mémoire. Entendez-le bien, Messieurs, nous ne voulons récuser *à priori* aucun des faits qui y figurent. Bien loin de là, nous sommes disposé à les examiner tous. Nous demandons seulement à les ramener, pour la commodité de la discussion, à un ordre méthodique, et cet ordre sera celui que nous avons déjà adopté dans nos leçons cliniques de 1874. Nous allons donc mettre successivement notre contradicteur en présence des trois variétés d'hémostase que nous avons décrites : hémostasie temporaire, définitive et préventive.

A. *Hémostasie temporaire.* — Vous avez vu dans celle de nos précédentes leçons, qui est consacrée à l'historique de la forcipressure, que l'idée d'obturer temporairement, au cours d'une opération, l'orifice d'un vaisseau divisé, au moyen d'un instrument compresseur destiné à être remplacé à la fin par une ligature, s'était présentée depuis longtemps à l'esprit des chirurgiens. M. Kœberlé nous dit que, dès 1862, et à l'imitation de M. le professeur Sédillot, qui employait les serres-fortes dans ses opérations, notamment pour l'ablation des tumeurs du sein, il se servait, lui aussi, d'instruments semblables.

Mais ces serres-fortes étaient employées, cela n'est pas douteux, uniquement dans un but d'hémostase temporaire, et leur détachement devait être suivi de l'application d'un fil à ligature. Comme il devient impossible pour M. Kœberlé de revendiquer sur ce point la moindre priorité, nous passons outre. M. Kœberlé faisait, dès cette époque, à l'exemple de M. Sédillot, de la forcipressure temporaire, et nous le reconnaissons volontiers ; reste à examiner de quelle façon il la faisait et quel parti il savait en tirer ; c'est ce que nous verrons plus loin.

M. Kœberlé nous dit encore que, en cette même année 1862, il eut l'idée, dans un cas de force majeure, en présence d'une artère ovarique profondément située, qui donnait, au cours d'une ovariotomie, et qu'il ne pouvait lier, de saisir cette artère dans une pince à pression continue de Charrière (1). « Je me suis servi, écrit-il, de quatre de ces pinces concurremment avec des serres-fortes jusqu'à 1865. » Vous vous rappelez que c'est à la fin de l'année 1865, que M. Kœberlé déclare avoir imaginé la pince de son modèle et de son choix, bien qu'il n'ait fait, tout au plus, que de se procurer un plus grand nombre de pinces à pression continue de Charrière. « Je les appliquais (les pinces) de préférence sur les tissus qui saignaient fortement, pour arrêter *momentanément* l'hémorrhagie, pour limiter rapidement la perte de sang, *avant de placer les ligatures* (2). »

Ainsi, au commencement de 1866, et en prenant les faits tels que M. Kœberlé nous les présente dans son Mémoire, il y aurait eu trois ans que le chirurgien de Strasbourg se serait exercé à la forcipressure temporaire. Il ajoute enfin que, depuis le 17 décembre 1865, il se trouvait en possession d'un nombre suffisant d'instruments, qu'il avait même perfectionnés au point d'y voir une création nouvelle ; il le prétend, du moins. Voyons donc, comme notre contradicteur nous y en-

(1) Mém. de M. Kœberlé, p. 772, dans *Bull. de la Soc. de chir.*, et dans *Opérat. d'ovariotomie*, Paris, 1865, p. 61. Nous aurons à revenir sur cette observation, à propos de l'hémostasie définitive. — (2) *Bull. et Mém. de la Soc. de chir.*, p. 772.

gage, quel parti, dès cette époque, il savait tirer des pinces pour l'hémostasie temporaire et avec quelle fréquence et quel succès il les faisait intervenir dans ses opérations, dans les relations desquelles il avertit que nous en retrouverons la trace « presque à chaque cas. »

Si vous voulez vous livrer à cet examen en parcourant les diverses publications dans lesquelles M. Kœberlé a plus particulièrement publié ses observations, la *Gazette des hôpitaux de Paris*, la *Gazette médicale de Strasbourg* et la *Gazette hebdomadaire*, vous ne tarderez pas à acquérir, comme nous, la conviction que le nombre des cas, dans lesquels notre contradicteur a mentionné l'emploi des pinces hémostatiques, pour obtenir l'hémostasie temporaire, loin de représenter la majorité, ne peut figurer qu'à titre d'exception, dans la somme. Et ce fait se trouve exact, non-seulement pour une période que l'on pourrait encore considérer comme un début, l'année 1866 par exemple, mais aussi pour les années suivantes, en 1867, en 1868, 1869.

Si, pour ne pas prolonger outre mesure cette discussion, nous prenons, au hasard, tout le groupe de faits réunis dans la collection annuelle d'une des publications dont nous parlions plus haut, le fait deviendra très-facile à saisir. Ainsi l'année 1869 de la *Gazette des hôpitaux* comprend un groupe de neuf gastrotomies pratiquées par M. Kœberlé depuis le 22 mai 1868 jusqu'au 5 octobre de la même année. Combien de fois, dans ce petit groupe, croyez-vous qu'il a été question des pinces et d'hémostase temporaire par forcipressure? Dans deux cas seulement (1). Dans tous les autres, il n'en est pas dit un mot. Et n'allez pas vous imaginer que ce silence correspond toujours à des cas simples et dans lesquels l'opérateur n'eut pas à lutter contre l'hémorrhagie soit en nappe, soit en jet. Vous vous tromperiez absolument. Ainsi, le 31 août 1868 (2), M. Kœberlé entreprend l'extirpation d'une tumeur fibro-cystique de l'utérus. La tumeur est vo-

(1) Observations d'ovariotomie publiées sous les nos LXIX et LXXIII, dans la *Gaz. des hôp.* — (2) *Gaz. des hôp.*

lumineuse ; elle présente, nous dit-il, des adhérences étendues et très-vasculaires dont le décollement ou la rupture lui offrent de grandes difficultés. En pratiquant la libération de la tumeur des organes voisins, il a à lutter si fortement contre l'hémorrhagie que, les *pinces exceptées*, il a recours à tous les moyens d'hémostase : ligatures en masse, partielles. faites avec des fils métalliques, ligatures perdues faites de fils de soie de Chine et même de fils de fer fin, cautère actuel et clamp, badigeonnage au perchlorure de fer... Le chirurgien. troublé sans doute, n'omit qu'une chose : le moyen sûr et rapide par excellence, les pinces hémostatiques.

Mais, mettons que ce soit là une exception, soit qu'il y ait eu omission ce jour-là de la part du chirurgien, soit que, pour un motif quelconque, il se soit trouvé pris au dépourvu et privé de ses pinces, et voyons quels services il sait en obtenir et de quelle façon habile il s'en sert dans les deux observations où il nous dit qu'il y eut recours.

Voici les passages de la première observation (1), qui sont le plus capables de nous éclairer. Il s'agissait d'une malade portant une tumeur kystique sur chaque ovaire et un corps fibreux sur l'utérus. « Les adhérences étaient tellement intimes dans le bassin que les tumeurs ovariques ne formaient qu'une seule masse avec la matrice et les parties voisines. Il me semblait d'abord impossible de mener l'opération à bonne fin ; mais, à force de persévérance, en divisant peu à peu les adhérences entre *deux ligatures*, je parvins à me débarrasser de l'ovaire droit. L'ovaire gauche fut attaqué de la même manière ; il fut enlevé en deux portions et excisé intégralement.

« L'hémorrhagie fut arrêtée soit à l'aide de pinces maintenues momentanément sur les parties saignantes, soit à l'aide du perchlorure de fer appliqué avec le bout du doigt, soit par cautérisation linéaire au fer rouge par l'intermédiaire d'un clamp, soit enfin par la ligature en masse des gros vaisseaux par du fil de soie de Chine. Une dizaine de ligatures furent ainsi faites. Les extrémités des fils et les tissus liés furent

(1) Observation LIXX : Ovariotomie double avec corps fibreux de l'utérus, dans *Gaz. des hôp.*, année 1869, p. 78.

divisés tout près de la ligature. Par surcroît de précaution, on cautérisa au fer rouge les tissus des plus grosses ligatures. »

Vous reconnaîtrez que, dans ce cas, l'opérateur ne paraît pas avoir su obtenir des pinces une action ni bien rapide ni bien efficace au point de vue de l'hémostasie temporaire et qu'il n'a aucunement songé à utiliser leur intervention pour obtenir l'hémostasie préventive, au moment de rompre les adhérences vasculaires. C'est aux ligatures qu'il a recours. La perte de sang totale subie par la malade, pendant la durée de cette opération, est évaluée à 2,000 *grammes* par M. Kœberlé !

Passons à la seconde observation, datée de l'année 1868, dans laquelle le chirurgien indique qu'il s'est servi des pinces hémostatiques. Cette opération fut pratiquée le 7 août et figure sous le n° LXXIII de la série (1). Il s'agissait d'un kyste de l'ovaire. « Des adhérences abdominales et épiploïques très-fortes et très-vasculaires donnèrent lieu à une hémorrhagie grave que l'on eut beaucoup de peine à faire cesser. L'hémostase de la paroi abdominale fut *partiellement* obtenue à l'aide de mes pinces et de la *cautérisation au fer rouge*. L'*hémorrhagie persistant toujours* sur une assez large surface, *malgré tous les moyens employés pour l'arrêter*, on eut recours à la *filopressure*... Les parties saignantes de l'épiploon furent comprises dans une ligature perdue. » La perte de sang indiquée est d'*un kilogramme*.

Vous conviendrez que ces deux seuls exemples, qu'il nous est possible de découvrir dans la pratique d'une année entière d'un chirurgien qui a toujours eu la précaution de soigneusement recueillir les moindres détails des opérations auxquelles il s'est livré, ne sont pas faits pour donner une haute idée de la puissance du procédé hémostatique employé ou, du moins, de l'habileté avec laquelle ce procédé, que nous savons être excellent, a été conduit. Peut-être M. Kœberlé eût-il gagné à ne pas renvoyer à ses premières publications et à ne pas tenter votre curiosité, surtout si on réfléchit que, d'après son dire,

(1) *Gaz. des hôp.*, p. 254. — Publiée *in Gaz. des hôp.*, année 1869, p. 254.

il aurait eu déjà, en 1868, au moins six années d'expérience de la forcipressure.

Mais, puisque le chirurgien de Strasbourg nous a présenté toute sa pratique passée comme un témoignage en sa faveur, en nous conviant à y rechercher les éléments de notre édification, qu'il nous accuse très-durement d'avoir beaucoup trop de peine à former, examinons, au moyen d'autres groupes d'opérations, s'il y a réellement, de notre fait, incrédulité coupable et parti pris condamnable.

Le 26 novembre 1866, en pratiquant une ovariotomie, M. Kœberlé rencontre une large « adhérence épiploïque qui renfermait des vaisseaux volumineux. Elle fut divisée par le cautère actuel (1). » Il n'est pas question des pinces, ni comme moyen d'hémostasie temporaire, ni comme procédé d'hémostasie préventive, pour séparer l'épiploon de la tumeur.

Le 21 septembre 1867, M. Kœberlé tente d'extirper par la gastrotomie une volumineuse rate hypertrophiée. Les parois abdominales incisées, il s'assure, en engageant la main, que les adhérences qui existent ne sont pas « de nature à contre-indiquer l'opération. » Il lie une petite portion du grand épiploon ; pareillement il lie en six ou sept portions les vaisseaux de la scissure de la rate ; à part, il lie encore l'artère splénique et la veine splénique principale. La partie supérieure de la rate adhérait sur toute sa surface au diaphragme ; elle fut détachée, non sans difficulté, et la rate extirpée. Voici maintenant, décrit par l'auteur lui-même, le tableau de l'hémostase. Il n'est question nulle part des pinces hémostatiques, et l'auteur n'a pas plus écrit leur nom dans le courant de l'observation que dans les réflexions dont il l'a fait suivre.

« Pendant le cours de l'opération, il se perdit une quantité très-considérable de sang ; les moindres vaisseaux, *notamment ceux de l'incision abdominale*, continuaient à saigner en nappe... Les lèvres de l'incision abdominale paraissaient noirâtres. Les adhérences déchirées du diaphragme fournissaient du sang en nappe en grande quantité. L'opérée pouvait être

(1) *Gaz. hebdom.*, année 1867, n° 7, p. 97.

considérée comme perdue. Il était impossible de songer à lier, tant à cause de la profondeur de la concavité du diaphragme au-dessus du rebord des côtes (10 centimètres environ), que de la multiplicité des petits vaisseaux qui saignaient. Je portai en vain une éponge imbibée d'alcool à 40° contre les surfaces saignantes. L'hémorrhagie se continuait, quoique moins forte. La respiration devenait embarrassée. Je pris alors le parti de refouler les viscères abdominaux contre la surface saignante pour exercer une compression sur les vaisseaux, et de réunir l'incision après avoir coupé ras tous les fils de ligature, et après avoir épongé autant que possible la cavité abdominale..... La perte de sang a été de 3 *kilogrammes* environ ! » La malade succomba quelques instants après la fin de l'opération, et, à l'autopsie, on trouva encore « un épanchement de 500 *grammes* de sang dans la région qui avait été occupée par la rate (1). »

Ainsi pas de pinces ; des ligatures qu'on ne peut suffire à placer, tant sont nombreux les vaisseaux qui saignent, en désespoir de cause, une éponge imbibée d'alcool à 40°, dont l'action reste insuffisante, et M. Kœberlé veut que nous concluions de là qu'il savait, dès cette époque, qu'il suffisait d'appliquer des pinces hémostasiques pendant dix à quinze minutes sur des vaisseaux de petit calibre pour obtenir l'hémostasie définitive ! La vérité est qu'il ne sut même pas se procurer une hémostasie temporaire !

Faut-il multiplier ces exemples? Mais ils foisonnent dans les observations de M. Kœberlé. Si cet auteur a pu, pour les besoins de sa cause, en détacher quelques passages qui, isolés, deviennent ambigus, et qui ont trait tout au plus à l'hémostasie définitive faite par nécessité, au moyen d'une pince laissée à demeure, parce qu'il y avait impossibilité de lier, on acquiert vite, en le lisant, la certitude qu'il n'a, pendant longtemps, employé qu'avec une extrême rareté et la plus grande parcimonie, la forcipressure temporaire et qu'il était surtout très-loin de soupçonner tous les avantages inappréciables que

(1) L'observation complète dans *Gaz. hebdom.* du 25 oct. 1867, n° 43, p. 680.

l'on peut retirer de son usage généralisé et constant. S'il en était autrement, notre contradicteur ne se fût pas hasardé à dire, comme il l'avance dans son dernier Mémoire (1), qu'on peut, à l'aide « de 15 à 20 pinces » suffire aux exigences « des opérations les plus compliquées, » et à ajouter que les autres chirurgiens qui en emploient un plus grand nombre n'ont d'autre but que d'établir une mise en scène de mauvais aloi. Cette critique malveillante recèle en elle-même la véritable condamnation de celui qui l'a émise.

Dans ce même Mémoire, M. Kœberlé paraît compter plus encore sur le témoignage de M. le docteur Révillout, qui le vit opérer, à Strasbourg, dans le courant de 1868, que sur la lecture de ses propres observations, pour entraîner la conviction. Voici le passage de l'article (2) de M. Révillout, tel que nous l'avions déjà cité : « L'ovariotomiste saisit la surface saignante *à l'aide d'une pince à pansement semblable à celle de Charrière*, et qu'un écrou (3) maintient fixée au cran voulu... Une dizaine de pinces de cette espèce furent fixées ainsi à la surface interne de la paroi abdominale, chez une des malades opérées devant nous pendant que nous étions à Strasbourg. et leur application, qui arrêta parfaitement l'écoulement sanguin, fut des plus faciles et des plus promptes. »

Vous remarquerez, dès à présent, Messieurs, que le rédacteur de l'article se borne à indiquer que l'application des pinces arrêta parfaitement l'hémorrhagie, ce qui ne peut faire doute pour personne, sans ajouter si leur ablation fut suivie ou non de ligatures. Vous remarquerez également que M. Révillout, qui note l'application d'une dizaine de pinces, ne dit pas davantage s'il s'agissait d'un cas à peu près simple ou très-compliqué. Il a vu, en 1868, le chirurgien strasbourgeois employer des pinces analogues à celles de Charrière, mais c'est tout ce que l'on peut déduire de cette citation. Rien n'y indique, comme M. Kœberlé voudrait le faire entendre.

(1) *Bull. et Mém. de la Soc. de chir.*, p. 778. — (2) *Gaz. des hôp.*, 1868, n° 75, p. 297. — (3) M. Kœberlé conteste l'exactitude du mot *écrou* qu'il dit avoir été improprement employé par M. Révillout. Il eût voulu le mot « enclicquetage ». Cette nuance est sans intérêt, quant au fond.

que ce chirurgien eût, dès cette époque, méthodisé le procédé d'hémostase par la forcipressure, même à l'état temporaire. Au contraire, tous les faits que nous vous avons cités, et d'autres très-nombreux que nous pourrions vous produire encore, prouvent l'inverse. Mais comme il deviendrait aussi fastidieux qu'inutile de prolonger plus longtemps cet examen, nous vous demandons, pour terminer, la permission de mettre sous vos yeux un relevé des plus significatifs, qui émane de notre contradicteur lui-même.

Vous nous avez vu, à maintes reprises, et notamment dans les gastrotomies les plus graves et les plus compliquées, employer la forcipressure pour obtenir l'hémostasie, et vous savez à combien peu de chose se réduit la perte de sang, même dans les opérations les plus prolongées. Il est vrai que vous n'avez pas été sans vous apercevoir du soin et de la hâte que nous apportons à appliquer nos pinces, dès l'apparition d'un écoulement du précieux liquide. Que pensez-vous de la pratique d'un chirurgien qui se dit habile et passé maître à manier les pinces hémostatiques et dont les pertes de sang se chiffrent, par les nombres, que vous allez entendre, dans l'exécution d'une même opération? Ces nombres, nous vous en avertissons, sont tirés des tableaux statistiques publiés par M. Kœberlé (1) lui-même, en 1869, par la plume de son chef de clinique, M. le docteur Taule, pour établir l'histoire des 120 premières ovariotomies qu'il a pratiquées.

Nous découvrons, par l'analyse de ce tableau, que 33 malades seulement sur 120, soit un quart, n'ont perdu qu'un poids de sang inférieur à 100 *grammes;* que 58 autres ont perdu entre 100 et 500 *grammes;* que 7 ont perdu environ 500 *grammes* du même liquide; que chez 12, la perte a varié entre 500 et 800 *grammes;* chez sept, entre 1,000 et 1,500 *grammes;* qu'une a perdu 1,800 *grammes* et deux autres *plus de* 2,000 *grammes !* Vous vous rappelez que la première splénotomisée de M. Kœberlé, en tenant compte du sang qui fut trouvé épanché à l'autopsie, avait fait une perte sanguine évaluée à

(1) *In.* Ch. West., *Leç. sur les mal. des femmes*, traduction de Mauriac. Note communiquée, p. 715, Paris, 1870.

au moins 3,500 *grammes* ! Sont-ce là des résultats véritablement en rapport avec les ressources et la certitude que fournit un emploi bien entendu des pinces pour obtenir l'hémostase temporaire ? Aucun de vous, qui êtes familiarisés avec l'usage de ce procédé si simple et si sûr, ne voudrait l'affirmer, pas plus que nous-même. Voulez-vous un autre argument ? M. Kœberlé déclare que ce qui doit détourner d'aborder l'ablation des gros fibrômes sous-péritonéaux de l'utérus par la gastrotomie, c'est *la crainte de ne pouvoir se rendre maître des hémorrhagies*. Et, de fait, si vous prenez connaissance des opérations de ce genre entreprises par ce chirurgien, et qui sont relatées dans la thèse de M. Cathernault, vous voyez que toutes ses opérées sont mortes des suites de cet accident. Bel exemple d'un judicieux emploi du pincement !

Un dernier point nous reste à traiter avant d'en avoir complétement fini avec l'hémostasie temporaire par la forcipressure. M. Kœberlé qui, dans tout ce débat, a paru vouloir se poser en légitime inventeur, en ancien et en maître, dont on aurait cherché à se parer des dépouilles, M. Kœberlé insinue que les serres-fortes qu'il tenait, lui, de la pratique de M. le professeur Sédillot, n'étaient même pas connues de moi « très-probablement » avant l'année 1868, en août. Et pour donner une plus grande apparence de vérité à cette insinuation, mon contradicteur a pris la peine de paraître compulser mes premières observations. Naturellement, ce faisant, M. Kœberlé a eu le soin d'omettre de voir ce qui pouvait le gêner.

Or, Messieurs, voici les dates de mes premières opérations de gastrotomie : 1er novembre 1863 ; 2 juillet 1865 ; 1er août 1865 ; 3 juillet 1866. Eh bien, dès cette quatrième opération, c'est-à-dire moins de deux ans après mon début, je me servais déjà des serres-fortes ou pinces presse-artères, comme en fait foi la mention spéciale qui se trouve dans notre quatrième observation, et le dessin des pinces dont je me servais alors, qui y figure intercalé dans le texte (1). Notre contradicteur est d'autant moins excusable d'avoir commis cette omission, que l'on

(1) Voyez *Ovariotomie et splénotomie*, p. 32. Paris, 1869.

serait tenté de croire calculée, qu'il a su fort bien retrouver cette même figure, quand il s'est agi de la plaisanter quelques lignes plus loin, dans son Mémoire, en se trompant sur la date à laquelle nous avions employé ces instruments pour la première fois. « M. Péan les avait adoptées (les pinces presse-artères) également à cette époque (août 1868), à mon exemple, mais en faisant élargir les mors que j'avais fait rétrécir pour obtenir plus de précision dans le pincement, et en faisant percer d'un trou, invention admirable, l'extrémité qu'il a enrichie d'un anneau remorqueur à travers lequel il passait le fil que je me contentais de faire passer entre les deux branches pour retenir ces instruments en toute sécurité afin de ne pas les égarer dans la cavité abdominale (1). » Vous conviendrez, Messieurs, que ces railleries de notre adversaire sont plus qu'injustes et qu'elles dépassent toute mesure. Mais leur exagération même ne nous déplaît pas. Elle ne fait que mieux ressortir l'iniquité de la cause qu'il entreprend, et prouve son peu d'érudition, comme le démontre la figure tirée de Porter et reproduite plus haut, page 15. Cette figure indique que déjà ce chirurgien passait le fil comme le chirurgien de Strasbourg parait s'imaginer que j'ai été le premier à le faire. Sur qui retombe maintenant son admirable plaisanterie?

(1) *Bull. et Mém. de la Soc. de chir.*, p. 702.

QUINZIÈME LEÇON

B. *Hémostasie définitive.* — Vous venez de voir dans quelles limites étroites M. Kœberlé paraît avoir recouru, non-seulement au début, mais encore à une période beaucoup plus avancée de sa pratique, aux pinces pour obtenir l'hémostasie temporaire. En laissant de côté ses affirmations pour ne s'en tenir qu'aux faits, qui sont contenus dans les observations mêmes auxquelles il nous renvoie, on se convainc qu'il n'a toujours découvert dans leur emploi qu'un expédient commode, dont il apprécie, d'ailleurs, assez bien les services qu'on est en droit d'en attendre au cours de certaines opérations, quand il faut ménager le sang des malades ou éviter la pénétration de ce liquide dans certaines cavités, celle du péritoine, par exemple, dans la gastrotomie, mais que tout indique qu'il n'a jamais entrevu, dans ce qui ne fut toujours pour lui qu'un simple procédé, la matière d'une méthode susceptible de recevoir des applications générales et d'acquérir, pratiquement, une rigueur absolue.

Malgré ce que pouvaient avoir de très-gênant pour lui ces preuves écrites, notre adversaire comprenant enfin, après la publication en fascicules de nos leçons de 1874 et le retentissement qu'elles obtinrent, toute la valeur et toute la portée du pincement des vaisseaux que nous avions élevé à la hauteur d'une méthode complète et si sûre qu'elle permettait non-

seulement d'obtenir l'hémostase temporaire, mais encore l'hémostase définitive, en supprimant la ligature; notre adversaire, disons-nous, qui ne s'était pas laissé arrêter par l'usage aussi peu sagace que peu efficace qu'il avait fait de la première, n'a pas hésité davantage à réclamer pour lui la priorité de la conception et de l'application de la seconde. Que disons-nous? la priorité! Il ne saurait même pas s'agir de cela, à entendre M. Kœberlé. « Je ne dis pas mes droits de priorité, écrit-il, parce qu'il n'y a pas eu invention successive ou simultanée, mais mes droits de propriété exclusive (1). » Vous le voyez, Messieurs, la prétention n'est pas mince ; notre adversaire nous met absolument hors de cause ; c'est son invention, son procédé pratique; pour nous, il ne resterait qu'un honteux plagiat dont nous nous serions rendu coupable avec une audace inouïe! Examinons donc les faits, recherchons le plagiaire et que le coupable demeure confondu.

Il faut distinguer, quand on parle d'hémostasie définitive, sur quel ordre de vaisseaux on l'obtient. S'agit-il de vaisseaux d'un très-petit calibre et se rapprochant sensiblement des dimensions des capillaires, vous arriverez par n'importe quel moyen, au moins dans le plus grand nombre des cas, à y interrompre définitivement le cours du sang. L'action du froid, une simple exposition à l'air de quelques instants, peut suffire à procurer ce résultat. Faut-il, au contraire, arrêter l'écoulement sanguin fourni par des vaisseaux ayant quelque importance, présentant le diamètre d'une plume de corbeau, par exemple, et à plus forte raison celui des grosses artères de l'économie, alors vous n'y parviendrez qu'au moyen d'un agent véritablement puissant, qui sera, si vous voulez, la ligature, la torsion, le pincement, mais qui sera toujours un agent bien déterminé et dont l'action sera maintenue pendant un temps plus ou moins long.

Dès lors, que M. Kœberlé se soit abstenu d'appliquer des ligatures sur des capillaires divisés ou sur des vaisseaux de

(1) *Bull. et Mém. de la Soc. de chir. de Paris*, t. II, p. 784.

peu d'importance qui étaient restés comprimés pendant quelques minutes par des pinces et qui ne saignaient plus au moment où il venait à retirer celles-ci, il n'y a rien là que de fort naturel. Que ce chirurgien ajoute qu'en agissant ainsi, il faisait de l'hémostasie définitive, nous n'en disconvenons pas et nous reconnaissons volontiers qu'on trouve la trace d'une telle pratique dans quelques-unes de ses observations. « Après la ligature du pédicule, écrit M. le docteur Taule (à l'article *Hémostase définitive* de la note qu'il a rédigée, à la fin de 1869, sur le *Manuel opératoire de l'ovariotomie*, suivi par son maître, M. Kœberlé), on enlève les pinces laissées à demeure sur les parties saignantes, que l'on tient le plus souvent exposées pendant quelque temps au contact de l'air (1). »

Mais cette pratique si simple et d'une exécution si facile et si sûre est-elle invariablement suivie par M. Kœberlé dans tous les cas et lui paraît-elle répondre à tous les besoins? Notre contradicteur voudrait bien le donner à entendre aujourd'hui, et pourtant voilà ce qu'ajoutait, immédiatement après, l'auteur fort explicite de la note que nous venons de désigner : « Lorsque l'hémorrhagie se reproduit, on place des *ligatures* sur les parties qui peuvent être retenues au dehors. et l'on *cautérise au fer rouge* les parties profondes, ou l'on jette des *ligatures perdues. On peut aussi faire cesser l'hémorrhagie des petits vaisseaux en les comprimant légèrement pendant quelques instants avec la pulpe du doigt enduite d'une solution de perchlorure de fer à* 40° (2). » Vous venez d'entendre dans son entier tout le paragraphe consacré à l'hémostase définitive et vous conviendrez que même pour l'hémostase dans les capillaires, — car il ne peut s'agir d'arrêter le cours du sang dans un vaisseau d'un certain diamètre par la compression du doigt enduit de perchlorure de fer, — l'intervention très-efficace des pinces hémostatiques n'y apparaît ni d'une façon bien prépondérante, ni à l'état d'un procédé bien sûr, et d'une application tout à fait générale. C'est pourtant tout ce que vous pourrez découvrir dans cette note et c'est là ce qu'il y a

(1) Ch. West, *Leç. sur les mal. des femmes*, traduct. de Ch. Mauriac. Appendice et notes, p. 709. Paris, 1870. — (2) *Ibid.*, p. 709 et 710.

de plus significatif dans tous les écrits de M. Kœberlé antérieurs à 1876.

Que faut-il penser lorsque M. Kœberlé, qui tire un si médiocre parti des pinces hémostatiques pour arrêter le sang dans les vaisseaux du plus petit calibre, vient déclarer qu'il s'en sert avec non moins d'avantages, depuis 1867, pour obtenir l'hémostase définitive dans les vaisseaux les plus volumineux? Ici, notre adversaire a eu recours à un subterfuge que nous livrons à votre appréciation. Il émet une affirmation, sans plus parler de ses observations publiées où il ne serait pas possible de rien découvrir de semblable. Mais, en trois circonstances différentes et à des époques éloignées, s'étant trouvé en présence de volumineux vaisseaux qui donnaient et qu'*il lui était matériellement impossible de lier*, *comme il l'eût désiré faire*, il se décida, en désespoir de cause et en présence d'un péril prochain, à les saisir dans des pinces et à laisser celles-ci à demeure, une fois pendant *six* jours et une autre fois pendant *deux*. C'est sur ces trois faits isolés et qui sont tout à fait exceptionnels dans sa pratique que M. Kœberlé appuie ses prétentions. Or, chacun de ces faits est antérieur à l'année 1867, époque à laquelle notre contradicteur prétend avoir commencé à appliquer d'une façon courante l'hémostase définitive par les pinces, et précisément, depuis ce temps, on n'en trouve plus trace dans les observations qu'il a publiées, ce qui ne l'empêche pas de dire aujourd'hui : « En 1867, j'ai appliqué ainsi mes pinces d'une manière courante, non plus seulement pour l'hémostase temporaire, mais pour l'*hémostase définitive* sans intermédiaire. Les ligatures des vaisseaux étaient devenues *excessivement rares* (2). »

« En 1866, a-t-il eu le soin de dire un peu avant dans le même Mémoire (3) et pour se préparer la voie, je n'osais encore recourir que très-timidement à l'usage de mes pinces, qui, ayant été construites en vue de la gastrotomie, furent, je le répète, d'abord appliquées aux parties saignantes de la

(1) *Bull. de la Soc. de chir.*, t. II, p. 777. — (2) Nous aurons à examiner plus loin le crédit qu'il est juste d'accorder à cette dernière assertion. — (3) *Bull. de la Soc. de chir.*, p. 774.

paroi abdominale, de l'épiploon, etc., pour arrêter vite l'hémorrhagie avant de procéder à l'hémostase définitive à l'aide de ligatures, parce que je n'avais pas alors confiance dans leur action définitive, quand même l'hémorrhagie paraissait être arrêtée d'une manière parfaite. »

En regard de ces affirmations produites par M. Kœberlé à la fin de l'année 1876 pour les besoins de sa cause, nous allons vous rappeler ce qu'écrivait sous ses yeux, à la fin de 1869, son chef de clinique, M. le docteur Taule :

« Dès que l'anesthésie est complète, on incise les tissus, en ayant soin de comprimer, à mesure qu'on les coupe, les vaisseaux qui donnent du sang. Cette compression momentanée, qui suffit dans la plupart des cas pour arrêter l'hémorrhagie, est pratiquée par M. Kœberlé à l'aide de pinces à pression continue d'un modèle spécial, qu'on laisse à demeure, *jusqu'à ce qu'on soit en mesure d'effectuer l'hémostase définitive* (1). » Or, vous n'avez pas oublié comment, dans le paragraphe consacré dans la même note à l'hémostase définitive, et que nous vous avons déjà cité plus haut, on obtient cette hémostase définitive : « Lorsque l'hémorrhagie se reproduit, y est-il dit, on place des *ligatures* sur les parties qui peuvent être retenues au dehors, et l'on *cautérise au fer rouge* les parties profondes, ou l'on y jette des *ligatures perdues* (2). » Ce passage contredit déjà suffisamment, vous le voyez, cette affirmation donnée par M. Kœberlé, concernant sa pratique dès 1867 : « Les ligatures des vaisseaux étaient devenues excessivement rares. »

Maintenant, voulez-vous savoir, dans les trois seuls cas où il l'ait fait pour de gros vaisseaux, dans quelles circonstances M. Kœberlé a laissé des pinces à demeure pendant un temps plus ou moins long? Vous jugerez par là si c'était de sa part le résultat d'un raisonnement suivi, l'application d'une méthode préconçue, ou, au contraire, la conséquence d'une nécessité fortuite et imprévue, un expédient commandé par une force majeure.

(1) Ch. West, *Leç. sur les mal. des femmes*, p. 708. — (2) *Ibid.*, p. 709.

La première fois, ce fut en 1862, à une époque où, même d'après les prétentions qu'il exprime aujourd'hui, notre adversaire n'avait pas encore songé à appliquer les pinces à pression continue à l'hémostase. « Ayant dû arrêter une hémorrhagie de l'artère ovarique *profondément située*, je fis usage d'une pince à anneaux de Charrière, munie d'un arrêt à dents... La pince fut maintenue en place et se détacha *spontanément* le sixième jour (1). »

La seconde fois, en 1866 : « J'avais ouvert, dit-il, au cours d'une opération césarienne, de très-larges sinus utérins en plusieurs points en faisant l'incision. *Comme il n'était pas possible d'appliquer des ligatures*, les vaisseaux qui avaient été maintenus momentanément par la pression des doigts furent saisis en masse par des pinces à cliquet qu'on laissa à demeure. Les pinces appliquées sur les vaisseaux utérins furent enlevées au bout de deux jours (2). » Voici maintenant le troisième fait : « La même année (1866), en enlevant une tumeur ganglionnaire du creux axillaire, une veine très-volumineuse dut être divisée presque au ras de la veine axillaire. *Il fut impossible d'appliquer une ligature.* La veine put être saisie à l'aide d'une de mes pinces qui demeura en place pendant vingt-quatre heures. »

Ces trois cas exceptés, et vous noterez que M. Kœberlé n'omet pas de les produire lui-même, bien qu'ils soient tous antérieurs à l'époque (1867) où il prétend avoir eu la notion d'une méthode complète d'hémostase fondée sur l'emploi des pinces, vous ne trouverez plus rien dans les observations publiées par ce chirurgien, qui se rapporte à l'hémostase définitive des gros vaisseaux obtenue par le pincement. Vous remarquerez encore que, dans les trois cas, si ce chirurgien eut recours aux pinces laissées à demeure, ce ne fut jamais, en dépit de l'insinuation qu'il produit tardivement dans son Mémoire de 1876, et qui constitue un argument au moins aussi fragile qu'il est un procédé déloyal; ce ne fut jamais,

(1) *Bull. de la Soc. de chir.*, t. II, p. 772, et Kœberlé, *Op. d'ovariot.* Paris, 1865, p. 61. — (2) *Relation d'une opération césarienne pratiquée avec succès.* Strasbourg, 1866, p. 11.

disons-nous, que devant un danger très-pressant et après l'impossibilité bien reconnue d'appliquer une ligature, celle-ci restant toujours, ainsi que nous vous le démontrerons bientôt, avec le fer rouge, les seuls procédés d'hémostase définitive.

Au moins, dans ce Mémoire de revendication violente qu'il produit à la fin de 1876, deux années après que nous avons publié nos leçons sur ce sujet, M. Kœberlé comprend-il bien par quel mécanisme les pinces appliquées sur l'extrémité divisée des vaisseaux peuvent produire l'hémostase? Eh bien! non. Messieurs, l'explication qu'il donne du phénomène n'est pas la vraie, elle a le tort de n'être aucunement physiologique, partant pas acceptable. Il est vrai que, nous-même, nous avions omis de nous expliquer sur ce point dans nos leçons, et sans doute le défaut de pratique de la méthode, de la part de M. Kœberlé, ne lui a pas permis de suppléer par une suffisante observation à notre silence. Suivant lui, « le pincement excessif des pinces *dessécherait* en quelque sorte la partie comprimée, ferait cesser dans un espace de quinze à vingt minutes, d'une manière définitive, l'hémorrhagie des vaisseaux de petit et de moyen calibre, et permettrait de faire rapidement la plupart des opérations sans recourir à une seule ligature (1). » C'est ce même mécanisme qu'il explique encore de la même façon, quelques pages plus loin : « Ayant aperçu que sous l'influence d'une compression forte, à même de *dessécher* les tissus, les vaisseaux, même volumineux, cessaient définitivement de donner du sang au bout d'un quart d'heure, d'une demi-heure, je m'enhardis..., etc. (2). »

Qu'est-ce donc, Messieurs, qu'une partie *desséchée*, si ce n'est une portion de tissu frappée de mortification et destinée par cela même à être éliminée après qu'elle aura subi, sur les points de la périphérie qui la relient encore aux tissus restés vivants, ce travail ulcératif que nous voyons toujours précéder le détachement de l'eschare? Et vous admettriez que pendant qu'un tel travail se produit dans l'épaisseur d'une plaie, on

(1) *Bull. de la Soc. de chir.*, t. II, p. 769. — (2) *Ibid.*, p. 775.

pût obtenir la réunion par première intention! De même il serait possible que le détachement d'un nombre parfois énorme de ces petites eschares venant à se faire à l'intérieur de la cavité péritonéale, lorsqu'il a fallu appliquer, par exemple, un nombre considérable de pinces hémostatiques sur les feuillets séreux au cours d'une gastrotomie compliquée, restât sans résultat sur les suites de l'opération? Franchement, ceci est plus qu'inadmissible et dit assez que l'explication proposée ne vaut rien.

Mais vous avez remarqué comme nous que, lorsqu'on a appliqué des pinces, fût-ce pendant quelques minutes seulement, sur des tissus très-vasculaires, la surface pincée apparaît brunâtre et comme ecchymosée au moment où on vient à détacher la pince. Ce phénomène est surtout fort apparent sur les lèvres de section de la peau, parce que la coloration blanche de celle-ci fait mieux ressortir la coloration brune de l'ecchymose. Or, que s'est-il donc produit? Que signifie ce point noir, qui se reproduit toujours, si méticuleuse qu'ait été la propreté des mors de la pince au moment où celle-ci a été appliquée et serrée? Il signifie que, en même temps que l'attrition des tissus a été produite par la compression et par le mâchement déterminés par l'instrument, une extravasation de sang, qui s'est aussitôt coagulé, s'est faite dans les tissus saisis. Par le même mécanisme, les tuniques des vaisseaux, au moins la moyenne et l'interne, ont été rompues et brisées et se sont recroquevillées en remontant du côté du centre, contribuant ainsi à affermir l'obturation. Ainsi, rupture des tuniques des vaisseaux, formation d'un caillot par le sang extravasé sous l'effort de la pression, caillot qui est susceptible de subir plus tard et rapidement la résorption, tels sont les deux phénomènes initiaux qui assurent l'hémostase définitive dans les vaisseaux de petit et de moyen calibre après une pression par les pinces de quelques minutes.

Le mécanisme de l'hémostase définitive des gros vaisseaux obtenue à l'aide des pinces seules est encore le même; mais là, en raison du calibre du vaisseau, il faut faire intervenir un troisième phénomène, et c'est pour cela qu'il est nécessaire de

maintenir les pinces pendant un temps plus long. Comme la petite surface représentée par les mors de la pince n'est plus dans un rapport suffisant avec l'étendue des parois du vaisseau à saisir, comme aussi sa force de compression n'est pas davantage en rapport avec la résistance beaucoup plus grande que présentent les tuniques qui forment les parois d'un gros vaisseau, et que, en conséquence de ces conditions, il résulte que l'ecchymose et l'extravasation du sang, qui devrait former le caillot externe au vaisseau, ne peuvent ni être obtenues aussi facilement, ni surtout sur une étendue en rapport avec le volume du vaisseau, ce qu'il serait d'ailleurs défectueux de tenter, il faut déterminer l'oblitération de la lumière par un mécanisme particulier. C'est pour cela que vous nous voyez laisser alors la pince en place pendant un temps suffisant pour qu'un caillot se forme à l'intérieur du vaisseau, au-dessus du bouchon déjà produit par les tuniques moyenne et interne rompues par la pince, et que celle-ci ne devra être détachée qu'au bout de quatre, six, douze, vingt-quatre et même trente heures, suivant le calibre et l'importance du vaisseau saisi. On s'explique de la sorte que des vaisseaux obturés, suivant un tel mécanisme, n'aient rien à fournir à l'élimination nécrosique, qu'ils ne suppurent pas, que les caillots sanguins ainsi formés puissent être repris plus tard par absorption, et que les tissus pincés eux-mêmes viennent à s'organiser par la suite, soit en tissu fibreux ou de cicatrice, soit de toute autre manière.

Mais que nous sommes loin, comme vous le voyez, du desséchement excessif et de ses conséquences, qui seraient non moins pernicieuses qu'elles sont en contradiction avec les faits qui ont été mis en avant par M. Kœberlé!

C'est pourquoi, après cette appréciation aussi insuffisante que peu vérifiée du mode d'action du pincement des vaisseaux, ne serez-vous que peu étonnés de voir, en lisant le Mémoire publié, à la fin de l'année dernière, par le chirurgien de Strasbourg, pour tenter de se faire attribuer le mérite de la conception de la méthode, qu'il établit, au sujet de l'hémostase définitive des gros vaisseaux, des réserves et des craintes qui

ne sont aucunement légitimées par l'observation des faits. Comment! M. Kœberlé prône l'excellence d'une méthode qu'il dit sienne; il s'en déclare en pleine possession par une pratique continue de près de dix années ; il la dit sûre, expéditive; il lui reconnaît de très-nombreux avantages, non-seulement immédiats, mais pour les suites de l'opération, et quand il s'agit des cas où la méthode peut rendre les plus appréciables services, il écrit ceci : « Relativement aux très-gros vaisseaux, je crois qu'il est *toujours prudent*, *sinon toujours nécessaire*, *d'appliquer des ligatures*, à moins de laisser les pinces à demeure pendant un temps assez long, un à deux jours, ou plus, si on le juge nécessaire (1) ! ».

Comment! c'est là le degré de confiance et de certitude qu'inspire à M. Kœberlé ce moyen merveilleux d'hémostase, à lui qui aurait été d'autant mieux à même d'en comprendre et d'en apprécier tous les avantages qu'il voudrait en être déclaré le père! Que M. Kœberlé nous permette de le lui dire : il parle inconsidérément et avec défiance de la méthode, parce que, malgré nos publications, il ne la connaît qu'imparfaitement. Oui, il est bien vrai que sur les très-gros vaisseaux, les pinces doivent être tenues à demeure pendant plusieurs heures : six, huit, douze, dix-huit et vingt-quatre heures, dans quelques cas exceptionnels même pendant trente-six heures. Mais, à la suite de ce temps, quand on vient à retirer les pinces, on est à l'abri de toute hémorrhagie. Et qu'est-ce que le maintien, pendant une durée relativement si courte, d'instruments tout à fait inoffensifs par leur présence dans les plaies, faciles à manier et à placer dans le pansement, en comparaison des inconvénients, des retards pour la cicatrisation et des suppurations interminables que déterminent, par leur séjour, les fils à ligature? « Il est toujours prudent, sinon toujours nécessaire, » dit notre contradicteur! S'il avait appliqué, ne fût-ce qu'une fois, les pinces hémostatiques dans les conditions dont il s'agit, il se serait bien gardé de formuler une telle appréciation. Mais il s'en est tenu aux seules inductions que lui permettait de faire son inexpé-

(1) *Bull. de la Soc. de chir.*, p. 778.

rience ; il a raisonné d'après le petit groupe de faits conservés par son souvenir : une pince laissée à demeure pendant six jours sur un vaisseau du calibre médiocre d'une artère ovarique et dont on attend avec effroi le détachement spontané! Puis, partant de là, et tout ému des frayeurs passées, cet homme d'initiative et de pratique hardie ne trouve encore rien de tel qu'un bon fil pour lui procurer quelque quiétude!

En ceci, et malgré lui, M. Kœberlé revient à la conduite qu'il a toujours tenue, quoi qu'il veuille alléguer aujourd'hui: ici perce le bout de l'oreille. M. Kœberlé a parlé magistralement tant qu'il s'est agi de faits énoncés dans notre enseignement et dont il lui a été possible depuis de vérifier toute l'exactitude par des essais et une pratique suffisamment répétés. Mais quand il arrive à d'autres faits qu'il n'a plus été à même de contrôler aussi bien, il hésite et se tient dans une prudente réserve.

Eh bien! en agissant ainsi, notre contradicteur, s'il ne prouve pas ce qu'il désirerait pourtant si bien établir, qu'il possède à fond la science d'obtenir l'hémostasie définitive par les pinces, fait du moins acte de sagesse, car il a entrepris une étude toute spéciale de la ligature des vaisseaux et de l'art de disposer les fils dans les plaies avec le moins d'inconvénients possible. Cette étude, il la produisait, en juillet 1874, dans une allocution prononcée devant la Société médicale de Strasbourg. Il est vrai que dans ce discours, tardivement publié depuis, et seulement en juillet ou août 1876, l'auteur fait intervenir, à cette dernière époque, sans doute à titre de document pouvant lui être utile pour aider à faire interpréter l'histoire comme il voudrait qu'on la comprît, quelques lignes calquées sur nos propres conclusions, à propos de la méthode générale d'hémostasie à l'aide des pinces. Quelles applications étendues croyez-vous qu'ait pu faire de la forcipressure le chirurgien qui prononçait les paroles que vous allez entendre, et qui alors énumérait ainsi les cas où il recourait à la ligature, en dépit des grands avantages qu'il déclare aujourd'hui appartenir à la forcipressure?

« Les fils des ligatures devront être dirigés, écrit-il, par le

trajet le plus court à travers l'incision, entre les points de suture, isolés ou réunis; on peut aussi les faire passer à travers un tube à drainage. Il faut les tirailler quelque peu à chaque pansement, afin de constater qu'il ne s'amasse pas de liquides le long de leur trajet, et afin de leur donner issue, s'il y a lieu. Dans quelques circonstances, dans les moignons des amputés, dans les extirpations de la glande mammaire, des tumeurs, etc., il est parfois avantageux de faire, pour certains fils, une ouverture spéciale à travers la peau. On abrége ainsi la durée de la cicatrisation en obviant aux accidents consécutifs provenant du long trajet des fils (1). »

Et quelle conclusion peut-on tirer en voyant le chirurgien qui déclare, en 1876, que « les ligatures des vaisseaux étaient devenues excessivement rares » dans ses opérations, depuis 1867, s'occuper avec tant de soin, en 1874, des qualités que doit présenter un bon fil à ligature, si ce n'est qu'il avait souvent à mettre celles-ci à profit? Or, en juillet 1874, dans l'allocution citée, M. Kœberlé disait ceci : « Relativement aux ligatures, aux sutures profondes, à la filopressure, je donne la préférence au fil en soie de Chine légèrement ciré, d'une force variable suivant les circonstances. Les autres substances, telles que : le chanvre, le lin, la soie ordinaire, l'argent, lui sont très-inférieures. Le fil doit être net, propre et lavé, si c'est nécessaire, dans l'eau et l'alcool (2). »

Cet ensemble de témoignages vous paraît-il suffisant, Messieurs? Est-ce assez que d'avoir établi devant vous que, à part les publications faites, dans un but intéressé, depuis moins d'un an, par M. Kœberlé et dans lesquelles il a calqué servilement nos propres conclusions, rien dans ses travaux antérieurs et rien non plus dans les observations qu'il a publiées en si grand nombre ne peut, non pas établir, mais même donner à penser qu'il ait eu la conception de chercher à obtenir l'hémostasie définitive de vaisseaux de quelque importance, par l'application plus ou moins prolongée des pinces? Les trois faits de la pratique de notre adversaire qui pour-

(1) *Mém. de la Soc. de méd. de Strasbourg*, t. XII, p. 19. Strasbourg, 1876. — (2) *Ibid.*, p. 17.

stasie préventive. C'est, sans doute, à ses yeux l'une des principales, puisqu'elle est la seule qui soit citée par lui dans le corps de son Mémoire, et pourtant, on croirait, en les voyant, que c'est tout spécialement dans ce but que les pinces de Charrière ont été modifiées par lui. Mais comme M. Kœberlé s'est imposé la tâche de ne laisser de côté aucune partie de notre méthode, aucun point de vue de notre travail, sans les revendiquer aussitôt comme siens, il ne pouvait s'en tenir à cette application d'un intérêt fort médiocre et qui avait, en outre, le tort de ruiner tout un groupe de ses prétentions antérieurement exposées.

Nous avions, vous le savez, consacré un chapitre de nos *Leçons sur la forcipressure* à établir tous les avantages que l'on peut obtenir du pincement pour produire l'hémostasie préventive. Nous donnions, comme preuves à l'appui, quelques observations de malades ayant subi devant vous des opérations portant sur des régions très-vasculaires (l'utérus, les lèvres, les joues, la luette, la langue, les tissus érectiles, et dans lesquelles le pincement préventif des vaisseaux nous avait procuré un succès aussi certain que facile. Nous produisions même devant vos yeux à ce sujet quelques modèles nouveaux de pinces que nous avions imaginés dans ce but : les pinces à

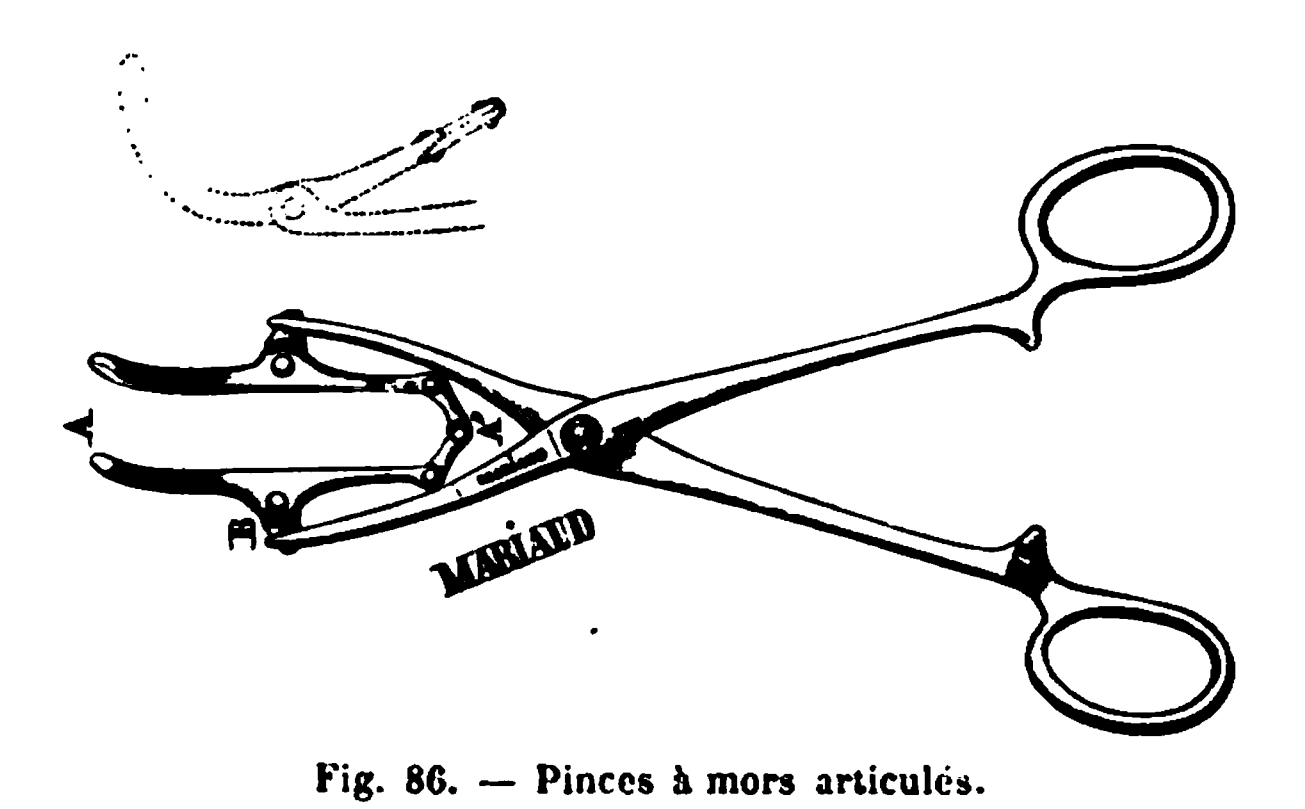

Fig. 86. — Pinces à mors articulés.

mors articulés pour les lèvres et les parties étalées ou membraneuses (fig. 29), les pinces à broche pour transfixer la base de la langue et en comprimer les vaisseaux (fig. 87 et 88).

Et enfin, dans nos conclusions présentées d'abord à l'Académie de médecine (1), puis consignées quelque temps après à la

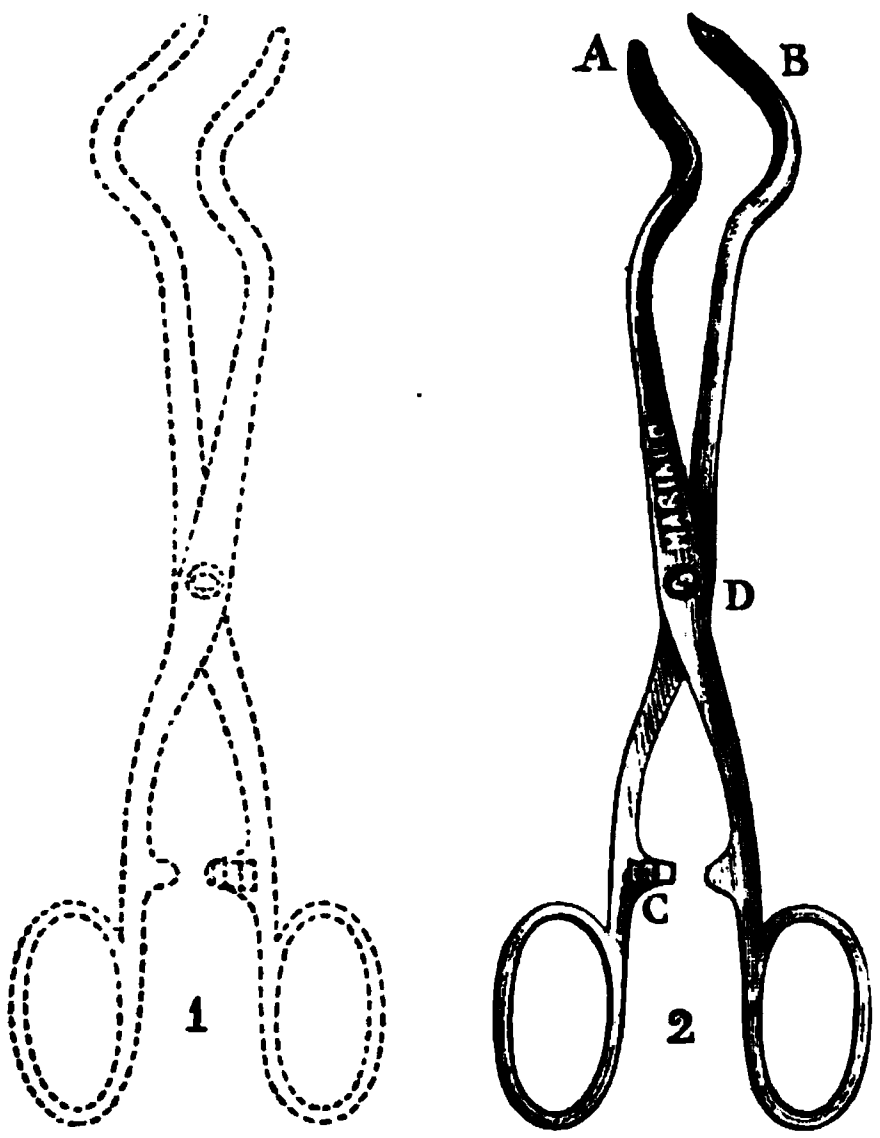

Fig. 87. — Pinces à transfixion et à crémaillère (petit modèle).

fin de la monographie de MM. Deny et Exchaquet, nous résumions notre opinion en disant :

« Les pinces permettent d'obtenir l'*hémostasie préventive*

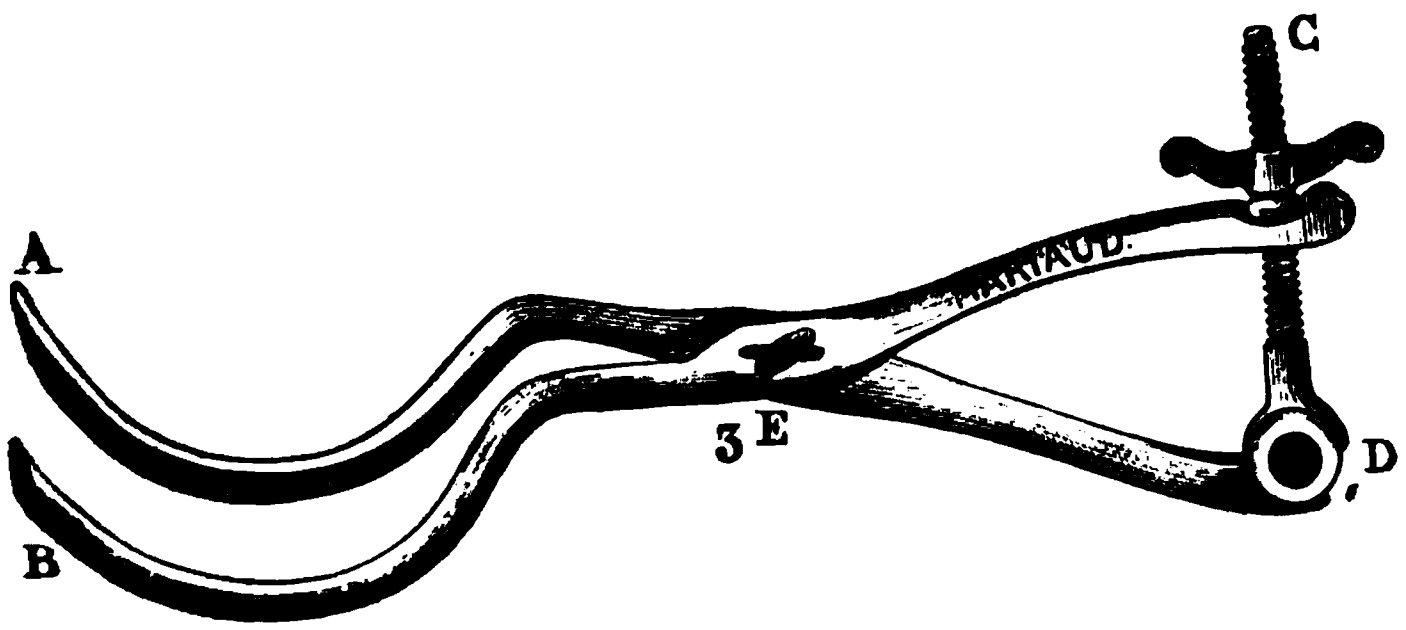

Fig. 88. — Pinces à transfixion d'une grande puissance et manœuvrées au moyen d'un écrou.

dans un certain nombre d'opérations sur la langue, les

(1) Séance du 19 janvier 1875.

joues, etc., et, d'une façon générale, dans les ablations de tumeurs pédiculées ou faciles à pédiculiser (1). »

Or, que dit M. Kœberlé, en 1876, dans les conclusions de ce Mémoire, où il fait mieux voir son esprit inventif pour les procédés de chicane que son génie d'inventeur? Il note, en cherchant à s'attribuer le mérite de la découverte, la possibilité d'obtenir l'hémostasie préventive par les pinces, sans oser pourtant la désigner du nom que nous lui avons donné et qui est le seul qui permette d'en bien faire saisir les applications.

« *On* peut, écrit-il, utiliser ces mêmes pinces pour l'hémostasie temporaire en comprimant en masse les parties molles de tous les organes minces, saillants, peu épais, en plaçant *deux de ces pinces* à angle plus ou moins aigu, de manière à se toucher par leur extrémité (2). »

On, allez-vous nous dire, c'est le vague, l'indéterminé, vous peut-être que l'auteur a voulu désigner par ce vocable impersonnel... Erreur! car ce chapitre de *conclusions* commence par ces mots formels : « Mes pinces hémostatiques agissent d'après le principe, etc., etc. (3), » et tout ce qui suit, d'après le rédacteur, représente l'œuvre de M. Kœberlé.

Il est vrai que les pinces ne sont pas l'invention de M. Kœberlé, qui leur a tout au plus fait subir quelques modifications peu avantageuses sous le rapport de la pratique, nous vous l'avons démontré; que le principe sur lequel ce chirurgien appuie sa prétendue méthode est faux, vous l'avez vu; que cette méthode n'est qu'une fiction ou mieux qu'une prétention faussement produite, car celui qui la revendique comme sienne est assez peu familiarisé avec les applications qu'elle est susceptible de recevoir, pour qu'il ne puisse jamais parvenir à l'exposer d'une façon ferme et sans contradiction, ni à l'établir par des *groupes* de faits entrepris en connaissance de cause, décidés en dehors des nécessités survenues au cours d'une opération, et tirés de sa pratique personnelle.

Et malgré l'évidence de ces arguments irréfragables, M. Kœ-

(1) *De la forcipressure*, par Deny et Exchaquet, p. 68.
(2) *Bull. et Mém. de la Soc. de chir.* Nouv. série, t. II, an. 1876, p. 786.
(3) *Ibid.*

berlé n'hésite pas à faire magistralement étalage de ce qu'il appelle sa méthode. Il nous accuse de l'en avoir spolié! Sa méthode! Ah! une dernière fois, Messieurs, récapitulons encore les faits ensemble, ce sera prononcer le jugement et fermer le débat.

Pincement et hémostasie temporaires. — Pratiquée aux cours des opérations et seulement pour réprimer temporairement le cours du sang, la conception de ce procédé est fort ancienne. Le seul mérite que puisse revendiquer la chirurgie contemporaine est d'avoir su en généraliser l'application à la pratique de toutes les opérations, et, sans vouloir en désigner autrement le principal initiateur, ce ne fut certes pas M. Kœberlé.

Hémostasie définitive par le pincement — Ici, il y a deux points de vue très-différents, suivant que l'on considère l'hémostasie obtenue sur les petits vaisseaux et celle à obtenir sur les vaisseaux d'un certain calibre et sur les gros vaisseaux. La première n'est que peu intéressante, puisqu'elle peut, en général, être facilement obtenue par un grand nombre de moyens autres que le pincement. La seconde, au contraire, est d'un extrême intérêt puisqu'elle permet, grâce aux pinces, de supprimer la ligature et les graves inconvénients ultérieurs que celle-ci peut présenter; qu'elle se prête, dans un grand nombre de cas, à la réunion immédiate, et qu'elle rend possibles un certain nombre d'opérations qui, à son défaut, n'auraient que peu de chances de réussir. Comme tout le monde, M. Kœberlé a entrevu la première. Quant à la seconde, loin d'en être l'inventeur, elle lui est encore assez peu familière pour qu'il n'en connaisse pas toutes les applications; pour qu'il ne puisse formuler les règles précises qui doivent présider à son emploi; pour qu'enfin il n'en parle toujours qu'avec une méfiance qui n'est qu'une preuve trop certaine de son peu d'expérience à ce sujet.

Pincement et hémostasie préventifs. — Signalés seulement et incidemment en deux passages du riant Mémoire de M. Kœberlé comme représentant une chose possible, un peu plus il les passait complétement sous silence. Dès le moment qu'on émettait des prétentions d'invention de méthode, c'était pour-

tant un point de vue qu'il était indispensable de considérer, puisqu'il se trouvait implicitement contenu dans les deux groupes des applications du pincement qui précèdent. Mais notre contradicteur, dans l'aventure odieuse qu'il a entreprise, avait trop de vraisemblances à imaginer et à établir pour pouvoir également s'attacher au fond et à la forme. Il nous a emprunté le fond; son initiative se borne à avoir écrit le plaidoyer. Elle est peu enviable!

Maintenant, un dernier mot, car, à prolonger plus longtemps devant vous cette discussion écœurante, le dégoût vous prendrait. Je vais vous lire, Messieurs, les conclusions qui furent présentées à l'Académie de médecine *en janvier* 1875, au moment même où deux de mes élèves, MM. Deny et Exchaquet, publiaient les leçons que j'avais professées, l'année précédente, sur la forcipressure; en regard je vous présenterai les conclusions dont M. Kœberlé a fait suivre son Mémoire, *en novembre* 1876. Ces deux documents en main, vous les comparerez et vous examinerez si le chirurgien strasbourgeois a ajouté un mot, une idée, un aperçu même, s'il a apporté une modification, si petite qu'elle soit, à ce que nous avons fait, ou s'il s'est borné à en faire une copie servile, à commettre une action déloyale!

Conclusions présentées par nous en janvier 1875 *à l'Académie de médecine et reproduites telles qu'elles figurent à la fin du Mémoire sur la forcipressure publié d'après nos leçons professées en* 1874 *à l'hôpital Saint-Louis, de MM. Deny et Exchaquet.*

« Nous pourrions rapporter encore un grand nombre de faits où les pinces hémostatiques ont été employées avec avantage, car c'est par centaines qu'il faudrait compter les opérations dans lesquelles M. Péan les a appliquées depuis plusieurs années. Toutes les personnes qui ont assisté à ses cliniques ont été frappées comme nous des avantages réalisés par ce procédé d'hémostase. Infiniment plus simple et plus facile à exécuter que la ligature ou la torsion, la forcipressure ne le cède pas davantage à ces procédés par les résultats définitifs qu'elle donne. Elle permet, en outre, de pratiquer les opérations en

perdant moins de sang qu'avec toute autre méthode, et ne cause aucune douleur au malade, grâce aux procédés perfectionnés qui servent à l'exécuter.

« Nous croyons donc pouvoir, en terminant, tirer des faits exposés dans ce travail les propositions suivantes :

« 1° La forcipressure ne peut être confondue avec aucun autre procédé d'hémostase.

« 2° D'origine ancienne, elle n'a été employée que dans ces dernières années, pour remplacer dans les opérations chirurgicales les procédés d'hémostase généralement usités, tels que la ligature, la torsion, etc.

« 3° Elle n'a pris véritablement rang dans la science qu'à partir du jour où M. Péan a fait construire, pour l'exécuter, des pinces spéciales dites *pinces hémostatiques*.

« 4° Ces pinces permettent d'obtenir l'*hémostasie préventive* dans un certain nombre d'opérations sur la langue, les joues, etc., et d'une façon générale dans les ablations de tumeurs pédiculées ou faciles à pédiculiser (*forcipressure préventive*).

« 5° Appliquées sur l'extrémité des vaisseaux divisés dans le cours d'une opération ou par le fait d'un traumatisme accidentel, ces pinces produisent l'*hémostasie temporaire* (*forcipressure temporaire*).

« 6° Laissées en place sur ces vaisseaux pendant quelque temps, le plus souvent de douze à trente-six heures, elles déterminent l'*hémostasie définitive*, et peuvent ainsi remplacer avantageusement, dans la plupart des cas, la torsion et la ligature, leur séjour dans les plaies ne déterminant jamais d'accidents (*forcipressure définitive*). »

Conclusions insérées par M. Kœberlé à la fin du Mémoire qu'il a lu à la Société de chirurgie dans la séance du 29 *novembre* 1876.

« Mes pinces hémostatiques agissent d'après le principe d'une compression excessive, et produisent ainsi l'hémostasie définitive des vaisseaux divisés par dessiccation des parties pincées.

« Leur usage simplifie d'une façon notable la pratique des opérations chirurgicales.

« Destinées dans le principe à produire simplement une hémostasie temporaire et à faciliter l'hémostasie définitive à l'aide de ligature, je les ai employées depuis 1867 dans les opérations les plus variées pour produire directement l'hémostasie définitive par une application de quelques minutes sur les vaisseaux divisés. Pour les gros vaisseaux, il est prudent de les laisser pendant quelques heures, un jour au plus.

« On supprime ainsi, d'une manière à peu près complète, les ligatures, si toutefois on juge à propos d'en faire dans certaines circonstances. De toutes manières, l'emploi des pinces hémostatiques facilite l'application de ces ligatures et permet de restreindre autant que possible la perte de sang et d'abréger la durée des opérations.

« Après l'ablation des pinces, qui représentent en quelque sorte une ligature amovible à volonté, il ne reste aucun corps étranger dans les plaies.

« On peut utiliser ces mêmes pinces pour l'hémostasie temporaire en comprimant en masse les parties molles de tous les organes minces, saillants, peu épais, en plaçant deux de ces pinces à angle plus ou moins aigu de manière à se toucher par leur extrémité.

« L'application des pinces est d'une exécution facile, rapide, et peut dispenser du concours d'aides. »

SEIZIÈME LEÇON

CONSIDÉRATIONS SUR LES TUMEURS DU CORPS THYROIDE. — INDICATIONS DE LA TRACHÉOTOMIE CHEZ L'ADULTE. — NOTRE PROCÉDÉ POUR CETTE OPÉRATION.

MESSIEURS,

S'il est une opération qui réclame de la part du chirurgien une décision prompte et énergique, c'est à coup sûr la trachéotomie. Je n'ai pas besoin de vous faire remarquer que dans les services d'adultes, elle est rare, exceptionnelle même : vous savez tous que c'est chez les enfants que l'on a le plus souvent l'occasion de la faire, en ville aussi bien qu'à l'hôpital. Ses indications sont à peu près toujours les mêmes à cet âge : on ne la pratique guère que dans le croup et pour remédier à la suffocation produite par un corps étranger introduit dans les voies aériennes. Chez l'adulte la diphthérie est heureusement beaucoup moins fréquente, mais on trouve d'autres indications qui font défaut dans l'enfance ; on peut même dire que les affections qui nécessitent l'ouverture de la trachée ou du larynx sont plus nombreuses dans le second cas que dans le premier ; malgré cela, la proportion des trachéotomies chez les adultes est peu considérable relativement à celles de l'enfance.

Nous avons dû récemment y recourir chez un malade que l'on apporta presque mourant dans notre service ; nous la

fîmes d'après des règles que nous vous avons tracées plusieurs fois déjà ; elle fut menée à bien sans difficulté. Malheureusement nous ne pouvions espérer que fort peu de chose : le malade qui succombait à un cancer du corps thyroïde était arrivé à la période ultime de son affection, aussi l'opération ne nous procura-t-elle qu'une rémission de quelques heures à la suite de laquelle le malade périt asphyxié. Malgré cette issue que l'on ne pouvait éviter, ce cas fut l'objet de plusieurs considérations intéressantes relatives : 1° aux tumeurs thyroïdiennes ; 2° aux indications de la trachéotomie chez l'adulte ; 3° au procédé que nous employons habituellement.

Vous me permettrez, Messieurs, de reprendre aujourd'hui ce je vous ai dit sur ces différents points, de manière à élucider ce qui a pu vous paraître obscur, à compléter les renseignements sommaires que j'ai pu vous donner avant l'opération. Revenons d'abord à l'histoire du malade.

OBSERVATION CXXXVIII.

X... âgé de cinquante et un ans, boulanger, entre le 15 mars 1876, salle Sainte-Marthe, n° 13, pour une tumeur volumineuse de la région antérieure du cou.

Il fait des excès de boisson, mais il n'aurait jamais eu d'accidents d'alcoolisme. De plus, il est syphilitique, et sa diathèse qui remonte à 20 ans environ, après avoir causé pendant quelque temps des troubles divers, paraît l'avoir laissé ensuite en repos.

Il y a quatre ans, il s'aperçut que la partie droite de la gorge augmentait de volume et ayant porté la main dans cette région, il constata la présence d'une tumeur dure, indolente, globuleuse, de la grosseur d'une mandarine. Depuis lors elle a gardé sensiblement les mêmes dimensions ; jamais elle n'a été le siége de douleurs, jamais elle n'a causé de troubles de la respiration. Le malade, il y a un an environ, a consulté un médecin qui lui a prescrit l'iodure de potassium et le sirop de Gibert ; cette médication a été sans influence. Bien plus, depuis six mois, est apparue de l'autre côté du cou une tumeur à peu près symétrique, qui, au lieu de rester stationnaire, s'est développée avec une rapidité étonnante. Elle a d'autant plus effrayé le malade qu'elle s'est accompagnée de symptômes que n'avait jamais présentés la première.

En examinant ces deux tumeurs, voici ce que nous trouvons aujourd'hui.

Celle du côté droit a la forme et la grosseur d'une orange ; elle occupe la moitié inférieure de la région sous-hyoïdienne, s'avançant sous le sterno-mastoïdien qu'elle soulève. Elle est dure, non fluctuante, assez mobile latéralement et sur les parties profondes ; elle n'a produit aucun changement de coloration de la peau qui ne lui adhère nullement ; elle est animée de battements énergiques, mais ces battements sont produits par un soulèvement en masse de la tumeur, et non par son expansion, ce qui démontre tout de suite que l'artère carotide n'entre pour rien dans sa composition.

La tumeur du côté gauche est beaucoup plus volumineuse et occupe en la totalité la région sous-hyoïdienne. Elle a une forme ovoïde à grosse extrémité inférieure, une dimension égale à celle de la tête d'un fœtus de six mois. Elle envoie quelques prolongements dans la région sterno-mastoïdienne ; d'autres se dirigent en bas et paraissent passer derrière le sternum.

Ses caractères physiques sont à peu près les mêmes que ceux de la tumeur de droite. Elle présente cependant des bosselures distinctes, dures et dans lesquelles on reconnaît sans peine des ganglions engorgés. Ce sont surtout eux qui prolongent la tumeur dans les directions que nous venons d'indiquer. Les veines superficielles de la région sont notablement dilatées et forment sous la peau des saillies bleuâtres entrecroisées se gonflant pendant l'expiration. Le lacis qui en résulte se prolonge jusque sur la partie supérieure droite du thorax.

Si l'on fait contracter les muscles sterno-mastoïdiens on constate que non-seulement ils se trouvent placés au-dessus de la tumeur, mais que, tandis que le sterno-mastoïdien droit est absolument indépendant, le gauche paraît soudé à la tumeur.

Les deux tumeurs se soulèvent pendant les mouvements de déglutition et sont reliées sur la ligne médiane par une portion ayant de 3 à 4 centimètres de hauteur. En cherchant à se rendre compte de la position du larynx et de la trachée, on y parvient difficilement, tant ils sont repoussés en arrière. La trachée est refoulée à droite.

Le malade est maintenant maigre, sans forces, d'apparence cachectique ; depuis quatre mois, il lui est impossible d'exercer son pénible métier ; depuis quelque temps, il éprouve quelques élancements supportables. La pression sur les tumeurs est peu douloureuse ; la déglutition est gênée, mais relativement assez facile et il faut appeler l'attention du malade sur cette gêne pour qu'il l'accuse.

Il n'en est pas de même de la respiration qui s'effectue avec la plus grande difficulté ; l'air qui traverse le larynx produit ce sifflement particulier auquel on a donné le nom de cornage. C'est un indice certain de la présence d'un obstacle laryngien. Le malade fait des efforts inouis avec tous les muscles inspirateurs pour faire pénétrer dans ses poumons une quantité d'air suffisante. C'est surtout la nuit

que cette dyspnée est intense. Plusieurs fois, le malade doit se lever en proie à des accès de suffocation qui menaçaient d'être mortels, mais diminuent dans la position verticale. Ce symptôme, avons-nous dit, est effrayant, et c'est lui qui a conduit ce malade au dispensaire du docteur Ch. Fauvel qui nous l'a adressé pour pratiquer la trachéotomie.

L'examen larnygoscopique, fait par notre interne M. Poyet, chef de clinique de M. Fauvel, ne révèle rien de particulier du côté de la glotte, ce qui d'ailleurs était à supposer, car la voix est intacte. Tout le larynx est déplacé en masse et refoulé du côté gauche, l'épiglotte paraît abaissée sur le larynx.

Le diagnostic que nous allons discuter un peu plus loin fut fait sans difficulté et quelques heures après l'entrée du malade nous fîmes la trachéotomie de la manière suivante :

La peau incisée, nous suivîmes l'intervalle des muscles sterno-hyoïdiens et sterno-mastoïdiens, en ayant soin de refouler et de ménager les veines jugulaires antérieures très-dilatées, et autant que possible les veines afférentes de moindre calibre. Une d'elles qui présentait à peu près le diamètre d'une plume d'oie, fut disséquée avec le plus grand soin, écartée au moyen d'un rétracteur et confiée à un aide.

La tumeur médiane ainsi mise à nu fut disséquée avec lenteur et attirée en bas. On conçoit en effet que la section au milieu d'un tissu si vasculaire eût été une grave complication.

Chemin faisant, tous les vaisseaux de quelque importance qui donnaient du sang étaient saisis à l'aide d'une pince hémostatique, qui servait en même temps de rétracteur. Grâce à l'emploi de ces pinces et au soin avec lequel les veines furent disséquées, le malade ne perdit que très-peu de sang, et cela, malgré la vascularité excessive de la région et le lacis des dilatations veineuses que l'on ne put complétement éviter.

On arriva ainsi sur le conduit laryngo-trachéal et le cartilage cricoïde fut mis à nu. Même dans ces conditions, il était encore difficile de savoir où se trouvait la trachée, tant elle était refoulée en arrière. Pour nous en assurer, nous fîmes une ponction au niveau du cartilage, et par la piqûre nous introduisîmes une sonde cannelée qui nous permit de constater que nous nous trouvions juste au niveau de l'obstacle à l'entrée de l'air.

Certain alors du trajet que suivait le canal respiratoire, nous agrandîmes l'incision en coupant avec de forts ciseaux le cartilage cricoïde en partie ossifié et les trois premiers anneaux de la trachée, ouverture suffisante pour permettre l'introduction d'une grosse canule dirigée par notre mandrin canaliculé (Voy. fig. 84).

Après l'introduction de la canule, quelques quintes de toux permirent au malade de rejeter des crachats visqueux sanguinolents ; la respiration put s'établir, et le soulagement fut tel qu'il se croyait guéri. Tout alla bien les premières heures qui suivirent l'opération ; le ma-

lade respirait avec facilité, mais vers le soir il devint agité, anxieux et bien que le passage de l'air se fît régulièrement, les signes de l'asphyxie augmentaient ; les veines du cou étaient gonflées comme avant l'opération.

L'interne de garde lui fit donner une potion calmante qui fut à peu près sans effet ; le malade passa une nuit des plus agitées jusqu'à quatre heures du matin. A ce moment il devint calme et on cessa de le surveiller. A sept heures, il était mort. Les symptômes présentés pendant les derniers moments avaient passé inaperçus.

L'autopsie faite vingt-quatre heures plus tard donna les résultats suivants :

Les trois lobes des corps thyroïdes étaient cancéreux de même que tous les ganglions voisins.

Le lobe droit, très-peu développé en avant, l'était beaucoup en arrière. A ce niveau, il reposait sur la colonne vertébrale et comprimait l'œsophage, ainsi que la partie membraneuse de la trachée.

Le lobe moyen qui comprimait la trachée au niveau du cartilage cricoïde n'avait que le volume d'une grosse noix.

Le lobe gauche avait les dimensions de la tête d'un fœtus de six mois et était composé de tissu encéphaloïde, irrégulier et bosselé. Il avait rejeté plus que le lobe droit les vaisseaux de la région sur la paroi latérale.

Les organes voisins ont conservé, à droite, à peu près leurs rapports et leur structure, il n'en est pas de même à gauche. Non-seulement, le sterno-mastoïdien a été écarté violemment, et ses fibres dissociées ; mais, par sa face profonde, il adhère intimement à la tumeur, et si on le soulève, on constate que ces adhérences se sont faites au moyen de noyaux durs, jaunâtres, disséminés au milieu des fibres musculaires, ayant absolument la même apparence microscopique que la tumeur thyroïdienne et occupant la partie moyenne du muscle, dans une étendue de 5 à 6 centimètres.

Les ganglions, si nombreux le long de la carotide, étaient hypertrophiés et dégénérés. Cette dégénérescence s'étendait à ceux du médiastin.

La trachée était comprimée, aplatie contre la colonne vertébrale et renfermait d'abondantes mucosités sanguinolentes.

L'œsophage paraissait aplati, mais ses parois étaient intactes.

Les modifications les plus intéressantes se trouvaient du côté de la jugulaire interne gauche. Cette veine était distendue par une masse blanchâtre, au point d'avoir doublé de volume et de former un cylindre dur, grisâtre, opaque, comparable à une anse d'intestin qui serait remplie de matières stercorales durcies. Les branches afférentes de la face et du cou du côté correspondant étaient elles-mêmes envahies par des prolongements de la même substance et remplies de caillots; on

observait également des prolongements vers le tronc brachio-céphalique qui était complétement oblitéré. La veine d'ailleurs était si intimement unie à la tumeur qu'on ne pouvait l'en séparer. En ouvrant le vaisseau, on constata que la masse blanchâtre oblitérante était constituée par une substance mollasse, semblable à de la pulpe cérébrale. Il était impossible de la détacher de la paroi interne de la veine dont elle paraissait être une émanation, tandis que la paroi externe était complétement libre, à l'exception cependant de quelques brides qui l'unissaient au tissu morbide. Il n'y avait pas à douter : le néoplasme s'était propagé à la veine comme au sterno-mastoïdien et s'était développé dans son intérieur.

Mais au-dessus et au-dessous de la substance adhérente, dans les veines faciales et dans le tronc brachio-céphalique, l'oblitération n'avait plus lieu de la même manière; ce n'était plus une masse bourgeonnant aux dépens de la paroi, mais bien des caillots libres, blanchâtres, fibrineux.

La veine jugulaire du côté droit, contenait un caillot peu volumineux, mais elle n'était pas envahie par le néoplasme comme celle du côté gauche.

La veine cave supérieure paraissait libre; il n'en était plus de même du cœur qui renfermait un énorme caillot en partie blanc, fibrineux, en partie constitué par du sang coagulé et qui adhérait assez intimement à la valvule tricuspide.

Le cœur gauche ne présentait pas le même phénomène. Les artères pulmonaires examinées avec le plus grand soin ne renfermaient pas de caillots blancs, mais elles étaient gorgées de caillots rouges volumineux qui ne s'étaient certainement pas tous produits après la mort.

Le poumon droit adhérait dans toute son étendue à la plèvre pariétale et était splénisé ; le gauche seul fonctionnait.

Parmi les autres organes, le foie mérite seul une mention ; il avait l'aspect cirrhotique que l'on observe chez les buveurs.

Quant au canal artificiel qui avait été créé, il était nettement pratiqué à travers le cartilage cricoïde et les trois premiers anneaux de la trachée, et il avait permis facilement l'accès de l'air, d'autant plus facilement, que la canule était large et qu'il n'était tombé dans la trachée aucune goutte de sang.

Rien du côté du cerveau.

En résumé, le malade avait bien un cancer de la glande thyroïde propagé secondairement à la jugulaire gauche ou sterno-mastoïdien. Il était mort non point à cause de la compression des voies aériennes, mais par suite de l'oblitération des artères pulmonaires par les caillots développés au niveau du produit cancéreux intra-veineux.

Maintenant, Messieurs, que nous avons revu ensemble toutes

les particularités de ce cas intéressant, nous allons étudier les différents points que je vous ai indiqués au début de cette leçon.

I. — CONSIDÉRATIONS SUR LES TUMEURS DU CORPS THYROIDE.

En présence des symptômes que nous avions constatés pendant la vie, il ne nous fut pas difficile d'établir le diagnostic.

Le siége, la forme des tumeurs, leur mobilité dans le sens vertical pendant la déglutition, suffisaient pour permettre d'affirmer que l'on se trouvait en présence de l'une de ces variétés décrites sous le nom générique de goîtres. Nous pouvons ajouter que la gravité des symptômes observés du côté des voies respiratoires le plaçait naturellement dans la catégorie des goîtres suffocants. Mais ne pouvait-on point pousser plus loin le diagnostic et se demander quelle était la nature histologique de cette tumeur ?

Celles que l'on rencontre dans le corps thyroïde peuvent être rangées en quatre catégories :

1° Ce sont des hypertrophies vraies résultant de la multiplication de tous les éléments de la glande.

2° D'autres sont produites par le développement exagéré des vésicules, et l'accumulation anormale de liquide dans leurs cavités ; ces tumeurs sont désignées par les auteurs sous le nom de goîtres kystiques.

3° Une autre variété résulte de la multiplication et de l'augmentation de volume des vaisseaux.

4° Enfin des carcinomes de consistance diverse se développant au milieu de la glande forment l'espèce la plus grave.

Dans notre cas les trois premières variétés pouvaient être éliminées. Le goître hypertrophique en effet a une marche tout autre et ne se développe que dans certaines localités : il se montre dans le jeune âge, sa marche est lente et graduelle, et l'on n'a pas d'exemple qu'une semblable affection ait acquis en six mois une telle gravité. Ajoutons que ces goîtres endémiques forment des tumeurs régulières qui reproduisent en grand l'aspect de la glande normale.

Nous pourrions faire des remarques analogues pour les deux autres variétés. On ne trouvait ni la fluctuation nette, propre aux tumeurs kystiques, ni le battement spécial, le mouvement d'expansion propre aux tumeurs vasculaires.

Il nous restait donc le cancer : Le développement rapide de la tumeur du côté gauche, la présence de ganglions, venaient confirmer ce diagnostic fait d'abord par exclusion.

Quelle doit être la conduite du chirurgien en pareille circonstance ? Il va s'en dire qu'il n'y a pas à songer aux traitements médicaux qui donnent quelquefois de bons résultats dans le goître endémique. D'ailleurs, ces moyens avaient été employés sans succès chez notre malade ; il fallait donc intervenir chirurgicalement pour frayer un passage à l'air.

On a pu arriver à ce résultat dans certains goîtres suffocants, sans pratiquer d'ouverture à la trachée. C'est lorsque la compression tient moins au volume de la tumeur qu'à sa position derrière la fourchette du sternum qui lui sert de point d'appui.

On conçoit sans peine que, dans ces cas, un néoplasme même peu volumineux soit suffisant pour amener des accès de suffocation, mais on comprend aussi que son déplacement, son soulèvement au-dessus du sternum, suffit pour faire cesser les accidents asphyxiques.

Mais, chez notre malade, ce n'était pas à cette variété dite goître plongeant que nous avions affaire, et le seul moyen de rétablir le passage de l'air était de pratiquer la trachéotomie.

Les tumeurs de même origine et produisant les mêmes accidents constituent donc une indication absolue. Nous allons voir les autres en abordant le second point que nous devons traiter.

II. — INDICATIONS DE LA TRACHÉOTOMIE CHEZ L'ADULTE.

Tandis que presque toutes les trachéotomies pratiquées sur l'enfant le sont dans le cours du croup, il est tout à fait exceptionnel, comme je vous l'ai dit, de voir chez l'adulte cette maladie nécessiter l'ouverture de la trachée.

Règle générale, on peut dire qu'il y a lieu de l'ouvrir toutes

les fois qu'il y a une menace d'asphyxie produite par un obstacle au passage de l'air dans la partie supérieure du conduit laryngo-trachéal.

Or, nous rencontrerons visiblement cette circonstance : 1° dans les cancers du larynx ; 2° dans l'œdème de la glotte ordinairement consécutif aux ulcérations tuberculeuses ou syphilitiques ; 3° à la suite des inflammations ou des tumeurs du voisinage comprimant la trachée ; 4° pour des corps étrangers des voies aériennes supérieures ; 5° dans le cours des paralysies laryngées d'origine centrale ; 6° dans les rétrécissements de la trachée.

1° Pour peu que les *cancers du larynx* se développent au niveau de l'une des cordes vocales supérieures, ils arrivent rapidement à obstruer la glotte et à amener des accidents asphyxiques.

L'examen laryngoscopique permet de suivre leur évolution, de constater leurs progrès et de préciser l'instant où l'ouverture de la trachée est nécessaire. Il est bien entendu que, dans ces cas, l'opération n'est que palliative. Nous avons souvent vu des malades atteints de cette terrible affection vivre huit, dix et même dix-huit mois après avoir été trachéotomisés. Aussi, dans ces cas, avons-nous l'habitude d'enlever une rondelle du cricoïde en même temps que nous incisons quelques anneaux de la trachée. De cette façon, la canule est mieux supportée, et le procédé n'a aucun inconvénient, étant donnée la terminaison fatale de la maladie.

2° Le laryngoscope permet également de diagnostiquer *un œdème de la glotte*, d'en suivre les progrès et de préciser le moment où doit être faite l'opération. Il est presque toujours amené par des ulcérations de nature tuberculeuse, scrofuleuse ou syphilitique. Ces dernières surtout réclament la trachéotomie.

Vous en avez eu un exemple frappant, il y a un mois environ chez un malade opéré sous vos yeux par M. Poyet. Il s'était présenté six semaines auparavant au dispensaire du docteur Fauvel, se plaignant de vives douleurs pendant la déglutition, de douleurs lancinantes dans les oreilles et surtout d'une grande gêne de la respiration ; il faisait entendre un bruit de

cornage très-intense que vous avez pu vous-mêmes constater avant l'opération.

L'examen laryngoscopique montra des ulcérations des aryténoïdes et des cordes vocales supérieures qui étaient considérablement tuméfiées et empêchaient complétement de voir la glotte. Le malade ne présentait aucun symptôme de phthisie pulmonaire; mais il accusait des antécédents syphilitiques remontant à dix-huit ans. Le diagnostic d'ulcérations spécifiques fut porté, et comme les accès de suffocation étaient terribles, la nuit surtout, M. Fauvel nous adressa le malade pour le trachéotomiser avant d'instituer un autre traitement.

Bien que le malade fût affaibli et émacié, l'opération réussit très-bien. La position de la trachée qui était très-fuyante en arrière et légèrement déviée à droite, rendit l'opération difficile. L'introduction de la canule eût été plus laborieuse encore si M. Poyet ne s'était servi du mandrin que j'ai fait construire et dont je vous dirai quelques mots dans un instant. Le malade reprit immédiatement sa respiration et sortit de l'hôpital au bout de huit jours, il y a de cela trois semaines.

Pendant son séjour dans nos salles et depuis cette époque. M. Poyet fit sur les ulcérations laryngées, des cautérisations avec la teinture d'iode et institua un traitement par les frictions mercurielles et l'iodure de potassium à haute dose. Depuis quatre jours, l'œdème a disparu, les ulcérations sont complétement cicatrisées, la voix est revenue, et on a pu ôter la canule sans inconvénient; en un mot, le malade est complétement guéri.

Peut-être serez-vous étonnés, Messieurs, de nous voir retirer la canule aussi rapidement. Dans les cas de trachéotomie pour des ulcérations syphilitiques de la glotte, il nous paraît indispensable de l'ôter, dès que l'écartement des cordes vocales permet à une quantité suffisante d'air de pénétrer par le larynx. En 1872, j'ai trachéotomisé pour la même affection une femme de vingt-huit ans. L'opération ne présenta rien de particulier, bien que cette malade fût enceinte.

Au bout de deux mois, la voix n'était pas revenue, et lorsqu'on voulut retirer la canule, ou du moins lorsque la malade

en obstruait l'ouverture soit volontairement, soit par hasard, il ne passait point d'air par le larynx. Cependant, l'examen laryngoscopique montrait que l'œdème avait complétement disparu et que les cordes vocales supérieures et inférieures paraissaient saines. Il était survenu une complication fâcheuse : les deux lèvres de la glotte en se cicatrisant s'étaient soudées comme les lèvres d'une plaie ordinaire. Bien qu'une ouverture ait été faite au moyen d'un trocart et ensuite élargie par une dilatation graduelle, la malade porte encore aujourd'hui sa canule, et ne peut respirer suffisamment par le larynx. L'ouverture a eu pour avantage de faire cesser l'aphonie.

Un tel accident est relativement fréquent. Bruno en rapporte deux cas, Morell Mackenzie un cas, Eloberg de New-York 11 cas; un autre est dû au docteur Delore de Lyon.

De même que les ulcérations syphilitiques et bien plus souvent qu'elles les ulcérations tuberculeuses amènent l'œdème de la glotte et nécessitent la trachéotomie.

L'opération dans ces cas est encore palliative, comme lorsqu'elle est pratiquée pour un cancer ; mais elle a des avantages plus immédiats. En effet, le repos du larynx diminue quelquefois l'inflammation, et les ulcérations se cicatrisent. Dans tous les cas, la canule, outre qu'elle permet au malade de respirer, facilite les applications topiques et médicamenteuses.

Telles sont, Messieurs, les causes laryngées qui nécessitent la trachéotomie.

3° Les *phlegmons larges du cou* peuvent gêner assez l'entrée de l'air, soit en comprimant la trachée, soit à cause de la rétraction cicatricielle qui les suit, pour réclamer l'opération. Je n'ai pas besoin de revenir sur les adénopathies, dont je vous ai parlé suffisamment dans nos précédentes leçons.

4° L'introduction de *corps étrangers* dans la trachée constitue une autre indication : lorsqu'un noyau de fruit, une pièce de monnaie, etc., ont pénétré dans les voies aériennes, il est rare qu'ils puissent ressortir par le larynx. La colonne d'air les repousse bien en haut, mais ils viennent frapper la face inférieure des cordes vocales qui forment un véritable diaphragme. Il en est de même lorsque l'on place le malade sur un plan in-

cliné. Au contraire, après la trachéotomie, le corps étranger se présente de lui-même entre les lèvres de la plaie et peut être extrait facilement. Il est inutile, cela va sans dire, de placer une canule à demeure.

Je n'insisterai pas sur la trachéotomie dans certaines maladies rares, telles que la lèpre, la morve et les paralysies du larynx d'origine bulbaire. J'ai cependant eu l'occasion d'opérer, il y a quelque temps, une malade atteinte de cette dernière affection. Cette femme, âgée de soixante-quatre ans, eut à la suite d'une hémorrhagie cérébrale des accidents de dyspnée intenses qui la déterminèrent à consulter le docteur Fauvel. La voix était intacte, ce qui, au premier abord, ne faisait pas supposer que l'on eût affaire à un obstacle glottique.

L'examen laryngoscopique démontra que le larynx était sain, mais que les cordes vocales inférieures étaient absolument immobiles dans la position qu'elles prennent pour la phonation, c'est-à-dire complétement rapprochées l'une de l'autre. Je trachéotomisai cette malade qui succomba au bout de trois mois à une nouvelle hémorrhagie cérébrale.

5° Les *rétrécissements de la trachée* peuvent être une indication. Dans ce cas, la trachéotomie ne doit être faite que si l'on a déterminé la profondeur du point rétréci, car autrement on serait exposé à ne pouvoir introduire la canule après avoir ponctionné la trachée et la malade mourrait entre les mains du chirurgien. Lorsqu'on aura décidé de pratiquer la trachéotomie pour un rétrécissement de la trachée, on devra se munir de canules spéciales dont l'introduction sera facile.

III. — NOTRE PROCÉDÉ POUR LA TRACHÉOTOMIE.

Voyons maintenant comment nous faisons l'opération.

La trachée de l'enfant moins grosse que celle de l'adulte échappe plus facilement aux recherches ; mais cet inconvénient est amplement racheté par la conservation des rapports normaux entre les divers organes du cou.

Chez l'adulte, on se fait difficilement une idée des déplacements des muscles, des vaisseaux que l'on peut rencontrer, surtout si l'obstacle au passage de l'air est situé en dehors de la trachée. Ce conduit refoulé vers les parties profondes par la tumeur se porte soit à droite, soit à gauche, et on ne le trouve souvent qu'à la suite d'une série de tâtonnements, de recherches minutieuses, et en se basant sur la disposition anatomique de la région. Il n'y a donc pas à proprement parler de manuel opératoire régulier, classique pour ces sortes de trachéotomies.

Je rejette complétement les trachéotomies en un seul temps, par ponction soit avec un bistouri, soit avec un trocart ; je rejette également la trachéotomie avec le galvanocautère ou le thermo-cautère.

Ces différents procédés, qui ont tous pour but l'hémostase immédiate, exposent à des hémorrhagies consécutives terribles. Vous pourrez voir dans un instant qu'à l'aide de mes pinces j'obtiens plus facilement un résultat plus sûr.

Voici comment je pratique la trachéotomie chez l'adulte :

Le malade est couché sur un lit un peu dur et mis en pleine lumière; je m'asseois moi-même à sa droite. Plaçant ensuite sous le cou un traversin très-dur, je tends la région autant que possible. La tête est maintenue solidement par un aide; d'autres sont armés de rétracteurs et d'éponges destinées à essuyer le sang.

Par une exploration attentive, je détermine la situation du bord inférieur du cartilage cricoïde que je marque à l'aide d'un trait de plume; cela fait, je trace une autre ligne perpendiculaire à la première, exactement sur le milieu du cou, au niveau de l'interstice musculaire.

Bien que ces précautions ne soient pas indispensables, je vous conseille fort de ne jamais les négliger, car, la peau de la région est excessivement mobile et, après avoir fait une incision sans ligne conductrice, vous seriez exposés à vous apercevoir qu'elle est oblique, ce qui vous gênerait beaucoup pour les autres temps de l'opération.

C'est alors que je coupe la peau : cette incision doit porter sur toute son épaisseur, descendre suffisamment bas et remonter assez haut pour que vous n'ayez pas à l'agrandir. C'est le seul temps douloureux de l'opération. Après avoir placé des pinces hémostatiques sur les différents vaisseaux, j'incise sur une sonde cannelée l'aponévrose qui se présente, et je cherche l'interstice musculaire en écartant les lèvres de la plaie à l'aide de mes pinces qui servent d'écarteurs, puis en disséquant avec la sonde cannelée et le bistouri et refoulant les gros vaisseaux qui se présentent sous la forme de lacis plus ou moins épais.

Lorsque je rencontre en travers un vaisseau volumineux, que je ne puis faire autrement que d'inciser, je place deux pinces hémostatiques sur lui et je le coupe entre elles. J'arrive ainsi lentement, mais sûrement, sur la trachée que je mets complétement à nu, prenant soin de temps à autre de laisser le malade se relever pour faire quelques efforts d'inspiration.

Ce n'est qu'après m'être assuré qu'il n'y a pas d'écoulement sanguin que je me décide à ponctionner avec un bistouri ordinaire dont je ne laisse passer qu'une petite partie entre mes doigts.

L'index nu de la main gauche sert de conducteur et immobilise en même temps la trachée. Avant de faire l'ouverture,

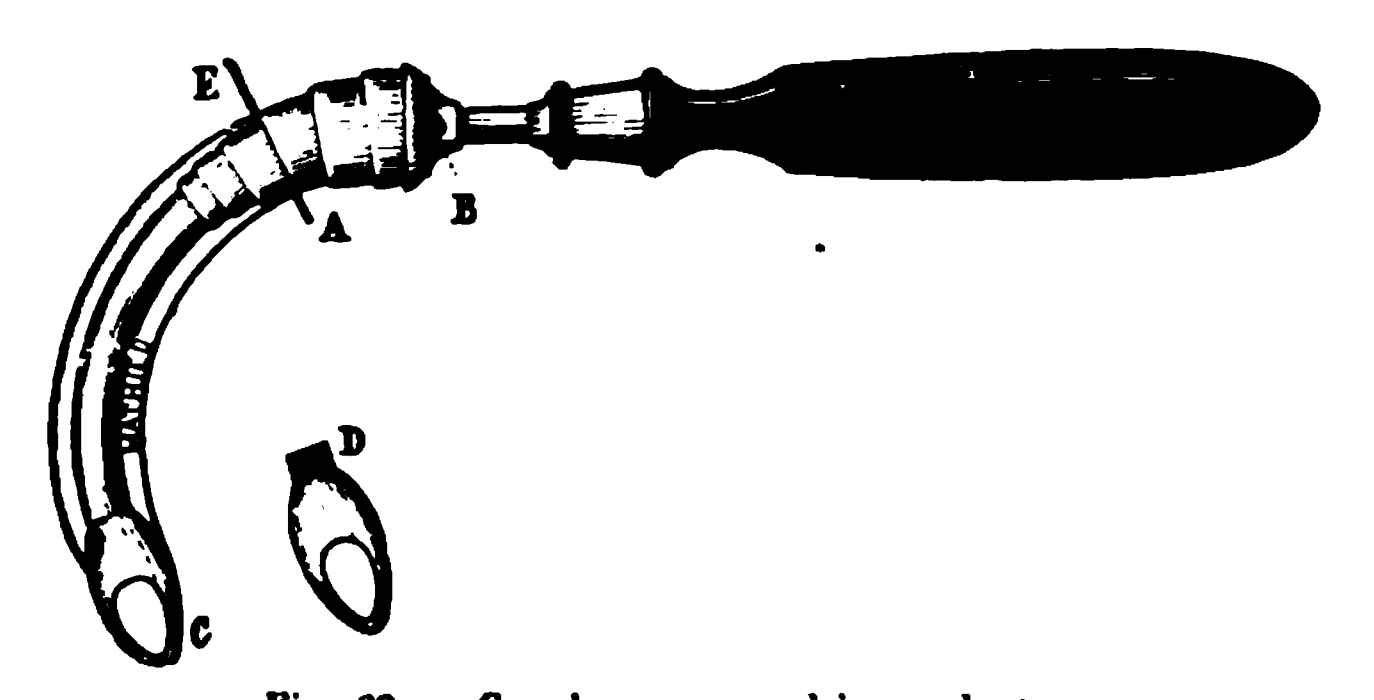

Fig. 89. — Canule avec mandrin conducteur.

j'ai prévenu mes aides et l'un d'eux me présente immédiatement la canule armée de mon mandrin conducteur canaliculé (Voy. fig. 89).

Frappé de la difficulté que l'on éprouve souvent à introduire

la canule avec les différents écarteurs, pinces, etc., j'ai fait construire celui-ci par M. Mathieu. Les dimensions du manche permettent à l'opérateur de tenir l'instrument et de développer une force suffisante ; de plus, dès que l'extrémité est engagée dans la plaie trachéale, le malade peut respirer par les deux conduits latéraux dont elle est creusée dans sa longueur.

Vous voyez que notre procédé est sûr et peu compliqué. Ses particularités fondamentales reposent sur la manière de faire l'hémostase pendant la section des parties molles et sur le mode d'introduction de la canule. Je me suis proposé, comme je vous l'ai dit, de la rendre plus facile tout en accélérant l'entrée de l'air. Vous avez vu que ce but a été parfaitement atteint dans les opérations que j'ai faites devant vous.

Si maintenant, Messieurs, nous voulons résumer les données que nous a fournies le cas actuel, nous verrons : 1° que les cancers du corps thyroïde présentent outre leur gravité propre un danger dû à leur situation. Plus souvent peut-être que les autres tumeurs du cou, ils compriment et rétrécissent les voies aériennes et réclament à une certaine période de leur évolution l'ouverture de la trachée ; 2° que chez l'adulte les indications ordinaires de cette opération sont fournies par l'œdème glottique, par les tumeurs intra ou extra-laryngiennes, par les corps étrangers ; 3° que par suite des changements de situation du conduit de la nature cachectique des affections de l'intensité des phénomènes asphyxiques, on doit se proposer surtout de ménager le sang des malades, d'arriver sans peine dans l'orifice artificiel et de faciliter l'entrée de l'air. Nous avons tâché de remplir ces indications par l'emploi judicieux du pincement et l'usage du mandrin aérifère.

SECONDE PARTIE

L'ordre que nous avions adopté dans notre précédente publication nous ayant permis de classer sans trop de difficulté les observations prises pendant le temps correspondant, nous n'avons changé que peu de chose dans ce second volume. Nous avons seulement ajouté un plus grand nombre de faits empruntés à notre pratique en ville. (Les observations qui les concernent seront marquées par un *.) Cette innovation, que nous n'avons pu étendre autant que nous l'aurions désiré, présentera entre autres avantages celui de permettre la comparaison des opérations pratiquées en dehors du milieu nosocomial et de celles de l'hôpital. Ce sera, nous l'espérons, un nouvel argument apporté en faveur de l'isolement que nous avons toujours réclamé avec instance et que nous pratiquons selon les moyens limités dont nous disposons.

Nous avons tenu compte des critiques que nous ont adressées soit verbalement, soit par écrit un certain nombre de nos confrères, et par suite donné moins d'extension aux faits communs, sans toutefois les négliger complétement. Quant aux observations intéressantes, nous les avons fait précéder des réflexions auxquelles elles avaient donné lieu dans les salles ou à l'amphithéâtre et touchant soit les considérations qui nous ont conduit au diagnostic, soit les indications raisonnées du traitement.

Les faits des deux années précédentes nous ont fourni un terme de comparaison qui la première fois nous manquait, nous en avons tiré profit chaque fois que la chose a été possible.

CHAPITRE Ier

PLAIES. — CONTUSIONS

Le volume de l'année précédente renfermait 87 observations; la proportion a été moindre cette fois, et nous n'avons à mentionner que 42 cas, du 1er juillet 1875 au 1er janvier 1877.

Voici comment doivent être réparties ces 45 observations.

Plaies par instruments tranchants.	13
— par armes à feu	2
Contusions et plaies contuses.	27

Trois cas observés en ville pendant le même temps sont compris dans ce nombre : dans deux il s'agit de plaie par armes à feu (obs. XIV et XV), dans le troisième d'une plaie contuse très-grave. (Empalement) (obs. XXXV).

§ I

PLAIES PAR INSTRUMENTS TRANCHANTS.

Trois ont été faites par des fragments de vitre (à la suite de chutes ou de faux pas), une par un fond de bouteille, et une par éclat de siphon, treize par coups de couteau, une volontairement avec un rasoir (suicide par ouverture des veines), deux par scie mécanique, une par le bord tranchant d'une meule à aiguiser, enfin une avec un couperet de cuisine.

Toutes les plaies par fragments de verre, sauf une seule, siégeaient à la face palmaire, à la face dorsale des deux mains.

enfin à la région du poignet; toutes présentèrent des accidents primitifs inquiétants ou des complications tardives.

Chez le blessé de l'observation VI le tendon du fléchisseur superficiel était dénudé sur une certaine étendue de son parcours et coupé en partie. Un autre, celui dont la plaie avait été faite par un fond de bouteille, avait également une section du tendon extenseur du médius et de plus la plaie avait pénétré jusque dans la première articulation phalangienne du même doigt. La plaie produite par des éclats de siphon fut suivie d'un phlegmon de la main. Enfin une autre section tendineuse se rencontra dans une plaie faite par le bord coupant d'une meule de grès (obs. X). Ainsi dans quatre plaies du poignet nous avons vu trois fois les tendons intéressés; la suture et l'immobilisation nous ont dans tous ces cas donné les meilleurs résultats.

Nous devons encore mentionner, à la suite d'une plaie siégeant dans la région temporale et produite également par des fragments de verre, une hémorrhagie que la compression et le perchlorure de fer ne suffirent pas à arrêter; après l'enlèvement du pansement, l'hémorrhagie reparut et l'on dut placer des pinces. Enfin une dernière plaie par éclat de verre était cicatrisée depuis quelque temps déjà lorsque la malade vint à l'hôpital pour une douleur persistante au niveau du point où elle avait siégé. Cette douleur était produite par un éclat de verre resté dans la plaie et que nous dûmes extraire (obs. IX).

Malgré les complications, toutes les plaies guérirent complétement; une nécessita un traitement particulier; celle du malade de l'observation XII dont le tendon extenseur du médius était coupé : nous dûmes faire la suture avec deux fils d'argent, puis l'immobilisation du doigt avec une attelle en gutta-percha. Le tendon se réunit comme le reste et, lorsque le malade sortit au bout d'un mois, il avait recouvré complétement les mouvements du médius blessé.

Une plaie, faite par un couperet de cuisine, siégeait sur la face dorsale de la première phalange du pouce; elle fut accompagnée d'une hémorrhagie sérieuse; de plus

le tendon de l'extenseur était touché. L'hémorrhagie fut arrêtée par la compression avec l'amadou, le pouce immobilisé avec une petite attelle de bois. Le malade guérit et recouvra tous ses mouvements.

Deux individus avaient reçu des coups de couteau pendant des rixes. L'un avait une plaie verticale sur la face postérieure du cou; l'autre, trois plaies, dont deux intéressaient la paroi thoracique sans pénétrer dans la poitrine, et la troisième, la base du cou. Ces deux malades n'eurent aucune complication. Enfin nous eûmes à traiter, chez l'individu qui fait le sujet de l'observation IV, trois plaies de poitrine dont une pénétrante, siégeant au niveau du quatrième espace intercostal gauche — (Coups de couteau; tentative de suicide pendant l'ivresse). Il y eut successivement de l'emphysème sous-cutané, de la pleuro-pneumonie traumatique; tout fait même supposer que, dès le début, il y avait du sang dans le péricarde, car au moment de son entrée, ce malade présentait les signes d'un épanchement dans cette séreuse (matité précordiale limitée, obscurité des battements cardiaques). Plus tard survint une péricardite traumatique qui guérit comme les complications pleuro-pulmonaires.

Un suicide plus rare aboutit à la mort: le malade s'était ouvert les veines du bras dans un bain: au moment où on l'apporta à l'hôpital, il était dans un état d'anémie telle, que les excitants et les reconstituants les plus énergiques furent impuissants, il succomba le lendemain (obs. V).

On pourra rapprocher la plaie par scie mécanique de l'observation XIII, d'une autre rapportée dans le précédent volume: toutes les deux intéressaient les doigts et furent suivies d'accidents immédiats peu inquiétants, mais dans les deux cas des phénomènes tétaniques se montrèrent vers le dixième jour. Chez le malade actuel l'amputation d'une phalange en partie détachée et le chloral donnèrent de bons résultats; il sortit de l'hôpital guéri au bout d'un mois. Un traitement analogue n'avait pu réussir à sauver le premier malade qui avait succombé au bout de 19 jours (Cliniques de 1875. p. 190, obs. XII).

A. — Région temporale.

Obs. I. — *Plaie de la région temporale. — Hémorrhagie artérielle. — Compression. — Nouvelle hémorrhagie au bout de quelque temps. — Pincement.* — Adam, cinquante-huit ans, de bonne constitution, entre, le 19 octobre 1876, salle Sainte-Marthe, 20. Ce matin pendant une course en voiture, le cheval prit le mors aux dents et finit par s'abattre. La tête du malade brisa la glace de la voiture dont les fragments firent une plaie de la région temporale droite accompagnée d'une hémorrhagie. Premier pansement avec de la charpie imbibée de perchlorure de fer sans résultat. On l'apporte à l'hôpital au bout d'une heure.

La tête du malade débarrassée des pièces du pansement, on trouve une plaie oblique longue de 5 centimètres 1/2, commençant à 4 centimètres environ de l'angle externe de l'œil gauche et aboutissant à 2 centimètres en arrière du pavillon de l'oreille, au-dessus duquel elle passe. Cette plaie, légèrement oblique en haut et en arrière, intéresse la peau, l'aponévrose temporale et un faisceau du muscle sous-jacent. La peau est décollée dans une étendue de 2 centimètres au-dessous de la plaie, de sorte qu'elle retombe comme un lambeau sur la joue. En soulevant légèrement ce lambeau de façon à le tendre, on voit partir immédiatement un jet de sang de la grosseur d'une sonde cannelée; c'est le bout inférieur de l'artère temporale superficielle qu'on saisit immédiatement avec 2 pinces hémostatiques. A la partie correspondante de la lèvre supérieure de la plaie, on voit un point qui saigne abondamment, mais sans jet, c'est le bout supérieur de l'artère qui est saisi avec une autre pince. La plaie ayant été abstergée avec de l'eau froide alcoolisée, on put voir de nombreuses artérioles musculaires et cutanées fournissant des jets de sang presque filiformes. Chacun de ces vaisseaux est saisi avec une pince. Neuf pinces furent ainsi placées successivement, y compris celles qui comprimaient l'artère temporale; on les laissa en place et la plaie fut pansée à l'eau alcoolisée.

Une autre plaie qui part du bord inférieur de la narine droite remonte obliquement sur le nez en intéressant le cartilage. Cette plaie ne saigne pas; on la réunit au moyen de trois points de suture.

Le soir à quatre heures, le pansement de la première plaie fut enlevé; depuis le matin le malade n'avait pas perdu une goutte de sang: on voulut retirer la pince placée sur le bout supérieur de la temporale, mais le sang ayant reparu, on la remit en place. On put enlever quatre pinces placées sur des artérioles moins importantes. Les cinq autres furent réunies et fixées en haut vers la partie moyenne de la plaie. Celle-ci fut alors suturée à ses deux extrémités et laissée ouverte

seulement dans une étendue de 1 centimètre 1/2 pour le passage des pinces.

Ces dernières furent enlevées le lendemain matin, le sang ne reparut pas, et le malade quitta l'hôpital quelques heures après. Il vint se faire panser tous les matins; les lèvres de la plaie se réunirent en partie par première intention. Huit jours après la guérison était complète.

B. — Cou.

Obs. II. — *Pl. de la région postérieure du cou.* — Chagot Léon, vingt-six ans, vidangeur, entre, le 28 août 1876, salle Saint-Augustin, 9. A reçu, il y a douze heures, un coup de couteau à un travers de doigt en dehors et à droite de la sixième vertèbre cervicale. Plaie verticale, profonde de 6 millimètres, longue de 1 centimètre 1/2. Elle intéresse la peau, le tissu cellulaire sous-cutané et l'aponévrose superficielle. Hémorrhagie en nappe insignifiante. Pansement avec la charpie alcoolisée. Guérison le 6 septembre.

C. — Thorax.

Obs. III. — *Pl. non pénétrantes de la poitrine (coups de couteau).* — Castillard Alexandre, vingt-sept ans, vidangeur, entre, le 28 août 1876, salle Sainte-Marthe, 13. A été frappé la veille de plusieurs coups de couteau à la poitrine. Trois plaies : la première, au niveau de la partie moyenne de la septième côte gauche est transversale et longue de 5 millimètres; la seconde, semblable, du même côté, siége à quatre travers de doigt en dehors du mamelon ; la troisième, longue de 1 centimètre, verticale en dehors du tendon sternal du muscle sterno-mastoïdien gauche, sur la tête même de la clavicule. Aucune de ces plaies ne pénètre dans la cavité thoracique, la pointe de l'instrument vulnérant ayant été arrêtée par le squelette. Elles donnent peu de sang et provoquent seulement de la douleur dans les mouvements du thorax. Occlusion avec de la baudruche recouverte de collodion. Réunion par première intention. Le malade retourne chez lui le 4 septembre.

Obs. IV. — *Pl. pénétrantes et non-pénétrantes de poitrine (coups de couteau).* — *Emphysème sous-cutané.* — *Péricardite et pleurésie traumatiques.* — *Guérison.* — Lavie Jules, vingt-sept ans, modeleur, entre dans la nuit du 20 décembre 1875, salle Sainte-Marthe, 18, pour quatre plaies qu'il s'est faites volontairement à la partie supérieure gauche de la région thoracique, avec un couteau à lame étroite, pendant qu'il était en état d'ivresse. Trois sont superficielles; la quatrième, au contraire, est pénétrante. Elle est longue de 2 centimètres, située au niveau du quatrième espace intercostal gauche, à un tra-

vers de doigt du sternum, et a traversé toutes les couches de la paroi thoracique, y compris les muscles intercostaux et la plèvre. Cette plaie quoique béante ne laisse pas pénétrer d'air dans la poitrine quand le malade respire normalement, tandis que l'air passe avec bruit dans les fortes inspirations et dans les efforts de toux. Pas d'écoulement de sang au dehors dans les mouvements d'expiration. Sous la peau, la pression du doigt découvre un emphysème qui s'étend verticalement de la clavicule aux fausses côtes et transversalement du bord gauche du sternum à l'angle des côtes. Rien en arrière. Aucun symptôme bien apparent du côté de la plèvre. Les bruits du cœur sont affaiblis. (Peut-être cet affaiblissement est-il dû à l'abondance de l'emphysème.) Le malade est très-agité, on lui fait prendre 10 centigrammes d'extrait thébaïque. Nous cherchons à faire le pansement par occlusion avec la baudruche collodionnée, mais ce pansement tient difficilement, parce que la baudruche est soulevée à chaque mouvement d'expiration.

21 octobre. — Malade plus calme. Bruits de frottement dans le péricarde. Respiration difficile ; matité sur une étendue de quatre travers de doigt au sommet du poumon gauche. La peau est chaude. P = 92 TM = 38.8. Saignée de 300 grammes. Vésicatoire sur le côté gauche en arrière. TV = 38°.

22. — Mieux sensible. Les bruits du cœur sont encore sourds, l'emphysème commence à se résorber. La matité en arrière n'a pas augmenté et les bruits du péricarde sont moins sensibles. La peau est moite ; le pouls est faible et régulier. Insomnie. TM. = 37.4. TV = 37 3/8.

23. — Plus de frottement péricardique ; la matité en arrière diminue sensiblement ; la respiration est facile ; le malade a dormi et a pris quelques aliments. Plus de fièvre.

25. — Le malade va bien, s'alimente ; les trois petites plaies sont fermées. On laisse la baudruche en place sur la plaie pénétrante.

28. — Plus de matité en arrière ; la baudruche est enlevée et on constate que la plaie s'est réunie par première intention. Le malade sort guéri le 1er novembre.

D. — Bras.

Obs. V. — *Ouverture volontaire des veines superficielles du bras. — Hémorrhagie profuse. — Mort le lendemain.* — X... entre, le 6 mai 1876, salle Sainte-Marthe, 16. Vient de s'ouvrir, avec un rasoir, les veines aux plis des coudes pendant qu'il prenait un bain. A son arrivée, il est d'une pâleur excessive, la peau et les muqueuses sont cireuses, le visage sans expression, les yeux grands ouverts, le pouls misérable. Nous enlevons les linges teints de sang dont les deux coudes sont enveloppés

et nous voyons sur chaque pli du coude une plaie oblique de haut en bas et de dehors en dedans, nette, intéressant la peau, le tissu cellulaire et l'aponévrose à la partie externe. La rétraction de la peau donne aux plaies une étendue de 2 centimètres à la partie médiane. Les orifices des veines sectionnées sont oblitérés par de petits caillots sanguins qui se détachent en lavant les plaies. Nous appliquons immédiatement des pinces hémostatiques sur chaque orifice vasculaire, et nous suturons les lèvres de chaque plaie au moyen de fils d'argent. Pansements alcoolisés. Boissons tièdes, stimulantes, thé au rhum, frictions alcooliques. Malgré ces précautions, le malade meurt à onze heures du soir sans avoir eu de nouvelle hémorrhagie et avant que nous ayons eu le temps de faire la transfusion.

E. — Avant-bras.

Obs. VI. — *Plaie de la partie inférieure et antérieure de l'avant-bras gauche, ouverture de la gaîne du fléchisseur superficiel.* — Lemercier Louis, quarante-deux ans, ouvrier en galoches, entre, le 2 juillet 1876, salle Sainte-Marthe, 12.

Deux heures avant d'entrer dans le service, il a passé le bras gauche dans un carreau, en tombant. Sur la face antérieure de l'avant-bras, à quatre travers de doigt au-dessus de l'articulation radio-carpienne, plaie de 4 centimètres qui fait un angle droit avec une plaie longitudinale de 3 centimètres. Elles circonscrivent un lambeau angulaire à bords contus, irréguliers. Au fond de la plaie, dans une étendue de 1 centimètre, les tendons du fléchisseur sublime sont dénudés. On les reconnaît aisément à leur forme, à leur couleur nacrée et aux mouvements qu'ils accomplissent quand le malade fléchit les doigts. Hémorrhagie abondante au moment de l'accident. Néanmoins les artères cubitales et radiales sont intactes. État général bon. Nous ne découvrons pas de fragments de verre dans la plaie. Pansement simple avec la charpie alcoolisée. Immobilisation du membre.

4 juillet. — Un peu de gonflement est survenu autour de la plaie. Les parties voisines sont douloureuses au toucher.

6. — Pas de complications inflammatoires ; la suppuration est peu abondante. A partir de ce jour, la réunion se fait rapidement par seconde intention. Le malade part pour Vincennes le 22 juillet ; la cicatrisation est à peu près complète et les mouvements des fléchisseurs sont intacts.

Obs. VII. — *Pl. de la main droite par éclat de siphon. Phlegmon superficiel. Incision. — Drainage. — Guérison.* — Rigal Gustave, vingt-cinq ans, journalier, entre, le 1er octobre 1875, salle Saint-Augustin, 20. Scrofuleux, alcoolique. Il y a quatre jours, plaie légère à la main par un éclat de siphon d'eau de Seltz. Repos de deux jours.

A repris son travail avant-hier, mais le soir la main est devenue le siége d'un gonflement très-douloureux ; aujourd'hui toute la face palmaire de la main droite est tuméfiée, lisse, tendue, violacée, chaude, douloureuse à la pression. Rien à la face dorsale ni aux doigts. La plaie qui a été le point de départ de ce phlegmon sous-cutané est obliquement située au côté externe en avant de l'articulation radio-carpienne. Elle est nette, longue de 2 centimètres, intéresse toutes les parties molles qui recouvrent l'articulation ; ses bords sont violacés. Fièvre, frissons répétés avec claquement de dents. Langue saburrale, inappétence. Élancements pénibles et continuels. P = 100. T = 38°,4. Cataplasmes. Bains locaux. Diète. Pendant quatre jours la fièvre persiste, la température varie entre 38°,2 et 38°,6. Le huitième jour, plus de fièvre. Fluctuation franche en avant de la plaie. Incision et passage d'un drain qui fournit beaucoup de pus pendant quelques jours. Guérison complète le vingtième jour.

Obs. VIII. — *Pl. par scie mécanique intéressant le cubitus. — Guérison.* — X... entre, le 12 février 1876, salle Sainte-Marthe, 20. A eu ce matin à l'union du tiers supérieur avec le tiers moyen de l'avant-bras une plaie faite par une scie mécanique, et intéressant le cubitus dans une profondeur de 5 millimètres. Pansement à la charpie alcoolisée. Guérison complète au bout de dix-huit jours sans accident.

Obs. IX. — *Plaie ancienne du poignet et de la main droite. — Extraction d'un morceau de verre ayant séjourné pendant trois semaines dans la profondeur de la région. — Guérison.* — Bischoff Jeanne, vingt-trois ans, entre le 11 novembre 1876. Il y a trois semaines, dans une chute, passa la main droite à travers une vitre dont les fragments ont coupé assez profondément la face palmaire au niveau des éminences thénar et hypothénar. Pansement simple, cicatrisation rapide. Néanmoins douleur persistante au niveau de la plaie. A son entrée, on trouve près de la ligne médiane au-dessus du sillon transversal supérieur, une cicatrice longitudinale au-dessous de laquelle on sent par la palpation un trajet induré, douloureux à la pression. Nous pensons qu'un morceau de verre a pénétré dans la plaie au moment de l'accident, qu'il y a été enfermé par la cicatrisation et qu'il est le point de départ des douleurs continues qui gênent les fonctions de la main. Anesthésie par le chloroforme. Incision médiane à travers la peau et l'aponévrose superficielle. La pointe du bistouri rencontre aussitôt un obstacle dont la surface est plus lisse que celle d'un os. Nous écartons alors les lèvres de la plaie, et au moyen d'une pince à dissection, nous saisissons le corps étranger. C'est un fragment de verre triangulaire irrégulier dont la hauteur mesure trois centimètres et demi et la base douze millimètres ; il s'était logé entre les tendons des muscles fléchisseurs. Les lèvres de la plaie sont suturées à l'aide de trois fils métalliques laissés en place pendant quarante-huit heures, et remplacés

par des bandelettes collodionnées. Aucun accident n'est survenu après l'opération. Les mouvements des doigts sont restés intacts; il n'y a eu ni hémorrhagie ni phlegmon. Réunion par première intention.

Obs. X. — *Pl. produite par le bord tranchant d'une meule. — Suture des tendons. — Géurison.* — Griumuh Eugène, ferblantier, vingt et un ans, entre, le 9 août 1876, salle Saint-Augustin, 62, pour une plaie transversale longue de 3 centimètres et demi environ, siégeant au niveau de l'articulation radio-carpienne. Elle a été produite par le bord tranchant d'une meule de polisseur.

Au fond de la plaie on voit la partie inférieure des tendons des extenseurs des doigts divisés en deux faisceaux bien distincts :

Premier faisceau. — Partie de l'extenseur commun des doigts, extenseur propre du petit doigt.

Second faisceau. — Partie de l'extenseur commun des doigts, extenseur propre de l'index.

Les extrémités sectionnées de ces tendons sont mâchées ; celles du faisceau interne (la main étant dans la pronation et reposant sur la face palmaire) plus encore que celles du faisceau externe. En arrière, en avant, les tendons sont décollés, leur gaine synoviale déchirée et noircie. Les tissus environnants sont noirs, mortifiés jusqu'au ligament dorsal du carpe dont l'extrémité inférieure apparaît à la partie supérieure de la plaie.

L'extrémité supérieure des tendons n'apparaissant pas dans la plaie, deux incisions d'une longueur de 4 centimètres environ sont faites de chaque extrémité de la plaie et dans une direction ascendante et perpendiculaire. Le ligament dorsal est coupé à peu de distance de son insertion radiale et abattu en dehors. Les tendons paraissent alors et l'on a une rétraction de 3 centimètres 1/2. Leur aspect est semblable à celui des tendons supérieurs; leurs extrémités sont noircies, mâchées.

Pour faire la suture des tendons on sectionne les parties intéressées des deux extrémités tendineuses, puis, au moyen d'un fil, les tendons supérieurs et les tendons inférieurs sont divisés en deux faisceaux, les faisceaux correspondants réunis entre eux. Le ligament dorsal divisé en deux parties est de même suturé. Les bords de la plaie sont rapprochés au moyen d'épingles, mais incomplétement afin d'éviter un étranglement. Guérison *au bout de six semaines.*

F. — Main.

Obs. XI. — *Pl. du lambeau de la face dorsale du pouce droit.* — Mercier Eugène, vingt-sept ans, cuisinier, entre, le 15 octobre 1875, salle Sainte-Marthe, 20, pour une plaie du pouce droit qu'il s'est faite avec un couperet de cuisine. Cette plaie longue de 1 centimètre et située sur le milieu de la face dorsale de la première phalange, se dirige vers

l'articulation métacarpo-phalangienne. Les téguments sont détachés et forment un lambeau qui comprend toute la largeur de la phalange. Le tendon de l'extenseur propre n'a pas été atteint. Une hémorrhagie abondante survenue au moment de l'accident a été arrêtée en ville avec de l'amadou. Nous maintenons le doigt blessé immobile avec une attelle palmaire. Nous laissons en place le pansement à l'amadou. Pendant trois jours, charpie alcoolisée. Guérison complète avec conservation de tous les mouvements du pouce le 21 octobre.

Obs. XII. — *Section complète du tendon extenseur du médius. — Plaie pénétrante de la première articulation phalangienne du même doigt. — Suture du tendon. — Immobilisation du doigt. — Guérison.* — Bretnner (François), trente-huit ans, entre le 8 décembre 1876, salle Sainte-Marthe, 25, pour une plaie du médius produite par un fond de bouteille. Nous constatons au niveau de l'articulation métacarpo-phalangienne du médius une plaie longue de 3 centimètres, oblique en bas et en dehors et qui intéresse la peau, le tissu cellulaire, le tendon extenseur et la synoviale articulaire. Nous lavons la plaie, nous recherchons les bouts du tendon : ils sont écartés de 1 centimètre 1/2, nous les suturons par deux fils d'argent et nous rapprochons de la même manière les lèvres de la plaie cutanée. Nous appliquons à la face palmaire du doigt fixé dans l'extension une attelle en gutta-percha. Pansement phéniqué. Les lèvres de la plaie ne se réunissent qu'incomplétement par première intention, néanmoins il n'y a pas d'arthrite. La suppuration fut entretenue par la présence des fils placés sur le tendon; ils tombèrent le quatorzième jour. Peu de jours après la cicatrisation était complète, et le malade se servait de son doigt presque aussi facilement qu'avant l'opération.

Obs. XIII. — *Section de la peau, du tendon, du fléchisseur de l'annulaire gauche par une scie. — Ouverture de l'articulation phalangienne. — Tétanos. — Amputation. — Guérison.* — Prévôt (Joseph), trente-huit ans, scieur à la mécanique, entre le 27 mars 1870, salle Sainte-Marthe, 18. Le 1er mars la peau et le tendon fléchisseur sont coupés obliquement par une scie; l'articulation phalango-phalangienne est ouverte. Pansement avec de l'eau chlorurée jusqu'au 24 mars. A cette époque, malaise, douleurs dans les jambes, inappétence, courbature; le 26, trismus. A son entrée nous trouvons la troisième phalange presque complétement détachée et un trismus qui l'empêche de prendre des aliments solides. L'appétit est conservé. Le malade se plaint de douleurs vives dans la région postérieure du cou et de tiraillements dans les jambes.

Amputation du doigt par une incision en raquette. 4 grammes de chloral et 1 gramme de bromure de potassium par jour.

31 mars. — Un peu d'amélioration; même traitement.

1er avil. — Le trismus a beaucoup diminué. Même traitement.

2. — On ôte les points de suture des lambeaux. Le malade peut manger, les mouvements de la mâchoire sont libres. Nous supprimons les médicaments. Le 3 la réunion des lambeaux est complète. Le malade quitte l'hôpital le 13 avril.

§ II

PLAIES PAR ARMES A FEU.

Les deux observations qui suivent viennent de notre pratique privée. Dans la première il s'agit d'un suicide. Un coup de revolver avait été tiré dans la région du cœur ; le canon de l'arme étant dirigé de haut en bas et d'avant en arrière. Les phénomènes thoraciques furent insignifiants et le malade succomba à une péritonite suraiguë. Les deux côtes sous-jacentes avaient été brisées à peu près au même niveau et la balle était arrivée par derrière jusque sous la peau au niveau de l'arc postérieur de la 1re côte gauche. Elle avait endommagé le poumon, traversé le diaphragme et l'estomac. Il n'y avait aucun accident capable d'attirer l'attention du côté des voies respiratoires ; pas de dyspnée, pas d'hémoptysie. En revanche la région hypogastrique était le siége d'une sensation de brûlure très-pénible, la soif était extrême et les boissons ingérées étaient rejetées presque aussitôt mêlées à du sang pur. Les symptômes d'une péritonite pelvienne s'accentuèrent, se généralisèrent et le malade y succomba au bout de vingt-quatre heures. Dans la deuxième observation, la plaie, qui intéressait l'avant-bras dans toute sa longueur, fut remarquable par son extrême bénignité. Il n'y eut ni fracture ni section des vaisseaux ou des nerfs et la guérison se fit sans accident.

* Obs. IV. — *Suicide. — Coup de feu dans la région mammaire gauche. — Plaie traversant la poitrine, le diaphragme et l'estomac. — Issue de la balle en arrière. — Pas d'accidents pleuro-pulmonaires. — Péritonite suraiguë. — Mort au bout de vingt-quatre heures.* — X... s'est tiré un coup de revolver dans la poitrine. L'orifice d'entrée se trouve un peu au-dessous du mamelon gauche. La balle que l'on extrait se trouve en arrière au-dessous des téguments à deux travers au-dessous de l'angle inférieur de l'omoplate. Fracture de la onzième côte (arc postérieur). Le projectile a 11 millimètres 1/2 de diamètre. Rien du côté du

poumon, mais : soif vive, vomissements alimentaires mêlés de sang ; douleurs atroces à l'hypogastre : 15 sangsues. Le lendemain, péritonite aiguë généralisée. Mort vingt-quatre heures après l'accident.

* Obs. XV. — *Plaie du bras* (*par balle de revolver*). — X.... reçoit un coup de revolver tiré à bout portant, l'avant-bras étendu en avant de la face (mouvement de défense). L'avant-bras est traversé dans toute sa longueur sans que les os soient fracturés. Le projectile a passé entre eux en suivant le ligament interosseux, sans léser ni les vaisseaux ni les nerfs. Compresses d'alcool camphré. Styrax. Au bout de cinq jours le blessé peut se lever. Guérison sans complications.

§ III

CONTUSIONS ET PLAIES CONTUSES.

Les contusions assez graves pour obliger les malades à entrer à l'hôpital ont été au nombre de onze ainsi réparties suivant les régions :

Sur le thorax	2
— les lombes	1
— les épaules	2
— la hanche	1
— la cuisse	1
— le genou	2
— le pied	1
Régions diverses	1

La dernière observation a trait à des contusions multiples siégeant à la fois sur la tête, sur le tronc et sur les membres.

Comme toujours les causes ordinaires ont été des chutes ; des froissements produits par des roues de voiture (dans 4 cas) ; cependant nous devons mentionner deux accidents rares, qui donnent le plus souvent lieu à des désordres beaucoup plus graves qu'une simple contusion : un de nos malades avait été frappé à la poitrine par un lourd madrier (obs. XVII) : il n'eut ni fracture des côtes ni plaies des téguments ; un autre, saisi par la courroie d'une machine à vapeur en activité, fut assez heureux pour n'avoir qu'une contusion étendue de l'épaule correspondante (obs. XX).

Les complications ont été insignifiantes : ainsi nous n'avons noté la perte de connaissance que dans deux cas ; et encore doit-on tenir compte de l'impression morale produite par la gravité de l'accident et qui probablement aura joué un rôle plus sérieux que la contusion elle-même. Un blessé avait été traîné, sur un espace de 5 à 6 mètres, par un cheval emporté qu'il voulait arrêter (obs. XVI) ; un autre était tombé d'un cinquième étage (obs. XXVII).

Les autres complications immédiates ont été des épanchements sanguins et séreux, qui du reste se sont rapidement résorbés.

Les plaies contuses ont été un peu plus nombreuses que les contusions simples. Nous en avons soigné :

A la tête.....	5
Au membre supérieur.....	3
Au membre inférieur.....	7

Malgré les désordres étendus notés dans plusieurs cas, nous n'avons eu ni phlegmons, ni gangrènes, ni suppurations prolongées. On doit pourtant noter chez le malade de l'observation XXVIII une pneumonie intercurrente. Comme la plaie, qui siégeait sur le cuir chevelu, était en voie de gérison, il n'y avait aucune corrélation à établir entre elle et l'affection pulmonaire. Dans un cas seulement (plaie de la jambe), nous fûmes en présence d'un décollement de la peau suivi de sphacèle.

Les causes ont été, comme presque toujours, des chutes, des coups, des chocs contre des corps durs, etc. On trouvera l'observation d'un malade de la ville tombé sur un échalas pointu, qui s'était fait une plaie pénétrante du petit bassin. Ce grave accident fut suivi de phénomènes immédiats inquiétants ; suppuration, décollement étendus ; néanmoins le tout guérit, et plus tard nous pûmes, en débridant l'orifice fistuleux qui restait, compléter le succès.

Nous signalerons enfin la rareté des plaies du tronc, comparativement aux contusions. Le tableau suivant mettra ce fait en évidence :

Tableau comparatif des contusions et des plaies contuses.

Contusions	Tête		simples	0
			compliquées	
	Tronc		simples	2
			compliquées	2
	Membres	supérieur	simples	0
			compliquées	2
		inférieur	simples	4
			compliquées	1
	occupant plusieurs régions		simples	0
			compliquées	1
Plaies contuses	Tête		simples	4
			compliquées	1
	Tronc		simples	0
			compliqués	
	Membres	supérieur	simples	3
			compliquées	0
		inférieur	simples	6
			compliquées	1
			Total	27

I. CONTUSIONS.

A. — Thorax.

Obs. XVI. — *Contusion simple de la région latérale gauche du thorax.* — Ringeval (Jules), vingt-six ans, peintre, entre le 17 décembre 1876, salle Sainte-Marthe, 17. En voulant arrêter un cheval emporté, il a été renversé et traîné l'espace de 6 mètres; il a perdu connaissance pendant une heure. Contusion simple occupant une étendue de cinq travers de doigt au niveau des dernières fausses côtes gauches. Ecchymose. Pas de fracture. Vives douleurs dans les mouvements respiratoires. Bandage de corps avec le diachylon. Sort guéri le 2 décembre.

Obs. XVII. — *Contusion.* — *Épanchement sanguin sous-cutané de la région thoracique.* — Lyonnais (Jean-Pierre), soixante-trois ans, homme de peine, entre le 21 juin 1876. Il y a deux jours, chute d'un lourd madrier sur le côté droit du thorax : vaste épanchement sanguin sous-cutané entre le sein et l'aisselle entre la sixième et la dixième côte. Douleur diffuse très-vive. Dypsnée extrême. Rien du côté des os ni du poumon. Bandage de corps et repos au lit. Le malade sort guéri le neuvième jour.

B. — Région lombaire.

Obs. XVIII. — *Contusion des régions postérieure et latérale du tronc.* — Sénécal (Félix), quarante-neuf ans, journalier, entre le 22 octobre 1875. Renversé sous plusieurs sacs de sucre qui ont porté sur la région dorso-lombaire. Tuméfaction et douleurs vives, s'étendant en arrière et sur les côtés de la cinquième vertèbre dorsale au sacrum et s'irradiant vers le thorax et l'abdomen. Respiration difficile, douloureuse. Les téguments décollés par la tuméfaction conservent l'empreinte du doigt. Pas d'ecchymose apparente, pas de fracture ni de luxation, pas de troubles nerveux, pas de lésion des organes thoraciques et abdominaux. Quinze ventouses sèches sur la région. Large bande de diachylon autour du thorax. Les jours suivants, la dypsnée persiste, inappétence, insomnie, léger état fébrile. Tous ces accidents disparaissent peu à peu, Sort guéri le 20 novembre.

Obs. XIX. — *Contusion de la région lombaire.* — Boulant (Gabriel, trente et un ans, marbrier, entre le 12 juillet 1875, salle Sainte-Marthe. Renversé, il y a deux jours, par une voiture légère dont la roue passe sur le tronc au niveau des trois dernières vertèbres lombaires. Vaste ecchymose sous-cutanée, transversale, de la largeur de la roue. Gonflement considérable des parties molles et des téguments qui gardent l'empreinte du doigt. Crépitation sanguine très-étendue ; pas de luxation ni de fracture ; mouvements du tronc très-douloureux. Pas de fièvre. Huit ventouses scarifiées. Cataplasmes. Bandage de corps ; repos absolu. Le huitième jour, le malade se lève, la tuméfaction a disparu. Sort guéri le onzième jour.

C. — Épaule.

Obs. XX. — *Contusion de l'épaule. — Épanchement sanguin sous-deltoïdien.* — Tesché (Émile), trente ans, ciseleur, entre le 1er mars 1876, salle Saint-Augustin, 78. A eu son vêtement saisi par une machine en mouvement et par suite un vaste épanchement sous-deltoïdien s'est formé. Rien dans l'humérus ni dans l'articulation scapulo-humérale. Les mouvements sont libres, non douloureux. Deux jours après une crépitation sanguine apparaît à la périphérie, compresses résolutives. Le quatrième jour, l'ecchymose commence à s'effacer. Grands bains. Sort guéri le huitième jour.

Obs. XXI. — *Contusion de l'épaule et du bras. — Épanchement séreux sous-cutané.* — Guillard (Alexandre), cinquante et un ans, charretier, entre le 14 janvier 1876, salle Sainte-Marthe. Est tombé la veille sur l'épaule et a eu le pied serré entre le trottoir et la roue de sa voiture. Vaste épanchement séreux sous-cutané, fluctuant, sans chan-

gement de couleur des téguments. Mouvements du bras très-douloureux. Pas de fracture ni de luxation. Cataplasmes émollients. Le cinquième jour la tuméfaction et la douleur ont disparu. Compresses d'eau-de-vie camphrée. Sort guéri le 24 janvier.

D. — Hanche.

Obs. XXII. — *Contusion de la hanche droite.* — Gautheret (Marie), cinquante et un ans, boutonnière, entre le 24 avril 1876. A la suite d'une chute d'un premier étage, la fesse et la racine de la cuisse sont douloureuses, fortement tuméfiées. Les téguments sont tendus, luisants, ecchymosés. Le palper découvre par places une crépitation sanguine. Le pli fessier est conservé, mais la gouttière ischio-trochantérienne a disparu. Les mouvements volontaires sont douloureux au point que la marche est impossible. Pas de fracture ni de luxation. Courbature générale, P = 84. Cataplasmes émollients sur la région douloureuse. Le lendemain, P = 88.

29 avril. — Douleurs moins aiguës, l'insomnie et la fièvre ont disparu.

4 mai. — La malade se lève et commence à s'appuyer sur la jambe droite. Elle sort du service le 9 mai, et peut marcher, bien que le membre soit encore un peu endolori.

E. — Cuisse.

Obs. XXIII. — *Contusion de la cuisse gauche. — Vaste épanchement séreux sous-cutané.* — Saudeny (Thomas), quarante-huit ans, charretier, entre le 28 mai 1876. La veille, la roue d'un tombereau passe sur la face externe de la cuisse gauche, imprime son trajet sur la peau et la décolle depuis le grand trochanter jusqu'à cinq travers de doigt au-dessus du condyle externe ; au centre de la région, nous trouvons un vaste épanchement sous-cutané, liquide, fluctuant, tremblotant, entouré de téguments ecchymosés.

Les mouvements spontanés sont conservés, mais douloureux. Pas de fièvre. Compresses d'eau blanche. Compression légère autour de l'épanchement. Les douleurs et l'épanchement disparaissent peu à peu, et le malade sort complétement guéri le 21 juin.

F. — Genou.

Obs. XXIV. — *Contusion du genou droit.* — Besnard (Alphonsine), trente-deux ans, domestique, entre le 5 janvier 1876, salle Sainte-Marthe, 50. A la suite d'une chute sur le genou droit faite il y a deux jours nous trouvons au-devant de la rotule une ecchymose transversale, large de trois travers de doigt, de la chaleur et des douleurs vives,

qui augmentent par les mouvements communiqués. Impuissance du membre. Rien dans la rotule ni dans l'articulation. Compression ouatée. Le lendemain la douleur a disparu : le cinquième jour, il n'y a plus de gonflement. Sort guéri le sixième jour.

Obs. XXV. — *Contusion de la face antérieure du genou.* — Bellevillers (Élisabeth), quarante ans, journalière, entre le 6 octobre 1875. Elle est tombée sur le genou gauche, il y a trois jours. Une ecchymose plus colorée au-devant de la rotule que sur les parties latérales a distendu les téguments et forcé la malade à laisser le membre dans l'extension; tous les mouvements volontaires et communiqués sont douloureux. Pas de liquide dans l'articulation ; pas de fièvre. Des cataplasmes émollients et des compresses résolutives suffisent à faire disparaître le gonflement, et neuf jours après l'accident la malade part pour Vincennes, conservant à peine un peu de gêne pendant la marche.

G. — Pied.

Obs. XXVI. — *Contusions des pieds.* — Bamberger (André), quarante-sept ans, garçon boulanger, entre le 9 juin 1876. Est tombé, il y a deux jours, sur les pieds, de la hauteur d'un premier étage. Le pied gauche est le siége d'une tuméfaction diffuse, douloureuse à la pression et s'étendant jusqu'aux malléoles. Pas de crépitation ni de mobilité anormale. Impossibilité de mouvoir les articulations du tarse. Rien dans l'articulation tibio-tarsienne. Peu de fièvre; P = 76. Repos horizontal, compresses résolutives. Le troisième jour la pression devient moins douloureuse ; le cinquième la tuméfaction diminue, et le septième le malade part pour Vincennes, conservant seulement un peu de gêne pendant la marche, surtout dans les mouvements de latéralité.

H. — Régions diverses.

Obs. XXVII. — *Contusions multiples. — Chute d'un cinquième étage.* — Chevalier (Eugène), quarante ans, couvreur, entre le 23 juillet 1875. Tombé il y a douze heures d'un cinquième étage sur des débris de plâtre. Perte de connaissance après l'accident, aujourd'hui intelligence intacte. Pas de fièvre. Courbature. Contusions simples de la tête et du corps, sans plaie. Compresses résolutives. Garde le lit deux jours et sort bien portant le 30 juillet.

II. PLAIES CONTUSES.

A. — Tête.

Obs. XXVIII. — *Plaie contuse au niveau de la région pariétale gauche. — Pneumonie intercurrente.* — Têtard (Alfred), quarante ans, scieur de pierres, entre le 20 août 1875. S'est fait dans une chute, il y a quinze

jours, une plaie contuse de la région pariétale gauche. La solution de continuité mesurant 5 centimètres de longueur, est dirigée transversalement et intéresse toutes les parties molles jusqu'à l'os. Cette plaie, soignée en ville, était en pleine voie de cicatrisation lorsque le malade, se sentant pris de frissons et de fièvre, se détermine à entrer dans notre service.

3 novembre. — A son arrivée, il se plaint d'une dyspnée avec point de côté et d'une toux douloureuse. Crachats rouillés, adhérents au vase ; Râles crépitants à l'auscultation. Sommet droit : bronchophonie; submatité à la percussion. P = 96. T = 38°,6. Appétit nul. Sueurs abondantes. Céphalalgie frontale. La plaie du cuir chevelu est pansée avec l'eau alcoolisée. Julep kermatisé. Potion de Todd.

4 novembre. — P = 90. T = 37°,5.

5. — Souffle bronchique. Râles presque disparus. Même traitement.

6. — Crachats grisâtres. Plus de râles.

7. — Les symptômes de la pneumonie ont en partie disparu. La plaie de tête marche rapidement vers la guérison. Le 15 novembre la plaie est cicatrisée et le malade quitte le service.

Obs. XXIX. — *Pl. contuse du front.* — Potier (François), garçon de magasin, entre le 8 mars 1876, salle Sainte-Marthe, 25. Montant en état d'ivresse sur l'impériale d'un omnibus, est tombé et s'est fait, à 1 centimètre au-dessus du sourcil gauche, une plaie longue de 5 centimètres, oblique en bas et en dehors, étendue de la queue du sourcil à la partie interne et supérieure de la bosse frontale. Les bords sont ecchymosés, contus, décollés à sa partie supérieure. Le blessé dit avoir perdu beaucoup de sang et se plaint de fortes douleurs de tête. Pansements avec la charpie alcoolisée. Réunion par première intention.

Obs. XXX. — *Pl. contuse de la région temporo-frontale. Contusion violente de la région thoracique.* — Lenfant (Jean-Baptiste), cinquante-six ans, journalier, entre le 26 avril 1876, salle Saint-Augustin, 60. Tombé il y a trois jours dans un escalier de la hauteur de dix marches, il éprouve depuis ce moment une très-grande gêne de la respiration. Tuméfaction et large ecchymose au niveau de la partie moyenne des sixième et huitième côtes gauches, douleur locale à la pression et par les mouvements du thorax. Pas de mobilité anormale ; pas de crépitation. En outre, le malade porte à la région temporo-pariétale une plaie contuse de 2 centimètres, qui intéresse les parties molles jusqu'au périoste. Au moment de l'accident, perte de connaissance pendant dix minutes. Pas de fièvre. Nous appliquons autour du thorax une large bande de diachylon pour calmer les douleurs, et nous pansons la plaie avec l'eau alcoolisée. Deux jours après la respiration est peu douloureuse ; le 2 mai la plaie frontale est cicatrisée et le malade sort, le 5 mai, complétement guéri. L'ecchymose est elle-même en grande partie résorbée.

Obs. XXXI. — *Pl. contuse du cuir chevelu. Contusions de la jambe et de l'épaule.* — Le Dieu (Jean-Baptiste), vingt-huit ans, déménageur, entre le 18 octobre 1876, salle Sainte-Marthe, 8. Il est tombé hier de la hauteur de dix marches, dans un escalier, et s'est fait à la région pariétale gauche une plaie de forme demi-circulaire, comprenant toute l'épaisseur du cuir chevelu, mesurant 10 centimètres de longueur, à bord nettement tranchés, sans dénudation de l'os. Contusions légères de l'épaule et de la jambe gauches. On rase les cheveux qui entourent la plaie et on réunit les bords avec des bandelettes de tarlatane collodionnée.

20 octobre. — La réunion par première intention n'a pu être obtenue. Suppuration. Décollement peu étendu des lèvres de la plaie. Passage d'un tube élastique.

22 et jours suivants. — Lavages avec l'eau alcoolisée.

29. — La suppuration tarit. On enlève le tube.

1er novembre. — Les lambeaux se recouvrent de bourgeons charnus. Plaie en voie de cicatrisation.

15. — Sortie de l'hôpital. Guérison parfaite.

Obs. XXXII. — *Pl. contuses et à lambeau de la région frontale.* — Hamon (Adrien), cinquante-sept ans, charretier, entre le 20 octobre 1875, salle Saint-Augustin, 47. En tombant du siége d'une voiture de charbon, sur le pavé, il s'est fait à la tête deux plaies : l'une, longue de 4 centimètres, s'étend de la queue du sourcil gauche à l'arcade zygomatique, l'autre s'étend d'un côté verticalement sur une longueur de 8 centimètres de la bosse frontale gauche à la racine des cheveux en suivant la ligne médiane, d'un autre côté, horizontalement sur une longueur de 9 centimètres, jusqu'à la fosse temporale. Il en résulte un lambeau angulaire dont le sommet mesure 1 centimètre et retombe vers l'orbite. Toutes ces plaies intéressent les parties molles jusqu'au périoste, qui reste intact, et donnent lieu à une hémorrhagie en nappe. Les tissus qui avoisinent leurs bords sont contus, tuméfiés, ecchymosés. Les paupières supérieures et inférieures des deux yeux sont œdématiées. Du côté gauche on peut à peine les entr'ouvrir pour examiner le globe oculaire, qui paraît intact, bien que la vision soit confuse.

Le malade se plaint en outre d'une douleur intense à la nuque qui empêche les mouvements du cou ; de ce côté il n'existe qu'une entorse des articulations des premières vertèbres, sans fracture ni luxation. Peu de fièvre. P = 84. Nous maintenons les bords des plaies légèrement rapprochés par quelques points de suture métallique, et nous les recouvrons de compresses d'eau froide fréquemment imbibées.

22 octobre. — Tuméfaction plus considérable ; vagues douleurs de tête. Nous remplaçons les épingles par des bandelettes collodionnées.

et nous plaçons un tube élastique fenêtré dans la partie inférieure de la plaie du front.

30. — L'état général est excellent ; le malade a repris le sommeil et l'appétit, la tuméfaction des paupières a diminué. Le malade ouvre les yeux assez facilement. La suppuration est modérée. Nous retirons les bandelettes.

12 novembre. — La cicatrisation est complète à l'angle du lambeau.

18. — Nous retirons le tube élastique. La suppuration a disparu. Nous réprimons les bourgeons charnus avec le nitrate d'argent.

26. — Le malade sort complétement guéri.

B. — Bras.

Obs. XXXIII. — *Plaie contuse de la partie interne et inférieure du bras droit avec perte de substance.* — Rouzé (Adolphe), trente-huit ans, découpeur, entre le 9 juin 1876, salle Sainte-Marthe, 4. La veille une roue d'engrenage lui a saisi la partie interne du bras droit, à 3 centimètres au-dessus de l'épitrochlée. Perte de substance haute de 7 centimètres, large de 3, dont la forme est celle d'un fer à cheval à concavité dirigée en dedans et en arrière. Les bords de la plaie sont contus, décollés sur une assez large étendue; le fond est tapissé par l'aponévrose déchirée, reconnaissable à sa couleur et à sa résistance. L'écoulement de sang a été très-faible, aucun vaisseau important n'ayant été lésé. Le malade se plaint de douleurs vives et cuisantes. Les mouvements du bras sont gênés. Aucun retentissement sur l'état général. Les pansements sont faits avec l'eau alcoolisée et phéniquée pendant les premiers jours.

12 juin. — Compresses imbibées d'alcool camphré étendu d'eau. Développement de bourgeons charnus de bonne nature.

12 juillet. — Le fond de la plaie s'est élevé, et les bourgeons charnus sont réprimés tous les deux jours avec le nitrate d'argent. Le malade part guéri pour Vincennes le 22 juillet, conservant intacts les mouvements du bras, sauf celui d'extension qui, bien que gêné, ne tardera pas à devenir complet.

Obs. XXXIV. — *Pl. contuse de la face externe et postérieure du coude gauche.* — Faucannet (Jean), vingt-sept ans, vidangeur, entre le 20 octobre 1875, salle Saint-Augustin, 37. Il y a deux jours, cet homme a été renversé par une pierre volumineuse qu'il plaçait sur une fosse d'aisances. Un médecin appelé sur-le-champ reconnut à la face externe et postérieure du coude une plaie en S, longue de 6 centimètres, étendue de l'épitrochlée au pourtour de la tête du radius et qui intéressait la peau et l'aponévrose. Il tenta d'obtenir la réunion par première intention à l'aide de trois points de suture entortillée.

A son entrée, les lèvres de la plaie sont rouges, chaudes, tuméfiées, douloureuses à la pression et le tissu cellulaire est le siége d'un empâtement et d'élancements très-accusés. Les mouvements du coude sont presque impossibles, mais il n'y a pas d'arthrite. Douze sangsues sont appliquées sur la région. Cataplasmes émollients. Le lendemain, bain local de deux heures, douleurs moindres, coloration moins foncée. Sommeil.

25 octobre. — Pansement à l'eau alcoolisée. La tuméfaction a totalement disparu. L'état général est satisfaisant, mais la cicatrisation est lente à se faire.

27. — Le bras est immobilisé dans la demi-flexion au moyen d'une gouttière plâtrée embrassant la partie postéro-interne du membre. Il s'est fait au côté externe un large décollement de la peau et un foyer de suppuration; nous y plaçons un tube élastique fenêtré pour faciliter l'écoulement du pus.

10 novembre. — On retire le drain; la plaie commence à se fermer.

16. — Nous retirons l'attelle plâtrée. La plaie, réduite à 2 centimètres, présente quelques bourgeons charnus qui sont réprimés avec le nitrate d'argent, et quatre jours après le malade part guéri pour Vincennes, conservant intacts les mouvements de pronation et de supination et une gêne temporaire dans la flexion et l'extension.

C. — Doigts.

Obs. XXXV. — *Écrasement des phalanges.* — Bertin (Louis), cinquante-trois ans, journalier, entre le 10 juillet 1876. Les téguments dorsaux du médius, de l'annulaire et du petit doigt gauches viennent d'être saisis par un cylindre, rejetés sur les faces palmaires et en partie détruits. L'ongle de l'annulaire est arraché. Les tendons extenseurs et les os n'ont pas été atteints. Les mouvements des doigts sont entièrement conservés. Écorchures superficielles à la face palmaire. Pas d'hémorrhagie. Compresses d'eau fraîche, renouvelées toutes les cinq minutes. Le troisième jour la douleur disparaît, le cinquième on enveloppe chaque doigt de bandelettes de diachylon imbriquées; le huitième la cicatrisation est très-avancée, les mouvements des doigts sont faciles, l'ongle du médius est tombé et le dixième jour le malade sort guéri.

D. — Fesse.

* Obs. XXXVI. — *Plaie de la fesse pénétrant jusque dans la cavité pelvienne (empalement). Péritonite de voisinage. Fistule consécutive. Débridement. Guérison.* — H..., vingt-cinq ans. Il y a six semaines, il fit une chute d'un arbre sur un échalas. Le pieu pénétra dans la fesse gauche, à 6 centimètres de l'anus, traversa le bassin en dedans de

l'ischion et alla décoller le rectum et sa muqueuse à une grande profondeur. La plaie est déchirée, contuse, et permet l'introduction de plusieurs doigts. Les accidents primitifs furent extrêmement graves; plusieurs lambeaux de tissu cellulaire se gangrenèrent et s'éliminèrent après avoir donné lieu à une périproctite intense. Les pansements simples, les injections d'eau alcoolisée, les lavements fréquents atténuèrent ces accidents et, six semaines plus tard, il ne restait plus qu'une large fistule complète dont l'orifice interne siégeait dans le rectum à 4 centimètres de l'anus. Nous débridâmes cette fistule de la manière suivante : l'anus fut dilaté au moyen d'une valve de Sims de manière à ce que nous pussions distinguer l'orifice interne; une sonde cannelée fut introduite dans le trajet et à l'aide du bistouri guidé par cette sonde, nous fîmes le débridement de la fistule. Plusieurs vaisseaux volumineux qui donnaient une assez grande quantité de sang furent fermés avec les pinces. Deux furent laissées en place pendant quarante-huit heures. Les trois premiers jours, des éponges imbibées d'alcool furent laissées dans le trajet, puis remplacées par des mèches trempées dans l'eau alcoolisée. Guérison au bout de quinze jours.

E. — Jambe.

Obs. XXXVII. — *Pl. contuse de la jambe droite soignée tardivement.* — Jolly (François), vingt-quatre ans, forgeron, entre le 24 février 1876, salle Saint-Augustin, 57. Depuis un mois il porte près de la crête du tibia, sur la face externe de la jambe, au niveau de la partie moyenne, une plaie faite par un coup de marteau. Elle a l'étendue d'une pièce de 20 centimes et présente un fond granuleux, qui sécrète une sérosité sanguinolente et des bords irréguliers, violacés, amincis. Les téguments voisins sont enflammés. Pas de varices. Pour faciliter la cicatrisation, nous faisons une incision cruciale sur les téguments décollés et nous appliquons des cataplasmes. Deux jours après, pansements avec la charpie imbibée d'eau alcoolisée.

Le 14 mars la surface de la plaie devient vermeille. Le 20, cicatrisation complète.

Obs. XXXVIII. — *Pl. contuse de la partie supérieure et interne de la jambe gauche. Décollement et sphacèle des bords.* — Piedsaut (Louis), cinquante-huit ans, coiffeur, entre le 21 juin 1876. A reçu la veille un coup de pied qui a divisé les parties molles jusqu'au périoste au niveau de la face interne du tibia, à 3 centimètres au-dessous de la tubérosité antérieure. La plaie, longue de 9 centimètres, forme un croissant à concavité supérieure ; ses bords sont irréguliers, contus, largement décollés. Hémorrhagie abondante au moment de l'accident. La peau qui recouvre la jambe dans toute son étendue, de même que celle du côté opposé, est couverte de tissu cicatriciel. A plusieurs reprises il a pré-

senté des ulcères de jambe dans ces dernières années. Les veines superficielles sont très-dilatées, mais les troncs principaux ne sont pas variqueux. Nous plaçons la jambe dans une gouttière et nous pansons la plaie avec la charpie alcoolisée.

24 juin. — La peau décollée se sphacèle et laisse une perte de substance à forme ulcéreuse. Cataplasmes.

26. — Élimination des parties sphacélées. Apparition de fongosités saignantes, décolorées. Charpie alcoolisée.

2 juillet. — La plaie prend un meilleur aspect. Cicatrisation à la périphérie. Bourgeons charnus de bonne nature au centre.

10. — Nous réprimons quelques bourgeons charnus avec le crayon de nitrate d'argent, et le 21 juillet le malade part pour Vincennes complétement guéri.

Obs. XXXIX. — *Pl. contuse de la jambe gauche.* — Bellanger (Arsène), dix-sept ans, polisseur, entre le 7 juillet pour une plaie de la jambe gauche datant de deux jours. Coup de bâton sur le tibia. A la partie moyenne et antérieure de la jambe gauche existe une plaie contuse de la grandeur d'une pièce de deux francs. Attrition de la peau, du tissu cellulaire et des couches superficielles du jambier antérieur. Au côté interne, la crête du tibia est mise à nu. Les bords de la plaie sont contus, irréguliers. Il n'existe ni décollement de la peau ni ecchymose. Les vaisseaux et les nerfs profonds de la région ont été épargnés. Pas d'hémorrhagie. Pas de fièvre. Appétit conservé. État général bon. Douleur peu accentuée et localisée au niveau de la plaie. Compresses d'eau alcoolisées. Pansements à plat. La plaie bourgeonne bien. Guérison le 3 août.

Obs. XL. — *Plaies contuses de la jambe gauche.* — Macier Anna, quarante-quatre ans, domestique, entre le 31 décembre 1875. La veille, une voiture légère, ayant passé sur les faces antéro-latérales de la jambe gauche, produit une vaste ecchymose et trois plaies qui intéressent la peau et l'aponévrose et sont obliquement dirigées en bas et en arrière. Une première plaie, longue de 4 centimètres, suit le bord supérieur de l'ecchymose; la seconde suit le bord inférieur et présente les mêmes dimensions; la troisième siége un peu au-dessus de l'articulation tibio-tarsienne. Les bords de ces plaies sont contus, décollés, leur surface est terne, un peu saignante. Toute la jambe est douloureuse à la pression; elle est le siége d'un engourdissement complet. Pas de crépitation sanguine. Pas de fracture. État général bon. Pas de fièvre. Nous plaçons la jambe sur un plan incliné et nous la recouvrons de cataplasmes.

5 janvier. — L'ecchymose et la douleur diminuent d'intensité. Le 9 le gonflement disparaît, les plaies sont pansées avec l'eau alcoolisée. Le 15 le décollement a disparu. Le 4 février, le malade guéri part pour Vincennes.

F. — Pied.

Obs. XLI. — *Plaie de la face dorsale du pied droit.* — Buaillan (Adolphe), trente-deux ans, charretier, entre le 4 octobre 1875, salle Saint-Augustin, 22. Il vient d'être atteint au pied droit par une poutre en fer, longue de 8 mètres, qui, après avoir traversé la chaussure, a divisé la peau et l'aponévrose sur une longueur de 3 centimètres sur la face externe et dorsale du pied, près de son bord antérieur du cuboïde. Les lèvres de la plaie sont contuses, ecchymosées, peu douloureuses. La marche est impossible. Repos horizontal. Pansements avec l'eau alcoolisée. Sort guéri le cinquième jour.

Obs. XLII. — *Pl. du cinquième orteil du pied gauche par écrasement. Compresses d'eau froide.* — Simon (Auguste), trente-sept ans, boulanger, entre le 20 novembre 1876, salle Saint-Augustin, 3. La veille une voiture lourdement chargée lui a passé sur le bord externe du pied gauche, en produisant des désordres, surtout dans le cinquième orteil. En ce point, plaie oblique, à bords irréguliers. La peau des parties voisines, tuméfiée, contuse, ecchymose sous-unguéale. Pas de fracture. Compresses d'eau froide fréquemment renouvelées. Les jours suivants, suppuration abondante. Cicatrisation le 8 décembre. Le 11 décembre, le malade sort guéri.

CHAPITRE II

ACCIDENTS SYPHILITIQUES

Ce chapitre renferme 10 observations dont 4 se rapportent à des hommes et 6 à des femmes. Dans un seul cas nous eûmes affaire à des accidents primitifs d'une gravité heureusement rare : un chancre infectant du prépuce fut suivi d'une balano-posthite tellement intense qu'elle amena l'œdème et la gangrène du gland, et des accidents généraux inquiétants, de la fièvre et des troubles digestifs. L'excision du prépuce sphacélé, des mouchetures sur le gland, furent faites dans le but de limiter la gangrène et d'éviter les accidents consécutifs à la chute de l'eschare. Une première complication survint : ce fut une hémorrhagie consécutive par la dorsale de la verge. Les personnes qui entouraient le malade avaient reçu des instructions précises pour parer à cette éventualité, nous leur avions indiqué la compression de la verge à sa racine ; elles avaient à leur disposition des serres-fines et des pinces hémostatiques dont nous leur avions expliqué soigneusement l'usage et dont elles se servirent assez mal. Malgré cela la fièvre disparut, l'appétit revint, la balanite était guérie, les plaies en grande partie cicatrisées, tout en un mot permettait d'espérer un rétablissement parfait à courte échéance, quand le malade mourut subitement le sixième jour. Comment expliquer cette terminaison inattendue ? Il n'y eut ni cri, ni mouvements, ni phénomènes dyspnéiques. La mort fut-elle le résultat d'une syncope ? L'état dans lequel il se trouvait à ce moment ne permet guère de le supposer ; de plus, le cœur était sain. A-t-on eu affaire à une

hémorrhagie bulbaire ; la chose est possible, mais peu probable. Nous croirions plutôt à une embolie cérébrale, résultant du transport de produits gangreneux par la dorsale de la verge. Il y aurait eu en ce cas oblitération brusque et complète, soit du tronc basilaire lui-même, soit de l'une de ses branches.

8 autres malades sont entrés dans le service pour des accidents tertiaires ; chez le neuvième tout avait disparu depuis assez longtemps, il ne s'agissait que de remédier à une perforation ancienne de la voûte palatine.

Les gommes siégeaient sur le thorax, les bras, les jambes et le genou. Une seule présentait des particularités notables, celle de l'observation XLVI ; l'évolution de la syphilis n'avait été entravée par aucun traitement, il était même impossible de fixer approximativement l'époque de l'apparition des accidents primitifs ou secondaires. Si nous nous en rapportons à un renseignement que nous avons tout lieu de croire exact puisqu'il nous était fourni par le médecin de la malade, elle aurait été infectée dès les premiers jours de sa vie par sa nourrice. Elle avait trois gommes, deux symétriques sur les jambes et la troisième sur l'avant-bras droit. Malgré leur volume et l'époque déjà éloignée de leur apparition, elles disparurent toutes en peu de temps sous l'influence de l'iodure de potassium.

L'*uranoplastie* que nous tentâmes pour remédier à une perforation syphilitique de la voûte palatine ne réussit pas aussi complétement que nous l'aurions désiré. Nous disions l'année dernière, à propos des divisions syphilitiques du voile du palais, « qu'elles sont quelquefois combattues avec succès par une opération, mais qu'il ne faut agir que longtemps après le début des accidents, autrement on s'exposerait à un insuccès certain en opérant sur des tissus dont la nutrition a profondément souffert et qui ne seraient point encore arrivés à leur période de réparation. » Dans le cas actuel nous ne nous écartâmes point de cette règle, et, au moment où nous pratiquâmes l'uranoplastie, la cicatrisation était faite depuis longtemps ; mais, comme cela arrive souvent en pareil cas, nous trouvâmes après l'incision des désordres dont nous n'aurions pu soupçon-

ner auparavant l'existence. Les lambeaux très-minces formés par le dédoublement d'une sorte de cloison naso-buccale qui s'était formée après la nécrose d'une moitié de la voûte osseuse durent être fixés par une suture médiane. Dans ces conditions, nous avons eu plusieurs fois recours à la suture du lambeau aux os sous-jacents perforés dans ce but ; nous n'avions pas même cette ressource puisque le squelette faisait défaut.

L'observation LII est intéressante à tous les points de vue; le malade qui en fait le sujet était débilité par des excès de toute nature : il était alcoolique ; il avait eu déjà deux manifestations tertiaires : une gomme et une laryngite qui faillit devenir grave par suite d'œdème de la glotte. Ce premier avertissement ne lui fut d'aucune utilité : il ne renonça point à ses habitudes d'intempérance et n'accorda pas plus d'attention à sa laryngite qu'il ne l'avait fait jusque-là. Quand il entra pour la troisième fois, dans nos salles, son état était désespéré : la respiration était stertoreuse, la phonation presque impossible, l'asphyxie faisait des progrès rapides. Nous nous décidâmes à pratiquer la trachéotomie sans pourtant espérer le soustraire complétement au péril actuel. Nous nous trouvâmes en présence de difficultés tout à fait inattendues : position anomale du cartilage cricoïde qui était presque à l'entrée de la poitrine, étroitesse de cette entrée, dilatation des vaisseaux, hypertrophie du corps thyroïde, ossification du périchondre. Il serait difficile d'accumuler même par la pensée plus de difficultés. Heureusement nos pinces nous rendirent leurs services accoutumés ; elles servirent en même temps à l'hémostase et à la rétraction ; notre conducteur aérifère diminua notablement les difficultés de l'introduction de la canule. En somme, l'opération fut faite avec succès et en un temps relativement court. Malheureusement il était trop tard : le malade succomba peu d'heures après à la congestion pulmonaire. L'autopsie nous montra des lésions telles que cet terminaison malheureuse nous fut aisément expliquée : il y avait de l'œdème des replis aryténo-épiglottiques, une laryngo-trachéite diffuse, un abcès péri-laryngé, enfin de la dégénérescence graisseuse du cœur et de l'athérome artériel.

§ I

ACCIDENTS PRIMITIFS.

* Obs. XLIII. — *Chancre du prépuce. Adhérences inflammatoires du prépuce et de la verge. Œdème et gangrène du prépuce. Congestion extrême du gland. Accidents généraux graves. Circoncision. Mouchetures sur le gland. Disparition des accidents généraux. Cicatrisation. Mort subite six jours après l'opération.* — M..., vingt-six ans.

Le 20 février 1876, ce jeune homme consulte le Dr Chapuzot pour un chancre du prépuce ayant amené un phimosis. Des adhérences se produisent presque aussitôt entre le gland et le prépuce. Ce dernier s'œdématie, et présente bientôt une plaque gangréneuse à sa surface.

P. = 120, frissons répétés, vomissements, teinte subictérique.

24 février. Gangrène de tout le prépuce. Circoncision. Serres-fines pour empêcher l'hémorrhagie, gland rouge et tuméfié ; mouchetures sur le gland œdématié. Hémorrhagie légère au bout de six heures par la dorsale de la verge. Pincement fait une demi-heure plus tard par le Dr Chapuzot. Cicatrisation rapide. Disparition des accidents généraux: Ce malade allait très-bien lorsqu'il mourut brusquement le sixième jour pendant une absence de quelques secondes que fit sa garde.

§ II

GOMMES.

Obs. XLIV. — *Gommes non ulcérées des régions claviculaire, sternale et costale gauche. Iodure de potassium. Guérison.* — Hiérosc kinsky (Auguste), quarante-trois ans, voiturier, entre le 8 novembre 1876.

Il y a deux ans, gomme au niveau de l'insertion sternale du sterno-cléido-mastoïdien. Guérison en six semaines par l'iodure de potassium. Cette tumeur s'était accompagnée d'accidents dyspnéiques et l'on avait songé un moment à la trachéotomie.

Aujourd'hui trois tumeurs apparues en même temps il y a une vingtaine de jours et siégeant : 1° Sur le tiers interne de la clavicule (bien limitée, arrondie, pâteuse, mobile sur les parties profondes).

2° Au niveau de la première articulation chondro-sternale gauche (mêmes caractères que la première, mais un peu plus petite).

3° Sur le milieu de la dixième côte gauche (volume d'une noix, mêmes caractères que les deux autres). Iodure de potassium. Diminution rapide, sort guéri le 1 décembre.

Obs. XLV. — *Gomme de la région sous-claviculaire droite. Iodure de potassium. Guérison.* — Courtois (Pauline) vernisseuse, entre le 31 décembre 1875. Il y a un an, éruption cutanée de nature suspecte; en même temps, croûtes dans les cheveux et alopécie consécutive. Adénopathies inguinales et cervicales; cicatrices gaufrées sur le cou.

Entre à l'hôpital pour une tumeur du volume d'un œuf de poule siégeant à un travers de doigt au-dessus du sein dans la région sous-claviculaire droite. Elle a débuté il y a sept mois, et présente actuellement les caractères suivants : mollesse, fluctuation, mobilité sur les parties profondes, indemnité absolue des téguments. (Lotions iodées. Compression ouatée. Iodure de pot. 3 gr. à l'int.) Diminution de moitié en vingt jours. Sort de l'hôpital et continue son trait. Guérison complète en trois semaines.

Obs. XLVI. — *Gommes ulcérées et symétriques des deux jambes. Gomme isolée de l'avant-bras droit. Iodure de potassium. Guérison.* — Gosset (Clara) quinze ans, feuillagiste, entre le 11 février 1876. Accidents syphilitiques antérieurs; elle aurait été contaminée par sa nourrice.

Au mois d'octobre 1874 apparition simultanée de deux tumeurs symétriques siégeant à l'union du tiers moyen avec le tiers inférieur des deux jambes près de la crête des tibias. Elles étaient dures, résistantes, accompagnées de douleurs locale à exacerbations nocturnes. Ulcération au bout d'un mois. A la même époque une troisième tumeur se développe sur la face interne de l'avant-bras droit à l'union du tiers moyen et du tiers inférieur. Depuis lors les ulcérations se sont étendues : celle de la jambe gauche a un diamètre de 4 centimètres. Elles ont l'aspect grisâtre, sanieux des gommes; la crête du tibia est dénudée sur une étendue d'un centimètre, les bords sont taillés à pic, violacés et œdématiés.

La tumeur antibrachiale ne s'est pas ulcérée; elle est lisse, bien circonscrite, douloureuse au toucher; son grand axe mesure 2 centimètres et demi. Ganglions inguinaux et épitrochléens tuméfiés. (Iod. de pot. 3 gr. Iod. de fer. Quinquina.) Guérison presque complète au bout d'un mois, continue néanmoins le traitement.

Obs. XLVII. — *Gomme de la face antérieure du genou gauche. Guérison.* — Courvoisier (Eugénie), vingt-cinq ans, cuisinière, entre le 20 mars 1876, salle Sainte-Marthe, 17.

Accouchement à terme, il y a six mois. L'enfant meurt au bout de vingt jours. Alopécie. Entre pour une tumeur du genou gauche, apparue depuis un mois, et ulcérée depuis douze jours. Elle a le volume d'un œuf de poule et est surmontée d'une exulcération circulaire large de 2 centimètres, dont les bords sont taillés à pic. Fond grisâtre recouvert d'un liquide gommeux. Cette tumeur semble faire corps avec

la face antérieure du tendon rotulien. Rien dans l'articulation ni dans les ganglions inguinaux. Disparition complète sous l'influence de l'iodure de potassium.

§ III

ACCIDENTS NERVEUX.

Obs. XLVIII. — *Névralgie faciale du côté droit. Hémicrânie.* — Lelièvre (Théophile), trente-sept ans, garçon limonadier, entre le 8 février 1876.

Alcoolique. Syphilitique depuis l'âge de 21 ans. Chancre induré du gland à cette époque. Roséole quarante-cinq jours plus tard. Mercure. Depuis deux mois, douleurs nocturnes dans toute la moitié droite à la face et de la langue: elles s'irradient aujourd'hui sur la portion correspondante du cuir chevelu. Elles sont exaspérées par la pression, le passage du peigne, etc. Près de la branche montante du maxillaire inférieur et de l'arcade zygomatique, elles sont parfois fulgurantes; la mastication est impossible. Sort au bout de deux jours. Continue de prendre l'iodure de potassium qui lui a été prescrit. Amélioration.

§ IV

ACCIDENTS OSSEUX.

Obs. XLIX. — *Nécrose des os du nez; plusieurs érysipèles successifs partant des narines. Guérison.*

Mme X..., vue pour la première fois, le 25 juillet 1876. Il y a deux mois, érysipèle de la face et du cuir chevelu qui s'étendit consécutivement sur le cou, le bras droit, le tronc et les membres inférieurs. A peine était-il guéri qu'un second se montra. Le point de départ de ces affections était une nécrose syphilitique des os du nez, dont plusieurs fragments s'étaient déjà éliminés; un des cornets ayant été expulsé, une troisième poussée érysipélateuse se montra le 10 août. Iodure de potassium à l'intérieur. Plus de nouveaux accidents depuis lors.

Obs. L. — *Perforation syphilitique de la voûte. Uranoplastie. Sphacèle des lambeaux. Prothèse.* — Auguste (Louise), trente-six ans, femme de chambre, entre le 20 juillet 1876.

En 1869, chancre infectant de la petite lèvre gauche et bientôt après plaques muqueuses de l'anus et du pharynx. Deux ans plus tard, syphilide ulcéreuse de la partie supéro-interne de la jambe gauche dont on voit encore aujourd'hui la cicatrice. En 1874, perforation médiane de la voûte palatine.

Au moment de son entrée, la perforation, qui est circulaire et dont

les bords sont cicatrisés, présente un diamètre d'un centimètre. Les bords sont entourés d'un bourrelet cicatriciel peu résistant à droite. Cette lésion est accompagnée des accidents ordinaires : passage des aliments par les fosses nasales, chute des mucosités dans la bouche, fétidité de l'haleine, nasonnement.

23 juillet. — Uranoplastie. La malade étant chloroformée, nous faisons l'avivement avec un bistouri droit, deux incisions latérales demi-circulaires de manière à former deux lambeaux que l'on mobilise en les détachant avec la rugine, et qui adhèrent par leurs extrémités antérieures et postérieures. On voit alors que toute la moitié droite et le bord interne de la moitié gauche de la voûte osseuse du palais ont disparu.

La voûte palatine n'est formée que par l'adossement du tissu de cicatrice à la pituitaire. Les lambeaux, trop minces pour être maintenus affrontés par la seule pression de la langue, sont suturés sur la ligne médiane.

26. — Taches noirâtres sur les lambeaux.

28. — Sphacèle dans la plus grande partie des surfaces avivées. La perte de substance est rétrécie, mais non comblée, de sorte que la malade sort avec un appareil prothétique construit sur nos indications par M. Matthieu, et qui obvie à la plus grande partie des inconvénients déjà signalés.

Obs. LI. — *Exostose sous-périostée du tibia droit. Iodure de potassium. Guérison en deux mois.* — Gabel (Paul), trente-trois ans, billardier, entre le 13 mars 1876. Syphilis en 1867. Traitement mercuriel pendant trois mois. Il y a deux mois, apparition sur la jambe droite d'une tumeur avec douleurs au même niveau s'exacerbant pendant la nuit.

Cette tumeur, de forme ovoïde et dont le grand axe mesure 4 centimètres et qui présente une épaisseur de 5 millimètres, siége au milieu de la face interne du tibia droit. La peau est normale. Au toucher, la tumeur est dure, lisse, irréductible et douloureuse. (Iod. de pot. 3 grammes.) En treize jours, diminution de moitié. Le malade quitte le service et continue son traitement. Disparition complète de sa tumeur au bout de deux mois.

§ V

ACCIDENTS LARYNGÉS.

Obs. LII. — *Laryngo-trachéite syphilitique. Œdème de la glotte. Trachéotomie rendue laborieuse par suite d'une disposition anormale du cartilage cricoïde et de l'exiguïté de l'entrée du thorax. Mort. Autopsie.*

Abcès périlaryngé. Œdème de la glotte. Congestion pulmonaire. Dégénérescence graisseuse du cœur. Athérome artériel. — Budlat (François), cinquante-deux ans, cocher, entre le 14 novembre 1876, salle Saint-Augustin, 4.

Syphilitique depuis vingt-cinq ans. Traité en 1873 dans notre service pour une exostose sous-périostée de la région temporo-pariétale droite. Guérison en quinze jours par l'iodure de potassium. Peu de temps après, laryngite spécifique compliquée d'œdème de la glotte, guérie de la même manière.

Il entre encore aujourd'hui pour des accidents laryngés beaucoup plus sérieux; raucité de la voix, picotements et sensation de corps étranger dans le larynx. Accumulation de mucosités provoquant des accès fréquents de suffocation et de toux. Dyspnée continuelle. Refroidissement des extrémités et facies asphyxique.

14 novembre. — Trachéotomie. Le cartilage thyroïde est à plus d'un travers de doigt de l'os hyoïde; le cartilage cricoïde se rapproche à la fourchette sternale, il en est à peine à 5 centimètres. Veines jugulaires antérieures dilatées très-volumineuses et correspondant presque à la ligne médiane. Pinces hémostatiques appliquées sur elles et servant en même temps de rétracteurs. L'isthme du corps thyroïde est hypertrophié, très-vasculaire et fait corps avec le cricoïde; nous le détachons avec la spatule et l'index et nous l'abaissons ensuite soigneusement. Nous sentons pendant ce dernier temps les battements du tronc brachio-céphalique sous le doigt; et nous sommes obligés de placer de nouvelles pinces sur plusieurs vaisseaux fortement dilatés qui donnent du sang. Le cartilage mis à nu, on résèque le périchondre sur une étendue de un demi-centimètre carré. Cette excision elle-même est rendue difficile par l'ossification de ce cartilage. Nous plongeons verticalement d'abord et ensuite de haut en bas et d'arrière en avant la pointe du bistouri à travers les deux premiers anneaux de la trachée, en ayant soin de respecter les vaisseaux qui sont adossés à leur périchondre antérieur. Par cette voie, relativement étroite, nous introduisons sans aucune difficulté une grosse canule grâce à l'emploi de notre mandrin conducteur canaliculé (voy. fig. 78). Aussitôt cette opération achevée, le malade respire librement et sans efforts. Cette amélioration n'est que passagère et la mort arrive dans la soirée.

Autopsie faite trente-six heures après la mort. Orifice supérieur du thorax très-étroit. La fourchette sternale est inclinée en arrière et le corps des vertèbres correspondantes fait saillie en avant. Œdème marqué des replis aryténo-épiglottiques. Abcès siégeant dans le repli aryténo-épiglottique du côté gauche et descendant jusqu'au-dessous du cartilage aryténoïde. Hyperhémie de la muqueuse laryngo-trachéale. Teinte rougeâtre ecchymotique par places, ardoisée dans d'autres.

Poumon droit : adhérences pleurales nombreuses au niveau du bord intérieur et de la face inférieure.

Poumon gauche : pas d'adhérences.

Dans tous les deux, congestion œdémateuse extrêmement prononcée.

Cœur mou, flasque, présentant à la coupe l'aspect feuille morte. Caillots agoniques dans les deux ventricules. Plaques calcaires étendues dans l'aorte.

CHAPITRE III

MALADIES DES OS

Les trois paragraphes qui vont suivre renferment 101 observations. Dans le premier nous avons réuni toutes les fractures au nombre de 80, qui se répartissent ainsi suivant les régions :

Crâne	3
Maxillaire inférieur	2
Colonne vertébrale	2
Côtes	5
Membre supérieur y compris la clavicule et l'omoplate	23
Membre inférieur	45
Total	80

Le paragraphe suivant renferme l'histoire des malades atteints d'inflammations simples ou spécifiques du tissu osseux ou de son enveloppe. Dans plusieurs cas nous avons eu affaire à des affections ayant nécessité des opérations laborieuses et graves ; nous analyserons ces observations à tour de rôle. Enfin le troisième renferme les observations de tumeurs osseuses.

§ I

FRACTURES.

A. — Crane.

Trois malades sont entrés dans le courant de l'année 1876, pour des fractures compliquées de plaies des différents os. Deux

siégeaient sur la voûte et une probablement vers l'étage supérieur de la base

La première (obs. LIII) avait été faite par un coup de pied de cheval chez un individu ivre; les désordres étaient considérables : la bosse frontale droite était enfoncée, les téguments décollés et broyés sur une assez grande étendue. Nous relevâmes avec la spatule les fragments d'os enfoncés; malgré ce traitement, le malade ne sortit point du coma et il succomba le lendemain de son entrée. L'autopsie montra qu'il y avait, outre la fracture du frontal, une fissure du pariétal longue de 5 à 6 centimètres, une plaie contuse de l'hémisphère cérébral correspondant, et une hémorrhagie considérable dans l'épaisseur de la pulpe.

Dans l'observation LIV, il s'agit d'un enfoncement de la table externe du pariétal gauche qui ne produisit aucun accident.

Le troisième cas est plus obscur; l'épileptique qui en fait le sujet était tombé dans une carrière très-profonde. A son entrée à l'hôpital il était dans le coma et rien ne faisait supposer qu'il eût une fracture du crâne, sauf une ecchymose sous-conjonctivale du côté droit; il avait une plaie du sourcil et une fracture des os du nez. Le coma disparut, et, pendant plusieurs jours il eut des écoulements assez abondants de liquide céphalo-rachidien. Enfin survint une atrophie du nerf optique et même du globe de l'œil. Bien que le cas fût assez complexe et que le dernier accident pût être expliqué par la plaie du sourcil et la blessure du nerf sus-orbitaire, on est en droit de supposer par suite de la présence de l'ecchymose sous-conjonctivale et de l'écoulement du liquide céphalo-rachidien que la lame criblée était fracturée, que peut-être une partie de la petite aile du sphénoïde l'était également. Dans ces conditions, le tiraillement du nerf optique ou la compression de l'artère ophthalmique par un épanchement auraient pu contribuer dans une certaine mesure aux désordres ultérieurs (obs. LV).

Obs. LIII. — *Fracture du crâne avec plaie et enfoncement de fragments.* — Commieu (Louis) entre le 19 juin 1876, salle Sainte Marthe, 21. Amené à l'hôpital sans connaissance à 6 heures du soir, il venait de

recevoir, étant ivre, un coup de pied de cheval. Il présente à la partie supérieure du front presque au niveau de la bosse frontale externe une plaie transversale de 5 à 6 centimètres d'étendue par laquelle du sang coule en bavant; les bords de cette plaie sont décollés et, en y introduisant le doigt, on tombe dans une cavité qui présente à peu près le diamètre d'une pièce de 2 fr. et dont les bords sont constitués par l'os frontal. Au fond de cette dépression existe une surface blanche résistante formée par un fragment du frontal, comprenant toute l'épaisseur de l'os, enfoncé directement et à plat. Il n'y a pas de battements au fond de la plaie, ni de substance cérébrale. On ne trouve pas d'autres lésions sur le reste du corps. Le malade est assoupi, sans connaissance, il remue bien les bras et les jambes et manifeste de la douleur quand on le pince ou quand on touche la plaie; les yeux sont fermés, les pupilles égales légèrement contractées, la gauche est plus contractile que la droite. Il n'y a pas d'ecchymose conjonctivale. Pouls lent et petit.

On relève immédiatement avec une spatule le fragment d'os enfoncé, ce qui donne issue à une assez grande quantité de sang, puis on fait appliquer une vessie de glace sur la tête.

A 8 heures du soir, vomissements alimentaires.

A 6 heures du matin, le malade meurt après avoir eu trois ou quatre petites attaques convulsives.

Autopsie le 22 juin à 6 heures du matin. — La fracture s'étend depuis la bosse frontale droite jusqu'à l'apophyse zygomatique ; une fêlure partant de la bosse frontale s'étend à 6 ou 7 centimètres en arrière sur le pariétal. Au niveau du fragment osseux enfoncé, la dure-mère est déchirée et le cerveau dilacéré ; il existe en ce point un énorme caillot de sang, et une nappe de même nature enveloppe tout le ventricule du même côté.

Obs. LIV. — *Fr. du crâne avec enfoncement. Pas de phénomènes de compression. Guérison.* — Defopé (Désiré) dix-huit ans, journalier, entre le 4 octobre 1876, salle Sainte-Marthe, 29. Ce jeune homme travaillait quelques jours auparavant dans une grange où étaient disposés des morceaux de bois en échafaudage, quand tout à coup une bûche de 80 centimètres de long lui tomba sur la tête. A la suite de cet accident il eut une hémorrhagie assez forte, mais ne perdit pas connaissance et ne fut pas obligé de se coucher ; le surlendemain la plaie étant devenue plus douloureuse, il se décida à entrer à l'hôpital.

Il existe au sommet de la tête à 9 centimètres et demi de la protubérance une plaie transversale dirigée obliquement en dehors ; dans sa plus grande largeur cette plaie a 7 centimètres. Le cuir chevelu est nettement coupé comme par un instrument tranchant jusqu'à l'os qui est dénudé. Au trait de section de la peau correspond un enfoncement de la table externe du pariétal, tandis qu'à la périphérie et cachées par les lèvres de la plaie, il existe deux fêlures de cette même

table qui circonscrivent une portion d'os elliptique comme la plaie elle-même. Il n'y a pas d'os mobile.

Le malade se plaint seulement de sa plaie, il n'éprouve pas de lourdeur de tête, il n'a pas vomi ; le pouls n'est pas ralenti, la température est normale, les pupilles sont dilatées.

La tête est rasée et la plaie pansée avec l'eau phéniquée. On prescrit, en outre, un purgatif, et des lavements quotidiens.

Le malade fut observé avec le plus grand soin tous les jours suivants: à aucune époque on ne remarqua de phénomènes de compression cérébrale, jamais il n'y eut de réaction fébrile. La plaie marcha rapidement vers la guérison ; les portions d'os enfoncées s'éliminèrent spontanément, mais le malade ne put quitter l'hôpital qu'à la fin de décembre parce qu'il fut atteint à la fin de novembre d'une fièvre continue.

Obs. LV. — *Fr. de l'ethmoïde et des os du nez. Section du nerf sus-orbitaire. Écoulement de liquide céphalo-rachidien. Atrophie de l'œil.* — Carbonnelle, vingt et un ans, maçon, entre le 3 septembre 1876, salle Sainte-Marthe, 33. Ce malade, qui est épileptique et a déjà plusieurs fois tenté de se suicider, s'est jeté de la hauteur d'une vingtaine de mètres dans une carrière de Noisy-le-Sec.

Amené à l'hôpital sans connaissance, il présente au niveau du sourcil gauche une plaie intéressant la peau de cette région jusqu'à l'os et celle de la paupière supérieure ; l'œil ne paraît pas intéressé, mais il y a une ecchymose assez étendue sous la conjonctive. En examinant le reste de la face, on constate une mobilité latérale des os du nez sous la plaie. Le malade n'a perdu de sang ni par l'oreille, ni par le nez ni par la bouche. Les membres et le tronc ne présentent aucune fracture, aucune trace de contusion ; la sensibilité est obtuse; il n'y a pas de paralysie ni de contracture. Ce n'est qu'au bout de quatre à cinq jours que le malade sort de l'état comateux dans lequel il était plongé depuis son arrivée.

La plaie du front et de la paupière avait été réunie au moyen de bandelettes de sparadrap et avait très-bon aspect. Le malade commençait à manger et à se lever, quand un jour, en se baissant pour prendre un objet dans sa table de nuit, il sentit du liquide couler assez abondamment par sa narine droite ; la quantité qui s'écoula ainsi fut évaluée par lui à un petit verre.

Le lendemain le même phénomène se reproduisit et, au lieu de se moucher, comme il l'avait fait la veille, le malade sur la recommandation qui lui en avait été faite recueillit le liquide dans un verre à expérience ; la quantité ainsi recueillie a été évaluée à 40 grammes C'est un liquide clair, limpide, analogue au liquide céphalo-rachidien.

Pendant plusieurs jours les choses se passèrent de la même façon :

l'écoulement du liquide survenait soit quand le malade se baissait, soit à l'occasion d'un effort quelconque. Il cessa pour ne plus reparaître le 24 septembre 1876.

Cet écoulement d'un liquide que l'analyse chimique démontra identique au liquide céphalo-rachidien ne peut être expliqué que par l'existence d'une fracture de la lame criblée de l'éthmoïde, compliquant la fracture des os du nez constatée à l'entrée.

Le malade eut pendant son séjour à l'hôpital deux on trois absences et quelques petites attaques épileptiques, mais ces accidents lui étaient habituels.

Au mois d'octobre il ne restait plus trace de la fracture des os du nez, et de la plaie frontale ; il mangeait bien et allait bientôt pouvoir quitter l'hopital, quand il se plaignit de ne plus voir de l'œil gauche. Cette amaurose augmenta très-rapidement, et s'accompagna d'une atrophie notable du globe. A l'ophthalmoscope, on reconnaît une atrophie du nerf optique de ce côté.

B. — Maxillaire inférieur.

Deux observations ne présentant rien de particulier.

Obs. LVI. — *Fracture du corps du maxillaire inférieur. — Plaie contuse de la région sous-mentonnière. — Fronde plâtrée. Guérison.* — Pujot (Jean), trente-neuf ans, journalier, entre le 9 février 1876, salle Saint-Augustin, 11.

Il y a deux jours, chute de sa hauteur sur le menton. La bouche est entr'ouverte ; la joue gauche tuméfiée. Vive douleur limitée au corps du maxillaire inférieur à un centimètre en avant du bord antérieur du masséter gauche. En ce point déformation constituée par une dépression du bord inférieur de l'os avec une légère saillie immédiatement en avant de la dépression.

La déformation se reproduit sur le bord alvéolaire, mais en sens inverse. Les deux dernières molaires se trouvent sur un plan plus élevé que les autres dents. Les mouvements de la mâchoire inférieure sont limités et très-douloureux. On constate une mobilité anormale et de la crépitation au niveau même de la déformation. Il existe donc en ce point une fracture verticale du corps de l'os avec un léger déplacement en hauteur. Le fragment postérieur est plus élevé que l'antérieur.

La muqueuse buccale est intacte. Plaie contuse superficielle de la région sous-mentonnière.

13 février. — On applique un capuchon et une mentonnière de toile. Dix jours après on leur substitue une fronde en bandes plâtrées bien tolérée. Le 28 mars on enlève l'appareil. La consolidation est com-

plète depuis dix jours. Pas de difformité, les mouvements de la mâchoire se font bien. Le malade quitte le service.

Obs. LVII. — *Fr. du maxillaire inférieur siégeant à l'union du corps et de la branche gauche de cet os. — Bandage en fronde plâtrée.* — Tissot (Dominique), quarante-cinq ans, palefrenier, entre le 29 novembre 1876, salle Saint-Augustin, 78. Tombé hier du siége d'un omnibus et ayant perdu connaissance, il ne peut fournir de renseignements circonstanciés sur l'accident. Il se plaint d'une vive douleur au niveau de l'angle gauche de la mâchoire inférieure, mais ouvre facilement la bouche. Sur la muqueuse buccale qui répond au masséter, on voit une ecchymose de 3 centimètres d'étendue. Les dents sont au même niveau, excepté la dernière molaire qui fait une saillie d'un demi-centimètre au-dessus des autres.

En introduisant l'index de la main gauche dans la bouche et en l'appliquant sur le corps de l'os, on détermine de la mobilité anormale et de la crépitation. Si on presse en même temps la branche montante de l'os extérieurement, il est facile de constater une fracture oblique de haut en bas et d'avant en arrière, étendue de l'intervalle des deux dernières molaires à l'angle de la mâchoire. Déplacement peu étendu.

Immédiatement au-dessous de l'angle de la mâchoire, on sent, en déprimant les téguments, une petite bosse sanguine du volume d'une noisette qui donne à la pression une crépitation caractéristique.

Le malade souffre peu, mais les fonctions de mastication sont impossibles, et l'on est obligé de le nourrir avec des potages et des aliments liquides.

La mâchoire est immobilisée au moyen d'un bandage en fronde composé de bandes plâtrées.

30 décembre. — Le malade quitte le service. La consolidation est complète et régulière, les mouvements sont presque normaux et la mastication facile.

C. — Colonne vertébrale.

Les deux observations qui suivent, la première surtout, sont très-intéressantes. Il est difficile de dire au juste dans les deux cas par quel mécanisme s'est faite la fracture. Le premier malade tombe d'un quatrième étage dans la cage d'un escalier et perd connaissance ; tout ce qu'on peut savoir, c'est que la tête a porté légèrement sur l'angle d'une marche ; la petite plaie du cuir chevelu qui en est résultée attire à peine l'attention ; mais ce qui est beaucoup plus grave, c'est une paralysie com-

plète de toute la moitié inférieure du tronc. Plus de mouvements volontaires, paralysie complète de l'intestin et de la vessie, abolition de la sensibilité directe et réflexe. Dans ces conditions il est impossible de ne pas songer à une compression de la moelle. L'examen de la colonne vertébrale montre une douleur limitée au niveau des troisième et quatrième dorsales. On applique des ventouses scarifiées, on immobilise le tronc dans une gouttière de Bonnet, les phénomènes semblent rétrocéder d'abord, mais le marasme arrive ; des eschares au sacrum se montrent, et le malade succombe vingt-sept jours après l'accident. On trouve à l'autopsie une fracture des lames et des apophyses épineuses des troisième et quatrième dorsales, et de plus une fracture de l'apophyse épineuse de la septième cervicale (obs. LVIII).

Le deuxième malade s'était fracturé la colonne vertébrale en tombant du septième étage, (apophyse épineuse de la onzième dorsale) les accidents immédiats étaient peu marqués, et malgré une ancienne affection organique du cœur la guérison survint sans accident (obs. LIX).

Obs. LVIII. — *Fracture de la colonne vertébrale. — Compression de la moelle. — Paraplégie traumatique. — Plus tard eschare au sacrum. Marasme. — Mort. Autopsie. — Fr. de l'apophyse épineuse de la septième vertèbre cervicale, des apophyses épineuses et des lames des troisième et quatrième vertèbres dorsales.* — Legros (Pierre), trente-quatre ans, plombier, entre le 20 octobre 1876, salle Sainte-Marthe, 28.

Travaillant au quatrième étage d'une maison en construction, ce malade tombe dans la cage de l'escalier : sa tête aurait porté sur l'angle d'une marche, mais comme il a perdu connaissance avant d'arriver sur le sol, il ne peut dire sur quelle partie du corps il est tombé.

A la visite du matin on le trouve dans le décubitus dorsal, les jambes étendues et rapprochées, la verge flasque et turgide : on ne voit rien sur la surface du corps, si ce n'est une petite plaie superficielle et insignifiante du cuir chevelu.

Ce malade répond facilement aux questions, il a conservé toute son intelligence, et se plaint de souffrir beaucoup en arrière entre les deux omoplates. En l'examinant un peu attentivement, on constate une paralysie complète du mouvement et de la sensibilité dans les membres inférieurs. L'anesthésie existe également au tronc jusqu'à une ligne qui réunirait les deux mamelons. *Les mouvements réflexes sont abolis dans les membres inférieurs.* Le malade remue faiblement la tête

ainsi que les membres supérieurs, mais il n'a pu ni uriner ni aller à la selle depuis son accident.

En le faisant coucher sur le côté pour examiner la colonne vertébrale, on voit à la partie médiane et supérieure du tronc une tuméfaction qui est le siége d'une vive douleur. En promenant le doigt sur la ligne des apophyses épineuses, on découvre une saillie anormale des troisième et quatrième vertèbres dorsales. — Partout ailleurs la pression sur les apophyses épineuses ne détermine aucune douleur. P. un peu accéléré, T = 38°.

Le malade est sondé trois fois par jour et prend chaque jour un lavement, on fait appliquer entre les deux omoplates quatre ventouses scarifiées, et on le place dans une gouttière de Bonnet.

22. — La sensibilité a reparu au tronc, mais non dans les membres inférieurs.

23. — Une eschare grande comme la moitié de la main s'est formée au niveau du sacrum.

25. — La gouttière de Bonnet est remplacée par un matelas d'air. L'état général resta bon pendant environ trois semaines, mais bientôt survinrent des quintes de toux, avec oppression, sans qu'on trouvât dans les poumons d'autres symptômes que ceux de la congestion hypostatique. L'eschare s'est élargie, et entraîne un état de cachexie auquel le malade succombe le 22 novembre.

Autopsie le 23 novembre à 9 heures du matin : fracture de l'apophyse épineuse de la septième cervicale, et fracture de l'apophyse épineuse et des lames des troisième et quatrième vertèbres dorsales.

(Pièce portée chez Vasseur qui ouvrit le canal vertébral.) La moelle était ramollie par la putréfaction. Pas de liquide dans les plèvres : congestion des deux poumons, avec œdème et mucosités dans les bronches.

Obs. LIX. — *Fr. de l'apophyse épineuse de la onzième dorsale. — Pas de troubles nerveux. — Fractures concomitantes des onzième et douzième côtes.* — Page (Louis), trente ans, employé, entre le 21 avril 1876. La veille il a fait une chute sur le dos de la hauteur d'un troisième étage. Au niveau de la onzième vertèbre dorsale, on remarque une gibbosité et une ecchymose qui s'étend sur la paroi thoracique gauche. Douleurs vives dans toute la région contuse. Par le toucher on constate une dépression entre les apophyses épineuses des dixième et douzième vertèbres dorsales ; l'apophyse épineuse de la onzième dorsale est fracturée et déviée à gauche. Mobilité anormale. Crépitation au niveau de l'angle des dixième et onzième côtes. Emphysème sous-cutané au même point. Miction et défécation faciles, les membres inférieurs ont conservé les mouvements et la sensibilité.

Le malade a eu deux attaques de rhumatisme articulaire ; il existe actuellement des symptômes d'insuffisance mitrale et des frottements

péricardiques. On entoure le thorax d'une large bande de diachylon. Application de teinture d'iode sur la région cardiaque.

22 mai. — Consolidation complète des fractures. Le malade quitte le service.

D. — Côtes.

Les cinq fractures ont eu pour cause des chocs directs. Dans trois observations il y eut trois côtes fracturées en même temps (les dernières); dans une deux, et dans une autre une seule. Ce cas fut précisément le plus grave, puisque le malade eut une pneumonie de voisinage qui nécessita l'emploi de ventouses scarifiées (Obs. LXIV).

Tous les cas furent traités par la ceinture de diachylon.

Obs. LX. — *Fracture des sixième et septième côtes droites en arrière de leur angle. — Large ecchymose à ce niveau. — Bandage de corps.* — Aubriel (Marie), quarante ans, marchande des quatre saisons, entre le 15 septembre 1875.

A reçu un violent coup de pied dans la région latérale droite du thorax. En arrière de l'angle des sixième et septième côtes droites large ecchymose. Au palper : on constate que ces côtes sont fracturées. Crépitation. Mobilité anormale peu étendue. Le sixième espace intercostal est rétréci. Les fragments de la septième côte tendent à former un angle saillant en haut. Douleur exagérée par les mouvements respiratoires et par la toux. Dyspnée considérable.

L'application d'une large bande de diachylon formant ceinture fait cesser la douleur et la dyspnée.

17. — Cette malade quitte le service avec son bandage et continue chez elle à garder le repos.

Obs. LXI. — *Fr. des sixième, septième et huitième côtes gauches au niveau de leur angle.* — Bouche (François), quarante-trois ans, ferblantier, entre le 11 août 1876.

Il y a deux jours a fait une chute de la hauteur d'un premier étage. Le côté gauche du thorax a porté sur un balcon.

Les sixième, septième et huitième côtes sont fracturées au niveau de leur angle. Inclinaison du thorax du côté fracturé. Crépitation perçue par la main appliquée sur le thorax. Pas de déplacement notable. Pas de lésion des organes thoraciques. Douleur très-forte au siége des fractures s'exaspérant pendant les mouvements respiratoires. Dyspnée considérable. Le thorax est entouré avec une large ceinture de diachylon. Le malade est aussitôt soulagé. Le 20 août il peut se promener et il continue à se soigner chez lui. Garde encore son bandage pendant une huitaine de jours.

Obs. LXII. — *Fr. des trois dernières côtes.* — Jeneny (Jean), trente-quatre ans, badigeonneur, entre le 8 novembre 1876, salle Sainte-Marthe, 8. Est tombé sur un grillage, de la hauteur d'un troisième étage. Perte de connaissance pendant une demi-heure.

Il se plaint de douleurs à la tête et au côté gauche du thorax. Pas d'écoulement de sang par les oreilles ni par le nez.

A la région temporale droite et au côté droit du cou, deux plaies superficielles de 3 centimètres. Respiration saccadée, entrecoupée, très-pénible. Au niveau des dernières côtes gauches ecchymose horizontale, large de 4 centimètres ; c'est en ce point que la douleur est plus forte. Crépitation et mobilité anormale sur les trois dernières côtes à l'union de leur tiers antérieur avec leur tiers moyen. Pas de déplacement. Pas d'emphysème. Pas de crachements de sang. Pansement simple des plaies de la tête et du cou. Ceinture de diachylon au niveau de la fracture. Immédiatement après l'application du bandage, le malade respire plus facilement.

13 novembre. — Le bandage est enlevé ; le malade souffre encore pendant les mouvements respiratoires. Application d'une nouvelle bande de diachylon.

18. — On enlève l'appareil. La consolidation est très-avancée. Le 20 novembre, le malade se promène et quitte le service.

Obs. LXIII. — *Fr. des sixième et septième côtes.* — Delarue (François), quarante-huit ans, entre le 30 juin 1876, salle Sainte-Marthe, 10.

Il y a deux jours, chute d'un premier étage sur un tas de charbon. Ecchymose de tout le côté droit de la paroi thoracique ; crépitation sensible à la main pendant les mouvements respiratoires au niveau de la partie moyenne des sixième et septième côtes qui sont fracturées. Douleurs très-vives au même point. L'oreille perçoit également la crépitation. Pas de complication. Nous entourons le thorax à ce niveau avec un bandage de corps en diachylon. Soulagement immédiat.

30 juillet. — La consolidation est complète ; le malade quitte le service.

Obs. LXIV. — *Fr. de la huitième côte.* — Laurent (Georges) entre le 17 janvier 1876, salle Saint-Augustin, 4. A été heurté violemment par une voiture. Douleur très-vive au niveau de l'angle de la huitième côte. Dépression correspondante. Dyspnée, souffle et râles sous-crépitants. Cinq ventouses scarifiées. Ceinture de sparadrap. Guérison au bout de huit jours.

E. — Clavicule.

Cinq observations ; la consolidation s'est faite presque sans déformation.

Obs. LXV. — *Fracture de l'extrémité externe côté gauche.* — Garas Jo-

seph), soixante ans, cocher, entre le 22 décembre 1875, salle Saint-Augustin, 62.

Le 18 décembre, tombe de sa hauteur sur le moignon de l'épaule. Au moment de son entrée, le malade soutient le coude gauche avec la main du côté opposé, la tête est inclinée à gauche. Pas d'ecchymose ni de déformation de la région. Crépitation à 2 centimètres de l'extrémité externe de la clavicule, sensible dans tous les mouvements de l'épaule. Mobilité anormale. Impuissance du bras. Mouvements provoqués douloureux. Douleur limitée au point fracturé.

Immobilisation du bras avec l'écharpe de Mayor. Consolidation osseuse le trentième jour. Cal à peine sensible au toucher.

Obs. LXVI. — *Fr. oblique de la clavicule gauche à l'union interne avec les deux tiers externes. Exostose probablement de nature syphilitique siégeant au niveau de la fracture et disparaissant sous l'influence de l'iodure de potassium.* — Lamouche (Jean-Baptiste), soixante-dix ans, journalier, entre le 23 février 1876, salle Saint-Augustin, 77.

Il y a quatre jours il est tombé de son lit. Étant ivre, il ne fournit aucun autre renseignement. Douleur vive limitée à l'union des tiers interne et moyen de la clavicule gauche. Ecchymose sous-claviculaire en voie de régression. Le moignon de l'épaule est abaissé, le bras légèrement porté en dedans. Le malade soutient l'avant-bras avec la main du côté opposé.

A l'union des tiers interne et moyen de la clavicule, on perçoit de la crépitation et une mobilité anormale. Fracture légèrement oblique de haut en bas et de dedans en dehors. Saillie peu apparente du fragment interne. Le déplacement du fragment externe est encore plus difficile à constater.

Une exostose du volume d'un œuf de pigeon siége à l'extrémité du fragment externe au niveau même de la fracture. On peut supposer qu'elle est de nature syphilitique et qu'elle a agi comme cause prédisposante de la fracture. Coussin cunéiforme dans l'aisselle du côté malade. Écharpe de Mayor. Traitement à l'iodure de potassium. quarante-cinq jours après la consolidation de la fracture est parfaite. La tumeur osseuse a complétement disparu.

Obs. LXVII. — *Fr. du corps de la clavicule droite.* — Rivière (Hippolyte), trente-six ans, journalier, entre le 18 octobre 1876, salle Saint-Augustin, 11. Il a été atteint au niveau de la clavicule droite par le timon d'une charrette.

Douleur vive au moment de l'accident, difficulté très-grande du mouvement du bras. A son entrée, on constate une large ecchymose dans le creux sous-claviculaire, douleur limitée à l'union du tiers moyen avec le tiers externe de la clavicule ; saillie anormale au même niveau. L'épaule est abaissée et portée en avant ; rotation du bras en dedans. Le malade soutient l'avant-bras demi-fléchi avec la

main du côté sain. Mouvements spontanés douloureux, mais possibles. Par la palpation, on constate de la crépitation et de la mobilité anormale à l'union du tiers externe de la clavicule avec le tiers moyen. Il existe en ce point une fracture oblique de haut en bas et de dedans en dehors, avec déplacement des fragments. L'interne est soulevé et porté en avant, tandis que l'externe est porté en bas et en arrière.

Il est facile de constater la saillie du fragment interne en promenant le doigt sur la face supérieure de l'os à partir de l'extrémité sternale claviculaire ; on sent, en effet, en dehors de cette saillie, une dépression due à l'abaissement du fragment externe.

Si on répète la même manœuvre sur le bord antérieur de l'os, on peut se convaincre que le fragment externe est non-seulement abaissé, mais encore porté en arrière.

Écharpe triangulaire de Mayor avec coussin axillaire et, six jours après, un appareil plâtré qui entoure le thorax et maintient le bras élevé.

La consolidation est complète et régulière le vingt-deuxième jour. Le malade quitte le service le quarante-cinquième jour.

Obs. LXVIII. — *Fr. double de la clavicule droite avec fragment représentant le tiers moyen de l'os.* — Aunoth (François), vingt-sept ans, menuisier, entre, le 6 juin 1876, salle Sainte-Marthe, 15.

Courbé pour ramasser son chapeau, il reçut un coup de pied sur la partie supérieure de l'épaule droite. Il tomba et perdit connaissance.

Contusion des régions sus- et sous-claviculaires. Large ecchymose occupant le creux sous-claviculaire, la face supérieure de la clavicule et s'étendant jusqu'à l'acromion. Dans toute l'étendue de la région, douleurs très-vives exagérées par la pression et par les mouvements. En plaçant la main sur la clavicule et en faisant mouvoir le bras, on sent de la crépitation et de la mobilité anormale, 1° à 4 centimètres en dehors de l'articulation sterno-claviculaire ; 2° à 6 centimètres en dedans de l'acromion immédiatement en dedans de l'insertion claviculaire du trapèze.

La clavicule est le siége de deux fractures dont la direction est perpendiculaire à l'axe de l'os. Il n'existe ni déplacement, ni saillie anormale ; entre les deux points fracturés on trouve un fragment isolé de 5 centimètres de longueur. Les mouvements du bras sont très-limités et très-douloureux, mais possibles. Écharpe de Mayor avec coussin dans le creux axillaire. Le malade sort le 1er juillet, la consolidation est parfaite et sans difformité.

Obs. LXIX. — *Fr. oblique de la clavicule gauche à l'union du tiers moyen et du tiers externe.* — Delattre (Jean), quarante-sept ans, ouvrier en parapluies, entre le 24 août 1876, salle Sainte-Marthe, 21. A fait, il y a deux jours, une chute sur le moignon de l'épaule, de la hauteur d'un tabouret sur lequel il était assis.

L'épaule gauche est abaissée et portée en avant, le malade soutient l'avant-bras fléchi avec la main droite. A trois travers de doigt de l'extrémité externe de la clavicule, ecchymose peu étendue dont le centre répond à un point douloureux. Crépitation et mobilité anormale au même niveau. Il existe à l'union du tiers moyen avec le tiers externe une fracture oblique au bas et en dehors. Déplacement des fragments, l'interne est élevé, l'externe abaissé et porté en arrière. Mouvements du bras très-douloureux. Réduction. Immobilisation du bras le long du thorax au moyen d'une écharpe et de bandes circulaires plâtrées.

11 septembre. — Le malade quitte le service avec son appareil. Le 26, il vient à la consultation; la consolidation est complète, le cal est peu volumineux.

F. — Omoplate.

Obs. LXX. — *Fracture oblique complète du corps de l'omoplate.* — Klein (Nicolas), quarante-deux ans, charretier, entre, le 30 juin 1876, salle Sainte-Marthe, 19. A fait, il y a cinq jours, une chute sur le dos dans un escalier de la hauteur de quatre marches.

Douleur vive et limitée à trois travers de doigt au-dessus de l'angle inférieur de l'omoplate gauche. La région postérieure de l'épaule est le siége d'une ecchymose et d'une tuméfaction considérables : on peut facilement déterminer de la crépitation osseuse à ce niveau en portant le bras dans l'extension et en imprimant des mouvements à l'angle inférieur de l'omoplate. Cet os est fracturé obliquement de haut en bas et de dedans en dehors, à trois travers de doigt au-dessus de l'angle inférieur. Il n'existe ni déplacement, ni mobilité anormale. Tous les mouvements du bras sont conservés, mais déterminent une vive douleur. Immobilisation du bras qui est maintenu rapproché du corps à l'aide d'une écharpe et de quelques tours de bande plâtrée.

6 juillet. — Le malade se promène. La guérison est très-avancée. Il retourne chez lui satisfait du résultat obtenu et doit garder son appareil pendant une quinzaine de jours.

G. — Humérus.

8 fractures simples, 2 fractures doubles et 1 fracture comminutive.

Des huit premières, deux siégeaient sur le col chirurgical; les autres à l'union du tiers supérieur avec le tiers moyen.

Deux avaient eu lieu par choc direct à la suite de chutes; les causes des six autres étaient variées : nous trouvons deux

chutes sur le coude, une sur le côté, une sur les mains. Enfin une autre fracture de même siége a été produite par le passage d'une voiture sur le bras, et une dernière par une simple traction. Il y a lieu de supposer que dans ce cas le tissu osseux ne présentait pas sa résistance normale, car l'individu était scrofuleux, et il avait eu antérieurement une tumeur blanche du coude correspondant.

Dans tous ces cas, nous avons immobilisé le bras rapproché du tronc par un appareil plâtré l'entourant en grande partie, descendant sur l'avant-bras demi-fléchi et emboîtant l'épaule du côté malade. Afin d'éviter toute espèce de déplacements, nous fixons l'appareil au moyen de bandes plâtrées partant de l'épaule et entourant le tronc.

Les fractures doubles eurent pour cause, une chute sur le coude et une chute sur le moignon de l'épaule ; elles siégeaient :

1° A l'union du tiers supérieur avec le tiers moyen et le col anatomique ;

2° Sur le corps, au même niveau que la précédente, et sur le col chirurgical. Elles furent traitées sensiblement comme les fractures simples et guérirent sans difficulté.

La fracture comminutive du tiers supérieur résultait du passage sur le bras d'une lourde voiture. Nous enlevâmes plusieurs esquilles et nous fîmes des injections d'eau alcoolisée dans la plaie après avoir immobilisé le bras dans une gouttière ; malgré tout survint une arthrite purulente et de fréquents accès de delirium tremens qui finirent par emporter le malade (Obs. LXXXI).

Obs. LXXI. — *Fracture du col chirurgical (humérus gauche).* — Petit (François), soixante-quatre ans, bronzeur, entre le 6 novembre 1876, salle Saint-Augustin, 71. Est tombé de plusieurs marches dans un escalier.

Le coude est rapproché du corps. Gonflement à la partie antérieure de l'aisselle. Ecchymose occupant tout le bras et le quart supérieur de l'avant-bras, très-accusée surtout à la face interne. Perte absolue des mouvements. Douleurs vives au niveau du moignon de l'épaule, s'accroissant par la pression et le mouvement communiqués. Les doigts portés le long de la face interne de l'humérus jusque dans l'aisselle découvrent une fracture au niveau du col chirurgical.

La main opposée placée au niveau du moignon de l'épaule constate qu'elle est en partie intra-, en partie extra-capsulaire, qu'elle est complète et que le fragment inférieur fait saillie en dehors sur le deltoïde.

En saisissant le coude d'une main et en immobilisant l'épaule, on obtient de la crépitation et de la mobilité anormale dans les mouvements d'abduction ; la rotation ne fournit pas ces symptômes. La mensuration du bras donne un raccourcissement de 7 millimètres. Application d'une large bande de tarlatane plâtrée qui embrasse le coude et dont les deux chefs, croisés sur l'épaule saine, sont fixés par une autre qui entoure circulairement l'épaule au niveau de la fracture et l'aisselle du côté opposé pendant que des aides opèrent et maintiennent la réduction.

5 décembre. — L'appareil est enlevé. La fracture est consolidée sans difformité. On remet un nouvel appareil. — Le 20, le malade exécute des mouvements fréquents. Il sort le 27. Les mouvements sont faciles et étendus.

Obs. LXXII. — *Fr. du col chirurgical* (*H. gauche*). — Colin (Victor), soixante-sept ans, tailleur de cristaux, entre le 5 août 1876, salle Saint-Augustin, 3.

Tombé il y a deux jours sur le moignon de l'épaule gauche. Depuis ce moment, impuissance du membre; douleur fixe au-dessus des insertions brachiales du deltoïde; vaste ecchymose sur l'épaule et la face interne du bras; déformation de la partie moyenne du faisceau antérieur du deltoïde, dépression très-accusée immédiatement au-dessous ; Coude écarté du tronc; au palper on découvre, sur la paroi externe du creux de l'aisselle sous les muscles pectoraux, une saillie rugueuse qui n'est autre que le col chirurgical fracturé ; crépitation, mobilité anormale; douleur locale très-vive; la fracture est transversale ; le fragment inférieur est attiré en dedans, le supérieur en dehors; impuissance complète du membre; nous plaçons un coussin dans l'aisselle et nous immobilisons le bras avec l'écharpe de Mayor, maintenue à l'aide de tours de bande plâtrée.

Le 28 août, la consolidation est complète. Le malade sort : il gardera encore l'appareil pendant quelques jours.

Nota. Ce malade présente au bras droit une anomalie de l'artère humérale, qui reste sous-cutanée dans toute son étendue. Au pli du coude elle se divise en radiale et cubitale qui restent aussi sous-cutanées jusqu'au poignet.

Obs. LXXIII. — *Fr. du corps* (*H. droit*). — Moreau (Charles), soixante-six ans, employé, entre le 14 mai 1876, salle Sainte-Marthe, 3.

Tombé sur le côté droit, d'une galerie de théâtre dans la galerie sous-jacente. Le malade maintient le bras droit contre le tronc avec la main du côté opposé ; ecchymose occupant la face externe du bras, depuis l'épaule jusqu'aux insertions supérieures du brachial antérieur;

douleur fixe à l'union des tiers supérieur et moyen de l'os; crépitation au même niveau, perçue en imprimant au membre un mouvement de rotation. Les mouvements spontanés sont impossibles.

Fracture oblique de haut en bas et de dehors en dedans, à l'union du tiers supérieur de l'humérus avec le tiers moyen sans déplacement des fragments. On immobilise le bras contre le thorax au moyen d'une gouttière plâtrée enfermant la face externe du bras et de l'avant-bras et avec des tours de bande plâtrée entourant le thorax. Le malade quitte le service le 8 juillet 1876. La consolidation est parfaite.

Obs. LXXIV. — *Fr. du corps* (*H. droit*). — Cassin (Georges), vingt ans, peintre, entre le 14 mai 1876, salle Sainte-Marthe, 29. — Tombé sur le coude droit, l'avant-bras étant fléchi à angle droit sur le bras.

Bras tenu dans la rotation en dehors; les sillons deltoïdiens ont disparu; à ce niveau le bras est comme tassé et offre un volume beaucoup plus considérable qu'à l'état normal.

Pas d'ecchymose à l'union du tiers supérieur avec le tiers moyen, on perçoit de la mobilité anormale et de la crépitation; il existe en ce point une fracture complète, oblique de haut en bas, de dehors en dedans et d'arrière en avant, avec chevauchement des fragments; le fragment supérieur fait saillie à la face interne du bras; l'inférieur remonte en dehors et en arrière; douleurs vagues, peu accusées; la sensibilité du membre a diminué; abolition complète des mouvements; léger raccourcissement du bras; la réduction s'obtient facilement sans avoir recours au chloroforme; le bras est immobilisé pendant huit jours dans une gouttière métallique; la sensibilité revient peu à peu.

21 mai. — Appareil plâtré à attelle postéro-externe et tours de bande plâtrée autour du thorax.

18 juin. — La consolidation est très-avancée. — On place le bras dans une écharpe triangulaire; sort le 20 juin, consolidation complète.

Obs. LXXV. — *Fr. à l'union des tiers moyen et inférieur* (*H. droit*). — Lécureuil (Édouard), âgé de treize ans, apprenti ciseleur, entre le 7 janvier 1876, salle Sainte-Marthe, 24. Une voiture légère lui est passée la veille sur le bras droit. Celui-ci est contus et tuméfié dans toute son étendue; large ecchymose à la partie moyenne et au côté interne jusqu'au pli du coude; épanchement sanguin profond; le diamètre transversal du bras est très-augmenté à l'union des deux tiers supérieurs avec l'inférieur; crépitation et mobilité anormale au même niveau. On sent que la fracture est transversale et complète, que le fragment inférieur est attiré en dedans et le supérieur en dehors; l'avant-bras est dans la rotation en dedans; impuissance du membre; les mouvements des doigts sont conservés. Les gros vaisseaux sont intacts. Pendant trois jours le bras est placé dans une gouttière métallique et recouvert de cataplasmes émollients arrosés de liquides

résolutifs. Le quatrième jour, appareil composé d'attelles plâtrées appliqué pendant que des aides assurent la réduction.

Le 3 février, l'appareil est retiré, consolidation complète. Le malade sort le lendemain.

Obs. LXXVI. — *Fr. à l'union des tiers moyen et inférieur* (*H. droit*). — Medellé (Édouard), dix-huit ans, mécanicien, entre le 28 mai 1876, salle Sainte-Marthe, 8. La veille, en courant, il a été poussé par un camarade et est tombé sur les mains, les bras étendus; il n'a pu s'aider de son bras droit en se relevant.

Le malade soutient l'avant-bras droit avec la main gauche. Toute la moitié inférieure du bras droit et le tiers supérieur de l'avant-bras sont tuméfiés sans ecchymose; douleur fixe à l'union du tiers moyen du bras avec le tiers inférieur; déformation au même niveau, consistant en une augmentation du diamètre antéro-postérieur; crépitation et mobilité anormale. On découvre facilement, à l'union des tiers moyen avec le tiers inférieur une fracture complète, très-oblique d'arrière en avant et de haut en bas, avec déplacement; le fragment inférieur fait saillie en arrière et en haut et chevauche sur le supérieur. A la face antérieure du bras on constate une dépression et immédiatement au-dessus une saillie constituée par le fragment supérieur; impossibilité absolue des mouvements du bras; les mouvements de l'avant-bras sont très-douloureux, mais possibles; rien dans l'articulation du coude; réduction de la fracture et immobilisation du membre dans un appareil composé d'attelles plâtrées.

Le malade sort le 2 juillet. — Consolidation parfaite, sans difformité.

Obs. LXXVII. — *Fr. à l'union des tiers moyen et inférieur* (*H. gauche*). — Monguel (Adolphe), soixante-cinq ans, ouvrier en cannes, entre le 13 octobre 1875, salle Saint-Augustin, 28.

Il y a deux jours est tombé sur le bord d'un trottoir, les bras croisés sous son tablier. Gonflement considérable des deux tiers inférieurs du bras gauche, de l'articulation du coude et de la partie supérieure de l'avant-bras; ecchymose peu étendue à la partie moyenne du bras; déformation à quatre travers de doigt au-dessus des condyles; augmentation du diamètre antéro-postérieur; douleur fixe; mobilité anormale et crépitation au même point; l'humérus est fracturé obliquement d'arrière en avant et de haut en bas.

Les fragments chevauchent; le supérieur fait saillie en avant, l'inférieur remonte en arrière; raccourcissement de 3 centimètres; perte absolue des mouvements volontaires.

La fracture se réduit facilement et sans chloroforme; application d'un appareil de Scultet; les attelles et les coussins sont maintenus par des courroies.

27 octobre. — Le gonflement a diminué; le déplacement est en partie

reproduit; nouvelle réduction. — on maintient les fragments avec des compresses graduées et on remet l'appareil.

12 novembre. — La consolidation est obtenue, mais il reste un léger déplacement; application d'un appareil silicaté. Le malade sort le lendemain pour Vincennes avec son appareil.

Obs. LXXVIII. — *Fr. de l'extrémité inférieure* (*H. gauche*). — Fourny (Ferdinand), seize ans, apprenti en écrins, entre le 18 septembre 1875, salle Saint-Augustin, 14.

Il y a deux jours un de ses camarades, le tirant par la main, porta brusquement le bras gauche en arrière.

Sujet profondément scrofuleux : ankylose complète et ancienne du coude gauche, suite d'arthrite chronique.

Gonflement léger au tiers inférieur du bras; pas d'ecchymose; à deux travers de doigt au-dessus de l'épicondyle mobilité anormale et crépitation; on constate en ce point une fracture transversale complète de l'humérus avec un peu de déplacement. Le fragment supérieur fait saillie en arrière et est séparé de l'inférieur qui fait saillie en avant par une dépression sensible sur la face antérieure; douleurs spontanées s'exaspérant par la pression au niveau de la fracture; impuissance du membre; les mouvements du coude sont complétement perdus; l'avant-bras est demi-fléchi sur le bras; l'articulation est plus volumineuse que celle du côté droit; traces d'anciennes fistules. On met le membre dans un appareil ouaté maintenu par des bandes et on le place dans une gouttière en fil de fer pendant trente-trois jours. A cette époque la fracture est consolidée. On applique un appareil silicaté et le malade sort tenant le bras en écharpe. Le 2 novembre, nous retirons l'appareil.

Obs. LXXIX. — *Fr. double* (*H. droit*). — Renard (Alphonse), soixante ans, mégissier, entre le 5 juillet 1875, salle Saint-Augustin, 2. — Il vient de faire une chute sur le coude droit dans un escalier. Gonflement considérable du tiers supérieur du bras; ecchymose étendue du moignon de l'épaule au creux de l'aisselle et à la face interne du bras; douleurs vives au niveau du col chirurgical et au sommet du V deltoïdien; crépitation et mobilité anormales d'une part au niveau du col chirurgical, d'autre part à 3 centimètres plus bas, faciles à constater surtout par les mouvements de rotation ; il existe sur ces points une fracture double de l'humérus, avec un peu de déplacement; impuissance du membre. Nous plaçons un coussin dans l'aisselle; nous fléchissons l'avant-bras à angle droit sur le bras, nous appliquons un appareil plâtré composé d'une gouttière postérieure étendue depuis la main jusqu'au-dessus de l'épaule et maintenue en place par des tours de bande plâtrée qui contournent le thorax.

Le 29 juillet, l'appareil est renouvelé; la consolidation est faite. Le malade sort de l'hôpital; il revient au bout de vingt jours.

Les mouvements sont encore douloureux, nous prescrivons la gymnastique méthodique du membre et le massage.

Obs. LXXX. — *Fr. double (H. droit).* — Daillon (Charles), cinquante et un ans, commissionnaire, entre le 13 septembre 1875, salle Saint-Augustin, 10.

Est tombé ce matin de sa hauteur sur le moignon de l'épaule droite. A son entrée : bras écarté du tronc. Ecchymose sur le moignon de l'épaule descendant sur la face postérieure du bras et une partie de l'avant-bras. Épanchement profond soulevant les muscles, gonflement de l'épaule.

Allongement de 4 centimètres comparativement à l'autre bras. Douleur au niveau de l'articulation et de l'attache inférieure du deltoïde, crépitation perçue pendant les mouvements communiqués au bras; le chirurgien ayant les doigts dans l'aisselle et le pouce sur la petite tête (f. intra-capsulaire). Seconde fracture manifeste, mais sans déplacement vers l'insertion deltoïdienne (crépitation, mobilité, etc.).

Coussin dans l'aisselle. Appareil silicaté immobilisant le bras le long du tronc. Sort le 10 octobre avec son appareil.

Revu le 29, consolidation complète, mais les mouvements de l'épaule sont plus limités que dans l'état normal. Massage.

Obs. LXXXI. — *Fr. comminutive de l'extrémité supérieure de l'humérus droit. — Extraction des esquilles. — Arthrite suppurée. — Delirium tremens. — Mort.* — Simon (Charles), quatre-vingt-neuf ans, marchand des quatre saisons, alcoolique, entre le 18 octobre 1875, salle Sainte-Marthe, 6. La veille, la roue d'une lourde voiture lui a écrasé l'épaule droite. Vaste ecchymose occupant tout le moignon de l'aisselle, la paroi thoracique jusqu'à la quatrième côte et la face externe du bras jusqu'au pli du coude. Plaie cutanée au niveau du tendon du grand pectoral. Emphysème sous-cutané du creux axillaire. Douleurs atroces, déchirantes, dans toute la région. Les parties molles et la tête de l'humérus sont broyées et nous retirons facilement par une incision faite au niveau de la paroi externe de l'aisselle de nombreuses esquilles complétement détachées de l'os. L'une d'elles, très-mobile, fait saillie en avant sous la peau. Perte absolue des mouvements volontaires. Les mouvements provoqués ne se passent plus dans l'articulation mais au niveau du col chirurgical de l'humérus, qui est fracturé. Pouls radial insensible du côté blessé. On perçoit les battements de l'artère humérale sur le bord interne du biceps, mais ils sont beaucoup plus faibles que ceux du côté opposé. L'extraction des esquilles mobiles nous montre que l'une d'elles est allongée et représente une portion d'os étendue du col anatomique. Nous régularisons les surfaces fracturées de l'humérus, nous plaçons une mèche munie d'un tube élastique fenêtré dans la partie déclive de la plaie, et nous immobilisons l'épaule. Pansements alcooliques.

20 octobre. Violent accès de delirium tremens. P = 108. T = 38.

Boissons alcooliques et opiacées.

21 octobre.	T M.	=	38°,4.	T V.	=	39°,2	— P.	=	112.
22 —	T M.	=	38°,4.	T V.	=	39°	— P.	=	108.
23 —	T M.	=	38°,2.	T V.	=	39°,8	— P.	=	108.

Suppuration abondante et fétide. Prostration extrême. Nouvel accès de délirium tremens.

24. T = 38° — P = 108.

25. T = 39°,6. — P = 124.

26. Mort.

Autopsie. — On découvre un nouveau fragment de la tête humérale peu adhérent à la diaphyse. Celle-ci broyée dans une étendue de plusieurs centimètres.

(La pièce, montée par M. Vasseur, est conservée dans notre musée particulier à l'hôpital Saint-Louis.)

H. Radius.

Deux fractures du corps produites par des chocs directs : chute d'une planche sur l'avant-bras, choc contre l'angle saillant d'une corniche, toutes les deux sans déplacement, et traitées par l'immobilisation au moyen d'attelles au-dessous desquelles étaient placées des compresses graduées; enfin une fracture de l'extrémité inférieure consécutive à une chute sur la paume de la main, et présentant la déformation caractéristique dite en dos de fourchette. Après la réduction, on immobilisa les fragments avec une attelle plâtrée antérieure.

Obs. LXXXII. — *Fr. à l'union des tiers moyen et inférieur.* — Goube (Émile), trente-deux ans, peintre en bâtiments, entre le 20 décembre 1875, salle Saint-Augustin, 60.

Ce malade clouait une planche contre un mur, quand une autre lui est tombée sur l'avant-bras droit de la hauteur de 2 mètres à peu près. Impuissance immmédiate du membre. Ecchymose et gonflement sur une étendue de 5 centimètres au niveau de l'union du tiers inférieur avec les deux tiers supérieurs de l'avant-bras, sur la face postérieure. Pas de déformation du membre. Douleur vive à la pression et dans les mouvements provoqués siégeant à cinq travers de doigt au-dessus de l'extrémité inférieure du radius. Au même niveau, crépitation et mobilité anormale sensible dans les mouvements de rotation. Rien de semblable sur le cubitus. Impuissance du membre.

Appareil à attelles antérieure et postérieure placées sur des compresses graduées et maintenues par des tours de bande.

Consolidation parfaite le trentième jour.

Obs. LXXXIII. — *Fr. à l'union du tiers moyen et du tiers inférieur.* — Micoud (Claude), trente et un ans, opticien, entre le 13 décembre 1875, salle Saint-Augustin, 59 *bis*. Chute, il y a deux jours, de la hauteur de 4 mètres environ. L'avant-bras droit a frappé violemment sur le rebord d'une corniche. Gonflement peu accusé de l'articulation radio-carpienne. Ecchymose transversale à trois travers de doigt au-dessus de l'extrémité inférieure du radius. Pas de déformation de l'avant-bras; pas de déplacement des fragments. Impuissance du membre. Douleur vive à la pression et dans les mouvements provoqués siégeant à trois travers de doigt au-dessus de l'extrémité inférieure du radius. Crépitation et mobilité anormale à ce niveau, sensibles dans les mouvements de rotation, d'adduction et d'abduction de la main. Fracture transversale sans déplacement des fragments. Le cubitus ne présente aucun point douloureux. Appareil composé de deux attelles antérieure et postérieure, placées sur des compresses graduées et maintenues par des bandelettes de diachylon. Consolidation osseuse au bout de trente jours.

Obs. LXXXIV. — *Fr. de l'extrémité inférieure.* — Renard (Désiré), quarante-huit ans, camionneur, entre le 20 juillet 1876, salle Sainte-Marthe, 32. Est tombé la veille du siége de la voiture sur la paume de la main droite. Gonflement considérable de tout l'avant-bras jusqu'au coude. Déformation en dos de fourchette. La main est inclinée en dehors. Douleur vive à 1 centimètre et demi au-dessus de l'interligne articulaire, augmentée par la pression. Le radius est fracturé en ce point. Le fragment supérieur pénètre dans l'inférieur et fait saillie en avant. Ni mobilité anormale ni crépitation. Les mouvements des doigts et de la main sont très-douloureux. Pendant deux jours, application de compresses résolutives. Réduction et immobilisation, le troisième jour, et contention avec une attelle palmaire plâtrée fixée par des bandes de diachylon. Le 5 août, consolidation très-avancée sans difformité. Part pour Vincennes avec un appareil semblable.

I. — Avant-bras (cubitus et radius).

Trois fractures; le radius était fracturé à l'union du tiers inférieur et du tiers moyen et le cubitus un peu plus haut. Les causes avaient été des chocs directs (chute, passage d'une voiture sur le bras). Le déplacement était insignifiant: on réduisit l'immobilisation au moyen d'une gouttière garnie de ouate chez un malade; chez l'autre, on maintint la main dans l'extension au moyen d'une bande roulée, et on plaça une

attelle antérieure qui fut fixée avec des bandes de diachylon.

La troisième observation, beaucoup plus intéressante, a trait à une fracture double des deux os de l'avant-bras vers leur extrémité articulaire inférieure, et compliquée de luxation du poignet en arrière, Le tout avait été produit par une chute sur la face dorsale de la main ; la luxation fut réduite, la main maintenue dans l'extension par une bande roulée et l'avant-bras immobilisé au moyen de deux attelles au-dessous desquelles on avait placé des compresses graduées (Observ. LXXXIII).

Obs. LXXXV. — *Fractures symétriques des deux os.* — Marcelin (Joseph), quarante ans, charretier, entre le 13 septembre 1875, salle Saint-Augustin, 12. La roue d'une voiture lui est passée la veille sur l'avant-bras droit. Gonflement et ecchymose de tout l'avant-bras jusqu'au coude. Épanchement sanguin sous-cutané abondant. Mouvement anormal et crépitation à des hauteurs différentes. Radius fracturé obliquement de haut en bas et d'arrière en avant, à l'union des tiers moyen et inférieur. Cubitus fracturé transversalement au-dessus du trait antérieur de la fracture du radius. L'avant-bras demi-fléchi est placé dans une gouttière garnie de ouate et maintenue par des tours de bande. Consolidation complète le 18 octobre. Les mouvements de l'avant-bras sont encore limités. Le malade sort.

Obs. LXXXVI. — *Fr. symétrique à l'union du tiers inférieur avec le tiers moyen.* — Joussier (Léonard), quarante-cinq ans, cordonnier, entre le 9 août 1876, salle Saint-Augustin, 3. La veille, en luttant, il a fait une chute sur le côté droit. En se relevant, il n'a pu se servir du bras. Il soutient l'avant-bras droit avec la main du côté opposé. La main est fortement fléchie sur l'avant-bras. Douleur très-vive, surtout à 3 centimètres au-dessus de l'articulation radio-carpienne. Gonflement du tiers inférieur de l'avant-bras, sans ecchymose. Le diamètre antéro-postérieur est légèrement augmenté. Crépitation et mobilité anormale des deux os à l'union du tiers moyen avec le tiers inférieur. Fracture complète transversale de ces os avec un peu de déplacement en arrière. Les mouvements spontanés sont impossibles, compresses graduées. Attelles antérieure et postérieure maintenues par trois bandelettes de diachylon. La main est maintenue dans l'extension par une bande roulée placée entre la paume de la main et l'attelle antérieure. Le 21 août, la réduction se maintient, la consolidation est avancée. Appareil silicaté. Le malade sort avec cet appareil. N'a pas été revu.

Obs. LXXXVII. — *Fr. avec luxation concomitante du poignet.* — Legrand (Auguste), quarante-quatre ans, sellier, entre le 13 août 1875.

salle Saint-Augustin, 6. Est tombé la veille de sa hauteur, sur la face dorsale de la main droite.

Douleur fixe à l'union des tiers moyen et inférieur de l'avant-bras droit, s'irradiant dans l'articulation radio-carpienne. Augmentation du diamètre antéro-postérieur de l'avant-bras à 5 centimètres au-dessus du poignet. Crépitation et mobilité anormale. On sent que les deux os de l'avant-bras sont fracturés transversalement sans déplacement à la même hauteur, à l'union du tiers moyen avec le tiers inférieur. Outre cette fracture, on constate une luxation du poignet en arrière. Les os du carpe font de ce côté une saillie très-accusée, lisse, arrondie, facilement reconnaissable, et les surfaces articulaires des deux os de l'avant-bras font en avant une saillie à bords nets, qui surmonte une dépression transversale parfaitement distincte.

La main et les doigts sont dans la flexion.

Réduction de la luxation, en faisant l'extension sur la main et la contre-extension sur les surfaces articulaires des os de l'avant-bras. Contention de la fracture avec deux compresses graduées, antérieure et postérieure, recouvertes d'attelles maintenues par des bandelettes de diachylon. Cet appareil assure l'immobilité de la main dans l'extension. Préalablement celle-ci a été comprimée par une bande roulée. Le malade sort avec son appareil le 1er septembre. 17 septembre, il revient à la consultation. La fracture est consolidée. Les mouvements du poignet s'accomplissent bien.

J. — Main.

Obs. LXXXVIII. — *Fracture du métacarpien du pouce droit, compliquée de plaie.* — Vainson (Jean), quarante-trois ans, serrurier, entre le 14 avril 1876, salle Saint-Augustin, 2. Est tombé d'une échelle de la hauteur de 3 mètres sur la main droite. Toute la main est tuméfiée. Le premier métacarpien droit est fracturé à la partie moyenne; le fragment inférieur fait en arrière une saillie de 1 centimètre, et sort à travers une plaie transversale à bords déchiquetés. Le pouce est immobile et fléchi dans la main. Le fragment inférieur qui fait saillie à travers la peau s'oppose à la réduction; nous le réséquons. Il devient alors facile de rapprocher les fragments et de les immobiliser en même temps que le pouce à l'aide d'une compresse graduée et d'une petite attelle fixée par des bandes de diachylon. Phlegmon de la main, le huitième jour et arthrite métacarpo-phalangienne suppurée. Application d'un tube élastique fenêtré. Suppuration pendant six semaines. Le 17 juin, la fracture est consolidée, mais la première phalange du pouce reste un peu fléchie sur la main. Les mouvements ont en grande partie reparu. Le malade sort.

K. — Fémur.

Six observations : deux fractures du col, trois du corps, une de l'extrémité inférieure (détachement du condyle externe).

Les deux fractures du col étaient extra-capsulaires : le premier malade, un homme de soixante-six ans, était tombé de la hauteur d'un troisième étage. On fit la réduction, puis on immobilisa le membre avec un appareil plâtré pendant trente-cinq jours, et avec un appareil silicaté pendant un temps égal. La fracture se consolida, et il n'y eut qu'un faible raccourcissement (obs. LXXXIX). Dans le second cas, le déplacement des fragments était plus considérable, le gonflement plus marqué, nous dûmes laisser le membre dans une gouttière pendant six jours, et faire ensuite assez longtemps l'extension continue avec l'appareil américain (obs. XC). Malgré tout, le résultat final fut aussi satisfaisant que dans le premier cas.

Les trois fractures du corps siégeaient sensiblement au même niveau : à l'union du tiers moyen et du tiers inférieur. Dans un cas, le déplacement était considérable, et nous dûmes employer le chloroforme pour faciliter la réduction (observation XCII). On n'a noté que deux malades qui aient présenté un léger raccourcissement d'un demi-centimètre (obs. LXXXIX et XCII).

Enfin, dans un dernier cas, nous eûmes affaire à un détachement complet du condyle interne (obs. XCIII). Après la réduction, le maintien du fragment fut obtenu au moyen d'un appareil de Scultet d'abord, puis d'un bandage plâtré.

Obs. LXXXIX. — *Fracture extra-capsulaire du col. Pénétration des fragments avec écrasement du grand trochanter. Consolidation au bout de soixante-dix jours. Raccourcissement d'un demi-centimètre.* — Moreau (Charles), soixante-six ans, employé, entre le 26 janvier 1876, salle Sainte-Marthe, 2. Chute de la hauteur d'un troisième étage. La hanche et toute la face externe de la cuisse gauche ont porté le poids du corps.

Le pied et le membre inférieur gauches sont légèrement en rotation en dehors. Vaste ecchymose occupant toute la région externe de la cuisse. Gonflement considérable occupant toute la cuisse jusqu'à l'union du tiers moyen avec le tiers inférieur. Raccourcissement de 2 centimètres. Au toucher, on sent que le grand trochanter est élargi.

Douleur très-marquée au niveau du col du fémur, s'exaspérant par la pression et les mouvements provoqués. Impuissance du membre. Les mouvements d'adduction et d'abduction de la cuisse se font mal. La rotation est plus facile. Pas de crépitation. Réduction le 1er février par extension et contre-extension du membre. Appareil plâtré composé d'une gouttière postérieure embrassant le pied et remontant jusque sur le bassin, maintenue par une bande en spica plâtrée et une large ceinture également plâtrée. Le malade garde cet appareil pendant trente-cinq jours. Un autre est maintenu pendant la même durée : puis appareil silicaté.

Au moment où le malade quitte le service, après soixante-dix-sept jours d'appareil, consolidation parfaite.

Obs. CX. — *Fr. du col du fémur droit.* — Lecoq (François), quarante-deux ans, charretier, entre le 10 mars 1876, salle Saint-Augustin, 7. Il a été violemment heurté, il y a deux jours, au niveau de la hanche droite par le moyeu d'une roue. Il est tombé et n'a pu se relever.

Vaste ecchymose au niveau du grand trochanter; impossibilité des mouvements de la cuisse. Le membre est porté dans la rotation en dehors. Les mouvements provoqués se transmettent au grand trochanter; ils sont très-douloureux. En portant la cuisse dans l'adduction, on détermine une crépitation peu appréciable au niveau du col du fémur. La mensuration comparée des deux membres, de l'épine iliaque antérieure et supérieure au bord supérieur de la rotule donne un raccourcissement de 3 centimètres pour la cuisse fracturée. Nous plaçons le membre dans une gouttière pendant quelques jours. Le sixième jour, le gonflement ayant disparu, nous faisons la réduction et nous appliquons un appareil américain à extension continue modifié par Deny, puis appareil plâtré. Le quarantième jour, la consolidation est parfaite, mais nous obligeons le malade à conserver son appareil jusqu'au cinquantième jour.

Obs. XCI. — *Fr. du corps (F. droit).* — Dargent (Isidore), trente-six ans, charretier, entre le 17 avril 1876, salle Sainte-Marthe, 3. La veille, il est tombé d'une hauteur de 10 mètres. Perte de connaissance au moment de l'accident.

La moitié inférieure de la cuisse droite est le siége d'une vaste ecchymose. Douleur fixe à l'union du tiers moyen avec le tiers inférieur. Crépitation et mobilité anormale en ce point. Pas de déformation appréciable, peu de raccourcissement. Fracture transversale, avec peu de déplacement.

Appareil de Scultet pendant dix jours. 27 avril, appareil plâtré, composé d'une attelle antérieure et d'une postérieure dont les chefs forment un spica au niveau de l'aine. Consolidation rapide sans raccourcissement.

3 juin. — Le malade quitte le service.

Obs. XCII. — *Fr. Union des tiers moyen et inférieur* (*F. droit*). — Garnier (Jean), cinquante ans, chiffonnier, entre le 20 juin 1876, salle Saint-Augustin, 2. Est tombé la veille de la hauteur de 2 mètres sur la cuisse droite qui a porté sur le bord d'un tonneau. N'a pu se relever.

Augmentation du diamètre antéro-postérieur de la cuisse dans sa moitié inférieure. La cuisse présente une courbure à convexité antérieure très-prononcée. Épanchement profond considérable. La jambe et le pied sont dans la rotation en dehors. Raccourcissement de 4 centimètres. Mobilité anormale et crépitation à l'union du tiers du fémur avec le tiers inférieur. Il existe, en ce point, une fracture oblique de haut en bas et de dedans en dehors, avec chevauchement des fragments. L'inférieur remonte en avant et en dedans. Impuissance du membre. Pour réduire, nous endormons le malade avec le chloroforme. Le membre est ensuite maintenu dans l'extension avec un appareil composé d'attelles plâtrées. Une guêtre en plâtre moulée sur le pied sert à faire la traction dans le sens de l'extension. La contre-extension est faite par une alèze en forme de sous-cuisse, fixée aux barreaux du lit. L'appareil plâtré se compose : d'une attelle postérieure remontant jusqu'à la première vertèbre lombaire ; d'une attelle interne contournée, la première au pli de l'aine à la manière d'un spica, d'une attelle externe complétant le spica à sa partie supérieure.

Une ceinture plâtrée maintient supérieurement les trois attelles au niveau de l'ombilic. A mesure que l'épanchement se résorbe, on introduit de la ouate entre le membre et les attelles plâtrées. Le 19 juillet, la consolidation est complète. Le malade marche avec des béquilles. Raccourcissement de 1 demi-centimètre. Sort avec des attelles plâtrées.

Obs. XCIII. — *Fr. du condyle externe* (*F. gauche*). — Vandyck (Victor), soixante-trois ans, coiffeur, entre le 28 mai 1876, salle Saint-Augustin, 4. Est tombé la veille, en descendant d'omnibus, et n'a pu se relever. Toute la région du genou gauche est le siége d'un gonflement énorme, qui s'étend uniformément et empêche de constater l'état des couches profondes. Vaste épanchement articulaire. Le diamètre transversal du fémur paraît augmenté au niveau des condyles. Douleurs vives dans l'articulation. Impossibilité de tous les mouvements. Pas de raccourcissement. Le gonflement et les douleurs sont telles qu'on n'ose rechercher la mobilité anormale et la crépitation. Pendant dix jours, le membre est immobilisé dans l'extension et placé dans une gouttière. Les quatre premiers jours fièvre et délire. L'épanchement se résorbe peu à peu.

7 juin. — Il est facile de constater que l'extrémité inférieure du genou gauche est beaucoup plus large que celle du côté opposé, que le condyle interne est à sa place, mais que l'externe est déplacé et fait une saillie très-prononcée en dehors. On obtient facilement de la mo-

bilité anormale et de la crépitation en le déplaçant sur le condyle interne. On reconnaît au toucher que la fracture est oblique de haut en bas et de dehors en dedans. La rotule jouit d'une mobilité plus grande qu'à l'état normal. Réduction. Appareil de Scultet.

30 juin. — Appareil plâtré, composé d'une gouttière embrassant tout le membre, depuis le pied jusqu'à la partie supérieure de la cuisse. Pendant la longue durée du séjour au lit on n'a pas eu à noter d'accidents graves. La consolidation a marché régulièrement. Le 6 août, le malade quitte le service. La fracture est consolidée. Claudication légère. Les mouvements du genou sont encore limités.

L. — Rotule.

Le premier des deux malades dont les observations suivent, se fractura la rotule probablement par suite d'un choc du genou contre le bord d'un trottoir dans une chute. Il était dans un état d'alcoolisme extrêmement avancé, de sorte que, le lendemain de son entrée à l'hôpital, il fut pris d'un accès de delirium tremens très-violent, que l'opium réussit à calmer; mais un nouvel accès l'emporta quelques jours plus tard (obs. XCIV).

Dans le second cas, le mécanisme de la fracture de la rotule fut probablement celui que l'on décrit dans les ouvrages classiques (Voy. Nélaton et Péan, *Pathologie chirurgicale*, 3e édition). Le malade, en voulant sauter un fossé, prend son point d'appui sur la jambe gauche, puis la fléchit vivement; à ce moment, il éprouve une violente douleur dans le genou, tombe et ne peut se relever. L'écartement des fragments était considérable, il y avait un peu d'épanchement dans l'articulation, et nous dûmes appliquer pendant quatre jours des compresses résolutives. Les fragments se réunirent par un cal fibreux (obs. XCV).

Obs. XCIV. — *Fracture de la rotule droite. Delirium tremens. Mort.* — Cassau (Antoine), cinquante et un ans, employé, entre le 12 janvier 1876, salle Saint-Augustin, 79.

Ce malade nous raconte qu'en portant un sac, son pied a glissé et qu'il est tombé en avant sur le bord d'un trottoir : il n'a pas entendu de craquement, s'est relevé après l'accident, mais n'a pu marcher.

Transporté à l'hôpital le lendemain, il présente tous les signes d'une fracture transversale de la rotule droite : le fragment supérieur

comprend environ les deux tiers de l'os, les deux fragments sont complétement indépendants et mobiles en tous sens, ils sont séparés par un intervalle de 5 centimètres. Un épanchement assez considérable existe dans l'articulation pour qu'on puisse percevoir nettement la fluctuation; il n'y a pas d'ecchymose.

Le membre fut placé immédiatement sur un plan incliné et maintenu solidement dans cette position : les deux fragments furent rapprochés au moyen de deux alèzes pliées en cravate et entre-croisées au niveau du genou.

Le lendemain le malade fut pris d'un violent accès de delirium tremens : on lui prescrivit 200 grammes d'eau-de-vie, 0,20 d'extrait thébaïque et 0,02 de chlorhydrate de morphine en injection; ce traitement fut continué le lendemain, et les accès disparurent pour reparaître quelques jours après, et le malade mourut subitement le 23 janvier à 7 heures du soir.

L'autopsie complète ne put être faite, on ne put que faire l'examen du genou : l'articulation renfermait encore une certaine quantité de sang coagulé, noir et diffluent; la synoviale était déchirée et comme déchiquetée à la partie antérieure au niveau de la fracture ; au même niveau les muscles et le tissu cellulaire étaient infiltrés de sang. Les cartilages ne présentaient aucune altération. Aucun travail de réunion n'était commencé entre les fragments.

Obs. CXV. — *Fr. de la rotule gauche par contraction musculaire.* — Robert (Jean), carrier, quarante-cinq ans, entre le 25 juin 1875, salle Saint-Augustin, 40. Il y a deux jours, en s'élançant pour sauter un fossé, il prit un point d'appui sur la jambe gauche, ressentit une violente douleur dans le genou, tomba et ne put se relever ; la rotule n'a éprouvé aucun choc pendant l'accident.

Gonflement de l'articulation fémoro-tibiale gauche; léger épanchement articulaire ; à la partie antérieure du genou on remarque une dépression transversale ; par le toucher on reconnaît que cette dépression dans laquelle on peut coucher l'index et le médius est due à une fracture de la rotule et à l'écartement des fragments. On constate facilement de la mobilité anormale en plaçant le membre dans l'extension. Pas de crépitation ; la station verticale est difficile ; la jambe est dans la demi-flexion ; les mouvements volontaires d'extension sont impossibles. Pendant cinq jours le membre est entouré de compresses imbibées d'eau blanche. Ensuite il est placé dans l'élévation et l'extension. Deux moules de gutta-percha embrassent les fragments et sont rapprochés par une bande de caoutchouc.

22 juillet. — On constate que les fragments sont réunis par un cal fibreux d'un demi-centimètre de hauteur. — Le malade commence à marcher et quitte le service sur sa demande.

Le 1er décembre 1876, il nous dit qu'il n'a pu reprendre ses travaux

pénibles de carrier ; pendant la marche, il tient la jambe légèrement fléchie sur la cuisse, il ne peut la porter dans l'extension complète qu'à l'aide de l'autre jambe; les deux fragments présentent un écartement de quatre travers de doigt; l'inférieur abaissé près de la tubérosité antérieure du tibia, le supérieur est élevé et rapproché du condyle interne du fémur.

M. — Tibia.

Une fracture par choc direct et une à la suite d'une chute d'une hauteur de 2 mètres sur les talons. La première siégeait à 4 centimètres au-dessus du sommet de la malléole interne ; après la réduction, on immobilisa les fragments dans une gouttière plâtrée (Obs. XCVI). La seconde était une fracture de la malléole interne gauche (Obs. XCVII).

Obs. XCVI. — *Fracture du tibia droit.* — Demariol (Daniel), vingt-six ans, peintre, entre le 21 février 1876, salle Sainte-Marthe, 18. — Il y a deux jours, il a glissé sur un trottoir et est tombé en heurtant violemment la jambe droite contre l'angle de ce trottoir. Gonflement immédiat du tiers inférieur de la jambe droite. Douleur à la pression à 4 centimètres au-dessus du sommet de la malléole interne. Mobilité anormale et crépitation faciles à percevoir au même point, surtout par les mouvements d'adduction et d'abduction. On sent que le tibia est fracturé obliquement de haut en bas et d'avant en arrière. Le fragment supérieur fait saillie en arrière et en bas; le supérieur chevauche légèrement en avant. Raccourcissement de 1 centimètre 1/2. Le péroné n'est pas fracturé. Gouttière métallique pendant douze jours par suite du gonflement qui s'est étendu à tout le membre.

5 mars. — Gouttière plâtrée ouverte en avant.

1er avril. — La consolidation est complète sans déformation. Le malade part pour Vincennes le 15 avril, marchant avec un appareil silicaté.

Obs. XCVII. — *Fr. de la malléole interne gauche.* — Buchot (Charles), quarante-huit ans, fruitier, entre le 28 juillet 1876, salle Sainte-Marthe, 22. — Il est tombé sur les talons de la hauteur de 2 mètres.

Gonflement du cou-de-pied à peine appréciable. Douleur très-vive à la pression au niveau de la malléole interne gauche qui est fracturée transversalement au niveau de sa base et s'est légèrement déplacée en arrière. — Saillie de son angle postérieur sous la peau. Les mouvements du pied sont très-douloureux, mais possibles. Pendant deux jours, compresses d'eau alcoolisée. Nous plaçons ensuite une attelle plâtrée postérieure. Nous la laissons en place jusqu'au 24 août. La consolidation est complète et régulière. Le malade sort le lendemain.

N. — Péroné.

13 observations dont 6 fractures par arrachement de la malléole externe. Dans toutes, le mécanisme a été visible: les malades sont tombés ou ont fait simplement un faux pas; et la pointe du pied a été portée dans l'adduction forcée. De ces fractures 12 ont guéri sans accident et sans déformation; une pourtant fut suivie de phlegmon du cou-de-pied. Cette complication fut traitée par des incisions et des cataplasmes et tout paraissait en voie de guérison, lorsque survint une pleuro-pneumonie. Malgré la médication énergique que l'on mit immédiatement en usage, les désordres augmentèrent en même temps que le phlegmon prenait l'aspect gangreneux; la malade ne se remonta point et succomba au bout de dix semaines (Obs. CXII).

Les fractures par divulsion sont au nombre de 4, elles siégeaient au-dessus de la base de la malléole, les malades avaient remarqué un peu moins minutieusement que dans le cas précédent la position de la jambe au moment de l'accident; plusieurs étaient tombés une jambe repliée sous eux. Chez un, le talon gauche avait été arrêté dans une chute sur le côté droit. La guérison eut lieu sans déformation dans tous ces cas.

Enfin mentionnons 4 fractures par choc direct (coups, passage de roues) siégeant à diverses hauteurs sur le péroné et dont une était compliquée de plaie (Obs. CII).

Obs. XCVIII. — *Fracture du péroné droit.* — Sorel (Désiré), cinquante-trois ans, forgeron, entre le 8 septembre 1875, salle Saint-Augustin, 15. — La veille, une barre de fer est tombée sur la face externe de la jambe droite. Gonflement peu considérable; ecchymose limitée à la région de la malléole externe; pas de déviation du pied; crépitation facile à obtenir à 3 centimètres au-dessus du sommet de la malléole. Le péroné est fracturé transversalement à ce niveau; pas de déplacement, pas de déformation. Impossibilité de la station verticale. Mouvements provoqués douloureux. Douleur fixe par la pression au niveau de la fracture. On immobilise le membre dans une gouttière métallique pendant neuf jours. Le dixième, appareil silicaté. Le lendemain le malade quitte le service avec son appareil.

Obs. XCIX. — *Fr. du péroné droit.* — Chopard (Armand), quarante-deux ans, marchand de vins, entre le 8 septembre 1875, salle Saint-Augustin, 36. — Il y a deux jours, est tombé sous une voiture, le pied droit étendu, la face interne du genou droit fléchie sur la cuisse. La partie inférieure de la jambe droite a arrêté la roue à la manière d'un levier. Ecchymose de 3 centimètres siégeant transversalement à 2 travers de doigt au-dessus de la malléole externe. Gonflement au même niveau. En ce point, on sent de la crépitation et de la mobilité anormale par la pression et les mouvements de latéralité. Le péroné est fracturé transversalement sans déplacement des fragments. Douleur localisée au siége de la fracture exaspérée par la pression ou par les mouvements. L'extension et la flexion du pied sont possibles, les mouvements de latéralité douloureux ; immobilisation du membre dans une gouttière en fils de fer pendant douze jours et application de compresses d'eau blanche. Le treizième jour, appareil silicaté; le seizième, le malade quitte le service avec son appareil. Il revient à la consultation le trentième jour. La consolidation est parfaite.

Obs. C. — *Fr. du péroné droit.* — Kertemer (François), cinquante ans, frappeur, entre le 5 juillet 1875, salle Saint-Augustin, 58. — Chute à la suite d'un faux pas ; la jambe repliée sous le corps. La moitié inférieure de la jambe droite est le siége d'un gonflement avec ecchymose occupant surtout la face externe du membre. Pas de déformation. L'articulation tibio-tarsienne jouit de tous ses mouvements. Les mouvements de flexion et d'extension du pied sont douloureux. A 4 centimètres au-dessus de la malléole externe, crépitation, mobilité anormale et douleur localisée à la pression. Le péroné est fracturé transversalement. Compresses résolutives. Le lendemain nous appliquons un appareil composé de deux attelles latérales plâtrées, maintenues par des bandes de diachylon. Le vingtième jour la consolidation est très-avancée. Le malade quitte le service avec un appareil silicaté. Le trentième jour, il revient à la consultation, marchant facilement.

Obs. CI. — *Fr. du péroné droit.* — Brochard (François), cinquante-six ans, peintre, entre le 5 juin 1876, salle Sainte-Marthe, 30. — Il est tombé sur les pieds d'une hauteur de 3 mètres. Gonflement du pied droit et de l'articulation tibio-tarsienne remontant jusqu'à mi-jambe. Ecchymose limitée à la base de la malléole externe. Douleur bien localisée à 2 centimètres 1/2 du sommet de cette malléole. On sent aisément que cet os est complétement fracturé à ce niveau. Le fragment supérieur fait une saillie visible sous la peau; au-dessous de cette saillie, on observe une dépression en coup de hache. Les deux pieds, surtout à droite de la fracture, sont le siége de fortes contusions. Impossibilité absolue des mouvements. Le membre est entouré de cataplasmes et placé dans une gouttière métallique;

puis nous réduisons, et nous appliquons une gouttière et une semelle plâtrées pour immobiliser la jambe dans la rectitude et le pied à angle droit. Le 17 juillet, nous retirons l'appareil; sa consolidation est complète et régulière. Le malade sort le lendemain.

Obs. CII. — *Fr. du péroné droit compliquée de plaie.* — Bigard (Étienne), soixante ans, concierge, entre le 9 juillet 1875, salle Saint Augustin, 38. — La veille, une roue de voiture lui est passée sur le côté externe de la jambe droite.

Toute la jambe est tuméfiée, une vaste ecchymose occupe le côté externe du membre. Plaie contuse à 3 centimètres au-dessous de la tête du péroné, intéressant la peau et les muscles; on reconnaît aisément que le péroné seul est fracturé obliquement de bas en haut et de dehors en dedans à 12 centimètres au-dessus de la malléole. Le fragment inférieur fait une saillie considérable en dehors. On peut introduire l'index entre les deux fragments. Perte absolue des mouvements spontanés ou volontaires. Douleur vive au niveau de la fracture.

Réduction. Pendant vingt jours, nous laissons la jambe dans une gouttière matelassée à l'aide de coussins imperméables de notre modèle, jusqu'à complète guérison de la plaie. Nous plaçons ensuite une attelle plâtrée en forme de gouttière. La consolidation est parfaite le quarantième jour. Sort le 14 septembre.

Obs. CIII. — *Fr. de la malléole externe droite.* — Couté (Louis), quarante ans, employé, entre le 26 avril 1876, salle Saint-Augustin, 4. La veille une roue de voiture lui est passée sur l'extrémité inférieure de la jambe droite; il n'a pu se relever.

Tuméfaction de l'articulation tibio-tarsienne et de la région malléolaire externe; ecchymose sur le tiers inférieur de la face externe du membre; douleur fixe à la base de la malléole; mouvement anormal et crépitation faciles à obtenir au même point. On sent aisément que celle-ci est fracturée transversalement et qu'il n'y a pas de déplacement. Le pied est porté en dehors, les mouvements volontaires sont douloureux, mais conservés.

Réduction facile. Appareil plâtré formé de deux attelles, l'une postérieure, l'autre externe, embrassant le pied, remontant au-dessus du genou et maintenues par trois anneaux plâtrés. Le malade quitte le service le 1er juin. La consolidation est régulière.

Obs. CIV. — *Fr. par arrachement (malléole externe droite).* — Barré (Pierre), soixante-quatre ans, paveur, entre le 19 juin 1876, salle Saint-Augustin, 5. — Faux pas en descendant d'un trottoir.

Gonflement considérable de l'articulation tibio-tarsienne, remontant à la partie moyenne de la jambe. Ecchymose très-accusée sur la malléole externe droite. Douleur fixe et mobilité anormale au niveau de la base de cette malléole. Celle-ci est fracturée obliquement de haut

en bas et d'arrière en avant. Dépression en coup de hache. Le pied est porté en dehors. Les mouvements volontaires sont possibles, mais très-douloureux.

Réduction facile, mais le déplacement se reproduit aisément. Cataplasmes, compresses résolutives. Gouttière métallique. Le neuvième jour nous appliquons une gouttière externe plâtrée. Quelques jours après, le gonflement a disparu : nous mettons une autre gouttière. La consolidation est complète, le trentième jour, et le malade part pour Vincennes le 3 août, marchant avec des béquilles. Il conserve un léger déplacement du sommet de la malléole.

Obs. CV. — *Fr. par arrachement de la malléole externe droite.* — Heneguy (Émile), trente et un ans, peintre, entre le 22 novembre 1875, salle Saint-Augustin, 41. — Chute la veille au soir en descendant un escalier ; le pied s'est tourné en dedans. Pas de déformation ni de gonflement. Ecchymose située à la base de la malléole externe. Le bord interne du pied semble un peu relevé. Le point le plus douloureux à la pression comme dans les mouvements siége au niveau de l'ecchymose immédiatement au-dessus de la malléole externe. Crépitation et mobilité anormale à la base de la malléole dans les mouvements d'adduction et d'abduction. Fracture transversale. Gouttière plâtrée embrassant le pied fléchi à angle droit sur la jambe et remontant jusqu'au genou. Après trois semaines la consolidation n'est pas suffisante. Appareil silicaté. Au bout de cinq semaines consolidation parfaite.

Obs. CVI. — *Fr. par arrachement de la malléole externe droite. Entorse tibio-tarsienne.* — Herbain (Jacques), soixante ans, mineur, entre le 8 septembre 1876, salle Saint-Augustin, 52. Est tombé la veille de sa hauteur, la jambe droite repliée sous le corps et n'a pu se relever. Le pied a gardé sa position normale : il est gonflé, la peau tendue. Pas de déformation. Ecchymose au-dessus de la malléole externe, haute de deux travers de doigt, s'étendant un peu en arrière. Gonflement de toute la face dorsale du pied remontant à deux travers de doigt au-dessus des malléoles. Douleurs très-vives dans toute l'articulation du cou-de-pied. Les moindres mouvements arrachent des cris au malade. Le point le plus douloureux correspond à la base de la malléole externe, au niveau de l'ecchymose. Mobilité anormale et crépitation difficiles à sentir. N'existent que dans le mouvement d'abduction du pied. Eau blanche, pendant douze jours. Gouttière plâtrée postérieure, embrassant le pied fléchi à angle droit sur la jambe et remontant au niveau du genou. Pas de consolidation au bout de trente-cinq jours. Appareil silicaté pendant trente jours. Consolidation parfaite, après soixante-cinq jours.

Obs. CVII. — *Fr. par arrachement (malléole externe gauche).* — Vitel (Alexandre), quarante-deux ans, entre le 2 juin 1876, salle Saint-Au-

gustin, 5. Le pied gauche a été violemment porté dans l'adduction dans un faux pas. Le malade n'a pu continuer sa marche.

Tuméfaction considérable de l'articulation tibio-tarsienne gauche remontant à 4 centimètres au-dessus de la malléole externe. Douleur fixe à la base de cette malléole. Dépression transversale sensible à la pression au même point. Mouvements d'extension et de flexion du pied très-douloureux. L'abduction et l'adduction ne peuvent avoir lieu spontanément. Crépitation peu appréciable à la pression et par les mouvements de latéralité.

Compresses d'eau blanche, pendant sept jours. — Appareil plâtré composé d'une large attelle externe maintenue par des bandes de diachylon. Le 25 juin, la consolidation est parfaite. Le 7 juillet, le malade marche sans appareil et quitte le service.

Obs. CVIII. — *Fr. par arrachement* (*malléole externe gauche*). — Escoffier (Sébastien), trente-six ans, parfumeur, entre le 7 juin 1876, salle Saint-Augustin, 9. Il a fait un faux pas sur le bord d'un trottoir, le pied étant dans l'adduction. Tuméfaction limitée à la région du cou-de-pied; ecchymose au niveau de la malléole externe, s'étendant jusqu'au bord externe du tendon d'Achille. Douleur fixe à 3 centimètres au-dessus du sommet de la malléole. Crépitation et mobilité anormales peu appréciables à la pression ou par les mouvements de latéralité du pied au même niveau. Pas de déformation, la malléole externe est fracturée transversalement. Pas de déplacement des fragments. Les mouvements volontaires de l'articulation tibio-tarsienne sont possibles, bien que douloureux. Compresses d'eau blanche pendant cinq jours. Appareil composé d'attelles postérieures et latérales comprenant toute la jambe depuis le talon jusqu'au-dessus du genou, maintenues par trois tours de bande plâtrée, l'un au niveau de la fracture, la seconde à la partie moyenne de la jambe ; la troisième au-dessus du genou.

10 juillet, le malade quitte le service, la consolidation est parfaite.

Obs. CIX. — *Fr. par arrachement* (*malléole externe gauche*). — Jacquemin (Prosper), quarante-trois ans, gérant, entre le 9 octobre 1876, salle Saint-Augustin, 5. Il a glissé sur le pavé, est tombé la jambe fléchie sous le corps, le pied dans l'adduction; a ressenti une vive douleur et n'a pu se relever.

La plante du pied regarde en dedans, son bord interne est tourné en haut. Gonflement considérable au niveau de l'articulation tibio-tarsienne et du pied jusqu'aux phalanges. A la face interne du pied, ecchymose de la grandeur d'une pièce de 5 francs. Mouvements spontanés impossibles. Douleurs violentes dans l'articulation.

En prenant la jambe d'une main et de l'autre le pied et en imprimant des mouvements d'adduction et d'abduction, on détermine de la mobilité anormale et de la crépitation à 3 centimètres au-dessus de

la malléole externe. En raison du gonflement et de l'ecchymose, nous appliquons des compresses d'eau blanche et nous plaçons le membre dans une gouttière pendant cinq jours ; nous la remplaçons par l'appareil de Dupuytren pendant quatorze jours et ensuite par un appareil à attelle plâtrée.

19 novembre. — La consolidation est parfaite. Le malade quitte l'hôpital.

Obs. CX. — *Fr. par divulsion (malléole externe gauche). Déchirure du ligament latéral interne.* — Lyon (Charles), vingt-neuf ans, bijoutier, entre le 7 septembre 1876, salle Saint-Augustin, 6. Il est tombé sur le côté droit, le talon gauche étant pris dans une excavation d'un trottoir. Après sa chute il n'a pu marcher.

Amené à l'hôpital une demi-heure après l'accident, nous constatons un léger gonflement au voisinage de l'articulation tibio-tarsienne, plus prononcé au niveau de la malléole interne. Pas d'ecchymose. La face dorsale du pied regarde en dehors, le bord externe relevé. Le malade exécute encore quelques mouvements très-limités de latéralité. Le doigt placé à 5 centimètres au-dessus du sommet de la malléole externe détermine une douleur. A ce niveau, il existe une dépression en coup de hache, et une petite saillie formée en arrière par le fragment inférieur de l'os fracturé. Crépitation et mobilité anormale très-nette à cet endroit. Du côté de la malléole interne crépitation obscure due à une déchirure du ligament latéral interne. Compresses d'eau blanche pendant trois jours. On applique ensuite l'appareil de Dupuytren. Le 10 octobre, la consolidation est parfaite ; le malade part pour Vincennes.

Obs. CXI. — *Fr. (malléole externe droite). Luxation de l'astragale en arrière.* — Piprant (Jean), quarante-huit ans, maçon, entre le 28 juillet 1875, salle Saint-Augustin, 5. La veille il est tombé de la hauteur de 6 mètres, la jambe prise dans une échelle.

La jambe et le pied droit sont tuméfiés en totalité. Ecchymose occupant la face externe de la jambe. Plaie superficielle au niveau de la malléole externe. Le pied est dans l'adduction. La mortaise tibio-péronière fait saillie en avant au niveau du cou-de-pied. L'astragale est luxée en arrière. Par la palpation on constate de la mobilité anormale et de la crépitation au niveau du sommet de la malléole interne qui est arrachée. La malléole externe est fracturée transversalement. Immédiatement au-dessus de l'articulation péronéo-tibiale inférieure, le tiers inférieur de la jambe et l'articulation tibio-tarsienne sont le siége de vives douleurs exaspérées par la pression. Impossibilité des mouvements. Réduction facile de l'astragale en prenant un point d'appui sur le talon pour la reporter en avant. Application de compresses d'eau blanche. Appareil plâtré se composant d'un étrier avec attelle externe maintenue par deux anneaux plâtrés. Le 1er septembre la con-

solidation est parfaite. Le 14 le malade quitte le service, conservant un peu de raideur articulaire.

Obs. CXII. — *Fr. par arrachement (malléole ext. droite). — Phlegmon consécutif du cou-de-pied. — Pleuropneumonie, mort.* — Marie L.., blanchisseuse, entre le 20 mars 1876, salle Sainte-Marthe, 46. A la suite d'un faux pas elle éprouve immédiatement une douleur extrêmement vive au niveau du cou-de-pied, tombe et ne peut se relever.

Aucune déformation à la jambe; au côté externe du pied ecchymose sous-cutanée recouvrant toute la malléole, descendant à quelques centimètres plus bas au côté interne. Plaie des téguments au niveau de la malléole tibiale; celle-ci est dénudée, mais intacte au niveau du cou-de-pied, douleur spontanée, très-intense, s'exaspérant par les mouvements et la pression, surtout à la base de la malléole externe. Les mouvements imprimés à cette dernière montrent qu'elle est fracturée à sa base; nous recouvrons la plaie de baudruche collodionnée et nous immobilisons le membre dans une gouttière. Le huitième jour, la plaie rougit, le tissu cellulaire devient phlegmoneux; nous laissons le membre dans la gouttière et nous le couvrons de cataplasmes émollients; sous l'influence de ces moyens simples, la phlegmasie, d'ailleurs légère, disparut et la malade nous paraissait hors de danger quand tout à coup elle se plaignit d'un grand malaise suivi de frisson; aussitôt la langue devint saburrale; tout d'abord nous crûmes à un simple embarras gastrique et nous fîmes prendre un vomitif.

Mais le malaise augmenta, il s'accompagna d'anxiété, de dyspnée et d'une rougeur des plus manifestes à la joue droite. Bien qu'il n'y eût pas de douleurs thoraciques, l'auscultation montra à la base du poumon droit des frottements pleuraux, des râles crépitants et du souffle tubaire annonçant une pleuropneumonie. Celle-ci fut traitée activement; néanmoins elle augmenta d'intensité. En même temps le cou-de-pied, surtout à la partie externe, rougit et se tuméfia de nouveau; le phlegmon reparut sous une forme grangreneuse; une incision pratiquée le long de la gaîne des péroniers donna issue à du pus mélangé de gaz. Les jours suivants, la pleuropneumonie fit des progrès rapides et la malade finit par succomber.

A l'autopsie, faite vingt-sept heures après la mort : poumon droit et plèvre enflammés, sur une vaste étendue, ainsi que l'examen pendant la vie l'avait fait prévoir.

L'examen du cou-de-pied fait avec soin nous montre que le tissu cellulaire sous-cutané, surtout à la partie externe, est infiltré de pus: la malléole interne et ses ligaments sont sains.

L'externe est facturée et n'y a aucune trace de cal; cette fracture est oblique de haut en bas et d'arrière en avant, de telle sorte que le fragment inférieur ne comprend que le sommet et le bord postérieur

de la malléole externe. On reconnaît facilement sur ce petit fragment la coulisse et les tendons des péroniers qui ont conservé leurs rapports. Des trois ligaments péroniers, l'antérieur a complétement disparu, les deux autres : péronéo-calcanéen et péronéo-astragalien postérieur, quoique ramollis par l'inflammation phlegmoneuse qui a précédé la mort, sont très-visiblement intacts. Le mécanisme de la déchirure des ligaments se déduit avec la plus grande netteté de l'examen de la pièce : pendant que le pied était porté en dedans, par la violence de l'accident, la malléole externe a été fortement attirée dans ce mouvement; or, des ligaments puissants qui y prennent attache, le plus faible ou péronéo-astragalien antérieur, a cédé, les deux autres plus puissants ont résisté; c'est alors la portion d'os qui leur donnait attache qui a été arrachée.

O. — Tibia et péroné.

Dans 8 cas, les fractures concomitantes de ces deux os ont été causées manifestement par des chocs directs : chutes dans lesquelles la jambe porte contre l'angle d'une marche, contre le bord d'un trottoir, une borne, le marche-pied d'une voiture, etc. Chez 8 autres malades, le mécanisme est plus obscur, la plupart d'entre eux sont tombés la jambe repliée sous le tronc; ils n'ont pu dire au juste s'il y avait eu choc contre un corps dur ou flexion de l'os. Enfin dans 2 cas où la fracture siégeait près de l'extrémité inférieure, il y avait eu à la suite de faux pas des mouvements de rotation exagérés, la jambe fracturée étant prise comme pivot; les deux os se fracturèrent dans ce cas à peu de distance l'un de l'autre vers l'extrémité inférieure de la jambe.

Dans toutes ces cbservations, la réduction et l'immobilisation des fragments amenèrent la guérison complète. Nous devons pourtant signaler une exception (Obs. CXIX), le malade était syphilitique et la consolidation était encore imparfaite, le quarantième jour. Les trois fractures compliquées de plaie et d'issue des fragments guérirent sans accident.

Relativement au siége, ces observations se divisent ainsi :

8 fractures symétriques,
6 dans lesquelles la fracture du péroné siégeait au-dessus de celle du tibia.
4 dans lesquelles elle siégeait au-dessous.

Obs. CXIII. — *Fractures symétriques.* — Horvatte (Étienne), cinquante-neuf ans, mouleur en fer, entre le 5 janvier 1876, salle Sainte-Marthe, 7.

Chute de sa hauteur en marchant sur un trottoir : la jambe repliée sous le corps ; le pied portant sur la chaussée, et le genou sur le bord du trottoir. Pointe du pied tournée en dehors, le talon un peu relevé. Épanchement sanguin sous-cutané de la largeur de quatre doigts situé à 8 centimètres au-dessus des malléoles et sur la face latéro-externe de la jambe. Saillie sous la peau du fragment supérieur du tibia. Au toucher le doigt suit facilement l'obliquité de la fracture. Pas de déformation du côté du péroné, seulement douleur vive à la pression au même niveau. Douleurs dans les mouvements provoqués. Impuissance du membre. Mobilité anormale et crépitation s'obtenant dans tous les mouvements pour le tibia et seulement dans les mouvements d'adduction et d'abduction pour le péroné.

Réduction en faisant l'extension et la contre-extension.

Gouttière plâtrée postérieure depuis le pied fléchi à angle droit sur la jambe et remontant au-dessus du genou. Bandelette de diachylon comprimant le fragment supérieur du tibia à l'aide d'un bourdonnet de charpie. Consolidation parfaite au bout de quatre-vingts jours.

Obs. CXIV. — *Fr. symétriques.* — Krauzer (François), vingt ans, vidangeur, entre le 18 avril 1876, salle Sainte-Marthe, 27. Est tombé dans un trou (ce malade portait un lourd fardeau).

Gonflement peu considérable de la région tibio-tarsienne. — Ecchymose circonscrite à la face externe de la jambe. La pointe du pied est tournée en dehors. Dépression en coup de hache à 5 centimètres au-dessus de la malléole externe. Crépitation et mobilité anormale en ce point. Le péroné est fracturé obliquement en bas et en avant; saillie en dehors du fragment supérieur. Mobilité anormale à 1 centimètre au-dessus de la malléole interne. A ce niveau, fracture transversale du tibia sans déplacement. Impuissance du membre. Perte des mouvements volontaires. Mouvements communiqués très-douloureux. Gouttière métallique pendant six jours. Le septième : Gouttière plâtrée. Le 14 mai, nous retirons l'appareil. La fracture n'est pas consolidée, nouvelle gouttière plâtrée. Le 30 consolidation. Le 31 le malade quitte le service. Il marche avec des béquilles.

Obs. CXV. — *Fr. symétriques.* — Cru (Alexandre), trente-sept ans, emballeur, entre le 3 mai 1876, salle Sainte-Marthe, 3. Est tombé, il y a douze heures, en descendant de voiture; la jambe droite repliée sous le corps et n'a pu se relever. Gonflement considérable de la moitié inférieure de la jambe droite, limité au cou-de-pied. Ecchymose sur les faces antérieure et interne au même niveau. Douleurs vives à l'union du tiers moyen avec le tiers inférieur de la jambe. La pointe du pied est tournée en dehors, à quatre travers de doigt au-dessus de l'articulation

tibio-tarsienne, nous constatons une saillie formée par le tibia, une mobilité anormale et une crépitation au même point. Les deux os sont fracturés au même niveau, un peu obliquement de haut en bas et d'arrière en avant. Léger déplacement des fragments supérieurs en avant. Impuissance du membre. Nous appliquons un appareil composé de trois attelles plâtrées, une postérieure et deux latérales maintenues par trois anneaux plâtrés. Un tampon d'ouate recouvert d'un anneau plâtré est appliqué au-dessus de la fracture et maintient réduit le fragment supérieur du tibia. Le malade quitte le service le 16 juillet. La consolidation est parfaite sans déformation.

Obs. CXVI. — *Fr. symétriques.* — Ritlard (Jules), trente-deux ans, employé, entre le 13 septembre 1875, salle Saint-Augustin, 15. Il y a trois jours, en courant, il s'est heurté violemment la jambe contre une borne ; est tombé et n'a pu se relever.

Tuméfaction du cou-de-pied et du tiers inférieur de la jambe droite. Pas d'ecchymose. Douleur fixe à quatre travers de doigt au-dessus des malléoles. Crépitation et mobilité anormales peu sensibles à la même hauteur. Les deux os sont fracturés transversalement au même niveau, sans déplacement des fragments. Pas de déformation appréciable. Douleurs spontanées s'exagérant par la pression et les mouvements. Impuissance de la jambe. Appareil plâtré se composant de trois attelles, deux latérales et une postérieure, en forme de gouttière. L'attelle postérieure descend sous la face plantaire du pied qu'elle maintient à angle droit sur la jambe. Les deux attelles latérales forment l'étrier. Elles sont maintenues par quelques bandelettes de diachylon remontant au-dessus du genou.

On laisse cet appareil pendant trente jours, puis on applique un appareil silicaté. Consolidation régulière.

2 novembre 75. — Le malade quitte le service avec son appareil.

Obs. CXVII. — *Fr. symétriques.* — Morainvilliers, quarante-quatre ans, terrassier, entre le 18 février 1876, salle Sainte-Marthe, 8. La veille il est tombé en marchant, la jambe droite repliée sous le corps.

Gonflement et ecchymose à quatre travers de doigt au-dessus de l'articulation tibio-tarsienne. Crépitation et mobilité anormales à deux travers de doigt au-dessus des malléoles. Les deux os sont fracturés transversalement. Pas de déplacement des fragments. Impuissance du membre. Douleurs s'exaspérant par les mouvements provoqués ; mouvements spontanés impossibles. Appareil plâtré, composé d'une gouttière postérieure embrassant le pied et remontant jusqu'au genou. Deux bandelettes plâtrées maintiennent cette gouttière. Consolidation parfaite, le 2 avril. Le 15 le malade sort avec un appareil silicaté.

Obs. CXVIII. — *Fr. symétriques.* — Bischoff (Léon), trente-sept ans, mouleur en cuivre, entre le 24 janvier 1876, salle Sainte-Marthe, 15.

La veille, chute sur le trottoir, la jambe étant repliée sur le corps. Il n'a pu se relever.

Gonflement et ecchymose de la moitié inférieure de la jambe gauche. Rotation en dehors du tiers inférieur du membre, la pointe du pied est dans l'abduction. Mobilité anormale et crépitation à l'union du tiers moyen avec le tiers inférieur. Les deux os sont fracturés au même niveau, et obliquement de haut en bas et d'arrière en avant. Le fragment supérieur du tibia fait saillie sous la peau. Douleurs vives au foyer de la fracture.

Compresses d'eau blanche pendant six jours. Appareil plâtré composé de trois attelles, une postérieure et deux latérales embrassant la jambe et le pied et remontant au-dessus du genou. Ces attelles sont maintenues au moyen de trois anneaux plâtrés.

15 mai. — Consolidation parfaite, sans raccourcissement; le malade quitte le service.

Obs. CXIX. — *Fr. symétriques.* — Blot, vingt-sept ans, graveur, entre le 1er mars 1876, salle Sainte-Marthe, 2. Syphilitique. Il a fait la veille une chute sur le pied gauche de la hauteur de 2 mètres.

Gonflement considérable du tiers inférieur de la jambe et de l'articulation tibio-tarsienne. Ecchymose à la partie moyenne de la jambe, contournant la face postéro-externe et s'étendant jusqu'à la malléole interne. La pointe du pied est portée en dedans, le talon est relevé. Crépitation et mobilité anormale, à l'union du tiers moyen avec le tiers inférieur du tibia. Celui-ci est fracturé obliquement de haut en bas et d'avant en arrière. Le fragment supérieur du tibia fait saillie en avant sous la peau et tend à la perforer. Le péroné est fracturé au même niveau.

Réduction; appareil plâtré à gouttière postérieure, entourant le pied, les faces latérales de la jambe et remontant jusqu'au genou. Bandelettes de diachylon pour maintenir ces attelles. Pas de consolidation au bout de quarante jours. Second appareil plâtré. Consolidation le 15 mai, Nouvel appareil silicaté avec lequel le malade sort le 12 juin.

Obs. CXX. — *Fr. symétriques.* — Fréneau (Jean), vingt-trois ans, menuisier, entre le 24 juillet 1876, salle Sainte-Marthe, 23. — Tombé du trottoir sur la chaussée. Gonflement peu étendu du tiers inférieur de la jambe gauche et de l'articulation tibio-tarsienne. Pas d'ecchymose. Douleur fixe à 6 centimètres au-dessus de l'articulation tibio-tarsienne. Mobilité anormale et crépitation faciles à constater en ce point. Les deux os sont fracturés à l'union de leurs tiers moyen et inférieur. La fracture du péroné est oblique de haut en bas et d'arrière en avant; le fragment inférieur est très-saillant en dedans. Le tibia est fracturé transversalement; le fragment supérieur fait en dedans une petite saillie. Impuissance du membre. Exaspération de la douleur par la pression et les mouvements communiqués.

25 juillet. — Application d'une gouttière plâtrée postérieure.

31 août. — Consolidation parfaite ; le malade quitte le service.

Obs. CXXI. — *Fr. sus-malléolaire, transversale, sans déplacement des fragments.* — Ourceau (Jean), trente-cinq ans, journalier, entre le 2 janvier 1876, salle Saint-Augustin, 80.

Ce malade, ayant fait un faux pas, a tourné sur lui-même, le pied gauche demeuré fixe et la jambe faisant pivot, est tombé et n'a pu se relever. Pointe du pied dans l'abduction. Pas d'ecchymose, mais gonflement de la face dorsale, depuis la racine des orteils jusqu'à l'union du tiers inférieur avec le tiers moyen.

Fractures symétriques de deux os à un travers de doigt au-dessus des malléoles ; fracture transversale, un peu oblique de haut en bas et d'avant en arrière. Pas de déformation, pas de déplacement des fragments. Douleurs vives provoquées par les mouvements. Crépitation et mobilité anormale s'obtenant par les mouvements de flexion et d'extension.

Gouttière plâtrée postérieure ; pied fléchi à angle droit sur la jambe, jusqu'au-dessus du genou, pendant quarante-huit jours ; puis appareil silicaté. Consolidation parfaite au bout de soixante-trois jours.

Obs. CXXII. — *Fr. de la malléole interne. — Fr. du péroné à 4 centimètres plus haut.* — Marie (Félix), quarante-neuf ans, journalier, entre le 13 octobre 1875, salle Saint-Augustin, 20. Il est tombé d'une hauteur de quatre marches dans un escalier, le pied droit étant dans l'abduction. Tuméfaction considérable du cou-de-pied sans ecchymose. Augmentation du diamètre transversal à ce niveau. La mobilité anormale et la crépitation, faciles à constater, montrent que le péroné est fracturé obliquement de haut en bas et d'arrière en avant, à 4 centimètres au-dessus du sommet de la malléole ; que le fragment supérieur fait saillie sous la peau, et qu'au-dessous il y a une dépression dite en *coup de hache.* On constate aussi que le sommet de la malléole interne est arraché, mais sans déplacement. Les mouvements spontanés sont abolis, et les mouvements provoqués très-douloureux. La réduction s'obtient facilement en portant le pied dans l'adduction, mais la coaptation est difficile à maintenir. Application autour du pied et de la jambe d'attelles plâtrées, qui sont laissées en place pendant vingt-cinq jours.

12 novembre. — On les remplace par un appareil ouaté silicaté.

13. — Symptômes d'arthrite tibio-tarsienne. Cataplasmes émollients, sulfate de quinine.

22. — Nouvel appareil ouaté silicaté ; la consolidation n'est pas encore obtenue.

30. — On enlève l'appareil ; la consolidation est complète. Le fragment supérieur fait une légère saillie sous la peau. Le malade sort le 3 janvier 1876, marchant encore avec des béquilles.

Obs. CXXIII. — *Fr. du tibia à l'union des tiers moyen et inférieur. - Fr. du péroné à deux travers de doigt plus haut.* — Malfusan (Armand), trente et un ans, argenteur, entre le 15 août 1875, salle Saint-Augustin, 15. Il est tombé la veille, la jambe droite repliée sous lui, le talon étant immobilisé entre des pavés.

Tuméfaction et ecchymose du tiers moyen de la jambe droite. Pointe du pied dans l'abduction, le talon relevé; crépitation et mobilité anormale faciles à constater en deux points différents en immobilisant les jambes et en imprimant des mouvements au pied. Le tibia est fracturé obliquement de haut en bas et d'arrière en avant, à l'union du tiers moyen avec le tiers inférieur. Le fragment supérieur fait saillie sous la peau et menace de la perforer. Le péroné est fracturé transversalement à deux travers de doigt au-dessus du tibia. Le fragment supérieur est en contact avec l'inférieur, mais a subi un léger déplacement en dedans. Douleurs vives dans toute l'étendue de la jambe, exagérées par les mouvements et la pression; impuissance du membre. Réduction facile de la fracture et application d'un appareil plâtré en forme de gouttière qui laisse la face antérieure du membre à découvert. Pour refouler le fragment supérieur, on applique un coussin maintenu par une bande. L'appareil est enlevé au bout de quarante-cinq jours; aucune trace de consolidation. Nouvel appareil. Traitement interne au phosphate de chaux. Le soixantième jour on n'a obtenu aucun résultat. Ce n'est qu'au bout de quatre-vingts jours que nous trouvons un cal solide. Le malade quitte le service, le 17 novembre, avec un appareil silicaté.

Obs. CXXIV. — *Fr. du tibia à 15 centimètres du sommet de la malléole interne. — Fr. du péroné à un demi-centimètre au-dessus.* — Jacquet (Jean), quarante-deux ans, conducteur d'omnibus, entre le 29 septembre 1875, salle Saint-Augustin, 34. Atteint, il y a deux jours, par le marchepied d'une voiture au-dessous de la partie moyenne de la jambe droite.

Tuméfaction étendue de la partie supérieure de la jambe au métatarse. Ecchymose occupant toute la partie antérieure de la jambe. Douleur fixe à 13 centimètres au-dessus des malléoles. Crépitation et mobilité anormale au même niveau. Les deux os sont fracturés transversalement. La fracture du péroné siége à un demi-centimètre au-dessus de celle du tibia. Léger déplacement en avant du fragment supérieur du tibia. Les fragments du péroné ont conservé leurs rapports. Impuissance du membre. Pendant six jours, la jambe est laissée dans une gouttière métallique. On applique ensuite un appareil de Scultet.

7 octobre. — Appareil silicaté. Consolidation. Le malade marche avec son appareil et quitte le service le 13.

Obs. CXXV. — *Fr. du tibia à trois travers de doigt du sommet de la mallélole. — Fr. du péroné à 2 centimètres plus bas.* — Vivier (Marie).

cinquante-quatre ans, matelassier, entre le 5 décembre 1875, salle Sainte-Marthe, 8. Est tombé la veille de sa hauteur sur le côté droit.

Tuméfaction considérable de toute la jambe et du cou-de-pied. Ecchymose contournant le côté externe et la face postérieure de la jambe dans son tiers inférieur. Douleur fixe à quatre travers de doigt au dessus de la mallélole externe et à 2 centimètres plus haut du côté du tibia. Mobilité anormale et crépitation aux mêmes points. Les deux os sont fracturés transversalement à ce niveau. Pas de déformation, pas de déplacement. Impuissance complète du membre. La jambe est placée dans un appareil de Scultet pendant trente-cinq jours.

4 janvier. — Gouttière plâtrée postérieure. Le trentième jour, on retire l'appareil, la consolidation est obtenue. Le malade quitte le service le 15 février.

Obs. CXXVI. — *Fr. du tibia à trois travers de doigt au-dessus de la malléole interne. — Fr. du péroné àun travers de doigt au-dessous.* — Fabrey (Charles), quarante-cinq ans, bijoutier, entre le 13 septembre 1875, salle Saint-Augustin, 11. Il a fait, la veille, une chute sur la jambe droite et n'a pu marcher après l'accident. La moitié inférieure de la jambe et l'articulation tibio-tarsienne sont le siége d'un épanchement énorme. Pas d'ecchymose. Le talon est relevé en arrière et en haut. La pointe du pied est portée en dedans et en bas. Douleurs vagues dans l'articulation et points douloureux fixes : 1° à trois travers de doigt au-dessus de la malléole interne ; 2° à la base de la malléole externe. Crépitation et mobilité anormale aux mêmes points. Les deux os de la jambe sont fracturés transversalement à des hauteurs différentes. La fracture du tibia siége à l'union des trois quarts supérieurs avec le quart inférieur; celle du péroné, à la base de la malléole. Le fragment supérieur du tibia déborde en avant le fragment inférieur, qui est porté en arrière et en dehors. Le fragment supérieur du péroné est déplacé en dehors. Il existe en même temps un peu d'entorse de l'articulation tibio-tarsienne. Épanchement articulaire. Les mouvements sont très-douloureux. Réduction facile de la fracture. Immobilisation du membre dans une gouttière plâtrée ouverte antérieurement, compresses d'eau blanche au niveau de l'articulation tibio-tarsienne. A mesure que l'épanchement se résorbe, on remplit les espaces avec de la ouate. Au bout de quarante-sept jours, la fracture est consolidée ; le membre a repris son volume normal, on applique un appareil silicaté.

1er novembre — Le malade quitte le service avec cet appareil ; il marche avec des béquilles.

8. — Il vient à la consultation. L'appareil est enlevé ; un peu de roideur dans les mouvements du pied.

Obs. CXXVII. — *Fr. de la malléole interne. — Fr. du péroné, union du tiers moyen et inférieur. — Subluxation de l'astragale en arrière.* — Armand (Charles), trente-six ans, cordonnier, entre le 19 juillet 1875, salle

Saint-Augustin, 40. Il a glissé sur de la terre glaise et est tombé sur le côté droit pendant que le pied subissait un mouvement de torsion, la pointe étant tournée en dehors. Il a pu se relever et faire quelques pas.

Gonflement considérable du cou-de-pied s'étendant au pied et à la moitié inférieure de la jambe. Douleurs vives s'exaspérant par la pression, surtout à l'union des tiers moyen et inférieur du péroné, où l'on constate une mobilité anormale et une crépitation assez nette. A ce même niveau, écartement du tibia et du péroné. Il est facile d'introduire l'index entre les deux os. Subluxation de l'astragale en arrière. Saillie en avant de la mortaise tibiale. Le péroné a conservé ses rapports, mais il n'en est pas de même de la malléole interne dont le sommet est arraché. On obtient facilement de la crépitation et de la mobilité anormale en ce point. Réduction de l'astragale qui est portée en arrière; nous portons le pied dans l'adduction, et nous l'immobilisons, ainsi que la jambe et le genou, au moyen de deux attelles plâtrées latérales; application de compresses résolutives pendant dix-huit jours.

6 août — Nous réduisons de nouveau l'astragale pendant que le malade est endormi avec le chloroforme, et nous changeons les attelles plâtrées.

4 septembre. — La consolidation est complète, et le malade sort avec un appareil silicaté.

Obs. CXXVIII. — *Fr. compliquée de plaie. Tibia à 4 centimètres du sommet des malléoles. Péroné à 2 centimètres au-dessus.* — Durin (Gabriel), cinquante-huit ans, journalier, entre le 22 juin 1875, salle Saint-Augustin, 34. Il y a deux heures, il s'est violemment heurté la jambe contre le fer d'une roue.

Les deux tiers inférieurs de la jambe droite sont tuméfiés. Plaie contuse à la partie moyenne de la face interne du membre. Pour le tibia : crépitation anormale à 11 centimètres au-dessus du sommet de la malléole interne; pour le péroné à 2 centimètres plus haut. La fracture du tibia est oblique de haut en bas et de dehors en dedans. Celle du péroné est transversale. Le fragment supérieur du tibia fait une saillie peu prononcée à la face interne de la jambe. Pas de déplacement du péroné. Douleurs vives dans tout le membre, plus intenses au siége des fractures; impossibilité des mouvements. La plaie ne communique pas très-directement avec le foyer de la fracture. Pendant douze jours, le membre est maintenu dans une gouttière métallique matelassée à l'aide de coussins imperméables pour immobiliser la jambe et faciliter le pansement de la plaie. Réduction facile sans chloroforme.

6 juillet. — Appareil composé d'attelles plâtrées et de bandes de diachylon.

30 août. — Consolidation. Appareil silicaté avec lequel le malade quitte le service le 5 septembre.

Obs. CXXIX. — *Fr. du tibia compliquée de plaie. — Fr. du péroné à deux travers de doigt au-dessus.* — Humberger (Joseph), soixante-deux ans, journalier, entre le 28 mai 1876, salle Saint-Augustin, 78. Ce malade a été atteint, à l'union du tiers inférieur avec le tiers moyen de la jambe gauche, par le timon d'une lourde voiture, est tombé et n'a pu se relever. Il a entendu un bruit qu'il compare à celui d'un bâton sec que l'on casse.

Tuméfaction de toute la jambe, ecchymose occupant le pourtour de la moitié inférieure du membre. A l'union du tiers inférieur avec le tiers moyen, large plaie, au centre de laquelle fait saillie le fragment supérieur du tibia. Cet os est fracturé obliquement en bas et en avant. Le péroné est fracturé à deux travers de doigt au-dessus. Raccourcissement de 2 centimètres et demi. Pied un peu tourné en dedans; talon relevé. Réduction facile de la fracture. Application d'une attelle plâtrée postérieure comprenant le pied et remontant au-dessus du genou. Deux bandes plâtrées circulaires la maintiennent en place. Pansement de la plaie par occlusion avec de la baudruche collodionnée. Les jours suivants, pas de suppuration.

17 juillet. — On enlève l'appareil; la consolidation est parfaite. Le malade quitte l'hôpital.

Obs. CXXX. — *Fr. du tibia compliquée de plaie à l'union des tiers moyen et inférieur du péroné à deux travers de doigt plus bas.* — Philbert (Alfred), dix-huit ans, galochier, entre le 4 avril 1876, salle Saint-Augustin, 8. Il est tombé de la hauteur de 2 mètres sur un tas de pierres et n'a pu se relever.

Ecchymose occupant le tiers moyen et inférieur de la jambe. Pied tourné en dedans, talon un peu relevé. A l'union du tiers moyen avec le tiers inférieur de la jambe, plaie transversale au milieu de laquelle le tibia fait une forte saillie. Cet os est fracturé très-obliquement de haut en bas et d'arrière en avant, et c'est le fragment supérieur qui passe à travers la peau. L'inférieur remonte en dehors et en arrière de 2 centimètres. On constate facilement que le péroné est fracturé transversalement à deux travers de doigt plus bas que le tibia et que de ce côté le déplacement est presque nul. Douleurs locales très-vives. Impuissance du membre. Réduction. Pansement par occlusion avec de la baudruche collodionnée. Immobilisation du membre au moyen d'une gouttière postérieure plâtrée qui embrasse le pied et remonte jusqu'à la partie moyenne de la cuisse. La plaie se réunit par première intention.

Au bout de huit jours, la baudruche est retirée. La consolidation est complète le trente-cinquième jour, et le malade quitte le service le 22 juillet.

P. — Orteils.

Obs. CXXXI. — *Fracture transversale de la première phalange du gros orteil gauche.* — Bagot (Jean), quarante-huit ans, journalier, entre le 25 août 1875, salle Saint-Augustin, 36. — Il y a deux jours, il a eu le gros orteil du pied gauche écrasé par un châssis de fer.

Attrition de la peau et des parties molles de la face dorsale du gros orteil; contusion au troisième degré avec perte de substance. Mobilité anormale et crépitation siégeant à la partie moyenne de la première phalange. Douleur locale s'exaspérant à la pression et aux mouvements imprimés à l'orteil; mouvements spontanés abolis. La première phalange est fracturée transversalement. Compresses d'eau froide, puis pansements avec l'eau alcoolisée; immobilité obtenue par un pansement ouaté. La consolidation est complète le 22 septembre; le malade quitte le service.

Obs. CXXXII. — *Fr. de la première phalange du gros orteil droit.* — Jamais (Alphonse), trente et un ans, zingueur, entre le 20 août 1876, salle Sainte-Marthe, 9. Il a eu la pointe du pied droit écrasée par une lourde planche d'acajou. Gonflement peu considérable du pied. Plaies contuses de la face dorsale des trois premiers orteils. La plaie du gros orteil est profonde et permet d'apercevoir l'os de la première phalange dénudé et fracturé. Pansement des plaies avec l'eau alcoolisée.

23 août. — Le gonflement du pied s'est étendu; quelques parcelles de peau se sont sphacelées.

28. — Pansement avec des bandelettes de diachylon.

8 septembre. — Le gonflement du pied a disparu. Les plaies des deuxième et troisième orteils sont guéries, celle du gros orteil va bien. On place une attelle plantaire afin d'obtenir la consolidation de la première phalange.

23. — Les plaies sont cicatrisées, la fracture est consolidée. Le malade part pour Vincennes.

Obs. CXXXIII. — *Fr. compliquée de plaie de la deuxième phalange des deuxième et troisième orteils du pied droit.* — Bœtche (Joseph), vingt-neuf ans, mécanicien, entre le 18 juin 1876, salle Sainte-Marthe, 12. La veille, un petit chariot est tombé sur la face dorsale du pied, a arraché les ongles des deuxième et troisième orteils et fracturé les phalanges correspondantes. Pansement à la charpie alcoolisée. Immobilisation du pied dans une gouttière métallique.

22 juin. — Résection de la deuxième phalange du deuxième orteil qui se nécrose.

31 juillet. — Consolidation parfaite de la fracture du troisième orteil Guérison des plaies. Le malade quitte le service.

TABLEAUX RÉCAPITULATIFS

DES FRACTURES TRAITÉES DANS NOTRE SERVICE DU 1er JUILLET 1875 AU 1er JANVIER 1877.

Tableau I.

Nos des observations.	SIÈGE.	CAUSES ET MÉCANISME de la fracture.	COMPLICATIONS	TRAITEMENT. APPAREILS.	TERMINAISON.
53	Frontal et pariétal droits.	Coup de pied de cheval.	Plaie contuse des tégum. et du cerveau.	Relèvement des portions d'os enfoncées.	Mort.
54	Pariétal dr.	Chute d'une bûche sur la tête.	Pl. cont. des part. molles.	Pas de trait. local, sauf pans. simple. Purgatifs.	Guérison.
55	Lame criblée de l'ethmoïde. Os du nez.	Chute dans une carrière.	Pl. du sourcil. Comm. cérébrale. Atrophie cons. de l'œil.	Pansem. simple de la plaie.	—
56	Maxillaire inférieur.	Ch. sur le menton.	Plaie contuse étroite.	Appareil plâtré (capuchon et mentonnière, puis fronde).	—
57	—	Ch. du siége d'un omnibus.	Perte de connaissance.	—	—
58	Colonne vertébr. (7e vert. cerv., 3e et 4e dors.).	Ch. d'un 3e étage.	Comm. céréb. plaie de tête; plus tard esch. au sacr.	Ventouses. Goutt. de Bonnet.	Mort.
59	11e vert. dorsale. 11e et 12e côtes.	—	—	Immob. du thor. avec une large bande de diachylon.	Guérison,
60	6e et 7e côtes.	Coup de pied sur le thorax.	Aucune.	—	—
61	6e, 7e, 8e côtes.	Ch. et choc direct.	—	—	—
62	3 dern. côtes.	Ch. d'un 3e étage.	—	—	—
63	6e et 7e côtes.	—	—	—	—
64	8e côte.	Choc direct contre une voiture.	Pneumonie de voisinage.	Ventouses scarifiées. Ceinture de sparadrap.	—
65	Clavicule gauche.	Ch. sur le moignon de l'épaule.	Aucune.	Écharpe de Mayor.	—
66	—	—	Exostose syph. dans le vois.	— plus un coussin dans l'aisselle.	—
67	Cl. droite.	Choc direct.	Aucune.	Éch. de Mayor, puis app. plâtré.	—
68	— (F. double.)	Choc direct.	—	Éch. de Mayor. Cous. axill.	—
69	Cl. g.	Ch. sur le moign. de l'ép.	—	Éch. de Mayor. App. plâtré.	—
70	Omoplate gauche.	Ch. dans un escalier.	—	Bras immob. av. app. plâtré.	—
71	Humérus gauche (col chirurgical).	—	—	—	—
72	—	Ch. sur le moignon de l'ép.	—	Éch. de Mayor. Coussin axill. App. plâtré.	—
73	H. dr. (union 1/3 supér. et moyen).	—	—	App. plâtré.	—
74	—	Ch. sur le coude.	—	—	—

TABLEAUX RÉCAPITULATIFS

DES FRACTURES TRAITÉES DANS NOTRE SERVICE DU 1er JUILLET 1875 AU 1er JANVIER 1877.

Tableau II.

Nos DES OBSERVATIONS.	SIÉGE.	CAUSES ET MÉCANISME de la fracture.	COMPLICATIONS.	TRAITEMENT. APPAREILS.	TERMINAISON.
75	Humérus droit (un. 1/3 moy. et infér.)	Choc direct.	Aucune.	App. plâtré.	Guérison.
76	H. droit (un. 1/3 moy. et infér).	Ch. sur la paume de la main.	—	—	—
77	H. g.	Choc direct.	—	—	—
78	H. g. (extrém. infér.).	Traction légère sur le bras.	Scrofule. Tumeur bl. du coude.	—	—
79	H. dr. (fract. double).	Ch. dans un escalier.	Aucune.	— Puis gymnastique contre la raideur musculaire.	—
80	—	Ch. sur le moign. de l'ép.	—	—	—
81	H. dr. (f. comminutive).	Pass. d'une voit. sur l'ép.	Pl. Arthr. sup. Delirium tremens.	Extraction des esq. Régular. des frag. Pans. à l'eau alcool.	Mort.
82	Radius droit (un. 1/3 inf. et moyen).	Choc direct.	Aucune.	Attelles ant. et post. Compr. grad.	Guérison.
83	—	—	—	—	—
84	Rad. droit (extrém. inf.)	Ch. sur la paume de la main.	—	App. plâtré.	—
85	Rad. et cubitus droits (f. symétriques)	Choc direct.	—	Gouttière mét. garnie de ouate.	— —
86	—	—	—	Ext. de la main av. bande roulée. Attelle ant.	—
87	—	Ch. sur le dos de la main.	Luxation du poignet.	Apr. la réduct., app. à attelles et compr. graduées.	—
88	1er métacarpien droit.	Choc direct.	Plaie, puis arthrite supp.	Drainage.	Guérison, avec flex. lég. de la 2e phal. du pouce.
89	Fémur gauche (col).	—	Aucune.	Extens. cont., puis app. plâtré.	Guérison.
90	F. droit (col).	—	—	App. de Scultet, puis app. plâtré.	—
91	F. droit (un. 1/3 moyen et infér.).	Chute.	—	—	—
92	—	Choc direct.	—	App. plâtré.	—
93	F. gauch., condyle int.	Chute.	—	—	—
94	Rotule droite.	Choc direct.	Del. tremens.	Opium et morphine. Plan incliné.	Mort.
95	R. gauche.	Contr. muscul. pendant un saut.	Aucune.	Élév. et extens. App. en gutta-percha pour maintenir les frag.	Cal fibreux.

TABLEAUX RÉCAPITULATIFS

DES FRACTURES TRAITÉES DANS NOTRE SERVICE DU 1er JUILLET 1875 AU 1er JANVIER 1877.

Tableau III.

Nos des observations.	SIÈGE.	CAUSES ET MÉCANISME de la fracture.	COMPLICATIONS.	TRAITEMENT. APPAREILS.	TERMINAISON.
96	Tibia dr. (un. 1/3 moyen et *infér*).	Choc direct.	Aucune.	App. plâtré.	Guérison.
97	Malléole int. gauche.	Chute sur le talon.	—	—	—
98	*Péroné* droit (un. 1/3 moy. et inf.).	Choc direct.	—	Goutt. métall. et app. silic.	—
99	—	—	—	—	—
100	—	Chute.	—	App. plâtré.	—
101	—	—	—	—	—
102	—	Choc direct.	Petite plaie.	Goutt. métall. App. plâtré.	—
103	Malléole ext. dr.	Ch. et arrachement.	Entorse tibio-tarsienne.	Compr. eau bl. App. plâtré.	—
104	—	—	Aucune.	App. plâtré.	—
105	—	Choc direct.	—	—	—
106	—	Chute.	Entorse tibio-tarsienne.	—	—
107	Malléole ext. gauche.	Faux pas et arrachement.	Aucune.	—	—
108	—	—	—	—	—
109	—	—	—	—	—
110	— (F. par *divulsion.*)	Chute.	—	—	—
111	Malléole ext. droite. (F. par *arrach.*)	Choc direct.	Lux. de l'astragale.	Réd. de la lux. App. plâtré.	—
112	—	Faux pas et arrachement.	Phlegmon du cou-de-pied.	Goutt. incis. Catapl.	Mort par pleuro-pneumon.
112	*Tibia* et péroné (f. symétriques).	Choc direct.	Aucune.	App. plâtré.	Guérison.
114	—	—	—	—	—
115	—	—	—	—	—
116	—	—	—	—	—
117	—	Chute (Jambe repliée sous le corps).	—	—	—
118	—	—	—	—	—
119	—	Chute d'une haut. de 2 mètres.	—	—	—
120	—	Chute.	—	—	—
121	—	Torsion exagérée de la jambe.	—	—	—
122	— (f. du péroné au-dessus de celle du tibia).	Chute dans un escalier.	—	—	—
23	—	Flexion violente et lat. de la jambe.	—	—	—
24	—	Choc direct.	—	App. de Scultet. App. silic.	—

TABLEAUX RÉCAPITULATIFS

DES FRACTURES TRAITÉES DANS NOTRE SERVICE DU 1er JUILLET 1875 AU 1er JANVIER 1877.

Tableau IV.

Nos DES OBSERVATIONS.	SIÉGE.	CAUSES ET MÉCANISME de la fracture.	COMPLICATIONS.	TRAITEMENT. APPAREILS.	TERMINAISON.
125	Fract. du péroné au-dessus de celle du tibia.	Choc direct.	Aucune.	App. plâtré.	Guérison.
126	F. du péroné plus bas que celle du tibia.	—	—	—	—
127	F. du péroné au-dessus de celle du tibia).	Torsion du pied.	Sublux. de l'astragale en arr.	Réduct. de la lux. App. plâtré.	—
128	—	Choc direct.	Plaie.	App. plâtré.	—
129	F. du péroné plus haut.	—	Plaie contuse.	Compr. fr. Immobil.	—
130	Fract. du péroné plus bas que celle du tibia.	—	—	—	—
131	1re phalange du gr. orteil gauche.	—	—	—	—
132	1re phal du gr. orteil dr.	—	—	—	—
133	3e phal. des 2e et 3e ort.	—	—	— Résect. de la phal du 2e ort.	—

§ II.

ACCIDENTS INFLAMMATOIRES (PÉRIOSTITES. — OSTÉITES. — CARIES. — NÉCROSES).

Quelques-unes des observations qui vont suivre présentent un vif intérêt, soit au point de vue de la nature de la maladie et de l'influence de la constitution du sujet sur son développement, soit en ce qui touche les moyens employés contre elles. Dans plusieurs cas, les malades souffraient depuis longtemps de suppurations profuses, fétides, qui, s'ajoutant à une diathèse héréditaire, eussent fini par amener la mort.

L'extraction des séquestres a suffi pour rétablir la santé et le plus souvent rendre aux membres affectés leurs usages ; nous ne saurions trop insister sur ces opérations, dont l'exécution est laborieuse, mais qui nous ont presque toujours réussi.

Plusieurs faits rapportés dans nos cliniques de 1875 tendent à démontrer la même chose (V. p. 321-22-23). Nous allons insister un instant sur les cas les plus intéressants.

Dans l'observation CXXXVII le malade eut une ostéite suppurée de la première phalange de l'index à la suite d'une *morsure de rat*. On peut rapprocher ce cas d'un autre relaté dans le volume précédent (p. 195) et dans lequel le malade eut un phlegmon de la main suivi d'une lymphangite suppurée de l'avant-bras à la suite d'une *morsure de chat*. Sans doute, il faut tenir compte de l'état général qui donne à des plaies légères une gravité particulière. Il n'en est pas moins vrai que les morsures profondes des doigts faites par des animaux de petite taille, mais dont les incisives ou les canines sont très-développées, s'accompagnent de désordres sérieux. Les tissus sont irrégulièrement déchirés et contus. Comme l'orifice extérieur est assez étroit, la cicatrisation se fait souvent lorsqu'il y a suppuration dans le fond de la plaie, et alors l'inflammation gagne les gaînes tendineuses ou les articulations.

Dans l'observation CXXXV nous trouverons une ostéite

raréfiante du temporal, dont le début et l'origine pouvaient donner lieu à l'erreur. La maladie commença par une otite moyenne qui aboutit rapidement à la suppuration : le malade eut des douleurs intra-auriculaires vives ; une otorrhée profuse accompagnée de perte de la fonction. Au bout d'un mois, l'écoulement du pus cesse, mais il survient du gonflement de la région avec des picotements dans l'oreille, le tout accompagné de surdité complète. L'œdème post-auriculaire n'est point rare à la suite des suppurations de l'oreille moyenne ; on voit même assez souvent, à la suite d'une perforation spontanée de la paroi de la grande cellule mastoïdienne, une collection purulente se former au-dessous des téguments. L'observation CCCXXVI du précédent volume (p. 407) en offre un exemple caractéristique. Nous songeâmes un instant à cette éventualité, mais plusieurs circonstances nous conduisirent rapidement à une opinion différente. En premier lieu, l'abcès extérieur siégeait plus haut que ceux dont nous venons de rappeler le mécanisme : il était au-dessus de l'apophyse mastoïde, directement sur la portion écailleuse de l'os temporal. On voyait que l'ostéite, ayant débuté vers la base de l'apophyse, s'était étendue verticalement de bas en haut et que par conséquent elle était sans connexion immédiate avec la suppuration de l'oreille moyenne. Il y aurait donc eu deux inflammations indépendantes et à marche parallèle : une *otite moyenne* et une *ostéite suppurée de l'écaille du temporal*. La suite nous prouva l'exactitude de ce diagnostic.

Nous ouvrîmes l'abcès par une incision cruciale, et nous trouvâmes que le périoste correspondant était décollé ; que l'os dénudé sur une grande étendue présentait de nombreux séquestres de petit volume ; que la table externe était intéressée dans toute son épaisseur. Dans ces conditions nous la détachâmes sur un espace de un centimètre carré environ. Au-dessous d'elle, les mailles du diploé étaient remplies de fongosités et de pus ; heureusement la lame compacte était absolument saine. Nous enlevâmes largement toute la surface osseuse malade.

Cette opération, bien qu'elle n'eût présenté dans son exé-

cution ni difficultés ni accidents, fut suivie d'un coma dont le malade ne sortit point. L'autopsie nous montra qu'il existait dans l'épaisseur de la dure-mère un abcès placé au niveau de l'os malade ; il n'y avait pas d'encéphalite.

Nous n'insisterons point sur le malade de l'observation CXXXVII, que nous guérîmes d'une ostéite chronique suppurée de l'extrémité inférieure de l'humérus par la perforation et le drainage de cet os.

L'observation CXLI, empruntée à notre pratique particulière, est relative à une de ces phlegmasies à la fois périostiques et osseuses que l'on trouve exclusivement dans l'enfance et l'adolescence. Ces affections, remarquables au point de vue anatomo-pathologique par la rapidité foudroyante avec laquelle le processus se transmet du périoste à la moelle, au point de vue clinique par l'intensité des phénomènes fébriles et leur caractère typhoïde, ont été désignées différemment par les auteurs. Chassaignac, voulant caractériser surtout l'appareil symptomatique, appelle cette maladie *typhus* des *membres*. Volkman, qui croit qu'elle part constamment du périoste, lui donne le nom de *périostite maligne ;* pour d'autres c'est une périostite ou une ostéo-myélite suraiguë, mais tout le monde est parfaitement d'accord sur son extrême gravité, sur la nécessité absolue d'un traitement décisif, d'une intervention précoce et très-énergique. Dans le cas actuel une telle pratique nous donna le meilleur résultat. Nous n'hésitâmes point, dès que nous vîmes la petite malade, à débrider largement les parties molles, de manière à évacuer les foyers purulents sous-périostés qui existaient déjà. Afin d'éviter le séjour du pus à l'intérieur du canal médullaire du tibia et la nécrose consécutive de sa diaphyse, nous pratiquâmes la trépanation de cet os à l'union du tiers supérieur et du tiers moyen, et nous plaçâmes dans l'orifice un tube à drainage. Grâce à cela nous eûmes la satisfaction de voir la température s'abaisser au bout de huit jours et l'état typhoïde disparaître. A partir de ce moment, la suppuration diminua, et au bout de six semaines les incisions étaient cicatrisées, l'état général était excellent;

nous avions, en un mot, réussi non-seulement à préserver la vie, mais encore à éviter la nécrose.

Les caries occupaient exclusivement les os du pied. Comme toujours elles affectaient des individus profondément débilités. L'état général était tellement mauvais chez le malade de l'observation CXLII, que dès le début de l'anesthésie par le chloroforme il succomba à une apoplexie pulmonaire. Outre les lésions qui accompagnent ordinairement les suppurations prolongées, telles que la stéatose du foie, nous trouvâmes un cancer de l'un des deux reins, qui était resté latent pendant la vie.

Enfin nous devons également mentionner le malade de l'observation CXLIII, qui eut à la suite de l'amputation de la jambe du sphacèle à l'un des lambeaux. Nous favorisâmes par l'application de flèches caustiques l'élimination de la portion d'os restée saillante, et la guérison fut complète.

Dans les observations CXXXVI et CXXXVIII il s'agit de séquestres invaginés ayant donné lieu comme toujours à des suppurations abondantes et de très-longue durée. Chez le nommé Trochon (Obs. CXLVI), les conditions étaient relativement défavorables ; tout faisait supposer que son affection était apparue sous l'influence d'une diathèse héréditaire : un de ses frères était mort tuberculeux; lui-même avait eu antérieurement une tumeur blanche du genou ; dès l'année 1871, plusieurs abcès s'étaient formés vers la partie supérieure du bras et avaient laissé à leur suite des fistules ; quatre ans plus tard, d'autres abcès suivirent au voisinage du coude. Il était évident que ces suppurations avaient pour cause unique une affection osseuse terminée par la formation de séquestres. Il fallait donc absolument enlever ces derniers ou se résigner à voir la suppuration augmenter et conduire lentement, mais sûrement, le malade au marasme. Dans une même séance nous fîmes à la fois deux opérations dont l'observation contient la description détaillée ; nous réussîmes à enlever les séquestres et nous obtînmes une guérison complète.

Dans un autre cas (Obs. XLCVIII), nous fûmes également heureux pour une nécrose étendue du fémur. L'opération fut

un peu plus longue, un peu plus compliquée, mais elle aboutit au même résultat.

Périostites et ostéites.

Obs. CXXXIV. — *Périostite chronique du tiers inférieur de l'humérus droit.* — Gerich (Amélie), cinquante-quatre ans, brodeuse, entre le 10 juin 1875, salle Sainte-Marthe, 32.

Pas d'antécédents syphilitiques. Quelques accidents strumeux pendant l'enfance : adénites cervicales, éruptions du cuir chevelu, etc.

Il y a trois ans, chute sur le bras droit, et depuis cinq mois seulement, douleurs vives spontanées dans le tiers inférieur ; exagérées actuellement par la pression et accompagnées d'un gonflement diffus de rougeur et de chaleur de la peau. Tension de l'avant-bras pénible. Apyrexie (Cataplasmes. Bains locaux. Toniques). Guérison complète, le 4 juillet.

Obs. CXXXV. — *P. suppurée de l'apophyse mastoïde gauche. Troubles auditifs de voisinage sans otite. Ponction. Drainage de l'abcès. Guérison.* — Schœch (Louis), vingt-deux ans, entre le 6 novembre 1876, salle Sainte-Marthe, 18.

Il y a six mois, à la suite d'un bain froid, bourdonnement dans l'oreille gauche et surdité incomplète sans otorrhée. Peu de jours après, douleurs et gonflement dans la région mastoïdienne. Actuellement tuméfaction correspondante, remontant jusque dans la région occipito-pariétale. Rougeur, chaleur de la peau, fluctuation, empâtement de voisinage; toujours pas d'otorrhée. Surdité (le tic-tac d'une montre n'est pas distingué à 5 centimètres).

10 novembre. — Ponction donnant issue à du pus phlegmoneux. Peau de toute la région mastoïdienne décollée. Dénudation de l'os. — Drainage. Lavages à l'eau alcoolisée. Guérison complète avec disparition des troubles auditifs le 25 du même mois.

Obs. CXXXVI. — *Ostéite raréfiante de la portion écailleuse du temporal droit. Enlèvement de la partie de la table externe de l'os malade. Commotion cérébrale. Délire. Coma. Mort. Autopsie. Abcès de voisinage dans l'épaisseur de la dure-mère.* — Baudoux (Louis), soixante-huit ans, tabletier, entre le 8 mai 1876, salle Sainte-Marthe, 16.

Débilité; ne paraît cependant avoir jamais eu de manifestations scrofuleuses ou syphilitiques. Fut pris sans cause connue, au mois de mars 1876, de douleurs et de bourdonnements d'oreille accompagnés de fièvre et d'insomnie; puis survint une otorrhée abondante avec diminution de l'ouïe du côté droit. Cette suppuration cessa d'elle-même au bout d'un mois et fut suivie de picotements continuels et de tuméfaction derrière l'oreille. Bientôt apparition de nouvelles douleurs avec fièvre et cephalalgie. Cataplasmes sans résultat.

A son entrée on trouve au-dessus de l'apophyse mastoïde une tumeur de la grosseur d'un œuf de poule. Coloration d'un rouge violacé s'étendant à un centimètre sur les parties voisines. Surdité presque complète. Au toucher : douleur très-vive ; chaleur des téguments; fluctuation nette et bien circonscrite au-dessus de l'apophyse mastoïde. Rien dans les ganglions.

13 mai. — Incision cruciale de l'abcès. Après l'enlèvement d'une grande quantité de pus, nous constatons qu'à partir de la base de l'apophyse mastoïde le périoste est décollé, que l'os dénudé est carié et même présente çà et là de petits séquestres. Dans ces conditions, nous enlevons avec la gouge la table externe sur une étendue de un centimètre carré. Les mailles du diploé sous-jacent sont remplies de fongosités et de pus; les cellules sont détruites en grande partie, surtout dans la partie supérieure de l'écaille. La lame compacte n'est pas encore altérée. Nous enlevons un peu plus largement que nous ne l'avions fait la portion d'os malade, avec la gouge et le maillet; nous enlevons même la paroi externe de la grande cellule mastoïdienne qui n'est pas malade, afin que si plus tard le pus vient à y pénétrer, il n'y séjourne point. Le soir même de l'opération, abattement, délire.

14. — Même état. TM = 40°, 1. — P = 120. — Pendant la journée le délire augmente. TV = 40°, 7. — P = 121. Coma. Cet état persiste jusqu'à la mort, qui arrive le 19 mai.

Autopsie faite trente-six heures après la mort. Dure-mère correspondant à la portion d'os malade épaissie, injectée, parsemée de taches ecchymotiques. Foyer purulent circonscrit et enkysté au même niveau. Pas d'encéphalite.

Obs. CXXXVII. — *Ost. chronique suppurée de l'extrémité inférieure de l'humérus droit. Enlèvement des fongosités. Trépanation de l'os. Drainage du trajet. Guérison.* — Halquin (Joseph), vingt-deux ans, doreur, entre le 28 juillet 1876, salle Saint-Augustin, 77.

Il y a trois ans, nous lui avons enlevé un premier séquestre au-dessus de l'épicondyle droit. Six mois plus tard, abcès et fistule au même niveau. Il put néanmoins continuer son travail jusqu'au mois de mai dernier. A cette époque, la douleur et le gonflement devinrent tels qu'il dut s'arrêter. Il entre à l'hôpital le 27 juillet 1876. A ce moment il est dans l'état suivant : gonflement du coude remontant jusqu'à 5 centimètres des condyles. Peau rougeâtre et amincie vers le sommet de l'épicondyle ; orifice fistuleux au même point. Mouvements d'extension de l'avant-bras extrêmement douloureux. Avant-bras dans la demi-flexion. Empâtement et par places fluctuation véritable. En introduisant le stylet par la fistule, on arrive jusque sur un séquestre formé aux dépens de la diaphyse de l'humérus.

6 août 1876. — Trépanation et drainage de l'os. Ischémie avec la bande d'Esmarch. Incision longue de 6 centimètres sur le bord

inféro-externe de l'humérus de manière à suivre la cloison intermusculaire externe; bords du tendon épaissis. Nous avons soin de ne pas ouvrir l'articulation. Le périoste est décollé et ménagé; au-dessous nous trouvons de nouvelles couches qui triplent l'épaisseur de l'os. Nous faisons ensuite rétracter les parties molles et nous élargissons la fistule osseuse avec la gouge et le maillet; nous enlevons ensuite toutes les fongosités. Nous reconnaissons alors que la fistule osseuse pénètre, en se rétrécissant, jusque dans l'épaisseur de l'humérus. Ce petit trajet, du diamètre d'une plume d'oie et d'une longueur de 3 centimètres, arrive jusqu'à la base de l'épitrochlée; il est rempli de fongosités que nous enlevons. Nous faisons ensuite une seconde incision des parties molles parallèlement à la cloison intermusculaire interne de manière à décoller le périoste au niveau de l'épitrochlée sans intéresser l'articulation, et afin de voir s'il n'y aurait pas de côté un autre séquestre. Nous ne trouvons que quelques dépôts sous-périostés. Nous perçons l'os avec le perforateur dans la direction de la fistule dont nous rencontrons l'extrémité interne à une profondeur de un demi-centimètre; un tube à drainage est ensuite passé dans ce trajet et laissé à demeure. Le membre est ensuite placé dans une gouttière matelassée avec de petits coussins de ouate recouverts de taffetas imperméable. Pansement avec de la charpie alcoolisée maintenue par des compresses.

6. — Douleur. Insomnie, mais appétit satisfaisant. T = 37,9. P = 80.

7. — Nuit excellente. T = 37,8. P = 75.

9. — Bras placé dans la demi-flexion. — Aspect de la plaie excellent. Aliments solides.

10. — Peut se lever.

11. — Le mieux s'accuse.

Rien de nouveau jusqu'au 1er septembre, époque de la guérison complète.

Obs. CXXXVIII. — *Ostéite suppurée de la première phalange de l'index droit. — Arthrite de la première articulation phalangienne. Guérison.* — Guthman (Eugène), dix-sept ans, entre le 18 juillet 1875, salle Saint-Augustin, 38.

Mordu par *un rat* il y a trois semaines à l'extrémité de l'index droit. Depuis lors, inflammation qui n'a pas guéri. Actuellement, gonflement marqué surtout du côté de la face palmaire, orifice fistuleux vers la première articulation phalangienne. Avec un stylet on pénètre par cette voie jusqu'à l'os qui est dénudé. Suppuration abondante; mouvements de l'articulation correspondante impossibles. Douleurs spontanées très-vives. Cataplasmes. Lavages à l'eau alcoolisée. Guérison complète le 6 août.

Obs. CXXXIX. — *Ostéite suppurée du fémur au niveau d'une ancienne*

fracture près de laquelle s'est déjà formé un séquestre. — Guérison. — Baudrillart (Jean), vingt-quatre ans, doreur, entre le 17 janvier 1876, salle Saint-Augustin, 4. Scrofuleux (manifestations auriculaires, ganglionnaires et cutanées pendant l'enfance).

En 1870, séjour de cinq mois à l'hôpital de Corlagny (Meuse), pour une fracture du fémur compliquée de plaie. Après la guérison une fistule persiste au niveau du foyer de la fracture. Nous vîmes pour la première fois ce malade en 1873, et nous lui enlevâmes un séquestre le 6 décembre de cette année. Pendant trois ans pas de nouveaux accidents : il y a quelques jours, formation et ouverture d'un abcès au niveau de la cicatrice. Aujourd'hui, on trouve un gonflement de la cuisse et de la douleur au même niveau. Fistule donnant issue à un liquide séro-purulent. Raccourcissement de 3 centimètres Claudication. Le stylet introduit dans la fistule ne rencontre pas de séquestre. Cataplasmes. Bains sulfureux. Fer et quinquina.

Disparition de la suppuration et fermeture de la fistule le 11 février.

Obs. CXL. — *Ostéite épiphysaire suppurée du fémur droit. — Drainage. — Injections iodées. — Guérison.* — X..., seize ans, cordonnier, entre le 12 novembre 1876, salle Sainte-Marthe, n. 20. Gonflement du genou droit depuis quelques jours, accompagné de fièvre et de douleurs. Cataplasmes, onguent mercuriel employés sans succès.

Actuellement collection liquide profonde au niveau de l'extrémité inférieure du fémur. Fluctuation manifeste. L'affaiblissement est assez marqué, mais les phénomènes généraux ont disparu.

Large incision sur le côté externe de la cuisse, pus abondant d'un rouge sale renfermant des grumeaux de tissu cellulaire sphacélé. En introduisant le doigt par l'ouverture, on trouve que le tissu cellulaire sous-cutané est décollé dans une étendue de 8 à 9 centimètres; la face postérieure du fémur est baignée par le pus, granulations à la surface du périoste, mais pas de séquestres. Contre-ouverture à l'aide d'un trocart courbe. Passage d'un tube à drainage. Injections iodées. Traitement général reconstituant. Guérison au bout de trois semaines.

* Obs. CXLI. — *Ostéo-myélite aiguë de tout le tibia. — État typhoïde. — Ouverture des abcès sous-périostés. — Trépanation de l'os. — Drainage du canal médullaire. — Traitement général reconstituant. — Guérison au bout de deux mois.* — X..., petite fille de huit ans, vue pour la première fois avec le docteur Delpenne, vers la fin de septembre 1875. A ce moment : ostéo-myélite aiguë de tout le tibia. Suppuration sous-périostée à la partie moyenne et à la partie supérieure du membre. En quarante-huit heures : tuméfaction œdémateuse de toute la jambe gauche ; vaste abcès entre le soléaire et les muscles profonds de la jambe. Tube à drainage traversant complètement le foyer.

Trois incisions, la première sur la face interne de la jambe allant jusqu'à l'os; la seconde au niveau de la tête du péroné; la troisième derrière la malléole externe.

Comme l'articulation du genou était menacée (douleur, épanchement), nous fîmes une incision cruciale allant jusqu'à l'os au niveau de l'épine du tibia; un peu plus bas, trépanation de l'os qui menaçait de se nécroser. Un peu de pus dans le canal médullaire, cataplasmes, élévation du membre, tube à drainage dans l'ouverture du trépan. Etat général caractéristique.

Au bout de quinze jours, nouveaux abcès, un sur la partie moyenne du tibia et un autre derrière la malléole externe. Extrait mou de quinquina (4 à 5 gr. par jour), sulfate de quinine, 1 gramme. — Alcoolature d'aconit, 1 gramme; eau-de-vie, 100 à 200 grammes par jour.

Injections alcoolisées et iodées par le tube à drainage. Au bout de vingt jours, disparition des accidents aigus. Lotions au nitrate d'argent (au 20e), sur tous les téguments de la jambe.

Suppuration notablement diminuée au bout de trois semaines. Cautérisation de bourgeons charnus de manière à empêcher une oblitération trop rapide des trajets. Guérison complète au bout de six semaines.

Ob. CXLII. — *Carie des os du tarse et du sternum. Suppuration profuse. — Amaigrissement. — Cachexie. — Amputation de la jambe. — Mort pendant l'anesthésie par le chloroforme. — Autopsie. — Congestion generalisée des deux poumons. — Noyaux d'apoplexie dans le lobe inférieur du côté droit. — Dégénérescence graisseuse du foie. — Hyperhémie des deux reins. — Cancer du bord convexe du rein droit.* — Br..., cinquante-cinq ans, entre le 15 janvier 1876, salle Sainte-Marthe, 15. Ce malade, profondément débilité par une suppuration chronique des os du tarse, fut opéré par évidement vers la fin de décembre 1875, par M. Cruveilhier; quelques jours après, il passait dans notre service. Malgré l'opération, faite avec le plus grand soin, ce malade n'était pas guéri de son affection; et son état général était loin d'être satisfaisant. Elle avait revêtu le caractère aigu, la suppuration s'était étendue de l'astragale, du calcanéum et du cuboïde, qui en avaient été le point de départ, aux articulations voisines du tarse; elle avait fusé sous la plante du pied, et remontait au côté interne de la jambe, jusqu'à l'union de son tiers moyen avec son tiers inférieur. Petit trajet fistuleux au niveau du tiers supérieur du sternum correspondant à une carie limitée de cet os. Rien dans les ganglions. Avec cela, le malade avait la fièvre, ses forces, son appétit diminuaient de jour en jour, sa face prenait la teinte cachectique propre aux longues suppurations.

On reconnut bientôt que l'amputation de la jambe était la seule chance de guérison qui lui restât.

La malade fut soumis à l'inhalation du chloroforme avec les soins

qu'exigeait son état de faiblesse. L'auscultation du cœur et du poumon avait permis de reconnaître que ces deux organes fonctionnaient normalement.

Le sommeil se produisit avec une rapidité insolite et sans période d'excitation bien marquée. L'ischémie à l'aide de la bande d'Esmarch ayant été pratiquée, on procéda à l'opération. L'incision de la peau était achevée, et l'on commençait déjà à disséquer la manchette, quand tout d'un coup la face se congestionna et le malade présenta tous les signes de l'asphyxie. La respiration se suspendit, les pupilles se dilatèrent. Immédiatement, et, sans qu'on perdît une seconde, le malade fut placé la tête en bas et maintenu dans cette position, pendant que des aides nombreux pratiquaient chacun à leur tour la respiration artificielle. En même temps, une sonde introduite dans le larynx permettait d'y insuffler de l'air. A deux ou trois reprises différentes, et distantes de quelques minutes, le malade fit spontanément quelques inspirations qui permirent de croire que la respiration allait se rétablir. Mais il n'en fut rien. Ces efforts méthodiques restant inutiles, un courant électrique intense fut appliqué successivement sur les régions du cœur et du diaphragme, sur le trajet du nerf phrénique, aux oreilles, aux yeux; il produisit des contractions musculaires; pendant ce temps la respiration artificielle et les insufflations d'air étaient continuées. Ces moyens furent employés pendant deux heures, mais ils furent inutiles.

Autopsie faite trente-six heures après la mort. Poumon gauche, rouge-lie de vin, dans toute son étendue, imperméable, à peine crépitant, semblable en un mot à de la bouillie splénique; à la coupe plusieurs foyers apoplectiques dans l'épaisseur du lobe inférieur, caillots récents dans les branches de l'artère pulmonaire. Congestion généralisée du poumon droit sans noyaux apoplectiques. Cœur mou et flasque. Les cavités contiennent très-peu de sang et pas de caillots.

Foie hypertrophié, présentant cette dégénérescence graisseuse que l'on rencontre ordinairement à la suite des suppurations osseuses. La rate, augmentée de volume, est diffluente. Ces deux organes ne donnent aucune réaction avec la teinture d'iode. Les reins, très-hypertrophiés, sont fortement congestionnés. Le droit présente, au niveau de son bord libre, une tumeur cancéreuse du volume d'une châtaigne. Quelques noyaux de même nature sont disséminés tant à leur surface que dans leur profondeur. L'encéphale et ses vaisseaux ne présentent rien de particulier.

Obs. CXLIII. — *Carie du cuboïde et des cunéiformes. Arthrites fongueuses des articulations de la première rangée du tarse. — Amputation sus-malléolaire de la jambe gauche. — Sphacèle partiel des lambeaux. — Guérison.* — Roux (Pierre) joaillier, entre le 29 novembre 1876, salle Sainte-Marthe, 12. Atteint depuis quinze mois d'une affection au pied

gauche, sur le début de laquelle il ne donne que des renseignements très-obscurs. Actuellement on voit quatre orifices fistuleux sur le pied, deux sur la face dorsale, une sur le sommet de la malléole interne, et un autre au-dessous de la malléole externe. Le tissu cellulaire est soulevé et infiltré de pus. L'iodure de potassium a été donné sans résultat.

Large décollement en avant de l'articulation, le stylet introduit dans un orifice situé entre le tendon d'Achille et le calcanéum pénètre jusqu'au niveau des os du tarse. Le calcanéum paraît sain; le cuboïde et les cunéiformes semblent au contraire atteints par la carie. Abcès de la plante du pied au milieu duquel pénètre le stylet.

2 décembre. — Incision semi-circulaire à convexité antérieure sur la face dorsale du pied. Le petit doigt est alors introduit dans une vaste cavité remplie de pus au milieu de laquelle se trouve l'articulation scaphoïdo-cuboïdienne. L'articulation sous-astragalienne est ouverte et remplie de fongosités.

Dans ces conditions les procédés de Chopart et de Pirogoff ne sont plus applicables, amputation sus-malléolaire. Procédé de Syme. Ischémie avec la bande d'Esmarch. Pincement, réunion au moyen de fils métalliques des deux tiers de la plaie; tube à drainage dans la partie déclive. Injections d'eau alcoolisée dans la plaie. Immobilisation du moignon dans une gouttière ouatée.

Le soir de l'opération T = 37,8.

4. — TM = 38, 8. TV = 38,8. Frissons. Sphacèle des deux lambeaux. — On enlève les sutures métalliques. Sulfate de quinine, 1 gramme.

5. — TM = 36,7. TV = 37.

6. — Le lambeau supérieur s'est détaché. TM = 37, TV = 37,5. Au bout de huit jours, chute de deux escarres. Plaie bourgeonnante et de bon aspect, un fragment de tibia reste saillant; on le détruit à l'aide de flèches de chlorure de zinc.

Après son élimination la peau qui reste suffit pour recouvrir le moignon. Guérison et sortie de l'hôpital au bout de trois mois.

Obs. CXLIV. — *Carie du premier métatarsien et du premier cunéiforme. Enlèvement de ces os. — Guérison de la plaie. Accidents diathésiques multiples un an plus tard.*

Lefèvre (Aimable), gardien de la paix, quarante-deux ans, entre le 5 avril 1876, salle Saint-Augustin, 78. A passé dix ans au Sénégal et à la Guadeloupe; à vingt-quatre ans syphilis.

Il y a un an, formation spontanée d'un vaste abcès du pied gauche qui vient s'ouvrir sur sa face dorsale par trois orifices, le premier correspondant au milieu du premier métatarsien; les deux derniers situés à côté l'un de l'autre à l'union du des deux tiers postérieurs et du tiers

antérieur du premier métatarsien. Traitement mercuriel sans résultat, toniques. Érysipèle autour des trajets fistuleux.

Au mois de juillet 1875, incision exploratrice sur la face dorsale du premier métatarsien et du premier cunéiforme. Ces deux os étant seuls malades, on les enlève en même temps que le gros orteil. Réunion des deux tiers supérieurs de la plaie, tube à drainage dans le tiers inférieur. Membre placé dans une gouttière garnie d'ouate, pansement avec de la charpie imbibée d'eau alcoolisée. Guérison au bout de trois semaines.

Ce malade, au moment où il rentre dans le service, a eu de plus, à la suite d'une contusion, un abcès au niveau du coude droit suivi d'un phlegmon diffus du bras, et d'un petit abcès suivi d'une fistule au niveau de la première phalange du médius gauche, en même temps qu'une autre tumeur située à l'union du carpe et du métacarpe. Traitement reconstituant, ouverture du phlegmon, cautérisation du trajet fistuleux. Amélioration ; sort au bout de six semaines.

Obs. CXLV. — *Carie descunéiformes et des métatarsiens. — Amputation sous-astragalienne du pied. — Sphacèle du lambeau. Saillie de la tête de l'astragale. Perforation et introduction de flèches caustiques pour en obtenir l'élimination. — Greffes épidermiques. — Guérison.* — Laroine (Pierre), soixante-treize ans, tailleur, entre le 7 juillet 1876, salle Sainte-Marthe, 1.

Apparition, il y a deux ans, au niveau de la seconde rangée du tarse d'une tumeur indolente et molle de la grosseur d'une aveline et n'empêchant pas la marche.

Pendant dix-sept mois elle reste stationnaire, puis arrive à la grosseur d'une châtaigne, et même elle devient douloureuse et rend la marche impossible. En octobre 1875, ouverture spontanée et issue d'une grande quantité de pus. Le malade entre alors dans le service de M. Panas qui enlève le premier cunéiforme. Guérison rapide de la plaie. Au bout de deux mois, nouvelle tumeur et douleur plus violente que la première fois.

7 juillet. — Trois orifices fistuleux au niveau de la seconde rangée du tarse; peau violacée et amincie sur une étendue de 4 centimètres et tout autour. Avec la sonde cannelée on sent nettement que les cunéiformes et l'extrémité des métatarsiens sont cariés: mouvements extrêmement douloureux. État général mauvais, amaigrissement rapide.

14 juillet. — L'étendue de la lésion actuelle ne permettant pas de songer à une nouvelle résection, nous pratiquons l'amputation sous-astragalienne d'après le procédé de Malgaigne, préférable dans le cas actuel à celui de Chopart (amputation médio-tarsienne).

Les lambeaux sont rapprochés avec des bandelettes de diachylon. Pansement avec la charpie imbibée d'alcool, le tout maintenu par des compresses longuettes recouvertes de ouate et fixées par des bandes.

15. — Peu de fièvre ; mais insomnie et douleur violente.

16. — Plaie de bon aspect, état général satisfaisant.

17. — Frissons répétés. Plaie un peu blafarde et à bords rouges. Pansement à l'eau phéniquée.

18. — Même état.

19. — Sphacèle des téguments du lambeau. Même pansement et, de plus, potion de Todd et café.

20. — La gangrène s'étend.

29. — Lambeau complètement mortifié. Tête de l'astragale saillante. Avec un perforateur on fait plusieurs orifices dans lesquels on applique des plâtres de pâte de Canquoin de manière à accélérer les progrès de la nécrose et à faciliter l'élimination des séquestres. Elle fut complète au bout de six semaines ; la fermeture de la plaie est rendue plus parfaite au moyen des greffes épidermiques qui réussissent parfaitement. Le malade quitte le service au mois d'octobre, marchant sans difficulté avec un pied artificiel.

Obs. CXLVI. — *Séquestres invaginés multiples des extrémités supérieure et inférieure de l'humérus gauche. Incision des parties molles avec le galvano-cautère. Enlèvement des portions osseuses nouvellement formées. — Enlèvement des séquestres. Guérison.* — Trochon (Louis), dix-sept ans, homme de peine, entre le 17 janvier 1876, salle Sainte-Marthe, 17. Antécédents héréditaires de tuberculose. Un de ses frères, mort dans le cours d'une pleurésie, a eu une tumeur blanche du genou. En 1871, le malade a eu lui-même de nombreux abcès du bras dont un voisin de l'articulation scapulo-humérale a laissé à la suite un trajet fistuleux qui donne encore du pus. En 1875, nouveaux abcès vers la partie inférieure du bras et formation d'une seconde fistule au même niveau. Aujourd'hui le bras malade est volumineux et cylindroïde. Cinq cicatrices d'anciennes fistules, trois près de l'épaule, deux près du coude. Trois orifices ouverts et siégeant :

1° Au niveau du col chirurgical ;

2° A l'union du tiers moyen et du tiers inférieur ;

3° A 1 centimètre de l'épicondyle.

Le bras est dur et néanmoins il est impossible de sentir les saillies musculaires même pendant les mouvements, l'os semble volumineux. Le stylet introduit par les orifices se dirige en haut vers l'articulation scapulo-humérale, à la partie moyenne transversalement, en bas il remonte un peu obliquement vers le haut. Mouvements articulaires conservés et indolents.

18 mars. — Débridement des fistules jusqu'au périoste avec le couteau galvano-caustique. Avec la gouge et le maillet, nous faisons sauter le pont osseux qui sépare les deux cloaques et nous constatons que cette lame est épaisse de 3 centimètres et constituée par de l'os nouvellement formé. Nous trouvons alors les séquestres invaginés.

Le premier est long de 3 centimètres, large de 2, dentelé sur les faces. Près de lui on en trouve plusieurs autres plus petits que l'on extrait sans peine avec la pince et le davier. On détache avec la rugine la membrane bourgeonnante qui les recouvre.

Vers la partie inférieure de l'humérus même opération; section des parties molles avec le couteau galvano-caustique, enlèvement de la gaine osseuse avec la gouge et le maillet ; extraction des séquestres avec le davier et le ciseau. La perte de sang fut insignifiante pendant l'opération. Afin d'éviter les hémorrhagies consécutives, nous laissons jusqu'au soir dans les deux plaies des éponges maintenues par des bandes; le soir elles furent remplacées par de grosses mèches de charpie imbibées d'alcool et du linge fenêtré. Douleurs et fièvre légère pendant le reste du jour : P = 98. T = 38,7.

19. — État général satisfaisant, même pansement, bouillon. P=80. T = 38,2.

28. — Amélioration. P = 76. T = 38, 3.

Depuis ce moment le mieux continue et le malade sort complètement guéri le 10 avril.

Obs. CXLVII. — *Nécrose de la première phalange de l'auriculaire de la main gauche.* — Michel (François), quarante-six ans, menuisier, entre le 20 mars 1876, salle Sainte-Marthe, 25. Aucune trace de scrofule ni de syphilis.

Il y a un mois, il eut la main prise sous une forte pièce de bois. Le petit doigt, l'annulaire et le médius furent principalement atteints. — Les plaies du médius et du petit doigt guérirent rapidement, les doigts ne conservèrent qu'un peu de raideur articulaire, mais plusieurs fistules s'établirent au niveau de la première phalange de l'annulaire.

Aujourd'hui cette phalange est tuméfiée, la peau rouge et luisante, fongueuse et criblée de petits pertuis qui donnent passage à un pus mal lié et fétide ; pas de douleurs spontanées ; le stylet introduit par les trajets fistuleux rencontre la phalange nécrosée sur plusieurs points. Les parties molles des deux dernières phalanges sont en grande partie sphacélées, surtout à la partie interne de la phalangette.

23 mars. — Désarticulation ovalaire du doigt, deux pinces hémostatiques sont laissées à demeure pendant vingt-quatre heures.

30. — Hémorrhagie en nappe arrêtée par l'alcool et la compression avec l'amadou.

La cicatrisation marche rapidement, et le malade sort guéri le 15 avril.

Obs. CXLVIII. — *Séquestres invaginés du fémur. Extraction. Guérison.* — Brunfaut (Jules), seize ans, bijoutier, entre le 9 mars 1876, salle Sainte-Marthe, 19.

En 1871, formation spontanée d'un abcès à la partie postérieure de la cuisse. Il s'ouvrit de lui-même et donne lieu à une fistule.

Huit mois plus tard, fracture spontanée de la cuisse au moment où le malade se couchait. Appareil et traitement général reconstituant. Iodure de fer. Quinquina, huile de foie de morue. Consolidation parfaite au bout de cinquante jours. Augmentation de la suppuration après l'accident, puis fermeture de la fistule. Bientôt deux autres se forment au même niveau, le pus devient plus abondant, l'état général plus mauvais, et le malade entre pour la première fois dans nos salles au mois de février 1878. A ce moment, nous constatons une carie assez étendue du fémur sans séquestres. Régime reconstituant et injections iodées dans les trajets fistuleux. Amélioration notable et rapide. Les phénomènes reparaissent bientôt et le malade est obligé de rentrer à l'hôpital.

Le 9 mars, il est dans l'état suivant : Pas de changement de forme de la cuisse malade, trois fistules s'ouvrant : la première vers le bord inférieur du grand fessier, la seconde vers le milieu ou bord externe du couturier, et la troisième près de l'anneau du troisième adducteur. Avec le stylet on constate que la fistule supérieure se dirige obliquement en bas à une profondeur de 10 centimètres, que les deux autres remontent au contraire directement en haut et arrivent jusqu'au centre du fémur. On sent de plus des séquestres adhérents et recouverts de nouvelles couches osseuses. Dans ces conditions nous nous résolvons à les enlever : on doit pourtant tenir compte de la direction des trajets fistuleux qui sont très-longs et côtoient les vaisseaux fémoraux. Étant donnés leurs orifices externes et leur direction, on est porté à croire que les séquestres occupent la partie postéro-interne du fémur, mais il est difficile de dire au juste jusqu'où ils remontent. Cette circonstance oblige à faire une incision suffisamment longue pour qu'il ne soit point nécessaire de l'agrandir dans le cours de l'opération ; de plus, on ne peut songer à se guider comme on le fait ordinairement sur la cloison intermusculaire externe, mais bien sur celle du côté interne.

9 mars 1876. — Le malade est chloroformé. Ischémie artificielle avec la bande d'Esmarch. Après l'incision des parties molles faite, comme nous l'avons indiqué, nous trouvons un séquestre invaginé en partie mobile et libre à peu près dans la moitié de sa longueur. Nous l'ébranlons avec un fort davier. Il adhérait trop fortement pour que nous pussions l'enlever par ce moyen, et nous dûmes le sectionner au moyen d'une pince de Liston vers son extrémité supérieure. Ce séquestre représentait une grande partie de l'ancienne diaphyse du fémur complètement nécrosée.

Un second séquestre irrégulier immobile, impossible à saisir, se trouve en bas près de l'épiphyse du fémur. On ne peut l'extraire qu'après avoir fait sauter avec la gouge et le maillet les couches osseuses qui le recouvrent. Dentelé, long de 2 centimètres, large de 9, il est entou-

ré d'une épaisse couche de fongosités que nous enlevons. Pinces hémostatiques sur les vaisseaux les plus volumineux. Éponge imbibée d'alcool phéniqué placée dans le canal médullaire. Plaie réunie dans ses deux tiers supérieurs. Mèche pourvue d'un tube fenêtré dans la partie déclive. Pansement ouaté et compression pendant vingt-quatre heures. Pas d'accidents locaux ni généraux, la cicatrisation marche régulièrement, la température ne dépasse pas 38,2. Guérison complète au bout de trente-trois jours.

Obs. CXLIX. — *Nécrose des extrémités articulaires de la première phalange du gros orteil et du premier métatarsien. Amputation. Guérison.* — Bougeault (André), vingt et un ans, garçon de restaurant, entre le 2 octobre 1875, salle Saint-Augustin, 2.

De temps en temps, bronchite de nature suspecte. Il y a sept mois, apparition au niveau de l'articulation métatarso-phalangienne du gros orteil d'une tumeur qui, incisée, donne issue à du pus; formation consécutive d'une fistule.

Le malade entre le 2 mai de cette année dans le service de M. Guibout. Cataplasmes, appareil plâtré.

20 octobre. — Le malade entre dans notre service, le stylet introduit par la fistule pénètre jusque dans l'articulation. État général débilité. Induration des deux sommets des poumons.

25. — Amputation du gros orteil et enlèvement simultané du métatarsien. Nécrose des extrémités articulaires des deux os. Ostéite sur la diaphyse. Pansement à l'alcool. Guérison complète de la plaie le 11 décembre.

§ III

TUMEURS

Les dix observations de ce paragraphe comprennent des néoplasmes développés, soit aux dépens des os, soit aux dépens du périoste; quatre siégeaient sur le maxillaire inférieur; un sur le fémur, un sur les os de la jambe; les derniers étaient des exostoses sous-unguéales.

Le kyste fut observé chez une femme de trente-huit ans. Lorsqu'elle l'aperçut pour la première fois, elle était âgée de trente ans. Bien qu'elle n'eût conservé aucun souvenir relativement aux phénomènes du début, on pouvait supposer que la tumeur avait eu pour point de départ, les deux petites molaires du côté correspondant, tombées pour ainsi dire

spontanément. « Le développement presque exclusif des kystes osseux dans l'une et l'autre mâchoire, les rapports de quelques-unes de ces tumeurs avec la racine d'une d'elles, à laquelle le kyste semble attaché, indiquent que l'évolution dentaire n'est pas étrangère à la production de cette maladie (1). »

Cette opinion, que nous émettions en 1869, se concilie parfaitement avec ce que nous avons observé dans le cas actuel.

La tumeur, au moment où nous dûmes l'enlever, n'avait qu'un faible volume : elle avait aminci, sans la détruire complètement, la lame osseuse qui la renfermait en dehors ; elle donnait la sensation non d'une fluctuation véritable, mais d'une sorte de lame parcheminée ; l'extirpation put être faite sans difficulté (Obs. CXLIX).

Les autres tumeurs du maxillaire inférieur, moins rares que la précédente, présentaient toutes une cavité plus considérable ; c'étaient des sarcomes ossifiants, on eût dit anciennement des épulis, et plus récemment des tumeurs à myéloplaxes. Une s'était développée, dans l'espace de cinq ans, chez une jeune femme de vingt-trois ans (Obs. CL) ; une autre était apparue depuis un an chez une femme de trente-deux ans (Obs. CLII) ; enfin une troisième de même nature, mais d'un aspect bien autrement redoutable, fut enlevée chez un homme de cinquante-neuf ans.

Cet individu au moment de son entrée présentait un état de cachexie avancée résultant non-seulement de sa tumeur, mais encore d'une tuberculose pulmonaire et uro-génitale. Il réclama néanmoins avec instance une opération. Bien que les conditions fussent mauvaises, nous ne crûmes point devoir la refuser : la tumeur était volumineuse, ulcérée, très-douloureuse ; elle gênait la mastication, mettait constamment, dans la cavité buccale, des liquides nuisibles. C'était en un mot une cause locale énergique d'augmentation de la cachexie. En outre les ganglions étaient indemnes, la tuberculose avait une marche irrégulière, on pouvait espérer une guérison rapide de la plaie ; on eût été alors dans des conditions beaucoup meilleures pour appliquer un bon traitement général.

(1) Nélaton, *Pathologie chirurgicale*, 3e édition, t. II.

La cachexie était déjà trop avancée ; quoique l'opération eût été faite sans accident, que le pincement eût permis de ménager le sang ; quoique la cicatrisation marchât rapidement, le malade succomba dans le marasme au bout de huit jours (Obs. CLI).

Dans l'observation CLIII nous avions affaire à un sarcome ossifiant de l'extrémité inférieure du fémur. Cette tumeur avait mis cinq ans à se développer, et, au moment où le malade entra à l'hôpital, elle avait le volume d'une tête d'enfant; nous fîmes l'amputation de la cuisse à l'union du tiers moyen et du tiers inférieur. Tout alla bien d'abord, mais comme dans le cas précédent, l'état général resta mauvais. Un abcès se fit tardivement et la mort survint, deux mois après l'opération, par le fait d'une bronchite catarrhale compliquée de pneumonie lobulaire.

Nous insisterons un peu plus sur la malade de l'observation CLIV. Dix mois avant son entrée, elle avait eu une fracture du tiers supérieur des deux os de la jambe qui ne se consolida point. La peau s'ulcéra et une production fongueuse et saignante se montra au dehors. La fracture était-elle la cause de la tumeur? le traumatisme avait-il amené une détermination morbide, *loco minoris resistentiæ,* comme l'a dit un de nos élèves qui a présenté cette observation à la Société anatomique ? la chose est possible, mais il nous paraît plus probable que la tumeur née au centre même de l'os avait acquis un certain volume, et diminué sa résistance à tel point qu'une fracture se produisit à la suite d'un choc très-léger. Lorsque la malade entra dans le service, elle avait une apparence cachectique, qui eût pu faire croire à première vue que le sarcome osseux était accompagné de tumeurs viscérales analogues ; cependant les ganglions étaient absolument sains. et il était impossible de trouver en aucun point d'autres tumeurs.

La cause déterminante de l'état actuel, c'étaient des hémorrhagies abondantes, répétées, qui pendant le mois précédent avaient mis la vie en cause. L'appétit était nul, la faiblesse marquée ; les téguments et les muqueuses avaient pris une

teinte cireuse de mauvais aspect; au cœur et dans les vaisseaux du cou, il y avait un bruit de souffle caractéristique. Ce complexus symptomatique indiquait un degré d'anémie extrême, il constituait une condition peu avantageuse pour l'opération. On eût pu temporiser et tâcher d'améliorer l'état général par un régime tonique, et le fer à haute dose. Je ne crois pas qu'une telle conduite eût été prudente; la tumeur avait un aspect menaçant; elle était ulcérée, saignante. Tout nous faisait supposer qu'elle se rattachait à l'une des variétés des productions embryonnaires dont l'organisation est peu avancée, dont les éléments sont presque exclusivement nucléaires, et qui se propagent et se généralisent avec une rapidité inattendue. Un autre danger résultait de la tendance aux hémorrhagies; on a beau avoir à sa disposition tous les agents d'hémostase nécessaires pendant et après les opérations, il est toujours difficile de se rendre maître d'un écoulement sanguin qui se fait à la surface d'une tumeur ulcérée, et qui résulte le plus souvent de la rupture de vaisseaux nouvellement formés.

A quoi eût servi le traitement reconstituant, si une seule hémorrhagie eût pu réduire à néant les résultats d'une médication de plusieurs mois? Donc le danger de généralisation, la tendance aux hémorrhagies réclamaient une opération malgré l'anémie.

La mort arriva le cinquième jour par le fait d'une hémorrhagie secondaire; il nous paraît difficile d'attribuer au mode d'hémostase employé cet accident si rare dans notre service. On ne put obtenir cette fois l'occlusion de la fémorale; au bout de trois jours, lorsqu'on tenta d'enlever la pince qui la fermait, le sang recommença à couler; au bout de cinq jours, même accident; enfin la pince se détacha d'elle-même et la malade succomba à l'hémorrhagie le sixième jour. L'autopsie montra que les parois artérielles comprimées étaient sphacélées, qu'il n'y avait pas le plus petit caillot dans la cavité de l'artère.

Cette particularité est d'autant plus singulière que la malade était jeune; que ses artères n'étaient point athéromateuses. Chez l'homme de l'observation CLIII les circonstances étaient

loin d'être aussi favorables, et cependant la pince que l'on avait placée sur la fémorale put être enlevée au bout de quatre jours sans le moindre accident. Ce cas n'est du reste pas le seul; chaque fois que nous avons fait une amputation de la cuisse, nous avons eu recours au même agent d'hémostase, comme le montrent des observations citées dans nos différents travaux (V. p. 103 de ce volume, p. 131 de nos *Leçons de clinique* de 1875). Dans aucun cas nous n'avons eu d'hémorrhagie secondaire; il faut donc chercher dans les conditions individuelles de l'opérée la raison d'être de l'accident.

Nous avions déjà constaté chez elle : 1° un état dyscrasique tel que des hémorrhagies rebelles avaient eu lieu à la surface d'une ulcération assez étroite et mis la vie en danger ; 2° une circulation peu active. Dans ces conditions l'absence de formation d'un caillot dans la fémorale s'explique par le défaut de plasticité du sang ; le sphacèle des parois de l'artère par la faiblesse de la circulation par l'insuffisance de *vasa vasorum*.

Le pincement a-t-il été pour quelque chose dans la terminaison ? les mauvaises conditions, dont l'hémorrhagie secondaire a été la conséquence, eussent-elles été évitées par la ligature ? En aucune façon ; il y a même lieu de supposer qu'en présence d'une constriction circulaire faite avec un fil, la gangrène des tuniques eût été plus rapide et l'hémorrhagie secondaire plus prompte.

Obs. CL. — *Kyste du maxillaire inférieur. — Enlèvement de la portion d'os amincie qui forme sa paroi externe. — Extirpation. — Guérison.* — Ferrand (Louise) trente-huit ans, couturière, entre le 18 mars 1876, salle Sainte-Marthe, 52.

Remarqua pour la première fois, il y a huit ans, une tumeur siégeant sur le côté de la mâchoire inférieure ; elle avait alors la grosseur d'un pois et elle resta sensiblement stationnaire jusqu'au mois de septembre 1872. A partir de cette époque, elle s'étendit rapidement d'arrière en avant et, dans le cours de l'année 1874, elle devint douloureuse et commença de gêner la mastication. Depuis cinq mois l'accroissement est devenu plus marqué qu'il ne l'avait été jusque-là.

Aujourd'hui, cette tumeur occupe toute la moitié droite de la branche horizontale du maxillaire ; elle empiète de 1 centimètre sur la branche montante, a la forme et le volume d'un œuf de poule à grosse extrémité postérieure ; elle s'avance jusqu'à la première incisive, sou-

lève la muqueuse des gencives dont les veines sont dilatées, les grosses molaires ne sont ni mobiles, ni cariées, tandis que les petites sont tombées spontanément.

Au toucher, la tumeur est irrégulière, bosselée, mobile; sa consistance est celle de l'os, et, vers la partie antérieure, on a la sensation du parchemin.

Rien dans les ganglions.

8 avril. — Chloroforme. Ponction du kyste : une cuillerée de liquide séreux. Incision cruciale sur la muqueuse, que nous disséquons sur tous les points où nous trouvons le périoste envahi. Lame externe de l'os très-amincie et petits prolongements dans le diploé. Avec de forts ciseaux et la pince de Liston nous excisons successivement tous ces tissus et nous conservons seulement une portion de la table interne. Grâce à nos pinces, l'opération fut terminée rapidement et sans perte de sang. Une éponge fine imbibée d'eau alcoolisée est ensuite placée dans la cavité représentée par la perte de substance.

Pas de fièvre; suppuration modérée; réunion rapide. Guérison complète au bout de onze jours.

Obs. CLI. — *Fibro-sarcome ossifiant du maxillaire inférieur. — Extirpation. — Guérison.* — Herman (Désirée), vingt-trois ans, couturière, entre le 10 décembre 1876, salle Sainte-Marthe, 38. Réglée à quatorze ans, menstruation toujours régulière. Pas d'enfants. Pas de traces de scrofule ni de syphilis; parents bien portants. Au côté gauche du maxillaire, il n'y a que la troisième molaire, de telle sorte qu'entre la canine et cette molaire on voit un large espace vide. Pas de dents de sagesse. La malade se rappelle qu'il y a cinq ans, une des molaires s'est cariée et a été enlevée. Cette molaire serait la seule qu'elle ait jamais eue du côté correspondant. Il y a trois mois, à la suite de violentes douleurs dans la région maxillaire, elle vit apparaître une tumeur dont le volume s'accrut lentement d'abord, puis assez rapidement pour l'engager à nous consulter.

10 décembre. — Nous constatons, au niveau de la région alvéolaire dépourvue de dents, la présence d'une tumeur du volume d'une grosse noisette, elliptique, à grand axe transversal, échancrée à ses deux extrémités pour recevoir les dents voisines qu'elle entoure en partie et qui dépasse leur bord libre. Cette tumeur offrant une couleur lie de vin, une consistance molle, uniforme, est indolore, même à la pression : le seul inconvénient qu'elle cause, c'est une gêne de la mastication.

12 décembre. — La malade étant endormie, nous incisons circulairement la muqueuse à la base de la tumeur, nous constatons que son implantation est étroite, qu'elle adhère au tissu osseux des alvéoles. Nous l'énucléons profondément d'un seul trait avec la gouge et le maillet. La gouttière osseuse qui en résulte est lisse, saignante, mais

à l'aide du pincement d'abord et de la compression avec les éponges et la fronde, l'écoulement sanguin cesse immédiatement. Après l'ablation, on voit que la tumeur est rouge, que sur les bords elle présente des fibrilles blanchâtres limitant des îlots de tissu fibroïde dur et résistant. Examen microscopique : *fibro-sarcome osssfiant.*

Les jours suivants fluxion douloureuse, fièvre légère. Disparition rapide de ces accidents. Réunion immédiate.

Obs. CLII. — *Sarcome ulcéré de la mâchoire inférieure. — Extirpation de la tumeur. — Résection de l'os. — Tuberculose pulmonaire et uro-génitale. — Mort par cachexie au bout de huit jours.* — Dufetel (Joseph), cinquante-neuf ans, architecte, entre le 15 octobre 1875, salle Saint-Augustin, 61.

Tuberculeux : hémoptysies fréquentes; induration des deux sommets; phénomènes de tuberculose uro-génitale: hématuries, cystite chronique, état cachectique.

Au mois d'août, apparition d'une ulcération rebelle au niveau de la deuxième molaire inférieure du côté droit. Cette dent était tombée spontanément peu de jours auparavant; tuméfaction des douleurs et petites hémorrhagies locales.

A son entrée, une tumeur s'étend transversalement de l'angle de la mâchoire à la commissure labiale et verticalement du bord alvéolaire du maxillaire à l'os hyoïde; elle est dure, résistante, bosselée, adhérente à tous les tissus du voisinage; les deux molaires les plus voisines sont tombées; leurs alvéoles sont détruits et la gencive est recouverte de fongosités rougeâtres, saignantes; les ganglions sous-maxillaires sont envahis.

16 octobre. — Chloroforme. Incision transversale faite sur la joue. Dissection minutieuse de la tumeur de manière à n'en laisser en place aucun fragment. Enlèvement partiel du masséter, de la glande sous-maxillaire, du mylo-hyoïdien et des génio-hyoïdiens correspondants. Pince sur la faciale. La muqueuse buccale est respectée ; résection de la branche horizontale droite du maxillaire (scie à chaîne).

17. T = 38,4. P = 91. Agitation.

18. T = 38. P = 84. Affaiblissement.

Les jours suivants les forces déclinent, bien que la plaie marche vers la cicatrisation et que la suppuration soit modérée, le malade périt dans le marasme le 23 octobre. L'autopsie n'a pu être faite.

Obs. CLIII. *Fibro-sarcome périostique de la mâchoire inférieure. — Extirpation. — Guérison.* — Paris (Louise), trente-deux ans, domestique, entre le 15 décembre 1875.

Réglée à quinze ans, menstruation toujours régulière, aucun antécédent diathésique.

Remarqua pour la première fois au mois de juillet dernier une tumeur de la grosseur d'un pois, siégeant sur la gencive droite entre la

deuxième et la troisième molaires. Pendant trois mois, cette tumeur resta stationnaire; mais, en octobre, elle prit un développement rapide, devint douloureuse à la pression et commença de gêner la mastication.

Aujourd'hui elle empiète légèrement sur le bord de l'alvéole : elle est grosse comme une fève, sa surface est lisse et irrégulièrement arrondie, la muqueuse légèrement bosselée qui la recouvre est rouge et tendue. Dure et peu douloureuse au toucher, cette tumeur n'est point réductible; elle paraît s'implanter par une large base sur le périoste; les ganglions sous-maxillaires sont normaux.

15 décembre. — Chloroforme; incision transversale de la muqueuse correspondant à la partie la plus saillante de cette tumeur; énucléation avec les doigts et le bistouri; nombreux prolongements sur le périoste alvéolo-dentaire de la troisième molaire : cette dent est cariée à sa racine. Avec la gouge tranchante nous excisons le périoste à la surface de l'os et un peu au delà de la tumeur; hémostasie complète avec une seule pince; compression avec une éponge imbibée d'eau alcoolisée. A la coupe, le tissu de la tumeur est dur, blanchâtre et crie sous le scalpel, surtout vers le centre où s'entre-croisent de nombreux faisceaux qui se dirigent vers la périphérie de la tumeur.

16. — A bien dormi. T = 37.8. P = 76. Potage.

17. — La malade demande à retourner chez elle. On l'a revue les jours suivants et la réunion de la plaie a été complète le 23 décembre.

Obs. CLIV. — *Fibro-sarcome du fémur droit. — Amputation de la cuisse au tiers supérieur. — Guérison presque complète de la plaie. — Abcès du moignon au bout de six semaines. — Mort au bout de deux mois par le fait d'une bronchite compliquée de pneumonie-lobulaire.* — Dernancourt (Augustin), quarante-huit ans, chaudronnier, entre le 8 septembre 1875, salle Sainte-Marthe, 68. Apparition, il y a cinq ans, d'une tumeur sur la face antérieure de la cuisse. Elle était le siége de douleurs continuelles qui s'exagéraient au moindre choc; peu à peu la tumeur augmenta de volume, le membre s'affaiblit, la marche devint impossible, de sorte que le malade dut abandonner sa profession; l'augmentation de volume et l'amaigrissement étant devenus de plus en plus marqués ces derniers temps, il se décide à entrer à l'hôpital.

A ce moment, on le trouve dans l'état suivant : Émaciation; marche et station verticale impossibles. La tumeur qui siége sur la moitié inférieure de la cuisse gauche est globuleuse, arrondie, surmontée de bosselures mamelonnées dont la plus grosse est sur la face interne; téguments tendus luisants et partout adhérents. Mollesse et fluctuation à la partie interne, dureté et crépitation sur le reste de la tumeur. Bruit de souffle en avant et en dedans; en bas, les muscles font corps avec la tumeur; en haut, ils s'amincissent et se confondent avec elle, saillie comblant le creux poplité; subluxation du tibia en arrière; jambe

dans la demi-flexion sur la cuisse. Rien dans les ganglions inguinaux.

11 septembre. — Chloroforme. Ischémie avec la bande d'Esmarch. Amputation circulaire de la cuisse à l'union du tiers moyen et du tiers supérieur. Les tissus sont examinés soigneusement et coupés couche par couche, de manière à ce que l'on s'assure s'ils ne sont point envahis par le tissu morbide. Après l'opération douze pinces hémostatiques sont laissées dans la plaie; charpie alcoolisée et appareil ouaté compressif; neuf pinces sont enlevées le lendemain. Celles qui sont sur les gros vaisseaux restent en place pendant quatre jours. Après l'amputation on voit que la tumeur s'est développée au milieu même du fémur dont elle a détruit le corps. En dehors, il n'existe plus qu'une mince lamelle osseuse présentant un certain nombre de solutions de continuité.

A la coupe, tissu assez mou, de coloration grisâtre jaune en certains points; rougeâtre dans d'autres, parsemé de nombreux kystes sanguins formés par la dilatation des vaisseaux. Les artères ont augmenté de volume; rien dans l'articulation. Dimensions de la tumeur: circonférence, 70 centimètres; hauteur, 30 centimètres; saillie interne, 15 centimètres; saillie externe, 10 centimètres. Examen microscopique : Fibro-sarcome ossifiant présentant des points de dégénérescence graisseuse et crétacée.

Pendant six semaines tout va bien, peu de fièvre; la température ne dépasse pas 38, le pouls 105.

1er novembre. — Cicatrisation presque complète ; fusée purulente le long des vaisseaux du moignon. Adénite inguinale.

2. — Contre-ouverture et issue d'une certaine quantité de pus.

La suppuration s'est tarie, la cicatrisation marche bien, mais l'état général est peu satisfaisant; toux.

8. — La toux augmente, la face se cyanose. A l'auscultation : râles de bronchite disséminés dans les deux poumons. Expectoration catarrhale. Ventouses sèches, kermès.

9. — Mort à la suite de phénomènes asphyxiques très-prononcés.

Autopsie faite trente heures après la mort. Plus d'abcès dans le moignon. Tous les viscères sont sains sauf les poumons qui présentent plusieurs noyaux de pneumonie lobulaire dans les lobes inférieurs. Œdème pulmonaire très-marqué. Mucosités dans les petites bronches. Muqueuse bronchique rouge et fortement vascularisée.

Tissu du cœur un peu mou, teinte feuille morte. Pas de dégénérescence graisseuse.

Obs. CLV. — *Sarcome fasciculé des deux os de la jambe. — Hémorrhagies antérieures. — Anémie. — Amputation de la cuisse au tiers inférieur. — Mort par hémorrhagie au bout de huit jours.* — Mademoiselle X..., vingt-cinq ans, entre le 20 juin 1875.

S'est cassé la jambe droite au mois de janvier dernier à la

suite d'un choc très-léger. La fracture ne s'est pas consolidée.

Aujourd'hui tout le membre est tuméfié au niveau de l'ancien foyer de la fracture (un peu au-dessous de la tubérosité antérieure du tibia); on trouve une large exulcération recouverte de bourgeons charnus exubérants et saignant avec une extrême facilité. Dans le cours du mois de mai, cette malade a eu plusieurs hémorrhagies profuses ; elle est aujourd'hui dans un état d'anémie marqué (pâleur des téguments et des muqueuses; souffle anémique au cœur). La marche est absolument impossible, la mobilité persiste : nous diagnostiquons un sarcome correspondant au foyer de la fracture.

23 juin. — Amputation de la cuisse au tiers inférieur; ischémie avec la bande d'Esmarch; pincement des vaisseaux. Réunion d'après notre procédé; Pansement ouaté. La tumeur siége dans l'épaisseur du tibia; elle a le volume d'une grosse orange, elle se prolonge sur le péroné. Ces deux os présentent au même niveau une solution de continuité comblée par le néoplasme. Le tissu de la tumeur est dur, blanchâtre, et crie sous le scalpel. Au microscope, on reconnaît que c'est un sarcome fasciculé à grosses cellules (M. Ranvier).

24. — T = 37°,4. L'opérée, qui n'a perdu que très-peu de sang, est néanmoins très-affaiblie. Toutes les pinces hémostatiques ont été enlevées sans accident à l'exception de celle qui ferme la fémorale et qu'on laisse en place.

25. — Rien à noter.

26. — Nous tentons d'enlever la dernière pince; comme le sang coule aussitôt, nous la replaçons.

28. — Nouvel essai d'enlèvement de la pince ; hémorrhagie arrêtée aussitôt par la pince.

29. — Cette malade, ayant dû être transportée au chalet par suite de la présence d'un érysipèle dans l'un des lits voisins, succombe pendant la nuit à une hémorrhagie secondaire. La garde ne s'étant aperçue que tardivement de l'accident, dont la malade elle-même n'avait pas conscience, alla réveiller l'interne de garde lorsque la mort était imminente. On trouve la pince dans les pièces du pansement.

A l'autopsie faite trente-six heures après la mort, on voit sur l'artère les traces d'une escharre éliminée; la tunique interne est ulcérée jusqu'à une hauteur de un centimètre environ, mais il n'y a pas de caillot dans sa cavité.

Obs. CLVI. — *Périostose sous-unguéale du pouce droit. — Extirpation. — Guérison au bout de vingt-trois jours.* — M. X..., treize ans, porte depuis quatre ans une tumeur sous-unguéale du pouce droit faisant saillie au dedans sous forme d'un bourgeon charnu volumineux. Douleur locale assez vive. Il y a six mois, première tentative de destruction de la tumeur avec la pâte de Canquoin (opération faite par un confrère de province), pas de résultat.

11 septembre 1876. — Enlèvement de l'ongle entier ; excision de la tumeur et d'un petit lambeau autour d'elle; pansements à l'eau alcoolisée. Guérison au bout de vingt-trois jours.

Obs. CLVII. — *Exostose sous-unguéale du gros orteil. — Extirpation de la tumeur. — Avulsion de l'ongle. — Guérison.* — Marquant (Eugénie), treize ans, entre le 25 novembre 1876.

Porte au niveau de la deuxième phalange du gros orteil droit une petite tumeur dure et incompressible qui soulève l'ongle et le dévie en dehors. Les téguments voisins ont leur température et leur couleur normales, mais ils sont distendus, amincis et finement vascularisés. Sous l'épiderme on distingue nettement une petite masse blanchâtre, immobile, indolente, gênant légèrement la marche. Cette tumeur a été remarquée pour la première fois il y a quatre mois. Anesthésie locale.

Éthérisation faite avec le pulvérisateur de M. Matthieu ; compression circulaire à la racine de l'orteil avec une bande de caoutchouc. Avulsion de l'ongle ; ablation de la tumeur avec un tube de caoutchouc. L'opération dure deux minutes pendant lesquelles la malade ne ressent absolument rien. Guérison de la plaie au bout de vingt jours.

Obs. CLVIII. — *Exostose sous-unguéale du gros orteil. — Ablation. — Guérison.* — Durieux (Victor), dix-huit ans, entre le 3 janvier 1876, salle Saint-Augustin, 10.

Apparition, il y a dix mois, d'une tumeur sur la face supérieure du gros orteil droit. Elle a le volume d'une noisette, soulève l'ongle et le renverse en dehors. Cet ongle est altéré dans sa structure, surtout en avant ; l'épiderme est soulevé au-dessous de lui ; il est aminci et blanchâtre. Au toucher, la surface présente quelques inégalités à peine appréciables. La tumeur est rénitente à la périphérie, dure au centre : elle s'implante au voisinage de la première articulation phalangienne et fait saillie en avant de l'extrémité de la phalange.

8 juin. — Éthérisation locale. Ablation de l'ongle et de l'épiderme avec la spatule. Excision de l'exostose avec le bistouri, mais comme elle a pris naissance dans le diploé de la phalange, on évide celle-ci avec la gouge. Pansement simple. Guérison complète au bout de dix-huit jours.

CHAPITRE IV

MALADIES DES ARTICULATIONS ET DE LEURS ANNEXES.

§ I

ENTORSES.

Six observations dont deux relatives à des entorses de la colonne cervicale. Dans un de ces cas la cause déterminante avait été la chute d'un corps assez lourd sur la région; il n'y a ni gonflement ni ecchymose, mais seulement une douleur locale très-vive, accompagnée de contracture des deux sterno-mastoïdiens et de flexion de la tête en avant. Les tentatives destinées à rectifier cette position ou à provoquer des mouvements de latéralité amenaient une douleur extrêmement vive (Obs. CLVIII). Dans le second cas l'entorse, produite on ne sait trop par quel mécanisme, à la suite d'une chute, était accompagnée probablement d'un peu de commotion cérébrale, car il y avait, outre les symptômes précédemment constatés de la gêne de la déglutition, de l'analgésie et de la parésie d'un côté.

Obs. CLIX. — *Entorse des dernières vertèbres cervicales.* — Larochette (Antoine), trente-huit ans, journalier, entre le 2 décembre 1876, salle Sainte-Marthe, 17. Un tonneau pesant 30 kilogrammes lui est tombé de la hauteur de 4 mètres sur la région postérieure du cou.

Il tient la tête fléchie sur la poitrine. Les mouvements d'extension, de flexion et de rotation de la tête sont conservés, mais limités et très-douloureux. Les muscles antérieurs et latéraux du cou sont contracturés. Douleurs locales très-vives exagérées par les mouvements au niveau des trois dernières vertèbres cervicales. Aucune trace d'ecchymose. Pas de déformation de la région. Pas de troubles généraux de la sensibilité. Cataplasmes. Bains sulfureux. Les mouvements revien-

nent peu à peu et le malade quitte le service guéri le 16 décembre.

Obs. CLX. — *Entorse vertébrale. Epistaxis. Troubles partiels de la sensibilité du mouvement.* — Raison (Paul), trente-six ans, imprimeur, est apporté le 9 février 1876, salle Sainte-Marthe, 11. La veille il est tombé de la hauteur de 6 mètres, il ne peut dire quelles parties du corps ont porté. Il est resté sans connaissance pendant six heures, et a eu une épistaxis abondante. A son entrée, il est obligé de conserver le décubitus dorsal, ne peut tourner facilement la tête ni la fléchir sur la poitrine. Il se plaint d'une courbature générale et d'une douleur fixe, siégeant à la région postérieure du cou, vers les trois dernières vertèbres cervicales et des premières dorsales. Ecchymose légère au même niveau, pas de déplacement des vertèbres. La déglutition est un peu douloureuse, ainsi que les efforts d'expectoration et d'expiration forcée.

L'examen comparé des deux régions latérales du tronc et des membres supérieurs fournit les résultats suivants : Les mouvements sont conservés de chaque côté, mais on constate, en se faisant presser la main par le malade, que la force musculaire est moindre du côté droit. La sensibilité est diminuée du même côté, depuis la région cervicale, jusqu'au niveau des cinquième et sixième côtes. Les piqûres d'épingle ne déterminent qu'une douleur très-légère dans la moitié latérale du tronc et dans le membre supérieur correspondants. Les régions gauches symétriques ont conservé intégralement leur sensibilité. Celle-ci est la même pour les deux pavillons des oreilles; les téguments de la moitié droite de la face sont beaucoup moins sensibles que ceux de gauche. Rien du côté de la langue, des yeux, ni de l'ouïe. Rien du côté des organes thoraciques ou abdominaux. Miction et défécation normales. Pas de troubles cérébraux.

Il existe sur le dos de la main une contusion superficielle. P = 72; TM = 37° ; TV = 38°. Quatre sangsues aux apophyses mastoïdes.

Les jours suivants, le nombre des pulsations varie entre 75 et 80. La température reste normale. Bains.

25 février. — Douleurs moins fortes à la région cervicale. La sensibilité et le mouvement commencent à reparaître dans le bras droit.

Le malade se lève le 20 mars, il peut mouvoir la tête sans trop de difficulté. Le 1er avril, la force musculaire est égale pour les deux membres, il ne reste qu'un peu de différence de sensibilité. Il sort guéri le 4 avril.

Obs. CLXI. — *Entorse tibio-tarsienne droite.* — Barbès (Jean), vingt-huit ans, débardeur, entre le 6 septembre 1875, salle Saint-Augustin, 34. Chute sur les pieds de la hauteur de 4 mètres. Le pied droit a été violemment porté dans l'adduction. Le malade a éprouvé de vives douleurs au moment de l'accident et n'a pu faire usage de son membre.

Gonflement énorme du cou-de-pied et de la région malléolaire sans ecchymose. La peau est chaude. Les saillies des malléoles ont disparu au milieu de la tuméfaction. Le pied a conservé sa position normale. Les surfaces articulaires n'ont éprouvé ni déplacement, ni mobilité anormale, ni crépitation. Douleur vive siégeant dans l'articulation tibio-tarsienne s'exaspérant à la pression et par les mouvements communiqués. Mouvements spontanés très-douloureux. Immobilité absolue de la jambe et du pied par une gouttière en fils de fer. Compresses d'eau blanche pendant trente-quatre jours; puis, appareil silicaté avec légère compression ouatée.

Le 18 octobre, le malade quitte le service avec son appareil silicaté. Il revient au bout de quinze jours sans appareil. Il peut marcher, les douleurs ont disparu et il ne reste qu'un peu de rigidité dans les mouvements du pied.

Obs. CLXII. — *Entorse tibio-tarsienne gauche.* — Daleine (Jean), vingt-neuf ans, estampeur, entre le 18 août 1875, salle Saint-Augustin, 22. Il y a deux jours, a glissé sur le bord d'un trottoir, le pied gauche renversé en dedans et n'a pu continuer à marcher.

Gonflement peu considérable de la face dorsale du pied et de la malléole externe. Ecchymose légère au même niveau; peau un peu chaude. Pas de déviation du pied. Les surfaces articulaires et les saillies osseuses ont conservé leurs rapports; ni mobilité anormale ni crépitation. Douleurs vives s'exaspérant par la pression et par les mouvements communiqués. Mouvements spontanés presque impossibles. Immobilisation du pied dans une gouttière en fils de fer. Applications de compresses résolutives. Le 24 août, le malade sort complétement guéri.

Obs. CLXIII. — *Entorse tibio-tarsienne.* — Carlier (Henri), quarante-sept ans, employé des pompes funèbres, entre le 8 décembre 1876, salle Sainte-Marthe, 31. Tombé, il y a huit jours, de la hauteur de douze marches, le pied gauche renversé en dedans et violemment poussé contre le mur.

Tuméfaction du cou-de-pied et de la malléole externe, remontant jusqu'à la partie moyenne de la jambe. Ecchymose presque complétement résorbée. La pression détermine de la douleur au niveau de la malléole péronière. Les surfaces articulaires ont conservé leurs rapports; ni mobilité anormale, ni crépitation. Les mouvements provoqués sont très-douloureux. Le malade a de la peine à se tenir debout.

Immobilisation du membre dans une gouttière et compresses d'eau blanche.

11 décembre. — Le gonflement a disparu. Les mouvements du pied s'exécutent sans douleur et le malade quitte le service.

Obs. CLXIV. — *Entorse tibio-tarsienne gauche.* — Thiel (Nicolas), vingt-sept ans, journalier, entre le 24 janvier 1878, salle Sainte-Marthe, 22. Hier, en portant une charge sur ses épaules, il est tombé sur le pavé, le pied dans l'adduction. Il a pu se relever, et marcher, mais avec de vives douleurs.

Arthrite tibio-tarsienne peu accusée au niveau de la malléole externe. Les mouvements sont difficiles et très-douloureux. Le malade ne peut s'appuyer sur le pied. Les surfaces articulaires ont conservé leurs rapports; ni mobilité anormale, ni crépitation. Cataplasmes émollients pendant douze jours. Le 25 janvier, appareil silicaté. Le 5 février nous retirons l'appareil. Plus de gonflement, mais le malade ne peut encore s'appuyer sur le pied. Il marche à l'aide de béquilles. Il sort guéri le 8 février.

§ II

LUXATIONS.

13 *observations*, ainsi réparties :

Luxations vertébrales	3
— de l'épaule	5
— du coude	2
— des doigts	2
— de la rotule	1
Total	13

Parmi les luxations vertébrales nous ne citerons que celle de l'obs. CLXV. C'était une luxation en avant des deux premières vertèbres cervicales qui s'était faite à la suite d'une chute sur la tête. On la réduisit par l'extension de la tête et on la maintint réduite au moyen d'un appareil plâtré. Dans les deux autres cas (il s'agissait de luxations latérales), les malades ne voulurent point se soumettre à la réduction et quittèrent le service le lendemain ou le surlendemain de leur entrée.

Parmi les luxations de l'épaule, une intra-coracoïdienne datait de neuf jours et une sous-coracoïdienne de soixante; on fut obligé d'avoir recours au chloroforme et à l'appareil de

Jarvis. La réduction fut obtenue sans peine avec leur aide dans les deux cas.

Nous nous servîmes des mêmes moyens pour une luxation du coude datant de cinquante jours et accompagnée d'une fracture longitudinale de l'extrémité inférieure de l'humérus. Les fragments furent ensuite maintenus en place au moyen d'un appareil plâtré (Obs. CLXXIV).

Pour une luxation compliquée d'une plaie pénétrante produite par un instrument tranchant dans la deuxième articulation phalangienne de l'index gauche, nous dûmes faire un léger débridement sur la face dorsale de ce doigt pour faciliter la réduction (Obs. CLXXVI).

Enfin nous eûmes l'occasion de voir une luxation très-ancienne de la rotule que l'on ne pouvait songer à réduire (Obs. CLXXVII).

A. — Vertèbres.

Obs. CLXV. — *Luxation en avant des deux premières vertèbres cervicales.* (Le moule est conservé dans notre musée particulier de l'hôpital Saint-Louis.) — Baille (Hippolyte), soixante-deux ans, chaudronnier, entre le 23 juin 1875, salle Saint-Augustin. A fait la veille, de la hauteur de 2 mètres, une chute sur la tête. Tuméfaction légère de la région cervicale postérieure, au niveau de la troisième vertèbre cervicale. Avec le pulpe on constate une saillie formée par cette vertèbre, et au-dessus une dépression qui répond à l'atlas et à l'axis, dont les apophyses épineuses sont déjetées en avant. Pas de déplacement latéral. Le doigt introduit dans le pharynx ne découvre aucune saillie anormale du corps des vertèbres luxées. La tête légèrement inclinée en avant ne peut être redressée. Les mouvements de rotation sont limités et très-douloureux, mais la douleur spontanée est peu intense. Déglutition normale. Pas de troubles de la sensibilité ou du mouvement.

25 juin. — Nous réduisons la luxation en faisant l'extension sur la tête et nous la maintenons dans cette position au moyen d'un capuchon en plâtre qui embrasse à la fois le crâne et les épaules, sur lesquelles il prend un point d'appui. Deux attelles plâtrées, croisées sur la poitrine, le fixent dans cette position.

Le 13 juillet, le malade quitte le service avec son appareil qu'il enlève le 21 ; il revient le 28. Les mouvements s'exécutent facilement et sans douleur. Mais une légère saillie persiste au niveau de la troisième vertèbre cervicale.

Obs. CLXVI. — *L. latérale des trois dernières cervicales.* — Lafaille (Hippolyte), soixante-sept ans, charretier, entre le 12 juillet 1875, salle Saint-Augustin, 64. Il y a cinq jours, a fait une chute en arrière, sur les deux épaules, de la hauteur de 2 mètres.

La tête demeure inclinée en avant et à gauche. Les apophyses épineuses des dernières vertèbres cervicales forment au côté droit de la ligne médiane postérieure du cou une gibbosité très-marquée et constituée par les apophyses transverses des cinquième, sixième et septième vertèbres. La septième est plus proéminente qu'à l'état normal. Les parties voisines sont tuméfiées, mais il n'y a pas d'ecchymose.

La pression est douloureuse au niveau des vertèbres luxées, mais les mouvements communiqués provoquent peu de douleur. Le malade dit avoir éprouvé quarante-huit heures après l'accident des fourmillements dans les bras et dans les mains; mais actuellement il n'existe aucun trouble de la sensibilité et du mouvement.

Rien de particulier au toucher par le larynx. La déglutition est normale.

Quelques heures après son entrée à l'hôpital, le malade demande à partir pour se soigner chez lui; n'a pas été revu.

Obs. CLXVII. — *L. de la septième cervicale en arrière.* (La photographie est dans notre collection particulière). — Josse (Adrien), soixante-trois ans, homme de peine, entre le 6 novembre 1875, salle Saint-Augustin, 12. Est venu dans nos salles il y a trois semaines, à la suite d'une chute sur la tête. Il ressentait à cette époque de vives douleurs dans la région du cou; la tête était fléchie en avant, de telle sorte que le menton se rapprochait du sternum; la région cervicale postérieure était saillante, mais la tuméfaction était si grande qu'elle empêchait de reconnaître à première vue s'il existait une saillie anormale des vertèbres. Ce fut à l'aide d'un examen minutieux, qu'on parvint à découvrir que l'apophyse épineuse de la septième vertèbre cervicale faisait en arrière une saillie plus prononcée qu'à l'état normal. L'exploration de la paroi postérieure du pharynx, avec le doigt, ne peut faire découvrir aucune autre saillie anormale. Les mouvements de la tête étaient peu étendus et déterminaient de vives douleurs. L'extension surtout était pénible et limitée. Aucun trouble de la sensibilité et du mouvement. Le malade éprouvait une grande gêne de la déglutition, due surtout à la flexion forcée de la tête en avant.

Nous voulûmes réduire la luxation, et appliquer un appareil contentif, mais le malade s'y refusa et préféra quitter l'hôpital.

Aujourd'hui, nous constations que la tuméfaction a disparu, mais la flexion en avant est encore plus accusée qu'à la suite de l'accident. Sur la face postérieure du cou, la gibbosité qui répond à l'apophyse épineuse de la septième verticale se voit à distance. Cette

vertèbre est luxée en arrière. La gêne de la déglutition a persisté.

Nous proposons de nouveau à ce malade de tenter la réduction et de la maintenir au moyen d'un appareil approprié ; mais il refuse encore. Nous ne l'avons pas revu.

C. — Épaule.

Obs. CLXVIII. — *Luxation intra-coracoïdienne (épaule gauche).* — Claveau (Arthur), vingt-huit ans, fondeur, entre le 17 novembre 1876.

Chute sur l'épaule il y a neuf jours. A son entrée : aplatissement du moignon ; saillie de l'acromion ; creux sus-claviculaire effacé ; allongement de la paroi antérieure de l'aisselle ; coude écarté du tronc ; rotation du bras en dedans ; tête de l'humérus facile à sentir dans l'aisselle et siégeant en dedans de l'apophyse coracoïde.

Le malade ne veut pas être endormi. Réduction avec l'appareil de Jarvis. (F. = 100 kilogrammes.) Guérison.

Obs. CLXIX. — *L. intra-coracoïdienne (épaule droite).* — Lambet (Nicolas), soixante-deux ans, carrier, entre le 6 décembre 1875, salle Saint-Augustin, 56. Il y a deux jours est tombé dans un escalier sur le moignon de l'épaule. Chloroforme. Réduction sans appareil. Extension sur l'avant-bras. Contre-extension avec une alèze passée dans le creux de l'aisselle, puis adduction et rotation en dedans. Immobilisation du bras dans une écharpe. Guérison complète au bout de trois semaines.

Obs. CLXX. — *L. sous-coracoïdienne (épaule gauche).* — Boucoultz (Louis), quarante-six ans, homme de peine, entre le 30 juin 1876, salle Sainte-Marthe, 3. Est tombé de sa hauteur, il y a trois jours, sur le moignon de l'épaule gauche.

Le bras est dans l'adduction et dans la rotation en dehors ; le coude est écarté du tronc, l'avant-bras demi-fléchi et soutenu par la main du côté opposé. Aplatissement du moignon de l'épaule. La paroi antérieure de l'aisselle est soulevée. Saillie anormale de l'acromion. La tête de l'humérus est au-dessous de l'apophyse coracoïde. Léger allongement du membre. Douleurs s'exaspérant par la pression et les mouvements provoqués. Impossibilité complète des mouvements spontanés. Chloroforme. L'extension est faite par deux aides, la contre-extension au moyen d'une alèze. La réduction est obtenue à la première tentative, en portant le bras dans la rotation en dedans, nous maintenons le bras contre le tronc au moyen d'une écharpe. Le malade sort le 8 juillet.

Obs. CLXXI. — *L. sous-coracoïdienne (épaule gauche).* — Gicque (Marie-Catherine), soixante ans, couturière, entre le 23 février 1876, salle Sainte-Marthe, 52. Il y a deux mois, en descendant de voiture, elle tomba sur l'épaule gauche et perdit connaissance. Elle ne peut

donner de renseignements sur la position du bras pendant la chute. Douleurs vives après l'accident. Impossibilité des mouvements du bras.

Nous constatons aujourd'hui une luxation sous-coracoïdienne. Le bras est dans la rotation en dehors, l'avant-bras demi-fléchi, le moignon de l'épaule aplati en arrière. La paroi antérieure de l'aisselle est soulevée par la tête de l'humérus. Saillie très-prononcée de l'acromion. Cavité glénoïde vide. Une première tentative de réduction, en faisant la contre-extension au moyen d'une alèze, pendant que deux aides pratiquent l'extension, ayant échoué, le 25 février, nous endormons la malade avec le chloroforme, et nous tentons la réduction au moyen de l'appareil de Jarvis, modifié avec une force de 120 kilogrammes, suivant les règles que nous avons posées dans notre premier volume de cliniques. Réduction immédiate. Le bras est rapproché du tronc et maintenu dans cette position à l'aide de bandes roulées. La malade sort le 16 mars. Les mouvements de l'articulation scapulo-humérale sont faciles et sans douleur.

Obs. CLXXII. — *L. sous-coracoïdienne* (*épaule gauche*). — Boucault (Louis), quarante-six ans, homme de peine, entre le 30 juin 1875, salle Saint-Augustin, 62. A fait, il y a trois jours, une chute sur le moignon de l'épaule gauche.

Pas d'ecchymose. Aplatissement du moignon de l'épaule, paroi antérieure de l'aisselle allongée et soulevée. On sent la tête de l'humérus en dedans et au-dessous de l'apophyse coracoïde. La cavité glénoïde est vide. Légère rotation du bras en dehors. Mouvements volontaires difficiles, mouvements communiqués peu douloureux, excepté le mouvement d'adduction. Chloroforme. Extension par deux aides et contre-extension au moyen d'une alèze fixée au mur. Réduction à la première tentative en imprimant au bas un simple mouvement de rotation en dedans. Le bras est rapproché du tronc, à l'aide d'une écharpe. Sort le 7 juillet, pouvant faire usage de son bras.

Obs. CLXXIII. — *L. sous-claviculaire* (*épaule droite*). — Lebaillot (Jean), trente-deux ans, homme de peine, entre le 31 mars 1876, salle Sainte-Marthe, 27. Est tombé de sa hauteur, sur le moignon de l'épaule droite, il y a trois jours, en état d'ivresse.

Gonflement et ecchymose occupant la face interne du bras, jusqu'au coude. Perte des mouvements de l'épaule. Bras ropproché du tronc, mais sans rotation. Coude porté en arrière. Moignon de l'épaule aplati en arrière, au-dessus de cette dépression, saillie très-prononcée de l'acromion. Paroi antérieure de l'aisselle soulevée. Creux sous-claviculaire effacé. A sa place on trouve une saillie constituée par la tête de l'humérus et située en dedans de l'apophyse coracoïde. Les mouvements provoqués sont peu étendus et très-douloureux. Une tentative de réduction, sans appareil, le malade étant éveillé, n'ayant pas réussi, nous employons le chloroforme et l'appareil de Jarvis modifié. La

réduction s'obtient facilement; nous immobilisons ensuite le bras contre le tronc au moyen d'un bandage circulaire. Le malade sort le 15 avril.

Obs. CLXXIV. — *L. complète du coude gauche en arrière.* — Maisonnier (Louis), quarante-huit ans, cantonnier, entre le 18 octobre 1875, salle Saint-Augustin, 41. Il y a deux jours en déchargeant un tonneau, par l'arrière d'un camion, il fit une chute et abandonna le tonneau qui lui passa sur l'avant-bras gauche. Il ignore la position du bras au moment de l'accident.

Contusion et ecchymose de toute la partie moyenne de l'avant-bras qui est fléchi à angle droit sur le bras. Les saillies et les dépressions normales du pli du coude ont disparu. L'extrémité inférieure de l'humérus est portée en avant. L'olécrâne fait saillie en arrière au-dessus de la ligne qui va de l'épitrochlée à l'épicondyle. On sent aisément la capsule du radius sous la peau au-dessus de l'épicondyle. Mobilité anormale. Pas de crépitation. Douleurs vives exagérées par les pressions et les mouvements provoqués. Impuissance du membre. Des aides pratiquent l'extension et la contre-extension pendant que nous saisissons les faces latérales du coude avec la paume des mains et que nous repoussons l'olécrâne en avant avec les deux pouces. Réduction immédiate. Le membre est immobilisé dans une gouttière pendant sept jours et recouvert de compresses résolutives. Nous remplaçons ensuite la gouttière par une simple écharpe, et le malade sort avec cet appareil. Il revient à la consultation le 15 novembre. Les mouvements du coude s'exécutent facilement et sans douleur.

Obs. CLXXV. — *L. complète du coude gauche en arrière. — Fracture longitudinale incomplète de l'extrémité inférieure de l'humérus.* — Clyronzé (Eugène), quinze ans, sans profession, entre le 6 septembre 1875, salle Saint-Augustin, 33. Il y a sept semaines, a fait une chute de sa hauteur sur la paume de la main, l'avant-bras dans l'extension. Il a été soigné par une rebouteuse. Avant-bras en demi-flexion sur le bras. Diamètre antéro-postérieur du coude augmenté. Olécrâne faisant en arrière une saillie plus élevée que la ligne qui joint l'épitrochlée et l'épicondyle. Cupule du radius élevé en arrière et un peu en dehors des condyles, facile à reconnaître au toucher. La grande cavité sigmoïde du cubitus a perdu ses rapports avec la trochlée. L'extrémité inférieure de l'humérus fait saillie en avant. Il existe donc une luxation complète du coude en arrière.

Du côté de l'humérus, augmentation du diamètre transversal, surtout apparent au niveau des saillies épicondylienne et épitrochléenne. Par le palper il est facile de constater que ces épiphyses sont le siége d'une mobilité et d'une crépitation et qu'elles sont séparées par une fracture verticale intercondylienne. Impossibilité complète des mouvements du

coude. Douleurs modérées à l'état de repos, s'exaspérant par les mouvements provoqués.

8 septembre. — Le malade étant endormi par le chloroforme nous tentons la réduction. L'extension et la contre-extension sont faites par l'appareil de Jarvis, pendant qu'avec les pouces nous repoussons l'olécrâne en avant. F. = 35 kilog. La grande cavité sigmoïde s'est rapprochée de la trochlée, mais la tête du radius fait encore en arrière une légère saillie et nous constatons que la mobilité de l'épicondyle, l'avant-bras fléchi sur la poitrine l'empêche de rester complétement réduite. Nous plaçons un appareil plâtré. Le malade sort de son appareil le 12 octobre, et il revient le 16. L'appareil enlevé, le malade accomplit quelques mouvements. Mais il reste une déformation du coude, consistant en un certain degré d'écartement des saillies épicondyliennes et épitrochléennes.

Obs. CLXXVI. — *L. du pouce en arrière.* — Périn (Emmanuel), vingt-cinq ans, domestique, entre le 17 janvier 1876, salle Saint-Augustin, 77.

Il y a quatre jours, il est tombé de sa hauteur, mais ne sait dire de quelle façon la main a touché le sol. A l'examen, on constate que le pouce n'est plus dans l'axe du métacarpe. Du côté de la face palmaire, on trouve une saillie due à la tête du premier métacarpien. Celui-ci forme avec la première phalange du pouce un angle presque droit. La seconde phalange se trouve dans la flexion, ce qui donne au doigt la forme d'un Z.

Pas de gonflement inflammatoire, le malade ne ressent aucune douleur spontanée. Mouvements provoqués très-pénibles.

A son arrivée dans nos salles, on a tenté de faire la réduction en se servant simplement des mains. Ce procédé consiste à faire maintenir l'avant-bras par un aide, tandis que le chirurgien, tenant le pouce, tire sur lui dans le sens de l'extension pour ramener dans la flexion aussitôt que les surfaces articulaires sont arrivées au même niveau. Malheureusement, cette méthode n'a point été suivie de succès.

23 janvier. — Nouvelle tentative avec l'appareil construit par M. Mathieu et qui consiste en une courroie entourant le pouce. Cette courroie se serre au moyen d'un mécanisme spécial. Un manche en forme de pince fournit un point d'appui à la main du chirurgien et lui permet de faire plus facilement l'extension. A l'aide de cette pince à courroie, nous avons pu réduire la luxation. Nous avons ensuite placé sur les faces dorsale et palmaire du pouce deux petites attelles en carton et un appareil inamobile, puis l'on a fait soutenir la main dans une écharpe. Trois jours après le malade quitte l'hôpital.

Obs. CLXXVII. — *L. de la troisième phalange de l'index droit. — Plaie pénétrante de l'articulation.* — Monge (Anna), dix-sept ans, couturière, entre le 25 novembre 1876. A reçu un coup de poing sur la face dorsale de l'index de la main gauche. Plaie pénétrante de la deuxième

articulation phalangienne de l'index. Elle entre, trois jours après l'accident ; luxation en avant et en bas de la troisième phalange de l'index. Réduction impossible par l'extension seule. Débridement longitudinal destiné à agrandir et à régulariser la petite plaie de la face dorsale de l'index, puis réduction sans difficulté. Pansements à l'eau alcoolisée. La luxation est maintenue réduite au moyen d'une gouttière palmaire en gutta percha. Guérison complète avec conservation des mouvements de l'articulation au bout de vingt jours.

Obs. CLXXVIII. — *L. ancienne de la rotule gauche.* — Foussat (Ulysse), trente-et-un ans, horloger, entre le 27 septembre 1875, salle Saint-Augustin, 47. Il porte depuis l'âge de quinze mois une luxation complète de la rotule gauche survenue, au dire du malade, à la suite d'une chute sur le genou. Depuis l'âge de vingt-trois ans les mouvements de l'articulation sont pénibles et la jambe se fléchit brusquement sur la cuisse, pendant la marche.

Il y a six semaines, douleurs sourdes au niveau de l'interligne articulaire. C'est ce dernier accident qui amène le malade à l'hôpital. La rotule placée sur la face externe du condyle externe est très-mobile en tous les sens, mais ne peut être ramenée en avant dans la gouttière trochléenne. Le ligament rotulien et le tendon du triceps sont déviés dans le même sens. A la place du creux sus-condylien, existe une production osseuse appréciable principalement dans la flexion forcée. Le condyle interne est plus volumineux qu'à l'état normal. Le condyle externe paraît légèrement usé par le frottement de la rotule. Cet os est peu développé. Atrophie de la jambe gauche. Circonférence du mollet gauche = 31 centimètres, du droit = 34. Repos au lit. Rien n'est tenté contre la luxation de date trop ancienne. Ce malade sort le 19 octobre. Les douleurs ont disparu.

§ III

ARTHRITES. — HYDARTHROSES. — TUMEURS BLANCHES.

Ce paragraphe comprend 21 observations, 6 d'arthrites simples qui ont guéri complétement et 13 de tumeurs blanches de diverses articulations.

Parmi les arthrites, 3, dont une suppurée de l'articulation du genou, étaient d'origine traumatique. Le malade de l'observation CLXXX vint dans notre service longtemps après la guérison des accidents aigus. Une plaie contuse de la main avait déterminé une arthrite aiguë des trois articulations du

médius droit, de sorte que ce doigt, parfaitement indolent d'ailleurs, restait continuellement dans l'extension. Comme sa présence constituait pour le malade une gêne permanente, et comme il ne lui était d'aucune utilité, nous nous décidâmes à l'amputer.

On peut considérer comme blennorrhagiques les arthrites des observations CLXXX, CLXXXVII et CLXXXVIII. Celle de la hanche survint six jours après le début de l'affection uréthrale et disparut presque en même temps qu'elle. Dans les autres cas la maladie primitive était beaucoup plus ancienne : elle était passée à l'état chronique, mais la disparition de l'écoulement fut suivie de la disparition rapide de celle de l'arthrite.

Les 13 tumeurs blanches observées siégeaient :

Dans l'articulation huméro-cubitale	3
— fémoro-tibiale	7
— tibio-tarsienne	3
TOTAL	13

Dans les cas où nous avons pu constater les lésions des articulations, nous avons trouvé les altérations décrites dans la plupart des ouvrages classiques : synovite fongueuse; ostéite ou carie des extrémités articulaires; destruction des ligaments et des cartilages; dégénérescence graisseuse des muscles.

Nous devons faire remarquer pourtant une particularité relative au malade de l'observation CXCII.

Dans la plupart des cas les phlegmasies osseuses que l'on trouve dans les tumeurs blanches ont le caractère destructif : ce sont ou des ostéites raréfiantes ou des caries. Chez cet homme le processus était essentiellement formateur; il y avait une ostéite condensante des épiphyses articulaires, telle que nous eûmes la plus grande peine à les sectionner même avec la scie à main. En outre, des stalactites osseuses s'étaient développées sur l'apophyse coronoïde du cubitus et sur l'olécrâne.

Un autre point ressort également de ces faits. Nous voyons

que les malades des observations CXC et CXCI avaient eu longtemps avant l'apparition de la tumeur blanche des traumatismes de l'articulation. Le traumatisme crée-t-il une prédisposition locale pour le développement ultérieur d'une tumeur blanche chez un individu débilité? C'est une question sur laquelle nous reviendrons si nos statistiques prochaines nous fournissent des matériaux.

Obs. CLXXIX. — *Arthrite scapulo-humérale droite, de cause traumatique.* — Rose (Jean-Baptiste), quarante-deux ans, balayeur, entre le 15 novembre 1875, salle Saint-Augustin, 34. Il y a deux jours, choc de la face postérieure et externe de l'épaule contre une borne.

Douleurs violentes dans toute l'étendue de la région scapulo-humérale droite, exagérées par la pression et les mouvements. Ecchymose occupant les faces supérieure, postérieure et externe de l'épaule et toute la face postérieure du bras jusqu'au coude. Tuméfaction uniforme de toutes ces régions, aucune déformation appréciable. Les surfaces articulaires ont conservé leurs rapports. Les portions articulaires de l'omoplate paraissent intactes. Mais les mouvements spontanés de l'articulation sont impossibles. Les mouvements communiqués sont très-douloureux et produisent une crépitation sèche entre les surfaces articulaires. Immobilisation de l'épaule. Compresses résolutives.

19 décembre. — La tuméfaction diminue; on peut constater la présence d'un léger épanchement articulaire. Application d'un appareil silicaté pour obtenir l'immobilisation complète.

27. — Les douleurs ont disparu. Le malade se promène. Les mouvements de l'épaule sont peu douloureux. Il quitte le service avec son appareil.

Obs. CLXXX. — *A. traumatique des trois phalanges du médius droit. — Amputation métacarpo-phalangienne. — Guérison.* — Breton (Pierre), quarante-deux ans, journalier, entre le 24 mars 1876, salle Sainte-Marthe. Le 31 décembre 1872, il a eu la main écrasée par la bielle d'une machine à vapeur. Le petit doigt, l'annulaire et le médius droits ont été particulièrement atteints. Il est resté trois mois dans le service de M. Cruveilhier, à la suite de cet accident. Aujourd'hui le médius est complétement ankylosé et l'on trouve au côté interne une cicatrice qui s'étend de la première à la deuxième phalange. Impossibilité des mouvements; les trois phalanges paraissent soudées l'une à l'autre, mais l'ankylose de l'articulation métacarpo-phalangienne est complète. L'auriculaire et l'annulaire possèdent encore quelques mouvements très-limités. Le malade demande à être débarrassé de ce doigt qui l'empêche de travailler.

2 avril. — Désarticulation métacarpo-phalangienne du médius, en

ménageant deux lambeaux latéraux. Deux pinces, placées sur les artères collatérales pendant deux heures suffisent à produire l'hémostase définitive; nous réunissons les lèvres de la plaie par deux points de suture. Pansement alcoolisé; puis nous enlevons les points de suture, et nous les remplaçons par des bandelettes de tarlatane collodionnée.

21 avril. — La cicatrisation est à peu près complète et le malade retourne chez lui.

Obs. CLXXXI. — *A. blennorrhagique de la hanche.* — Rodin (Frédéric), dix-neuf ans, journalier, entre le 25 juillet 1875, salle Saint-Augustin, 62. Gourme, maux d'yeux et adénites cervicales pendant l'enfance. Traces de scrofulides sur les jambes.

A été traité dans un service de médecine, depuis le 17 juillet, pour une blennorrhagie datant de huit jours. Le 23 juillet, il ressentit dans la hanche gauche de vives douleurs, la marche devint difficile, et il entra dans notre service.

Inclinaison du tronc du côté malade. La peau qui répond à l'articulation coxo-fémorale, est rouge, marbrée, un peu chaude. Pas de tuméfaction appréciable. Les fléchisseurs entraînent légèrement la cuisse sur le bassin. Les autres muscles sont flasques, aplatis. La pression au niveau du grand trochanter détermine des douleurs intolérables. Claudication pendant la marche. Nous prescrivons du copahu et du cubèbe, et nous maintenons l'articulation fixe avec un appareil ouaté et silicaté formant spica autour de la hanche et de l'abdomen.

L'écoulement uréthral se tarit le 2 août. Peu à peu les mouvements de la cuisse se rétablissent et deviennent moins douloureux. Le malade est guéri le 12 août et quitte le service.

Obs. CLXXXII. — *A. du genou droit.* — *Ponction sous-cutanée.* — *Guérison.* — Fisane (Pierre), quarante ans, employé d'octroi, entre le 15 juin 1875, salle Saint-Augustin, 52. Il y a trois semaines, il fit une chute de sa hauteur et le genou droit porta sur l'angle d'une pierre. Depuis cette époque, il continua néanmoins son travail. A son entrée à l'hôpital nous constatons un gonflement considérable du genou, surtout au cul-de-sac synovial supérieur. Douleurs modérées, sentiment de gêne. La jambe est demi-fléchie. Fluctuation manifeste en pressant sur la face antérieure de la rotule pendant qu'on refoule le liquide sous sa face postérieure. A la partie moyenne de la rotule, on sent un bourrelet transversal qui rappelle l'idée d'un cal osseux, et en imposerait pour une fracture incomplète. Les mouvements se font très-difficilement.

25 juin. — Perte d'appétit, frissons. T = 38°,8. — P = 110. Au niveau du genou, la peau est rouge et chaude. L'épanchement articulaire s'est accru. Les jours suivants la fièvre augmente. T = 39 — P = 120.

28 juin. — Ponction du cul-de-sac supérieur, au moyen d'un bistouri à lame étroite, en ayant soin auparavant de détruire le paralle-

lisme de la peau et de la synoviale. Écoulement de pus mêlé de sang. Les 29 et 30 juin, on fait deux nouvelles ponctions, en prenant les mêmes précautions. Le membre est immobilisé dans une gouttière métallique. Application de cataplasmes laudanisés. Rhum. Sulfate de quinine, (0gr,50). Les premiers jours qui suivirent l'ouverture de la poche purulente, le malade eut encore de la fièvre. T = 38°,7. — P = 100. Mais dès la première semaine de juillet, les symptômes s'amendent. Le 16 juillet, la suppuration est tarie, les plaies sont en partie cicatrisées. Compression ouatée méthodique. Le 14 août, le malade quitte l'hôpital; l'épanchement a complétement disparu. Les mouvements s'exécutent facilement et sans douleurs.

Obs. CLXXXIII. — *Hydarthrose du genou gauche.* — Premilieu (Henri), vingt-trois ans, garçon d'hôtel, entre le 15 novembre 1876, salle Sainte-Marthe, 6. Antécédents héréditaires de tuberculose. (Père mort phthisique.) Exostose ostéo-cartilagineuse enlevée, il y a six ans. L'hydarthrose a débuté, il y a six semaines, à la suite de fatigues exagérées. Aujourd'hui, gonflement marqué du genou, peau chaude, fluctuation.

Immobilisation du membre dans une gouttière métallique.

17 novembre. — Vésicatoire. Pas de résultat.

29. — Diminution marquée de l'épanchement.

6 décembre. — Compression ouatée. Guérison complète le 20.

Obs. CLXXXIV. — *Hydarthrose du genou droit.* — Oudot (Alfred,) seize ans, garçon limonadier, entre le 1er avril 1876, salle Sainte-Marthe, 6. L'augmentation de volume du genou a débuté il y a quatre ans; elle a été surtout marquée depuis le 6 mars. Aujourd'hui : Circonf. = 0m,41 ; fluctuation. Flexion et extension complètes impossibles. Peu de douleur. Repos et toniques.

25 avril. — Ponction avec un fin trocart au-dessus et en dehors de la rotule (30 grammes de sérosité un peu visqueuse). — Compression ouatée.

30. Circonf. = 0m,38. — Compression et même traitement général (q. q.; sirop iodure de fer; h. de foie de morue). Guérison complète le 18 juin.

Obs. CLXXXV. — *Hydarthrose du genou droit.* — Vernet (Modeste), trente et un ans, corroyeur, entre le 5 juin 1875, salle Saint-Augustin, 6. Chute sur le genou droit pendant la marche. Il n'a pu se relever. Demi-flexion de la jambe sur la cuisse. Large ecchymose. Épanchement intra-articulaire. Circonf. augm. de 0m,03 centimètres. Immobilisation dans une gouttière. Compression ouatée. Guérison au bout de vingt jours.

Obs. CLXXXVI. — *Hydarthrose du genou gauche.* — Martin (Henri), trente-cinq ans, journalier, entre le 8 octobre 1875, salle Saint-Augustin, 38. Il y a cinq jours, chute sur le genou gauche. Douleur à

la pression, épanchement intra-articulaire. Mouvements limités et douloureux. Immobilisation. Compression ouatée.

11 octobre. — Vésicatoire. Amélioration immédiate. Guérison complète au bout de huit jours.

Obs. CLXXXVII. — *Hydarthrose de l'articulation tibio-tarsienne gauche.* — Desailly (Émile), quinze ans, mouleur en cuivre, entre le 21 juin 1875, salle Saint-Augustin, 81. Passage d'une voiture légère sur le cou-de-pied. Douleur, épanchement intra-articulaire. Marche impossible. Compresses résolutives. Immobilisation. Guérison en huit jours.

Obs. CLXXXVIII. — *Arthrite chronique.* (*Articulations tarso-métatarsiennes du pied droit*). — Pradeau (Alcide), quarante-trois ans, journalier, entre le 9 août 1875, salle Saint-Augustin, 30. Arthrite du genou droit en 1856; fièvres intermittentes à l'âge de vingt-quatre ans. Il y a quatre mois, blennorrhagie suivie de blennorrhée.

Depuis six semaines, ce malade éprouve des élancements et de la douleur au niveau des articulations tarso-métatarsiennes du pied droit. Quatre semaines de repos au lit, et des frictions à l'alcool camphré n'ont amené aucun résultat.

Aujourd'hui les parties molles qui avoisinent l'articulation sont tuméfiées, légèrement rouges, un peu douloureuses. Raideur de l'articulation. Les mouvements communiqués révèlent de la sécheresse des surfaces articulaires. Pas de déformations osseuses. La marche est très-pénible, et le malade s'appuie seulement sur le talon. L'état général est bon; pas de fièvre. Pas d'écoulement uréthral. Repos au lit; applications de cataplasmes émollients. Les douleurs cessent promptement. Il reste toujours un peu d'induration des parties molles, mais la peau reprend son aspect normal.

20 août. — On applique un appareil ouaté silicaté, et le malade sort guéri.

Obs. CLXXXIX. — *A. de l'articulation métatarso-phalangienne du gros orteil droit.* — Tambournu (Philippe), dix-neuf ans, garçon de bureau, entre le 9 novembre 1876, salle Sainte-Marthe, 17. Se plaignant de douleurs au niveau de l'articulation métatarso-phalangienne du gros orteil droit. Il y a deux mois, il a contracté une blennorrhagie qui dure encore. Quinze jours après l'apparition de l'écoulement uréthral, il a ressenti de vives douleurs et remarqué de la rougeur et du gonflement au niveau de la racine du gros orteil droit. Peu à peu le gonflement augmenta et força le malade à garder le repos. Cinq sangsues furent appliquées. Actuellement le gonflement et la rougeur sont très-prononcés. Les mouvements spontanés ou provoqués de l'articulation métatarso-phalangienne sont très-douloureux. La douleur augmente à la pression. Sensation de chaleur, élancements.

Les autres articulations sont saines ; l'écoulement uréthral a diminué.

Repos au lit, cataplasmes laudanisés. Copahu et cubèbe, puis com-

pression ouatée après un badigeonnage avec le laudanum. Le gonflement et les douleurs diminuent peu à peu.

30 novembre. — L'écoulement uréthral a cessé. Le gonflement de l'articulation a disparu. Douleurs insignifiantes. Le 2 décembre, le malade quitte le service guéri.

Obs. CXC. — *Mal de Pott lombaire. — Abcès par congestion.* — Marinais (Marie), vingt ans, couturière, entre le 1er août 1876, salle Sainte-Marthe, 42. Pas d'antécédents diathésiques héréditaires. Réglée à seize ans. Peu après la première menstruation, aménorrhée durant quatre mois. Il y a deux ans s'est aperçue de l'existence d'une déformation sur le rachis; en même temps, douleurs de reins assez vives arrivant par crises tous les quinze jours. Ces douleurs suivaient la hanche gauche et arrivaient jusqu'à l'aine. Depuis six mois, marche difficile, claudication, pas de douleur dans le décubitus dorsal. Actuellement l'état général est satisfaisant; aucune affection viscérale; gibbosité au niveau des apophyses épineuses des deuxième, troisième et quatrième lombaires; la première est séparée de la deuxième par un intervalle de 2 centimètres; vers la base, la gibbosité est bifide et semble formée par deux apophyses épineuses qui auraient basculé et convergé l'une vers l'autre; à ce niveau, douleur peu vive à la pression.

Abcès par congestion du côté gauche de la région hypogastrique. Entre le ligament de Fallope, la crête iliaque et la ligne médiane, on trouve une tuméfaction un peu diffuse sans changement de couleur ni de température de la peau; elle est rénitente, dépressible. La malade l'a remarquée pour la première fois il y a six mois, et au moment de sa formation il y eut un œdème assez prononcé de tout le membre inférieur gauche. Bien qu'il n'y ait pas de rétraction de la cuisse, cet abcès semble siéger dans la gaîne du psoas. Ganglions inguinaux volumineux. Fer, quinquina. — Repos au lit.

Sort sur sa demande le 2 septembre.

Obs. CXCI. — *Scapulalgie au début. — Ignipuncture.* — Hamel (Marie), seize ans, sans profession, entre le 1er mars 1876, salle Sainte-Marthe, 39. Au mois de décembre dernier, elle fait une chute en descendant un escalier, et l'épaule gauche porte contre les barreaux de la rampe. Quelques heures plus tard, douleurs locales qui en quatre jours disparurent sans traitement. Elle affirme qu'il n'y avait pas d'ecchymose ni de gonflement.

Un mois après en s'habillant souffrances atroces et brusques en arrière de l'épaule. Elle vit alors plusieurs médecins qui ordonnèrent le massage, des vésicatoires, des injections sous-dermiques sans résultat. Elle nous fut ensuite adressée.

Elle laisse tomber le membre supérieur gauche le plus bas possible, penche la tête et le tronc tantôt en arrière, tantôt de côté. Si l'on examine l'épaule, on remarque qu'elle est en tout semblable à celle du côté

opposé; ni gonflement, ni déformation, seulement une plaque rougeâtre de la peau (trace des vésicatoires).

Douleurs vives dans tout le bras, mais plus prononcées vers le tiers supérieur du deltoïde et du trapèze, sur l'omoplate et jusqu'au voisinage de la colonne vertébrale. Mouvements limités et presque impossibles.

11 mars. — Ignipuncture au moyen du galvanocautère. (La malade étant endormie.)

Nous n'enfonçâmes pas les pointes de feu jusque dans l'articulation, parce que l'expérience a démontré que les articulations saines supportent moins bien les traumatismes que les articulations malades.

Le procédé donna un résultat satisfaisant; cette jeune fille resta à l'hôpital une quinzaine de jours; les souffrances avaient presque disparu; on pouvait facilement explorer la région. Sortie ce 23 mars 76, elle revint au bout d'un mois et ne souffrait plus du tout.

Obs. CXCII. — *Tumeur blanche du coude droit.* — Coste (Marie), vingt-deux ans, domestique, entre le 7 décembre 1875, salle Sainte-Marthe, 37. Constitution débile. Dans son enfance, elle a eu le coude droit luxé; depuis cet accident, elle n'a jamais pu fléchir complétement l'avant-bras sur le bras. Il y a six mois, le coude droit devint le siége d'un gonflement douloureux; les mouvements de l'articulation, déjà très-restreints devinrent impossibles. Trois mois plus tard, la peau devint rouge et chaude, un abcès se fit jour sur le côté interne de l'articulation. Depuis cette époque, l'orifice de l'abcès devenu fistuleux laisse écouler un pus séreux abondant.

Aujourd'hui, nous constatons que l'avant-bras droit est à demi fléchi sur le bras; le coude est le siége d'une déformation due à la luxation ancienne en arrière et en dehors. Tuméfaction au même niveau, d'autant plus appréciable que l'avant-bras et le bras sont atrophiés. La peau est rouge et chaude; les veines superficielles sont dilatées. Au niveau de l'épitrochlée, on remarque l'orifice d'un trajet fistuleux, en partie caché par un énorme bourgeon charnu. Le stylet introduit dans cet orifice se dirige en bas et en dehors, et pénètre directement dans l'articulation. Cet examen permet de reconnaître que les surfaces articulaires sont dénudées. Par la palpation on reconnaît que les extrémités osseuses sont manifestement hypertrophiées. Empâtement des parties molles. Pas de fluctuation. Les mouvements spontanés sont complétement abolis, les mouvements provoqués sont très-douloureux. Douleurs lancinantes s'exagérant pendant la nuit. L'état général de la malade est assez satisfaisant. Les organes thoraciques sont intacts. On immobilise le membre dans une gouttière plâtrée. Cataplasmes. Lavages par la fistule avec de l'eau iodée. Traitement tonique.

Sous l'influence du traitement, la malade reprend un peu d'embonpoint. Les douleurs diminuent. La région articulaire diminue de volume. La suppuration se tarit. Elle sort le 21 janvier dans un état satisfaisant.

Obs. CXCIII. — *Tumeur blanche du coude droit. — Ostéite condensante des épiphyses articulaires. — Résection du coude. — Guérison.* — Vivier (Ferdinand), trente-cinq ans, cultivateur, entre le 30 novembre 1875, salle Saint-Augustin, 38. Douleur du coude droit il y a dix-huit mois, sans cause connue, puis tuméfaction, diminution d'étendue des mouvements, travail impossible. Au mois d'août dernier, formation de plusieurs trajets fistuleux au voisinage. A son entrée : avant-bras dans l'extension; flexion impossible. Coude augmenté de volume, arrondi, fusiforme. Peau tendue, rougeâtre et chaude, quatre orifices fistuleux. De temps en temps, la douleur s'irradie en haut et en bas jusque dans la main. Mouvements provoqués douloureux, très-limités et accompagnés de frottement intra-articulaire. Avec un stylet, on constate que les os sont durs, dénudés en certains endroits, recouverts de fongosités dans d'autres. Il s'agit donc ici d'une tumeur blanche du coude accompagnée d'une ostéite fongueuse des deux épiphyses articulaires.

8 novembre. — Résection du coude (V. Nélaton, 3e édition, t. II, p. 880). Après l'incision superficielle, on trouve une stalactite osseuse très-grosse, qui part du sommet de l'olécrâne et remonte sous le tendon du triceps dans une étendue de 5 centimètres. Nous la brisons et nous l'enlevons en totalité. Le périoste est détaché avec la rugine, sur l'olécrâne et sur l'humérus. La synoviale articulaire est remplie de fongosités. Les épiphyses articulaires sont le siége d'une ostéite condensante qui leur a donné une dureté telle qu'elles sont difficilement entamées par la scie à chaîne. On est obligé de les détacher avec la scie à main qui mord elle-même avec peine. On met une demi-heure à détacher l'extrémité du cubitus et l'extrémité inférieure de l'humérus cariée par endroits. On ne touche point à la tête du radius qui est complétement saine. Après cette opération, on s'aperçoit qu'une seconde stalactite osseuse s'est développée sur l'apophyse coronoïde de radius; nous l'enlevons comme la première.

Plaie réunie par plusieurs points de suture dans sa partie supérieure. Tube à drainage dans la partie inférieure. Pansement avec des compresses imbibées d'eau alcoolisée. Immobilisation de l'avant-bras dans la demi-flexion au moyen d'une gouttière garnie de coussins isolés et imperméables (Description dans Nélaton, *loc. cit.*).

Les jours suivants la plaie a bon aspect, la température ne dépasse pas 38°,6.

26 novembre. — Teinte blafarde de la plaie. Pansement au citron.

28. — Petit abcès. Incision. Drainage.

Guérison complète le 15 janvier.

Obs. CXCIV. — *Tumeur blanche du coude gauche. — Résection. — Guérison.* — Bressal (Pierre), 35 ans, ouvrier typographe, entre le 29 septembre 1875, salle Saint-Augustin, 62.

Ressentit pour la première fois, il y a trois ans, des douleurs sourdes dans le coude gauche, puis survinrent du gonflement et de la gêne motrice. Extension incomplète et douloureuse. Cinq mois plus tard la circonférence du coude atteignait 32 centimètres (coude dr. circ. = 25 centimètres). Il y a deux ans, ouverture de deux trajets fistuleux. Au moment de l'entrée du malade, coude fusiforme et dans l'extension. Impossibilité de sentir les saillies osseuses. Avec le stylet on sent que les os sont ramollis.

2 octobre. — Résection du coude (Ischémie artificielle avec la bande d'Esmarch). Synoviale fongueuse, olécrâne, apophyse coronoïde, épiphyses humérales cariées. Enlèvement de toutes ces parties avec la pince de Liston. Tête radiale saine. Pas de sang pendant l'opération. Réunion et drainage comme dans l'observation précédente. Marche de la cicatrisation régulière. Guérison complète le 20 novembre.

Obs. CXCV. — *Tumeur blanche du genou droit.* — Damet (Alfred), vingt-cinq ans, manouvrier, entre le 30 août 1875, salle Saint-Augustin, 33. Luxation du genou droit à l'âge de quatre ans, aucun détail sur l'accident. Fièvre typhoïde à quatorze ans. Blennorrhagie à vingt-trois ans. A cette époque, il éprouva dans le genou droit des douleurs intermittentes qui s'accrurent peu à peu; en même temps, le genou devint très-volumineux.

Aujourd'hui, la jambe est demi-fléchie sur la cuisse; le genou tuméfié est douloureux. La peau a conservé ses caractères normaux; ni abcès, ni fistules. Les mouvements de flexion et d'extension sont très-limités et déterminent des craquements dans l'articulation. Les condyles du fémur paraissent avoir augmenté de volume. Épanchement léger et fongosités dans l'articulation. Claudication pendant la marche. Compression ouatée pendant un mois. Ce traitement n'ayant pas donné de résultats satisfaisants, nous faisons, le 2 octobre, l'ignipuncture. A partir de cette époque, les douleurs diminuent, mais le genou reste volumineux. Nous appliquons un appareil ouaté silicaté, et le malade demande à retourner chez lui.

Obs. CXCVI. — *Tumeur blanche du genou gauche. — Amputation de la cuisse. — Guérison.* — Chevet (Louis), cartonnier, vingt-cinq ans, entre le 17 septembre 1875, salle Saint-Augustin, 27. Apparence cachectique. Pas d'hérédité pathologique. Ni scrofule, ni syphilis. Épistaxis fréquentes de six à douze ans. En 1870, il reçut dans la poitrine un violent coup d'épaule, à la suite duquel il eut une hémoptysie légère. Il y a quatre ans, il ressentit dans l'articulation fémoro-tibiale droite des douleurs sourdes, dont il attribue le début à une fausse posi-

tion du membre pendant le sommeil. Ces premières douleurs furent suivies d'une claudication peu accentuée qui dura huit jours. Bientôt l'articulation augmenta de volume, et au milieu du gonflement général le malade remarqua une petite tumeur sur la face interne du genou gauche. Ces douleurs disparurent, mais la jambe resta demi-fléchie sur la cuisse ; la claudication s'accentua, et la marche ne put s'accomplir qu'à l'aide de béquilles. Cet état persista pendant sept mois, sans qu'il pût travailler. Depuis lors, les symptômes s'étant amendés, le malade a pu marcher sans béquilles et reprendre ses occupations. Le genou restait très-volumineux ; il existait une déformation très-apparente, surtout à la face interne. Pendant deux mois, il eut un peu de bien-être ; puis les douleurs reparurent et les forces diminuèrent, et le malade fut obligé de reprendre les béquilles. Des abcès se firent jour à l'extérieur et fournirent du pus jusqu'en juin 1873, et la flexion de la jambe sur la cuisse s'accentua de plus en plus ; au mois de juillet, nouvelle rémission des symptômes, le malade put accomplir quelques mouvements et se crut guéri. Cette rémission persiste en effet jusqu'au mois de mai 1875. A cette époque, apparition de nouvelles douleurs, formation d'abcès, ouverture successive de dix trajets fistuleux. Le malade fut encore obligé de cesser son travail. Cette suppuration abondante ne se tarissant pas et continuant à l'affaiblir, le malade entre dans notre service.

Nous trouvons le genou gauche complétement déformé, et dans un état de demi-flexion sur la cuisse. La peau qui recouvre l'articulation est luisante, amincie et rouge par places, offrant plusieurs cicatrices d'orifices fistuleux. A la face interne existent trois orifices de trajets fistuleux à bords violacés, irréguliers, indurés ; deux de ces trajets sont oblitérés. Au centre du troisième, on peut introduire un stylet qui traverse les tissus et pénètre dans un abcès périarticulaire qui laisse écouler par la fistule un pus assez bien lié. Quant au foyer purulent lui-même il semble assez mal délimité, s'étend dans l'épaisseur des masses charnues désorganisées et semble se poursuivre dans l'articulation. Le stylet ne fait reconnaître aucun autre trajet, allant directement de l'abcès à l'articulation. Il est à remarquer que la désorganisation est d'autant moins avancée que l'on s'éloigne davantage de l'articulation.

Douleurs vives dans le genou. Mouvements impossibles. Etat général peu satisfaisant, amaigrissement, anémie.

2 octobre. — Amputation de la cuisse à la partie moyenne. Ischémie avec la bande d'Esmarch. Hémostasie pendant et après l'opération avec les pinces. Pansement à l'alcool. Appareil ouaté compressif. Pas de sang pendant l'opération, pas d'hémorrhagies secondaires. Examen du genou : sur une coupe verticale, pas d'altérations de la rotule. Ostéite raréfiante de l'extrémité inférieure du fémur et des condyles ; tissu spongieux, friable, rouge, rempli d'une moelle diffluente. Carie de

l'extrémité supérieure du tibia. Nombreux foyers purulents dans son épaisseur, dont quelques-uns communiquent avec l'articulation. Cartilages articulaires détruits sur la tête du tibia, simplement amincis sur le fémur, intacts sur la rotule. Transformation fongueuse de la synoviale. Tous les ligaments sont détruits, sauf le ligament croisé antérieur, presque intact en avant. Tissu cellulaire péri-articulaire infiltré de pus. Vaste poche purulente au niveau du creux poplité.

La jambe a les dimensions suivantes : Circonférence = $0^m,40$; hauteur = $0^m,13$, largeur = $0^m,12$.

Au microscope, on constate une dégénérescence graisseuse des muscles avoisinant les trajets fistuleux, une raréfaction du tissu osseux de l'extrémité inférieure du fémur. Ostéoplastes élargis (longueur, $0^{mm},003$; largeur, $0^{mm},017$ à $0^{mm},020$; épaisseur, $0^{mm},006$ à $0^{mm},010$). Globules sanguins, leucocytes crénelés, cristaux d'hématoïdine. Corpuscules du tissu conjonctif interstitiel arrivés à diverses périodes de développement. Tissu des tendons infiltré de cellules adipeuses. Bourgeons vasculaires dans la synoviale.

3 octobre. — T = 37°,6. P = 96.
4. — T = 37°,8. P = 96.
5. — T = 38°,6.
6. — T = 37°,2.
7. — T = 37°. P = 96.
11. — T = 37,4. P = 102.

Marche de la cicatrisation régulière; pas le moindre accident. Guérison complète et sortie le 19 février 1876.

Obs. CXCVII. — *Tumeur blanche du genou gauche.* — Launet (Alfred), vingt-cinq ans, scieur de pierres, entre le 21 mars 1875, salle Saint-Augustin, 5. Maux d'oreilles dans l'enfance; sujet alcoolique (boit 4 litres de vin par jour). Blennorrhagie à dix-huit ans et à vingt et un ans.

Il y a trois ans, il reçut un coup de pied de cheval au niveau du genou gauche. Depuis cet accident, il n'a jamais recouvré complètement l'usage de son membre. Il éprouvait continuellement des douleurs sourdes dans l'articulation et ne pouvait garder longtemps la position verticale. Depuis un an, ankylose presque complète du genou. Aujourd'hui, les douleurs sont devenues plus vives, la peau a conservé sa coloration normale, mais est plus chaude que celle des parties voisines.

Le volume du genou est considérable; sa circonférence mesure 53 centimètres, sa forme est globuleuse. Le gonflement s'étend en haut jusqu'au tiers moyen de la cuisse; en bas jusqu'à 3 centimètres au-dessus de la tête du péroné. La rotule est un peu déjetée en dehors. la pression détermine de la douleur sur le côté externe de l'articulation.

Par la palpation, on reconnaît qu'il existe de l'épanchement arti-

culaire, et que les condyles du fémur ont augmenté de volume.

Immobilisation du membre dans une gouttière plâtrée. Le 30 mars, les douleurs articulaires sont devenues presque nulles, mais le volume du genou n'a pas sensiblement diminué.

4 avril. — Pointes de feu sur le genou. Traitement interne, vin de quinquina, sirop d'iodure de fer. Le volume du genou diminue peu à peu. Le 27 mai, il n'a plus que 41 centimètres de circonférence. — Les douleurs ont disparu. Le malade quitte l'hôpital.

Obs. CXCVII. — *Tumeur blanche du genou gauche.* — Pialeix (Prosper), vingt-six ans, employé de commerce, entre le 16 mars 1875, salle Sainte-Marthe, 24. Tempérament lymphatique; fièvre typhoïde à l'âge de dix ans. Il y a dix mois, il ressentit des douleurs dans l'articulation du genou gauche. Les mouvements devenaient difficiles. Traitement en ville par des vésicatoires et des badigeonnages à la teinture d'iode. Malgré ce traitement suivi pendant cinq mois, les symptômes s'aggravèrent.

Aujourd'hui, le genou est très-volumineux; les saillies et dépressions normales ont disparu. La peau est chaude, rouge, violacée. Par le toucher, on constate que la consistance des parties molles est comme lardacée, les extrémités osseuses ont augmenté de volume. Pas de fluctuation appréciable. La jambe est demi-fléchie sur la cuisse. Douleurs lancinantes dans l'articulation. Perte complète de tous les mouvements. État général très-mauvais. Emaciation, anémie, pâleur de la face, engorgement des ganglions sous-maxillaires et des ganglions inguinaux des deux côtés. Nous immobilisons le membre dans une gouttière plâtrée.

21 mars. — Ignipuncture de l'articulation malade. Immobilisation et compression ouatée.

24 avril. — Amélioration peu sensible. On applique de nouveau l'ignipuncture. Appareil ouaté compressible. Traitement général. Bains sulfureux, quinquina, iodure de fer.

3 juin. — Amélioration notable, le volume du genou a sensiblement diminué. Les douleurs ont disparu. Badigeonnage de teinture d'iode. On continue la compression ouatée.

17 juin. — L'état local est très-satisfaisant. Le malade a repris ses forces. Départ pour Vincennes.

Obs. CXCIX. — *Tumeur blanche du genou gauche. — Amputation in extremis.* — Leitner (Nicolas), vingt-trois ans, raffineur, entre le 3 mai 1875, salle Saint-Augustin, 61. Sujet scrofuleux profondément débilité. Émaciation extrême, état général cachectique. Traces de scrofulides sur la face et les jambes.

Depuis cinq ans il porte une tumeur blanche du genou gauche qui a passé par des alternatives de mieux et d'aggravation. La marche est impossible. Aujourd'hui la jambe est à demi fléchie sur la cuisse. Le

membre inférieur gauche est atrophié en totalité, ce qui contraste avec le volume du genou. Celui-ci, déformé, tuméfié, mesure 4 centimètres de circonférence de plus que celui du côté sain. La peau qui le recouvre est livide, amincie, luisante, parcourue par de grosses veines bleuâtres, dilatées. Empâtement général des parties molles ; les condyles du fémur ont manifestement augmenté de volume. Les mouvements spontanés sont abolis ; les mouvements communiqués s'accompagnent de douleurs violentes et de craquements dus aux frottements des surfaces articulaires dénudées. Pendant deux mois on essaie en vain de réconforter le malade par un traitement général : huile de foie de morue, iodure de fer, vin de quinquina, et de combattre les accidents locaux par l'immobilisation, l'ignipuncture et la compression ouatée.

Les symptômes s'aggravent de jour en jour, les douleurs deviennent lancinantes, et, le 20 juillet, plusieurs abcès s'ouvrent vers le triceps, au niveau de l'extrémité du tibia, et près de la tête du péroné.

7 août. — L'articulation est complétement désorganisée, la vie est compromise. Le malade est tellement épuisé qu'il demande l'amputation.

Nous nous décidons à faire, *in extremis*, l'amputation de la cuisse à l'union des tiers moyen et inférieur.

7 août. — TM = 37°8. TV = 37°8. P = 90.

8. — TM = 39°2. TV = 39°4. P = 100.

9. — TM = 39°4. TV = 39°6. P = 120.

10. — TM = 39°. TV = 39°8. P = 120.

11. — TM = 40°. TV = 40°2. P = 130. Mort le soir. L'autopsie n'a pu être faite.

Obs. CC. — *Tumeur blanche du genou gauche.* — Gianotti (Cristofano), dix-sept ans, mouleur, entre le 19 avril 1875, salle Saint-Augustin, 34.

Il y a un an, sans cause connue, il ressentit dans l'articulation fémoro-tibiale gauche de la gêne et des douleurs vagues. Peu à peu le genou augmenta de volume, la jambe prit une position de demi-flexion sur la cuisse. Claudication pendant la marche. Bientôt le malade est obligé de garder le lit.

Aujourd'hui, nous constatons une aggravation de tous ces symptômes. La mensuration comparée des deux genoux donne 40 centimètres de circonférence du côté malade, 38 seulement du côté sain. La jambe gauche est sensiblement atrophiée. La peau du genou a conservé sa coloration et sa température normale, mais elle est distendue et luisante. Empâtement des parties molles. Léger épanchement articulaire.

Les extrémités osseuses sont plus volumineuses qu'à l'état normal. Si l'on essaye de ramener la jambe dans l'extension on, provoque

de vives douleurs et l'on détermine des craquements articulaires.

L'état général est néanmoins satisfaisant. Badigeonnage de teinture d'iode. Compression ouatée. Traitement interne. Huile de foie de morue. Vin de quinquina. Sirop de fer. Au bout de quarante jours, on a obtenu une amélioration notable. La jambe est redressée, le volume du genou a sensiblement diminué. Les douleurs articulaires ont disparu.

Le malade sort le 20 juin dans un état très-satisfaisant.

Obs. CCI. — *Tumeur blanche de l'articulation tibio-tarsienne droite.* — Cretchy (Jean), quarante-sept ans, garçon de cuisine, entre le 20 août 1875, salle Saint-Augustin, 50.

Pas d'antécédents pathologiques; ce malade vit continuellement dans des lieux humides. Depuis un an il éprouve des douleurs et de la gêne dans les mouvement du pied droit; peu à peu du gonflement périarticulaire est survenu. Aujourd'hui, la tuméfaction de l'articulation tibio-tarsienne est rendue plus apparente par l'atrophie commençante de la jambe. La peau a gardé ses caractères normaux. En avant de la malléole interne on trouve la cicatrice d'un trajet fistuleux ancien. Au toucher on constate un empâtement de toutes les parties voisines de l'articulation. Pas de fluctuation, mais on sent manifestement la présence de fongosités.

Douleurs s'exaspérant par la pression et les mouvements de l'articulation. Les mouvements de flexion et d'extension du pied sont très-limités. Claudication pendant la marche. L'état général est mauvais: amaigrissement considérable.

Immobilisation du membre. Badigeonnages de teinture d'iode, compression ouatée. Traitement interne: vin de quinquina, sirop d'iodure de fer, huile de foie de morue.

Au bout d'un mois de traitement, le gonflement a presque disparu. Les mouvements du pied sont à peu près revenus, et les douleurs sont moins vives. Le malade quitte le service le 22 septembre avec un appareil silicaté. Il revient un mois après sa sortie. On constate une amélioration notable. Les mouvements sont encore limités, mais s'exécutent sans douleurs.

Obs. CCII. — *Tumeur blanche de l'articulation tibio-tarsienne gauche.* — Roux (Louis), trente et un ans, sculpteur, entre le 16 août 1875, salle Saint-Augustin, 57.

Syphilis il y a douze ans; traitement mercuriel pendant trois mois.

Il y a un an, sans cause connue, il ressentit de la gêne, puis de la douleur dans les mouvements du pied gauche. Bientôt la marche fut impossible, et le repos au lit devint forcé. Au bout de onze mois rémission des symptômes, le malade avait repris ses occupations, lorsqu'il y a un mois il fit un faux pas à la suite duquel les mêmes accidents se reproduisirent.

Aujourd'hui, nous constatons les symptômes suivants : gonflement peu sensible du cou-de-pied, plus apparent au niveau de la malléole interne. Peau normale. Le toucher révèle un empâtement général sans fluctuation. Les extrémités osseuses ne paraissent pas altérées, pas de crépitation intraarticulaire. La jambe paraît légèrement atrophiée. Douleurs spontanées peu accentuées, mais s'exagérant par la pression et par les mouvements provoqués. Les mouvements spontanés sont abolis. Claudication.

Badigeonnage avec la teinture d'iode et compression ouatée pendant soixante-dix jours. Iodure de potassium, 2 grammes, puis 4 grammes par jour ; vin de quinquina, huile de foie de morue.

Le gonflement a diminué ainsi que les douleurs. Les mouvements sont presque revenus. Le malade quitte le service le 29 octobre pouvant marcher avec le secours d'une canne.

Obs. CCIII. — *Tumeur blanche de l'articulation tibio-tarsienne gauche.* — Gaillard (Jacques), quarante ans, cordonnier, entre le 29 août 1873, à la salle Sainte-Marthe, 5. Sujet tuberculeux, amaigri. Depuis trois mois, douleurs sourdes, continues dans l'articulation tibio-tarsienne gauche. Le cou-de-pied et la région malléolaire deviennent le siége d'un gonflement qui s'accentue de jour en jour. Aujourd'hui le pied gauche est uniformément tuméfié depuis la base des malléoles jusqu'aux phalanges. Les extrémités articulaires du tibia et du péroné participent au gonflement. La peau est amincie, luisante, et parcourue sur la face dorsale par les veines bleuâtres dilatées. Au toucher, empâtement des parties molles au niveau de l'articulation. La palpation et les mouvements déterminent de vives douleurs ; pas de crépitation, pas d'atrophie du membre. Vin de quinquina. Sirop d'iodure de fer. Immobilisation du membre dans un appareil plâtré à gouttière postérieure.

2 juin. — Un abcès s'ouvre en avant de la base de la malléole externe, pus séreux mal lié. A la suite de cet abcès, un trajet fistuleux s'établit. La suppuration persiste jusqu'au mois de juillet ; à cette époque on le voit diminuer peu à peu, puis se tarir.

Le 15 juillet, le malade quitte le service avec un appareil dans un état satisfaisant.

Obs. CCIV. — *Tumeur blanche médio-tarsienne. — Amputation sous-astragalienne. — Guérison.* — Chappal (Anatole), trente-cinq ans, entre le 5 décembre 1876, salle Sainte-Marthe, 15.

Au mois de mars dernier, apparition dans tout le tiers inférieur de la jambe d'une douleur vive, continue, qui finit par se localiser dans l'articulation tibio-tarsienne. Vésicatoires et cataplasmes sans résultat.

A son entrée : fistule au-dessous de la malléole externe du pied droit donnant issue à un liquide séro-purulent. Le stylet pénètre sur le cal-

canéum dont les faces antérieure et inférieure sont cariées. Articulation scaphoïdo-calcanéenne nageant dans le pus.

23 décembre. — Amputation sous-astragalienne. Arthrites fongueuses des articulations de la première rangée du tarse ; ostéite raréfiante du cuboïde. Réunion de la plaie au moyen de fils métalliques. Tube à drainage dans la partie déclive. — Injections d'eau alcoolisée. La température qui s'élève à 40° le soir redescend graduellement, et la guérison est complète au bout de cinq semaines.

§ IV

HYGROMAS.

Six observations : trois de ces tumeurs siégeaient dans des bourses séreuses du membre supérieur ; une dans la bourse séreuse trochantérienne gauche ; et deux dans la bourse prérotulienne.

Dans deux cas, l'hygroma succéda à un traumatisme brusque et, suivant une marche aiguë, aboutit à la suppuration.

Chez le malade de l'observation CCIV qui ne fut traité qu'au bout de cinq semaines, les parois du kyste étaient déjà fongueuses. Les autres hygromas, sauf celui de la hanche gauche, avaient une origine professionnelle ; l'un siégeait dans une bourse séreuse développée accidentellement au niveau de l'apophyse styloïde du cubitus chez un brunisseur qui, par son métier, était obligé de prendre un point d'appui continuel à ce niveau ; cette tumeur avait suppuré, la peau s'était ulcérée et le trajet était resté fistuleux. Peut-être cette marche insolite avait-elle pour raison d'être l'état général : le malade était tuberculeux (Obs. CCV) ; l'autre chez un ouvrier serrurier travaillant depuis longtemps à genoux.

Les traitements ont été très-simples, sauf pour l'hygroma de la hanche contre lequel nous avons dû employer l'ignipuncture, l'incision cruciale, le drainage, nous ont conduit rapidement à la guérison.

Obs. CCV. — *Coude droit (hygroma suppuré).* — Louis (Joseph), trente-quatre ans, journalier, entre le 20 juin 1875, salle Saint-Augustin, 46. Chute sur le coude droit il y a cinq semaines. Apparition immédiate

d'une tumeur fluctuante. Ouverture avec le bistouri; liquide incolore et visqueux ; formation d'une fistule. Actuellement en arrière de l'olécrâne, tumeur du volume d'un œuf. Indolente, sphérique. Au voisinage, fistule par laquelle sort de la sérosité. Rougeur et fluctuation.

21 juin. — Incision cruciale. Issue d'un liquide séro-sanguinolent mélangé de pus. Parois du kyste épaisses et fongueuses.

Mèches de charpie alcoolisées dans les incisions. Pendant dix jours suppuration ; guérison complète le 7 juillet.

Obs. CCVI. — *Poignet gauche (hygroma suppuré)*. — Sauveau (Charles), soixante-quatre ans, doreur brunisseur, entre le 3 septembre 1875, salle Sainte-Marthe, 59.

Les travaux de ce malade exigent que le sommet et le bord externe de l'apophyse styloïde du cubitus gauche prennent un point d'appui sur un plan résistant. Frottements continuels aux mêmes points. Il y a trois semaines, furoncle de la face dorsale de la main, douleurs et inflammation limités au niveau de la bourse séreuse professionnelle. Plus tard ulcération des téguments et issue de pus. Depuis lors cet orifice ne s'est point fermé. État général mauvais. Tuberculose au troisième degré. Caverne au sommet droit.

Immobilisation, compresses d'eau alcoolisée. Guérison de l'ulcération en quinze jours.

Obs. CCVII. — *Bourse séreuse trochantérienne gauche*. — Madron (Grégoire), vingt-six ans, maréchal-ferrant, entre le 4 mai 1867, salle Saint-Augustin, 9.

Pas d'antécédents pathologiques. Pas de traumatisme antérieur. Depuis dix-huit mois, douleurs violentes dans la région trochantérienne gauche qui rendent la marche et la station debout prolongées incertaines et douloureuses, bien que tous les mouvements du membre inférieur soient conservés. Aujourd'hui, la région trochantérienne est tuméfiée et déformée sur une étendue équivalant à la largeur de la main, cette déformation contraste singulièrement avec la région correspondante du côté opposé. Pas de rougeur, pas de vascularisation, ni de bosselures apparentes dans la peau ni dans les couches sous-jacentes. l'aspect ne change pas quand on fait exécuter les mouvements de la hanche. Quand on pratique la palpation, ce que le malade permet difficilement, on constate que la région trochantérienne seule est le siége d'un empâtement profond, qu'elle est douloureuse ; c'est au niveau de la face externe que la douleur est à son summum.

On peut se demander si la tuméfaction et la douleur ont leur siége dans les muscles trochantériens, dans la bourse séreuse sous-jacente ou même dans le grand trochanter. Les symptômes actuels éloignent l'idée d'une affection osseuse : il est probable que depuis une année cette affection se serait propagée par le diploé du col à l'articulation.

tandis que celle-ci demeure intacte. Il y a plutôt lieu de supposer que la tumeur siége dans la bourse séreuse sous-musculaire. En effet, le malade étant entré antérieurement dans le service de M. Cruveilhier, ce chirurgien fait une ponction exploratrice et retire une certaine quantité de liquide visqueux. Ce moyen n'ayant amené aucune amélioration, nous nous proposons de recourir à l'ignipuncture.

Ce traitement ne fut suivi d'aucune réaction fâcheuse et nous réussit parfaitement.

Au bout de huit jours, le malade marcha plus facilement, il put rester longtemps debout; les pressions devinrent moins douloureuses. Lotions de teinture d'iode à l'extérieur répétées chaque jour.

24 mars. — Les douleurs reparaissent avec une grave intensité. Ignipuncture. Les jours suivants, les douleurs cessent complétement et, dix jours après, le malade quitte l'hôpital complétement guéri.

Obs. CCVIII. — *Bourse séreuse prérotulienne droite.* — Proniers (Charles), cinquante-six ans, serrurier, entre le 20 juin 1875, salle Saint-Augustin 64. Travaille presque continuellement à genoux.

Depuis trois semaines il a remarqué, au niveau de la bourse séreuse prérotulienne du côté droit, une tumeur du volume d'un œuf de dinde, indolente, arrondie, franchement fluctuante dont la présence gêne les mouvements de flexion et d'extension du membre. Pas d'inflammation de voisinage.

22 juin. — Ponction et passage d'un tube à drainage. Issue de sérosité limpide et jaunâtre; injections iodées; guérison complète le 3 juillet.

Obs. CCIX. — *Bourse séreuse prérotulienne gauche* (*hygroma aigu traumatique*). — Pelletier (Adrien), vingt-deux ans, boucher, entre le 12 avril 1876, salle Saint-Augustin, 71.

4 avril. — Chute sur le genou. Ce malade a été de plus traîné par une voiture à une distance de 2 mètres environ.

5. — Gonflement douloureux des deux genoux plus marqué à droite, augmentant par la marche.

A son entrée le 12 avril, tumeur prérotulienne fluctuante du volume d'un œuf de dinde. Chaleur, rougeur de la peau, douleurs vives : léger mouvement fébrile.

13. — Incision cruciale; pus de bonne nature mêlé à du sang. Mèches imbibées d'alcool. Guérison le 29 avril.

---

d'une tumeur fluctuante. Ouverture avec le bistouri; liquide incolore et visqueux ; formation d'une fistule. Actuellement en arrière de l'olécrâne, tumeur du volume d'un œuf. Indolente, sphérique. Au voisinage, fistule par laquelle sort de la sérosité. Rougeur et fluctuation.

21 juin. — Incision cruciale. Issue d'un liquide séro-sanguinolent mélangé de pus. Parois du kyste épaisses et fongueuses.

Mèches de charpie alcoolisées dans les incisions. Pendant dix jours suppuration ; guérison complète le 7 juillet.

Obs. CCVI. — *Poignet gauche (hygroma suppuré)*. — Sauveau (Charles), soixante-quatre ans, doreur brunisseur, entre le 3 septembre 1875, salle Sainte-Marthe, 59.

Les travaux de ce malade exigent que le sommet et le bord externe de l'apophyse styloïde du cubitus gauche prennent un point d'appui sur un plan résistant. Frottements continuels aux mêmes points. Il y a trois semaines, furoncle de la face dorsale de la main, douleurs et inflammation limités au niveau de la bourse séreuse professionnelle. Plus tard ulcération des téguments et issue de pus. Depuis lors cet orifice ne s'est point fermé. État général mauvais. Tuberculose au troisième degré. Caverne au sommet droit.

Immobilisation, compresses d'eau alcoolisée. Guérison de l'ulcération en quinze jours.

Obs. CCVII. — *Bourse séreuse trochantérienne gauche*. — Madron (Grégoire), vingt-six ans, maréchal-ferrant, entre le 4 mai 1867, salle Saint-Augustin, 9.

Pas d'antécédents pathologiques. Pas de traumatisme antérieur. Depuis dix-huit mois, douleurs violentes dans la région trochantérienne gauche qui rendent la marche et la station debout prolongées incertaines et douloureuses, bien que tous les mouvements du membre inférieur soient conservés. Aujourd'hui, la région trochantérienne est tuméfiée et déformée sur une étendue équivalant à la largeur de la main, cette déformation contraste singulièrement avec la région correspondante du côté opposé. Pas de rougeur, pas de vascularisation, ni de bosselures apparentes dans la peau ni dans les couches sous-jacentes. l'aspect ne change pas quand on fait exécuter les mouvements de la hanche. Quand on pratique la palpation, ce que le malade permet difficilement, on constate que la région trochantérienne seule est le siége d'un empâtement profond, qu'elle est douloureuse ; c'est au niveau de la face externe que la douleur est à son summum.

On peut se demander si la tuméfaction et la douleur ont leur siége dans les muscles trochantériens, dans la bourse séreuse sous-jacente ou même dans le grand trochanter. Les symptômes actuels éloignent l'idée d'une affection osseuse : il est probable que depuis une année cette affection se serait propagée par le diploé du col à l'articulation.

tandis que celle-ci demeure intacte. Il y a plutôt lieu de supposer que la tumeur siége dans la bourse séreuse sous-musculaire. En effet, le malade étant entré antérieurement dans le service de M. Cruveilhier, ce chirurgien fait une ponction exploratrice et retire une certaine quantité de liquide visqueux. Ce moyen n'ayant amené aucune amélioration, nous nous proposons de recourir à l'ignipuncture.

Ce traitement ne fut suivi d'aucune réaction fâcheuse et nous réussit parfaitement.

Au bout de huit jours, le malade marcha plus facilement, il put rester longtemps debout; les pressions devinrent moins douloureuses. Lotions de teinture d'iode à l'extérieur répétées chaque jour.

24 mars. — Les douleurs reparaissent avec une grave intensité. Ignipuncture. Les jours suivants, les douleurs cessent complétement et, dix jours après, le malade quitte l'hôpital complétement guéri.

Obs. CCVIII. — *Bourse séreuse prérotulienne droite.* — Proniers (Charles), cinquante-six ans, serrurier, entre le 20 juin 1875, salle Saint-Augustin 64. Travaille presque continuellement à genoux.

Depuis trois semaines il a remarqué, au niveau de la bourse séreuse prérotulienne du côté droit, une tumeur du volume d'un œuf de dinde, indolente, arrondie, franchement fluctuante dont la présence gêne les mouvements de flexion et d'extension du membre. Pas d'inflammation de voisinage.

22 juin. — Ponction et passage d'un tube à drainage. Issue de sérosité limpide et jaunâtre; injections iodées; guérison complète le 3 juillet.

Obs. CCIX. — *Bourse séreuse prérotulienne gauche* (*hygroma aigu traumatique*). — Pelletier (Adrien), vingt-deux ans, boucher, entre le 12 avril 1876, salle Saint-Augustin, 71.

4 avril. — Chute sur le genou. Ce malade a été de plus traîné par une voiture à une distance de 2 mètres environ.

5. — Gonflement douloureux des deux genoux plus marqué à droite, augmentant par la marche.

A son entrée le 12 avril, tumeur prérotulienne fluctuante du volume d'un œuf de dinde. Chaleur, rougeur de la peau, douleurs vives : léger mouvement fébrile.

13. — Incision cruciale; pus de bonne nature mêlé à du sang. Mèches imbibées d'alcool. Guérison le 29 avril.

CHAPITRE V

MALADIES DU SYSTÈME NERVEUX

Nous verrons dans un premier paragraphe les affections des centres nerveux et des nerfs sensitifs ou moteurs.

Le second paragraphe, plus étendu, comprendra tous les faits relatifs aux organes sensoriaux ou à leurs annexes.

§ 1

AFFECTIONS PORTANT SUR LES CENTRES NERVEUX OU SUR DES NERFS DONNÉS.

Nous avons eu dans notre service une commotion cérébrale consécutive à une chute sur la tête, une affection traumatique de la moelle épinière sur laquelle nous insisterons un instant, enfin, une tumeur du nerf médian.

Le cas relaté dans l'observation CCX présente des particularités extrêmement curieuses.

Nous avons eu le malade à l'hôpital très-longtemps après le début des accidents et il ne présentait plus à ce moment qu'une attitude vicieuse, avec un peu de contracture des extrémités inférieures, mais, avant d'en arriver là, il avait passé par des péripéties très-nombreuses qu'il décrit minutieusement et très-probablement d'une manière exacte.

Le point de départ fut un effort brusque exagéré fait pour soulever un lourd fardeau. Une sensation très-pénible de déchirure se produisit subitement au niveau de la colonne dorsale, elle se serait même accompagnée d'un craquement entendu par le blessé seul. Malgré cet accident et la chute qui le suivit, le malade put se relever, marcher assez longtemps à pied et même reprendre le travail après vingt-quatre heures.

C'est à partir de ce moment que commence la série de phénomènes de compression médullaire.

Les membres inférieurs s'alourdissent ; leur sensibilité devient obtuse et une paralysie motrice et sensitive complète arrive graduellement. Le bras droit se prend à son tour, l'anesthésie gagne le thorax, l'abdomen ; les fibres musculaires de la vessie et du rectum cessent de fonctionner, la nutrition souffre elle-même et des eschares se forment rapidement au niveau du sacrum.

Si l'apparition de ces symptômes graves eût suivi immédiatement l'accident, on eût certainement cru à une fracture des vertèbres suivie de compression de la moelle par un fragment osseux, et on eût porté un pronostic grave. Quoique cette hypothèse parût invraisemblable dans le cas présent, l'état du malade n'en était pas moins inquiétant. Pendant six mois il persista ; puis la sensibilité revint, les membres recouvrèrent peu à peu leurs mouvements, et il ne resta plus que la contracture qui persiste actuellement.

Le névrome siégeait sur le trajet du médian (Obs. CCXI). Son ablation ne fut suivie d'aucun accident immédiat, mais l'index et le médius restèrent froids, leurs deux dernières phalanges demi-fléchies en même temps que la sensibilité était abolie sur la face dorsale de la main.

Obs. CCX. — *Commotion cérébrale à la suite d'une chute sur la tête.* — Crépiat (Gabriel), vingt ans, maçon, entre le 24 novembre 1873, salle Sainte-Marthe, 73. A fait une chute de la hauteur d'un étage, la tête sur le pavé. Perte de connaissance pendant deux heures au bout desquelles on l'apporte à l'hôpital.

Coma complet, pas de réponse à nos questions. Aucune trace de contusions sur les autres parties du corps ; légère hémorrhagie nasale. Pas d'ecchymoses sous-conjonctivales. Pas d'écoulement liquide par les oreilles. Pas de troubles de la sensibilité, ni du mouvement. P = 55. Bourdonnements continuels dans l'oreille droite ; surdité presque complète de ce côté : il faut qu'une montre touche le pavillon de l'oreille pour être entendue.

Le lendemain, coma moins profond, somnolence. Le malade accuse toujours de violentes douleurs de tête, le point maximum répond aux sutures des pariétaux. La pression les exaspère. Bien que les

cheveux soient rasés, nulle part on ne trouve d'enfoncement ni de fracture des os du crâne. Défaut d'appétit, nausées, deux vomissements dans la journée.

26 novembre. — Même état, le malade se plaint toujours de bourdonnements dans l'oreille droite. Un vomissement, langue blanche, saburrale. P = 60. Température normale. Purgatif salin.

27. — État de somnolence moins accusé. Le malade se plaint toujours de douleurs de tête. Application d'un vésicatoire volant sur la nuque.

30. — Mieux sensible, l'appétit revient, les bourdonnements d'oreille sont moins accusés, mais la surdité est toujours complète.

2 décembre. — Douleurs moins vives mais encore très-appréciables. P = 70.

4. — Une montre est entendue à 5 centimètres du pavillon de l'oreille; bourdonnements presque disparus, ne revenant que par intervalles.

6. — Mieux progressif. P = 75.

8. — Ces symptômes ont disparu complétement. Pas de bourdonnements d'oreille, l'ouïe est la même des deux côtés.

Le malade quitte le service le 9 décembre complétement guéri.

Obs. CCXI. — *Traumatisme de la moelle. — Phénomènes de compression brusque apparaissant quarante-huit heures après l'accident. — Contracture persistante des deux membres inférieurs.* — Marchand (Eugène), trente ans, peintre, entre le 15 décembre 1876, salle Sainte-Marthe, 15. Il y a huit ans (24 octobre 1868), il éprouva pendant qu'il soulevait un lourd fardeau une sensation de déchirure le long de la colonne vertébrale, il aurait même entendu un craquement. Tombé aussitôt, il put se relever et rentrer chez lui; bien que la nuit fût assez pénible, il se leva le lendemain matin et se rendit de nouveau à son travail qu'il dut quitter presque aussitôt pour reprendre le lit. Le second jour qui suivit l'accident, il vit apparaître une série de phénomènes inquiétants :

Pesanteur des membres inférieurs puis, paralysie presque complète du mouvement et de la sensibilité; vers neuf heures du matin le bras droit fut paralysé à son tour. Téguments du thorax et de l'abdomen anesthésiqués; impossibilité d'uriner et d'aller à la garde-robe. Il paraîtra même qu'une boule un peu trop chaude mise aux pieds aurait déterminé une brûlure au second degré sans qu'il en eût conscience.

Point très-douloureux à la pression sur la colonne vertébrale; à l'union des régions dorsale et lombaire; pas la moindre déformation.

Au bout de quelques jours, apparition d'eschares au sacrum et sur le grand trochanter. Pendant six semaines, l'état resta le même; au bout de ce temps la paralysie du bras droit diminua, mais il ne put s'en servir qu'au bout de six mois. Les téguments du thorax et de l'abdomen reprirent leur sensibilité; la respiration, très-pénible jusqu'alors, devint

plus facile; enfin les mêmes alternatives se montrèrent aux membres inférieurs; mais à mesure que la sensibilité reparaissait, il y avait contracture des muscles des deux jambes. Cette contracture était telle que par suite de la flexion des cuisses sur le bassin, les genoux touchaient la base du thorax. La sensibilité devenait de plus en plus marquée et les eschares marchaient vers la guérison.

Au bout de cinq à six mois, la contracture diminua légèrement en même temps que la sensibilité redevint normale, enfin le malade arriva graduellement à l'état dans lequel on le trouve aujourd'hui :

Rien d'anormal sur le trajet de la colonne vertébrale; aucune déformation, le point douloureux a disparu, cicatrices sur les régions

Adducteurs fémoraux transformés en une corde dure et saillante sous la peau. Inclinaison marquée du bassin en avant (forme en Z). — Mouvements libres et aussi énergiques que dans l'état normal. Sensibilité intacte, sauf un peu d'hyperesthésie de la région plantaire. Il ne peut à cause de cela porter de souliers. Marche difficile, sautillements et choc des jambes l'une contre l'autre, rien au membre supérieur, cicatrices sur les régions sacrées et fessières, demi-flexion des jambes sur les cuisses (elles font angle de 160° environ) impossible à vaincre.

Reste pendant trois semaines dans le service sans changement appréciable.

Obs. CCXII. — *Névrôme du nerf médian. — Ablation.* — (Le moule de la pièce est dans notre musée de Saint-Louis.) — Duval (Marie), vingt et un ans, feuillagiste, entre le 24 avril 1876, salle Sainte-Marthe, 54, pour une tumeur du bras droit. Bonne constitution, pas de maladies antérieures. Réglée à quatorze ans, menstruation régulière. En 1870, elle se livrait à des travaux manuels pénibles, quand elle ressentit brusquement dans le bras une douleur aiguë s'irradiant dans l'avant-bras et jusque dans l'extrémité des doigts. Un peu de repos suffit à calmer cette douleur, mais quelques semaines après elle remarqua à l'union du tiers inférieur avec le tiers moyen du bras une grosseur du volume d'une noisette, dure, douloureuse à la pression. Aucun trouble sensitif du côté de l'avant-bras et de la main, mais seulement une certaine faiblesse du membre.

Jusqu'en 1873 la tumeur resta stationnaire; à partir de cette époque, elle grossit, devint douloureuse, et l'empêcha de travailler.

Nous constatons aujourd'hui qu'elle siége au bord interne du biceps, à l'union des tiers moyen et inférieur du bras; elle est ovoïde, du volume d'une noisette et bien circonscrite. La peau qui la recouvre est distendue, mobile à la surface et conserve ses caractères normaux; pas de bosselures, pas de dilatation des veines sous-cutanées. Consistance uniforme si ce n'est en un point situé à la partie médiane inférieure. Douleurs à la pression tellement vives qu'il est difficile de dire d'une

manière certaine, si la tumeur est liquide ou solide. La sensibilité de l'avant-bras et celle de la paume de la main sont parfaitement conservées, de même que celle du petit doigt, de l'annulaire et du médius, mais celle de l'index est à peu près nulle. Les mouvements de flexion et d'extension de l'avant-bras sont difficiles, le membre est tenu constamment dans la demi-flexion. Depuis plusieurs mois, sensation de pesanteur, de gêne, de faiblesse et d'endolorissement dans le bras, l'avant-bras et la main. Rien dans les artères.

Il est facile de voir que la tumeur ne siége ni dans la peau, ni dans le tissu cellulaire, ni dans l'aponévrose, bien que celle-ci soit directement soulevée et tendue à la surface. De même que l'aponévrose superficielle, les muscles voisins sont indépendants de la tumeur qui ne les suit pas dans leurs mouvements ; l'artère est refoulée en avant : d'ailleurs aucun mouvement d'expansion ne permet de supposer qu'il s'agit d'un sac anévrysmal. Les veines collatérales ont conservé leurs caractères normaux.

La tumeur n'est ni molle, ni réductible comme le sont les tumeurs veineuses simples, ni rougeâtre comme une masse variqueuse enflammée. Elle est accolée à la cloison fibreuse intermusculaire et au périoste, mais elle n'a pas la fixité des tumeurs qui ont pris naissance dans ces tissus. Elle occupe exactement le trajet du nerf médian et donne lieu à des troubles fonctionnels tellement précis qu'il est impossible, en tenant compte de la forme et de l'aspect, de méconnaître que nous avons affaire à un névrôme. On sait d'ailleurs combien ils sont fréquents dans la région.

Reste à déterminer s'il est développé à la surface ou dans l'épaisseur du nerf. La seconde hypothèse nous paraît plus vraisemblable en raison de l'intensité des douleurs au toucher, et de leur irradiation sur les branches périphériques.

Quoique la masse morbide soit solide dans la plus grande partie de son étendue, il est cependant difficile d'affirmer s'il n'y a pas une poche liquide kystique, comme nous avons eu l'occasion d'en rencontrer.

D'ailleurs l'opération nous permettra de déterminer la nature du névrôme, de dire s'il est central ou périphérique, simplement accolé au nerf médian ou peu adhérent au névrilème. En tenant compte d'ailleurs de la consistance, de la forme arrondie, de la marche, nous sommes conduits à admettre qu'il s'agit d'un sarcome.

Nous l'enlèverons seul ou avec les faisceaux nerveux les plus immédiatement en rapport avec lui et nous ménagerons le tronc nerveux autant que nous le pourrons tout en tenant compte du danger de la récidive; si, au contraire, les faisceaux du nerf sont étalés à la surface, et s'ils ont contracté des adhérences trop intimes avec la surface de la tumeur, il faudra l'exciser en totalité.

29 avril. — Opération, chloroforme, incision verticale avec le bistouri passant par le centre de la tumeur et intéressant successivement la peau, le tissu cellulaire et l'aponévrose en évitant la veine basilique. L'enveloppe celluleuse de la tumeur mise à nu, nous procédons à l'énucléation avec une sonde cannelée résistante. Nous voyons que sur toute la surface les faisceaux du nerf sont étalés et confondus avec le tissu morbide si bien qu'il serait impossible de les disséquer : aussi nous prenons immédiatement le parti de couper le tronc nerveux au-dessus et au-dessous de la tumeur.

A la coupe, on voit que celle-ci a pris naissance dans l'épaisseur du nerf médian et qu'elle contient trois cavités, l'une grande comme une tête d'épingle, les autres comme une lentille. Dans l'une des cavités, il y a de la sérosité, dans les deux autres, on trouve de petits foyers hémorrhagiques. La tumeur enlevée, nous rapprochons les bords de la plaie au moyen de bandes de diachylon, et nous faisons le pansement habituel avec de la charpie imbibée d'alcool.

30 avril. — T = 38. 2. — P = 92. La malade a eu un peu de fièvre, elle a dormi quelques heures. Pas d'appétit, elle prend du bouillon avec répugnance ; depuis quelque temps, cette jeune fille souffrait tellement qu'elle avait perdu l'appétit.

1er mai. — T = 38. P = 85. Se trouve assez bien ; a dormi la plus grande partie de la nuit. Appétit toujours nul. Peu de fièvre. Même pansement, rien à noter du côté de la plaie ; vin de Bagnols.

2. — T = 37. 9. P = 80. Le mieux continue ; potages. La plaie se cicatrise rapidement. Insensibilité dans l'index ; sensibilité très-diminuée dans les autres doigts et la paume de la main.

3. — Pas de fièvre ; sommeil ; peu de douleurs ; appétit. A partir de ce jour la malade a continué à aller de mieux en mieux ; elle a repris ses forces ; la sensibilité a reparu dix-sept jours après l'opération ; et, au bout de vingt-trois jours, elle nous quittait, complétement guérie.

Elle revint nous voir le 20 novembre suivant. L'avant-bras était légèrement fléchi sur le bras comme avant l'opération. Les muscles du membre supérieur étaient atrophiés ainsi que le démontrent les mesures suivantes.

Circonférence : Au niveau du poignet, à gauche 14c, à droite 13c 1/2 ; au-dessous des apophyses humérales, à gauche 21c 1/2, à droite 20c 1/2 ; au-dessus de ces apophyses, à gauche 20c, à droite 20c ; à la partie supérieure du bras, à gauche 22c 1/2, à droite 22c.

L'atrophie est surtout marquée au niveau de la paume et de la face dorsale de la main.

La cicatrice de la plaie est de temps en temps le siége d'élancements, mais il n'y a pas de douleurs dans le reste du membre.

L'index et le médius sont froids, leurs deux dernières phalanges sont fléchies, presque à angle droit et ne peuvent être ramenées dans l'extension : la sensibilité est abolie complétement à leur face dorsale, mais elle n'est que diminuée au pouce et à la paume de la main.

La contractilité électrique des muscles de l'avant-bras et de la main n'est pas abolie, mais elle est moins prononcée que du côté opposé.

§ II

MALADIES DES ORGANES DES SENS.

Les observations qui s'y rapportent sont au nombre de dix-sept. Comme toujours, les petites tumeurs des sourcils ou des paupières, les affections conjonctivales ou cornéennes, les otites, les polypes naso-pharyngiens en forment la plus grande partie. Nous n'avons rien à ajouter ici à ce que nous avons exposé dans nos leçons (*Cataracte*, 1875 ; *Polypes de l'oreille*, 1875 ; *Polypes naso-pharyngiens*, Ire partie de ce volume, pourtant nous devons attirer l'attention sur les observations CCXXVII et CCXXVIII. Dans la première il s'agissait d'un carcinome de la membrane de Schneider à développement rapide. Cette tumeur avait commencé sous forme de polype pédiculé d'apparence inoffensive, ce qui ne l'empêcha point de récidiver presque immédiatement après l'arrachement, d'envahir toute la pituitaire, de détruire en partie les os du voisinage et de venir faire saillie au dehors. Nous enlevâmes aussi largement que possible en ayant soin de ne ménager aucune des parties que les cellules pouvaient avoir infiltrées. Tout marcha à souhait ; la plaie guérit, on ne voyait point de récidive, et malgré la gravité intrinsèque de la tumeur on pouvait espérer un repos relativement long. Une dernière surprise nous était réservée, un prolongement crânien qui n'avait révélé sa présence ni pendant l'opération, ni pendant la guérison de la plaie détermina, sans que rien le fît prévoir, un ictus apoplectique qui foudroya la malade un jour après sa sortie de l'hôpital.

L'observation CCXXVIII, relative à une malade de la ville, contient l'histoire d'une ostéite chronique étendue, accompagnée d'épaisissement de la fibro-muqueuse, d'obturation

complète d'une des narines, d'un ozène contre lequel tous les traitements avaient été impuissants. Nous dûmes agir comme pour un polype naso-pharyngien. Afin d'atteindre les cornets malades et de les enlever, nous réséquâmes une portion notable du maxillaire supérieur du côté correspondant.

Résumé des affections des organes des sens et des opérations qu'elles ont nécessitées.

Organes..	de la vision....	Annexes du globe de l'œil.....	Sourcils..... 2
			Paupières..... 4
			Conjonctive... 2
		Différentes parties du globe de l'œil.....	Cornée..... 2
			Cristallin..... 1
	de l'audition...	Oreille externe.....	1
		Oreille moyenne.....	1
		Cellules mastoïdiennes.....	1
	de l'olfaction..	Cavité naso-pharyngienne.....	1
		Muqueuse des fosses nasales.....	1
		Cornets.....	1
	TOTAL.....		17

Opérations pratiquées.

Appareil de la vision ou ses annexes..	9	dont	8	succès.
— de l'audition.....	1	—	1	—
— de l'olfaction.....	3	—	3	—
TOTAL.....	13	—	12	—

A. — APPAREIL DE LA VISION ET SES ANNEXES.

1° *Sourcil.*

OBS. CCXIII. — *Abcès (sourcil gauche).* — Page (Antoine), vingt-neuf ans, cordonnier, entre le 3 mars 1876, salle Sainte-Marthe, 26. Depuis quinze jours, petit phlegmon circonscrit développé spontanément au niveau de la queue du sourcil droit. — Cataplasmes, vomitif.

5 mars. — Ouverture de l'abcès avec le bistouri. Guérison le 7 mars.

OBS. CCXIV. — *Kyste (sourcil gauche).* — Colin (P.), quarante-cinq ans, entre le 25 septembre 1875. Kyste du volume d'un pois développé depuis six mois au niveau de la queue du sourcil gauche. Extirpation du kyste

sans ouvrir l'enveloppe. Contenu : sérosité albumineuse ; paroi formée de fibres de tissu conjonctif et de quelques fibres élastiques doublées en dedans d'une couche de cellule épithéliale. Guérison de la plaie en quatre jours.

2° *Paupières.*

Obs. CCXV. — *Kyste séreux développé dans l'épaisseur du ligament suspenseur de la paupière supérieure droite.* — Maillard (Joseph), treize ans, entre le 15 décembre 1875, salle Saint-Augustin, 27. Il y a deux mois, remarqua dans l'épaisseur de la paupière une tumeur du volume d'un haricot, qui s'accrut lentement sans déterminer ni douleurs, ni troubles fonctionnels. Aujourd'hui, elle offre le volume d'une amande et répond par son centre au tiers interne du sillon orbito-palpébral ; son extrémité inférieure est dirigée vers la commissure interne ; son extrémité supérieure semble se terminer en pointe au-dessous de l'arcade orbitaire. La peau qui la recouvre est lisse, tendue, les plis transversaux ont disparu. Les vaisseaux sous-cutanés sont très-apparents, mais il n'existe ni changement de coloration ni élévation de température. La paupière supérieure est abaissée au-devant de la cornée qu'elle recouvre en partie. Au toucher, elle offre une surface uniformément convexe sans lobes ni bosselures, recouverte par la peau et le muscle orbiculaire qui sont mobiles au-dessus d'elle. La face profonde est aplatie ; elle est molle, mais la fluctuation n'est pas très-nette à cause de la distension des parois. En la relevant au moyen d'un rétracteur, on voit que la partie inférieure de la tumeur fait relief sous la conjonctive palpébrale ; pas de douleurs à la pression, pas de douleurs spontanées. Rien du côté du globe oculaire.

Le diagnostic, placé en tête de cette observation, fut fait avant l'enlèvement de la tumeur, d'après : 1° la mollesse allant presque jusqu'à la fluctuation ; 2° l'absence du cloisonnement des lipômes ; 3° l'apparition spontanée de la tumeur sans accidents inflammatoires antérieurs. 4° la rareté des kystes dermoïdes en ce point ; 5° la coloration différente de celle des kystes sanguins.

18 décembre. — Enlèvement du kyste. Tension de la paupière du côté externe ; division transversale de la peau dans toute son épaisseur avec le bistouri dans le fond du sillon palpébral. Division de l'orbiculaire et du tissu cellulaire sous-jacent. Le kyste est alors mis à nu, et on constate qu'il siége dans l'épaisseur du ligament suspenseur de la paupière et se prolonge vers l'angle interne. Réunion des deux extrémités de la plaie avec des épingles fines ; le milieu est laissé ouvert pour faciliter l'écoulement du pus. — Compresses d'eau tiède. Réunion avec des bandelettes de tarlatane collodionnée. — Guérison le 4 juin.

Obs. CCXV. — *Kyste sébacé (paupière supérieure droite).* — Robin (Gustave), trente-cinq ans, cordonnier, entre le 4 décembre 1875. Porte depuis deux mois une tumeur de la paupière supérieure droite ayant aujourd'hui le volume d'un pois. Siége au milieu du sillon orbito-palpébral irréductible. Consistance inégale, dure par places, fluctuante dans d'autres; bosselures, gêne mécanique de la vision. Extirpation. Une tache noire de la peau correspondant au sommet du kyste persiste après l'opération. Il s'agit probablement là d'une stase sanguine dans les vaisseaux des papilles. Suture avec trois fils. Réunion par première intention. Le troisième jour, bandelettes collodionnées. Guérison.

Obs. CCXVI. — *Chalazion (paupière inférieure droite).* — Rabit (Marie), vingt-cinq ans, femme de chambre, entre le 16 décembre 1876.

Chalazion de la paupière inférieure droite ayant débuté, il y a deux mois, près de la commissure externe, a aujourd'hui le volume d'un gros pois. — Extirpation. Guérison.

* Obs. CCXVIII.— *Cancroïde (paupière inférieure gauche).* — *Extirpation.* — *Guérison.* — M. F., vu pour la première fois le 1er juillet 1876. Sans antécédents diathésiques. A vu apparaître, il y a quatre ans, un petit bouton sur la paupière inférieure du côté gauche. Plusieurs traitements ont été impuissants.

Actuellement la tumeur occupe toute l'épaisseur de la paupière, y compris la conjonctive palpébrale.

6 juillet. — Extirpation avec le bistouri, après anesthésie par le chloroforme. Guérison sans ectropion.

3° *Conjonctive.*

Obs. CCXVIX. — DDC. *Conjonctivite.* — Husson (Jules), seize ans, imprimeur, entre le 16 décembre 1876, salle Sainte-Marthe, 9. Strumeux. Depuis quatre jours : d. d. c ; conjonctivites simples sans phlyctènes, collyre au nitrate d'argent. Applications de compresses chaudes. Guérison en huit jours.

Obs. CCXX. — DDC. *Conjonctivite granuleuse.* — *Pannus.* — Charles J..., souffleur en verre, entre le 18 août 1875, salle Saint-Augustin, 52. Conjonctivite depuis deux ans. Accidents aigus. Douleur. Œdème palpébral. Sensation de gravier. Photophobie depuis deux mois. Granulations nombreuses, surtout dans les deux paupières supérieures. *Pannus crassus* plus marqué à droite. Cautérisation des granulations au sulfate de cuivre; au bout de quinze jours, elles sont moins vivaces. Cautérisation avec une solution de nitrate d'argent au 10e. Disparition du pannus et des accidents aigus au bout d'un mois.

4° *Cornée.*

Obs. CCXXI. — OD. *Kératite suppurée, consécutive à une brûlure. — Perforation de la cornée. — Irido-choroïdite. — Staphylôme. — Accidents sympathiques.* — OG. *Opération de Crittchett.* — Begote (Auguste), vingt-quatre ans, fumiste, entre le 10 juillet 1875. Il y a quatre mois, brûlure et perforation de la cornée par de la chaux incandescente, consécutivement leucome partiel ; synéchies antérieures étendues. Staphylome partiel. Atrophie du globe et sensation de lumière très-faible. Conjonctivite et kératite légères du côté opposé, accompagnées de douleurs et d'un peu de photophobie (probablement début d'ophthalmie sympathique).

Opération de Critchett sur l'œil staphylomateux. Guérison de la plaie et des accidents sympathiques au bout de quinze jours. Peut porter un œil artificiel.

Obs. CCXXII. — *Leucome total adhérent. — Tatouage.* — Louise X..., dix-huit ans, couturière, entre le 1er décembre 1876, salle Sainte-Marthe, 36. Kératites scrofuleuses suppurées rebelles ; perforation de la cornée ; leucome total adhérent consécutif. La malade réclame l'amputation ou l'énucléation de l'œil afin de pouvoir obvier à la difficulté actuelle en portant un œil artificiel. Au lieu d'un traitement aussi radical et dont aucun trouble fonctionnel ne démontre la nécessité actuelle, nous pratiquons simplement le tatouage après avoir chloroformé la malade qui est extrêmement pusillanime. Succès complet.

5° *Cristallin.*

Obs. CCXXIII. — DDC. *Cataractes.* — Baupin (Louis), cinquante-sept ans, tonnelier, entre le 27 juillet 1875, salle Saint-Augustin, 39.

DDC. Cataractes lenticulaires mûres.

OG. Cataracte mûre depuis six mois. Compte les doigts à 3 pieds ch. v. l.

OD. Cataracte mûre depuis deux mois. Compte les doigts à 6 pieds ch. v. l.

Albumine en quantité notable dans les urines.

30 août. — Extraction de la cataracte gauche (procédé décrit dans les cliniques de 1875). Le malade est indocile et déplace son bandeau le deuxième jour. Irido-choroïdite. Atrophie consécutive du globe de l'œil.

OD. N'est pas opéré.

B. — Appareil de l'audition.

1° *Oreille externe.*

Obs. CCXXIV. — *Hématome du pavillon de l'oreille gauche.* — Darbel,

vingt-huit ans, pâtissier, entre le 1er mars 1876, salle Saint-Augustin, 3. Il y a cinq semaines, une tumeur hémisphérique du volume d'une noisette, d'une coloration rouge lie de vin, au sommet, plus pâle vers la base, de consistance molle et fluctuante, s'est développée sur l'hélix du pavillon de l'oreille gauche. Pas de cause déterminante connue. Ponction. Sang noirâtre non coagulé. Guérison.

2° *Oreille moyenne.*

Obs. CCXXV. — *Otite moyenne. — Suppuration de la grande cellule mastoïdienne. — Trépanation. — Guérison.* — Huguet (Eugène), quarante-huit ans, corroyeur, entre le 25 juillet 1876, salle Saint-Augustin, 44. Il y a six semaines, a des bourdonnements d'oreille et une surdité complète du côté droit, accompagnée d'une douleur limitée très-vive au sommet de l'apophyse mastoïde. Dix sangsues *loco dolenti.* Disparition des accidents aigus. Ils ont reparu depuis, et aujourd'hui on trouve : œdème et rougeur des téguments qui recouvrent l'apophyse mastoïde. Douleur à la pression. Bourdonnements d'oreille. Diminution de l'ouïe. Tic tac d'une montre à 10 cent. Pas d'otorrhée. Pendant huit jours, iodure de potassium sans résultat.

10 juillet. — Trépanation de l'apophyse mastoïde. Ostéite suppurée de la paroi externe. Pus dans la grande cellule ; induration et œdème des téguments.

Canule à demeure. Lavages à l'eau alcoolisée. Guérison complète le 24 juillet.

Obs. CCXXVI. — *Otite moyenne. — Perforation du tympan.* — Maubert (Gabriel), vingt-sept ans, charpentier, entre le 3 mars 1876, salle Sainte-Marthe, 32.

Depuis douze mois otorrhée profuse et vive, douleurs intra-auriculaires. Surdité. Tic tac d'une montre à 5 cent. Perforation du tympan. Injections fréquentes d'eau de sureau. Guérison de la suppuration le 10 mars.

Obs. — CCXXVII. *Polype naso-pharyngien.* — Voy. 3e Leçon, p. 120.

Obs. CCXXVIII. — *Carcinome à petites cellules de la membrane de Schneider débutant sous forme d'un polype pédiculé des fosses nasales. — Arrachement. — Récidive rapide. — Extirpation radicale. — Guérison de la plaie. — Ictus apoplectique. — Mort. — Autopsie. — Prolongement intra-crânien.* — Femme Maupin (Aimable), quarante-deux ans, sans profession, entre le 28 janvier 1876, salle Sainte-Marthe, 52. Apparition, au mois de mars 1875, d'une petite tumeur polypoïde pédiculée dans la narine droite. Cette tumeur fut arrachée au mois de septembre de la même année.

Au bout de deux mois, récidive sur place, avec apparition rapide de

cachexie. Dyspnée menaçante. Amaigrissement. Teinte jaune paille. La tumeur se développe de même en dedans, en dehors, en haut et en bas. Au moment de son entrée, elle fait au dehors vers la racine du nez une saillie arrondie de la grosseur d'une châtaigne ; en dedans des narines qu'elle a notablement élargies, on distingue : 1° du côté gauche une masse rougeâtre fongueuse et saignante ; 2° du côté droit un boursouflement marqué de la muqueuse qui est fortement vascularisée, mais pas de tumeur. Les téguments qui recouvrent la saillie faciale sont d'autant plus vascularisés qu'on se rapproche davantage de la ligne médiane. Les dimensions sont les suivantes :

Diamètre transversal.....	0m,02
Hauteur.....	0m,01

Les deux fosses nasales sont imperméables même pour les sondes les plus fines. Tension douloureuse de toute la région.

5 février. — Ablation de la tumeur. Chloroformisation et précautions habituelles pour empêcher le sang de tomber dans les voies aériennes (V. leçon IV, p. 127).

1er *temps*. La tumeur est circonscrite par une incision comprenant les téguments du front de l'extrémité interne d'une arcade sourcilière à l'autre, suivant latéralement les deux sillons naso-jugaux et remontant sur le dos du nez à 1 cent. de l'ouverture inférieure des narines.

2e *temps*. On laisse le malade se réveiller légèrement afin de diminuer encore les dangers de la pénétration du sang dans le larynx, puis on fait sauter avec la gouge et le maillet toute la portion du squelette de la face envahie et comprenant : l'épine nasale du frontal et même une petite portion de cet os au-dessus de sa base ; les branches montantes des deux maxillaires en même temps que les unguis et les os propres du nez. On se trouve alors en présence d'un cancer de la nature la plus grave, qui a envahi presque toute la pituitaire et envoie actuellement des prolongements dans les sinus maxillaires sphénoïdaux et même ethmoïdaux. Nous enlevons donc toute la pituitaire, sauf dans les points voisins de la base du voile du palais où elle est saine. Avec les pinces on réussit à éviter la déperdition du sang. Toutefois, comme nous n'avions pu saisir les artères supérieures de la cloison des fosses nasales, quelques branches élevées de la sphéno-palatine et des ethmoïdales, nous laissâmes dans l'intérieur de la plaie une éponge imbibée d'alcool et nous fîmes de la compression avec un bandage approprié. A l'examen microscopique on trouve que la tumeur est un *carcinome à petites cellules*.

Le soir, douleur locale assez vive T = 39,2 P = 150. Pot. calm.

6 fév. — T = 39. P = 118; même état.

7. — T = 38,7. P = 115; amélioration.

8. — T = 38,3. P = 102. Injections désinfectantes dans la plaie.
9. — T = 38,3. P = 90 ; un peu d'appétit.
10. — T = 38. P = 87.
11. — T = 38,2. P = 18.

A partir du 12 la température et le pouls restent normaux ; la cicatrisation a une marche continue et régulière. Sort le 11 mars.

Le 13, tombe brusquement dans la rue et ne reprend point connaissance. Elle meurt le lendemain à l'hôpital Saint-Louis. On trouve à l'autopsie un prolongement intra-crânien volumineux de la tumeur.

*Obs. CCXXVIX. — *Ostéite condensante des cornets et des parois des méats olfactifs du côté droit. — Exulcérations et épaississement de la membrane de Schneider correspondante. — Ozène. — Résection partielle de la mâchoire supérieure. — Ouverture du sinus. — Extirpation par cette voie des portions d'os enflammées. — Guérison complète.* — Mademoiselle D., âgée de seize ans, n'a jamais été malade.

Atteinte actuellement d'un ozène avec obstruction complète de l'orifice supérieur de la narine et de la fosse nasale droites.

L'examen par les narines montre que la pituitaire est ulcérée et soulevée par un tissu très-résistant. Au toucher par les arrières-narines on trouve que la portion qui recouvre les cornets, les méats moyen et inférieur est tuméfiée, saignante et repose sur un tissu osseux épaissi lui-même, au point d'empêcher complétement le passage de l'air. La pituitaire de la fosse nasale gauche est un peu rouge, privée, par places, de son épiderme ; elle n'a pourtant pas subi une dégénérescence semblable à celle du côté droit. Hémicrânie droite permanente s'exacerbant pendant les temps humides.

Le diagnostic porté par nous et par M. le docteur Dumont, médecin habituel de la malade, est le suivant : *Ozène* avec *ostéite formative, hypertrophie* et *suppuration de la fibro-muqueuse.*

Dans la pensée que le cornet inférieur peut être seul malade, nous cherchons à l'extraire avec de fortes pinces à polypes et le davier plat ; mais nous trouvons une résistance telle, une obstruction si complète, qu'il nous est impossible de faire pénétrer l'instrument, même fermé, par la narine. Nous faisons alors une incision transversale dans le sillon vestibulaire de la bouche, au devant des gencives, nous reséquons la cloison et nous emportons le bord externe du sinus maxillaire afin d'agrandir l'ouverture antérieure des narines et de passer par cette voie les instruments.

Cette ouverture étant aussi insuffisante que l'orifice même des narines, nous sommes forcé d'inciser la lèvre sur la ligne médiane, de la relever à droite et de reséquer un peu plus largement, sur le pourtour, la portion du maxillaire qui entoure la partie interne des fosses nasa-

les; par cette voie il devient facile d'enlever la paroi externe de la fosse nasale et d'ouvrir le sinus.

Les cornets et les parois des méats ont une épaisseur quatre fois plus grande que dans l'état normal. Cet épaississement est dû à un tissu osseux de nouvelle formation dont la consistance et l'aspect rappellent assez bien ceux d'un diploé très-vasculaire.

Nous enlevons le plus complétement possible toutes les parties osseuses et nous pouvons ensuite introduire le doigt jusque dans les arrière-narines, nous n'avons produit d'autre difformité que celle qui résulte de l'incision médiane de la lèvre. Celle-ci est fermée par trois fils métalliques (suture à anses). Deux pinces hémostatiques suffisent pour empêcher le sang de couler de ce côté; mais il n'en est pas de même de l'oblation de la paroi externe de la fosse nasale, au niveau des cornets et des méats moyen et inférieur; il y a là une hémorrhagie assez sérieuse pour empêcher d'endormir la malade pendant les derniers temps de l'opération.

Réunion par première intention. Disparition de l'ozène. Guérison complète au bout d'un mois.

CHAPITRE VI

MALADIES DES VAISSEAUX.

Seize cas dont cinq ont nécessité une intervention opératoire. Ces derniers se répartissent ainsi :

Angiomes érectiles.....	2
Fongus hématode.....	1
Varices simples.....	1
Tumeur variqueuse.....	1

Les tumeurs érectiles enlevées siégeaient dans l'espace intersourcilier et sur la jambe.

La première avait la grosseur d'une noisette, mais malgré ce faible volume, elle constituait une difformité réelle et nous crûmes devoir l'enlever de bonne heure (l'enfant n'avait que quatorze mois). L'hémostasie préventive faite avec nos pinces et d'après notre méthode nous donna un excellent résultat : la guérison fut complète au bout de quelques jours (obs. CCXXIX).

Dans l'observation CCXXXII il est question d'une tumeur développée à la base de la malléole interne du côté droit presque à l'origine de la saphène. A sa coloration brunâtre on reconnaissait aisément une tumeur vasculaire ; de plus, elle était en partie recouverte par des ulcérations qui donnaient passage à des fongosités rougeâtres et saignantes. Le nom de fongus hématodes par lequel les anciens désignaient les productions analogues représente assez bien leur aspect clinique. Il est vrai qu'il peut s'appliquer à des tumeurs dont la structure et la malignité varient presque à l'infini ; dans le cas ac-

tuel il s'agissait heureusement d'une espèce bénigne. Le microscope montra que l'on avait affaire à une hypertrophie des cellules épithéliales de la couche profonde de l'épiderme, hypertrophie au milieu de laquelle s'était fait un kyste sanguin.

L'observation CCXXXIII nous offre un exemple d'une complication extrêmement grave de varices laissées pendant de longues années sans traitement. Une tumeur se développa sur le trajet de la saphène interne près du genou droit; plus tard des phénomènes de compression se montrèrent dans la jambe; la tumeur s'ulcéra et une hémorrhagie abondante faillit enlever subitement le malade. Afin qu'un tel accident ne se reproduisît plus, nous fîmes l'extirpation de la tumeur avec le bistouri ; l'état général resta mauvais, une bronchite intense accompagnée de pneumonie lobulaire se montra deux jours après l'opération, enfin une lymphangite de la cuisse acheva d'aggraver le pronostic; le malade succomba le douzième jour.

Les onze observations d'ulcères variqueux ne présentent d'autre intérêt que de mettre en évidence comme celles de l'année précédente, l'influence de l'âge et des professions sur leur apparition, 4 malades seulement avaient dépassé la cinquantaine et, parmi ceux-ci, un était atteint d'une affection organique du cœur, circonstance suffisante pour expliquer la production de l'ulcère. Tous les autres étaient âgés de vingt à quarante ans et exerçaient des métiers les obligeant à rester debout la plus grande partie de la journée; nous voyons dans le nombre un garçon de café, un charretier, un garçon épicier, etc.

Trois cas seulement ont présenté des complications: un érysipèle (obs. CCXXXIV), un œdème phlegmoneux de la jambe (obs. CCXLII), un eczéma variqueux (obs. CCXXXIX.

*Obs. CCXXX. — *Tumeur érectile congénitale de l'espace intersourcilier. — Hémostasie préventive. — Ablation. — Guérison.* — X..., quatorze mois, porte une tumeur érectile congénitale recouvrant la racine du nez, des deux sourcils et remontant jusqu'à 4 centimètres sur le milieu du front. Cette tumeur, qui n'était pas plus grosse qu'une noisette aussitôt après la naissance, présente actuellement un diamètre transversal de 4 centimètres. Il y a deux ou trois mois, on fit à l'hôpital Saint-

Antoine une tentative pour détruire cet angiome avec la pâte de Vienne. Cicatrisation défectueuse après la chute de l'eschare et augmentation de volume de la tumeur. Les bords sont assez bien circonscrits ; elle pénètre jusqu'au périoste, est le siége de battements énergiques et peut être réduite par la pression.

3 février 1876. — Ablation avec l'assistance des docteurs Roussin, Barrault et Prengrueber. Chloroformisation et hémostasie préventive d'après notre procédé décrit par MM. Denys et Exchaquel (1). Pas de sang pendant l'opération. Hémostasie définitive au moyen de six pinces laissées à demeure. Le tout est maintenu avec des éponges. Deux incisions latérales et elliptiques, un peu prolongées en haut et en bas, destinées à éviter le froissement de la peau. Les bords de la plaie sont rapprochés avec des bandelettes collodionnées après l'enlèvemen des pinces. Guérison au bout de dix jours.

Obs. CCXXXI. — *Tumeurs érectiles de la jambe (une ulcérée). — Ablation. — Guérison.* — Bourin (Louis), dix-sept ans, cuisinier, entre le 21 mai 1875, salle Saint-Augustin, 44.

Porte deux tumeurs congénitales de la jambe gauche. Toutes deux situées en arrière, une sur l'extrémité inférieure du creux poplité; l'autre un peu plus bas.

Diamètre de la plus élevée = 2 centimètres.
— de l'inférieure = 3 centimètres.

Celle-ci est ulcérée depuis quinze jours à son centre; toutes deux arrondies, noirâtres, recouvertes par place d'excroissances papilliformes molles et élastiques au toucher ; turgescentes au moment de l'entrée. — Ablation de la tumeur ulcérée. Réunion par première intention.

Obs. CCXXXII. — *Fongus hématode sur le trajet de la saphène interne du côté droit. — Ablation. — Guérison.* — Lombier (Théophile), garçon limonadier, entre, le 17 octobre 1876, salle Sainte-Marthe, 16. A la suite d'un traumatisme, il y a cinq mois environ, une tumeur de la grosseur d'un pois s'est développée vers la base de la malléole interne du côté droit. Depuis lors elle a constamment grossi et est devenue douloureuse. Aujourd'hui, elle a une coloration brunâtre, une forme irrégulière et allongée ; elle présente deux ulcérations peu étendues donnant passage à des fongosités rougeâtres et rend l'usage des chaussures ordinaires impossible ainsi que la marche.

21 octobre. — Ablation avec le bistouri. Pansement à l'eau alcoolisée, compression légère, puis immobilisation de la jambe avec un

(1) Voy. *De la Forcipressure*, p. 27 et 28, fig. 6. (Brochure faisant suite à nos Leçons de 1875.)

appareil plâtré. — Guérison en quelques jours. Diagnostic histologique : Hypertrophie de la couche épithéliale sous-dermique. — Kyste sanguin (J. André).

Obs. CCXXXIII. — *Varices volumineuses des deux saphènes du côté gauche. — Injection de perchlorure de fer. — Guérison.* — Heer (Auguste), quarante-sept ans, journalier, entre le 15 décembre 1875, pour des varices des deux saphènes gauches et des veines qui s'y rendent.

C'est surtout l'externe ainsi que les veines environnantes qui sont dilatées et sinueuses. A 5 centimètres au-dessous de l'articulation du genou, ces dilatations ont la grosseur d'une noix. La peau qui les recouvre n'est pas enflammée, si ce n'est dans trois points où elle est ulcérée : A la partie inférieure de la jambe existe une large plaque brunâtre, violacée, au centre de laquelle se voit une ulcération circulaire à fond grisâtre. Dans la station verticale, le volume des veines augmente au bout de quelques minutes ; le mollet est déformé, et plus volumineux que celui du côté opposé. Au toucher, la peau a conservé sa température normale et glisse sur les veines ; celles-ci sont indolentes, molles, fluctuantes. La marche amène promptement de la fatigue, un sentiment de pesanteur dans la jambe et des douleurs vives.

Injection dans les deux saphènes de huit gouttes d'une solution de perchlorure de fer au $^1/_3$. Cette injection est faite au niveau du tiers inférieur de la cuisse avec la seringue de Pravaz, après que nous avons eu la précaution d'exercer une compression énergique sur la cuisse au moyen d'une bande mouillée. Aussitôt après l'opération nous faisons cheminer le liquide en exerçant une légère pression avec le doigt sur les veines intéressées. — Réaction locale peu vive et disparaissant très-vite par l'élévation du membre. — Guérison.

Obs. CCXXXIV. — *Tumeur variqueuse de la face interne du genou droit. — Ulcération. — Hémorrhagies profuses. — Anémie. — État cachectique. — Ablation. — Hémostasie préventive. — D. d. c. Pneumonie lobulaire. — Lyphangite suppurée de la cuisse. — Mort.* — Harley (Louis), soixante-dix ans, marchand des quatre saisons, entre le 13 septembre 1875, salle Sainte-Marthe, 23. Depuis l'âge de quarante-deux ans, cet homme porte aux deux jambes des varices volumineuses. Peu à peu il s'est formé une intumescence limitée sur la face interne du genou droit : le repos et la compression ne purent la faire disparaître. En même temps ce malade éprouva de la douleur, des fourmillements dans la jambe correspondante ; il y a deux ans survint un ulcère variqueux vers la base de la malléole interne. Il entre actuellement à l'hôpital pour une ulcération récente de la tumeur du genou et accompagnée d'hémorrhagies inquiétantes (en jet).

Les conditions hygiéniques et alimentaires dans lesquelles se trouvait

ce malade ont amené un épuisement marqué, que les hémorrhagies ont encore exagéré. Les téguments sont pâles; les muqueuses décolorées; on trouve à la base du cœur un souffle systolique se prolongeant dans les vaisseaux du cou. — Les veines des deux membres inférieurs sont variqueuses et fortement dilatées.

La tumeur est ovoïde; son diamètre vertical mesure 7 centimètres, son diamètre horizontal, 5 ; et elle fait au-dessus des téguments une saillie de 5 centimètres. Elle s'étend du sommet du condyle interne du fémur à la tubérosité interne du tibia et masque complétement l'interligne articulaire. L'ulcération siége vers la partie intérieure de la base; elle a 2 centimètres de diamètre. Par la pression on fait sortir des caillots; on trouve en même temps que la masse totale est formée par des nodosités ampullaires de consistance et de volume variable. Au-dessus de ce point la saphène est sinueuse et très-dilatée. Adhérences nombreuses de la peau à la tumeur; téguments amincis violacés et luisants. Température normale. Pas de douleurs spontanées ni pendant les mouvements de l'articulation, qui sont parfaitement libres. Pas de battements. Le grand volume de la tumeur, sa tendance à s'ulcérer; les hémorrhagies périlleuses qu'elle détermine, ne permettent point de la laisser en place.

18 septembre. — Incision verticale suivant le grand diamètre. Puis nous disséquons minutieusement les téguments, nous plaçons des pinces sur la saphène au-dessus et au-dessous de la tumeur (hémost. préventive). Nous agissons de la même manière pour tous les autres vaisseaux d'un certain volume; les deux lèvres de la plaie sont rap prochées de manière à obtenir la réunion par première intention.

La tumeur est formée en grande partie de vaisseaux sanguins dilatés et béants à parois épaisses et incrustées de sels calcaires. Les lymphatiques qui entourent la saphène sont eux-mêmes démesurément dilatés, le tout est entouré d'une atmosphère fibroïde très-épaisse formée probablement par prolifération et sclérose du tissu conjonctif voisin. Vers le centre les parois veineuses sont contiguës, accolées les unes aux autres; quelques vaisseaux sont oblitérés et forment des îlots remplis de caillots semblables à des débris de foie cuit. Le diagnostic porté au microscope est : *Angiome avec transformation fibreuse du tissu conjonctif ambiant* (J. André). Dans la soirée : P = 66. T = 38.4.

19. — P = 65. Insomnie. Anorexie, soif.

20. — P = 50. Râles muqueux des deux côtés et en avant. Souffle tubaire. (Rhum, 150 grammes.)

24. — Lymphangite de la cuisse. État général plus mauvais. Râles crépitants et souffle, d. d. c. en ar.

28. — Abcès sur la face interne de la cuisse. — Ponction, P = 80; drainage.

29. — Œdème des deux membres inférieurs.

2 octobre. — Mort à neuf heures du matin.

Autopsie faite le 3 octobre vingt-sept heures après la mort. — *Thorax*. — Hépatisation rouge portant sur plusieurs lobules des lobes supérieurs des deux poumons. Le tissu tombe au fond de l'eau. Pas de granulations aux sommets. Rien à la base.

Rien dans les viscères abdominaux.

Veines du membre inférieur, surtout la saphène, très-dilatées. Elles restent béantes à la coupe, leurs parois sont infiltrées de sels calcaires. Plaques gangréneuses sur la face antérieure de la jambe droite.

Ulcères variqueux.

Obs. CCXXXV. — Bocquet (Philomène), vingt-sept ans, domestique, entre le 19 janvier 1876, salle Sainte-Marthe, 47. Ulcère variqueux traité et guéri par occlusion.

Au moment de son entrée, nouvel ulcère avec érysipèle de voisinage et lymphangite de la cuisse. Adénite inguinale. Cataplasme, poudre d'amidon. Extr. théb. à l'intérieur. — 22 janvier, purgation. — Guérison de l'érysipèle le 4 février. Ulcère fermé.

Obs. CCXXXVI. — Estivier (André), vingt-trois ans, garçon de café, entre le 16 février 1876, salle Sainte-Marthe, 34. Début de l'ulcère sur la jambe gauche au mois d'août 1866. Repos. *Iodoforme* et *compresses chlorurées*. Guérison le 26 février.

Obs. CCXXXVII. — Dupont (Sylvain), trente-six ans, charretier, entre le 18 février 1876. Ulcère sur la jambe droite. Début, en 1874. Repos. Vin aromatique. 8 mars, occlusion avec des bandelettes de sparadrap. Guérison le 12 mars.

Obs. CCXXXVIII. — Delacroix (Marie), vingt et un ans, couturière, entre le 20 décembre 1875, salle Sainte-Marthe, 38. Ulcère sus-malléolaire de la jambe droite. Début au mois d'octobre 1874. Glycérine et charpie, puis occlusion avec des bandelettes de sparadrap. Guérison le 12 janvier.

Obs. CCXXXIX. — Derant (Joséphine), cinquante-huit ans, femme de ménage, entre le 16 juillet 1875, salle Sainte-Marthe, 68. Varices depuis l'âge de trente-six ans. Ulcère de la largeur d'une pièce de un franc, siégeant sur la face externe de la jambe gauche à l'union du tiers inférieur avec le tiers moyen. Affection organique du cœur (souffle systolique de la pointe). Pansement simple à la glycérine, repos absolu. Bas élastique. Guérison.

Obs. CCXXXX. — Gée (Thomas), cinquante-quatre ans, serrurier, entre le 19 juillet 1876, salle Sainte-Marthe, 20. Premier ulcère var-

queux à dix-sept ans; plusieurs autres depuis cette époque. Actuellement trois ulcérations superficielles vers la base de la malléole externe. Eczéma de voisinage. Repos. Pansement à l'eau alcoolisée.

Obs. CCXLI. — Borel (Félix), trente-trois ans, garçon épicier, entre le 8 mars 1876, salle Sainte-Marthe, 26. A vingt ans premier ulcère variqueux. Actuellement ulcère large de 5 centimètres, siégeant sur la face externe de la jambe gauche. Occlusion avec des bandelettes de sparadrap, puis cautérisation au nitrate d'argent, et pansement à l'eau alcoolisée. Guérison.

Obs. CCXLII. — Ollivia (Julien), vingt-sept ans, cordonnier, entre le 8 mai 1876, salle Sainte-Marthe, 30. A eu déjà plusieurs ulcères variqueux. Eczéma variqueux il y a un an. Ulcération large de 3 centimètres et siégeant sur la partie moyenne du bord interne du tibia. Repos ; pansements à l'eau alcoolisée. Elévation du membre.

Obs. CCXLIII. — Mol (Louise), cinquante-quatre ans, femme de ménage, entre le 10 juillet 1876, salle Sainte-Marthe, 51. En 1874 premier ulcère variqueux. Il y a trois mois contusion de la jambe et apparition presque immédiate d'un ulcère au point correspondant. A son entrée œdème phlegmoneux de tout le tiers inférieur de la jambe. — Cataplasmes. Repos absolu, puis occlusion avec des bandelettes de sparadrap. Guérison.

Obs. CCXLIV. — Blanchet (Joseph), cinquante ans, maçon, entre le 25 février 1876, salle Sainte-Marthe, n. 25. Il y a huit mois, premier ulcère à la base de la malléole interne gauche. Il y a deux jours petite hémorrhagie spontanée et apparition d'un nouvel ulcère à la place de l'ancien; depuis ce moment, hémorrhagies répétées. — Compression avec des rondelles d'amadou. Repos. Guérison le 25 février.

Obs. CCXLV. — *Eczéma variqueux de la jambe droite.* — Thévenet (Jacques), quarante-quatre ans, entre le 3 mai 1875, salle Saint-Augustin, 45. Varices de la jambe droite accompagnées en 1873 d'un eczéma de tout le tiers inférieur de la jambe. A la même époque injection de perchlorure ayant amené une amélioration notable. Aujourd'hui on ne trouve d'eczéma que dans le tiers supérieur de la jambe. Cataplasmes. Repos au lit. Guérison de l'eczéma.

CHAPITRE VII

MALADIES DU TUBE DIGESTIF ET DE SES ANNEXES.

§ I

PORTION SUS-DIAPHRAGMATIQUE

Les maladies des lèvres ont été comme toujours les plus nombreuses (8 sur 9 cas) et parmi celles-ci les épithéliomas ulcérés occupent le premier rang. Celui de l'observation CCXLVII est remarquable par la rapidité de son évolution et par l'état cachectique qu'il amena. Malgré ces deux circonstances fâcheuses et le grand âge du malade (soixante-dix ans) nous l'enlevâmes et nous fîmes immédiatement la restauration de la lèvre ; deux érysipèles se montrèrent presque successivement au voisinage de la plaie qu'elles n'empêchèrent point de se réunir. Tout semblait fini, le malade avait repris son genre de vie habituel lorsqu'il fut emporté par une pleurésie purulente quatre mois après l'opération.

Dans le cas suivant le résultat final fut meilleur : le malade n'avait que soixante ans ; la tumeur s'était accrue moins vive en revanche elle avait déjà envahi, quand nous l'examinâmes, le ganglion sus-hyoïdien médian ; nous enlevâmes le tout et six mois après on n'avait encore noté aucune récidive.

Les tumeurs analogues à celle qui est décrite dans l'observation CCXLIX ne se rencontrent que bien rarement aux lèvres. Lorsque nous vîmes le malade pour la première fois, elle était parfaitement régulière, lisse et arrondie, on eût cru à un kyste sébacé enflammé : l'ablation nous montra qu'il s'agissait d'un épithélioma tubulé. Ces productions que leur aspect microscopique a fait comparer pendant longtemps à

des glandes anormales (tumeurs hétéradéniques) sont assez peu fréquentes. On en a trouvé parfois dans le sein de l'homme (Ire partie, p. 160). L'année dernière nous en avons enlevé un siégeant vers l'angle interne de l'œil droit et ayant détruit en grande partie les os propres du nez (Cliniques de 1875, p. 338, obs. CCXXVIII); nous n'avions pas eu jusqu'ici l'occasion d'en voir aux lèvres.

Deux autres affections peu communes de la même région sont notées dans les observations CCL et CCLI.

La première était un angiome ulcéré devenu fongueux comparable à un autre siégeant sur la jambe et rapporté dans le précédent chapitre. Enfin dans le dernier cas des granulations inflammatoires s'étaient développées à la surface d'une petite plaie sous l'influence d'irritations répétées.

Le bec-de-lièvre de l'obs. CCXLV et le cancer de la langue récidivé sur les joues (obs. CCLIII), n'ont présenté rien de particulier.

*Obs. CCXLVI. — *Bec-de-lièvre unilatéral compliqué de division congénitale de la voûte et du voile du palais. — Opération.— Succès complet (enfant nouveau-né. Quarante-huit heures).* — Bec-de-lièvre unilatéral compliqué de division de la voûte palatine et du voile du palais.

5 avril 1876. — Opération par le procédé de Mirault d'Angers. Une forte épingle passée dans le sillon naso-labial rapproche les bords avivés de la solution de continuité; on obtient un affrontement parfait au moyen de deux incisions libératrices, comprenant toute l'épaisseur de la lèvre. On respecte toutefois le frein médian vestibulaire; suture faite au moyen de trois fils métalliques. Afin d'éviter la dyspnée mécanique que produit le rétrécissement des narines consécutif à la sture, nous plaçons dans l'une d'elles un tube de caoutchouc destiné à assurer le libre passage de l'air. Réunion par première intention.

*Obs. CCXLVII.— *Cancroïde de la lèvre inférieure.— Première extirpation. — Récidive. — Seconde ablation. — Guérison de la plaie.* — M. X..., cinquante-huit ans, fumeur, s'est aperçu, il y a deux ans, qu'un bouton assez dur se développait sous la muqueuse de la lèvre inférieure. Ablation faite par M. Cusco au bout de très-peu de temps. Guérison rapide; quelques mois plus tard, récidive dans l'épaisseur de la lèvre et au voisinage de la cicatrice. Depuis deux mois, il a pris une teinte jaunâtre, et il est devenu douloureux au toucher. Rien dans les ganglions.

19 août 1876. — Nous enlevons la tumeur en taillant un lambeau quadrilatère dans la lèvre. — Réunion sur la ligne médiane au moyen de fils métalliques. Guérison.

*Obs. CCXLVIII.— *Cancer ulcéré très-volumineux et à développement rapide de la lèvre supérieure. — Extirpation. — Autoplastie immédiate.— Deux érysipèles de la face. — Guérison (mort par pleurésie purulente quatre mois plus tard).* — M. G..., soixante-dix ans, fumeur, a vu apparaître, il y a un an, une tumeur du bord libre de la lèvre supérieure. Le développement a été extrêmement rapide, et aujourd'hui nous trouvons ce malade dans l'état suivant : la tumeur est ulcérée, saignante, de couleur violacée ; elle est baignée par un ichor fétide ; les bords sont indurés et renversés. Elle occupe toute la lèvre supérieure, remonte jusqu'à l'orifice des narines, s'étend vers les deux commissures labiales et comble en partie le sillon du vestibule ; la cavité buccale présente en plusieurs points des traces des poriasis. Rien dans les ganglions.

3 janvier 1876. — Extirpation, faite en présence de M. Ricord, avec l'aide des docteurs Calvo et Brochin, et de M. Poyet, interne des hôpitaux. — La lèvre supérieure est enlevée en totalité. Afin de combler cette large perte de substance, nous faisons sur les joues deux incisions transversales longues de 5 centimètres et partant des commissures. Les tissus de la joue rendus mobiles de cette manière sont rapprochés vers la ligne médiane. Afin de rendre l'affrontement parfait et d'éviter les tiraillements, de nouvelles incisions sont nécessaires, nous en faisons deux, longues de trois centimètres et parallèles aux précédentes ; nous obtenons ainsi deux lambeaux mobiles que nous rapprochons sur la ligne médiane de manière à reconstituer la lèvre. Ils sont réunis par des épingles vers leur extrémité inférieure et fixés aux ailes du nez par quatre ou cinq fils métalliques.

Reste à fermer les plaies produites par les deux premières incisions. Les extrémités de la lèvre inférieure sont réunies au bord du lambeau et la partie externe des plaies, adossée à elle-même le tout à l'aide de fils métalliques. Hémostasie par pincement pendant toute l'opération. Pas de sang. Légère hémorrhagie consécutive par une branche de la faciale, arrêtée facilement par acupressure.

Jusqu'au 7 janvier ; état satisfaisant, la réunion paraît devoir se faire par première intention. P = 70.

8. — Tache rouge dans le sillon naso-jugal gauche.

9. — Rougeur plus accusée et plus étendue.

10. — L'érysipèle gagne la partie supérieure des joues, la fosse temporale gauche, le pavillon de l'oreille, il prend le caractère phlegmoneux. Ganglions sterno-mastoïdiens pris.

12. — Plusieurs petits abcès se sont formés sur les paupières et dans

la région parotidienne. Deux points de suture se sont détachés. Bandelettes collodionnées, frictions à l'onguent napolitain.

17. — Érysipèle guéri ; la cicatrisation de la plaie est presque complète.

20. — Nouvelle poussée érysipélateuse sans importance.

24. — Guérison complète de la plaie.

Nous avons appris que ce malade est mort d'une pleurésie purulente au mois de mai de la même année.

*Obs. CCXLVIX. — *Cancroïde de la lèvre inférieure. — Engorgement du ganglion sus-hyoïdien médian. — Ablation. — Guérison.* — Lagé (Louis), soixante ans, fumeur de pipes courtes, se présente à nous, le 9 décembre 1876, pour une tumeur de la lèvre inférieure, qui a débuté, il y a un an, par un bouton indolent de la grosseur d'une tête d'épingle. Peu à peu il eut sur ce point la sensation de corps étranger, déterminant un prurit fréquent. La tumeur grossit, s'ulcéra et donna issue à un liquide séro-sanguin formant croûte en se desséchant. En outre le ganglion sus-hyoïdien médian augmenta de volume.

Aujourd'hui nous voyons sur la lèvre inférieure, à égale distance de la ligne médiane et de la commissure gauche, un tubercule circonscrit, saillant de 2 millimètres, ulcéré dans l'étendue d'un centimètre, arrondi, d'un rouge un peu plus foncé que la muqueuse, et rendu luisant par une couche de liquide roussâtre concrété. Les bords de l'ulcération sont au même niveau que la surface et font peu de saillie au-dessus des parties voisines. La base est le siége d'une induration circonscrite. Les parties molles qui avoisinent la tumeur sont saines, non vascularisées. Le ganglion sus-hyoïdien médian a le volume d'une noisette; il n'a pas contracté d'adhérence avec la peau qui reste normale et mobile à sa surface. Rien dans les ganglions sous-maxillaires.

9 décembre — Ablation, avec le bistouri, d'un lambeau angulaire à sommet inférieur circonscrivant la tumeur labiale. Enlèvement consécutif du ganglion sterno-mastoïdien engorgé. Réunion des deux plaies par première intention.

Obs. CCL. — *Epithelioma tubulé de la lèvre supérieure, revêtant tous les caractères d'un kyste sébacé. — Ablation.* — Grassal, cinquante-trois ans, dentiste, entre le 12 octobre 1875. Pas de scrofule ni de syphilis. Remarqua, il y a dix ans, sur la partie médiane de la lèvre supérieure une petite tumeur du volume d'un grain de chènevis, qui évolua si lentement qu'en huit ans elle atteignit à peine le volume d'un noyau de cerise. Elle resta toujours indolente et ne causa aucune gêne. Depuis deux ans elle s'est développée plus rapidement. Il y a dix mois, à la suite d'un coup, elle donna issue à quelques gouttes de sérosité;

un nouveau choc, reçu il y a deux mois, fut cause d'une ulcération cruciale qui se cicatrisa rapidement après avoir laissé écouler un liquide séro-sanguinolent peu abondant. Ces accidents n'ont influé en rien sur l'état général. Néanmoins, la petite tumeur continue à se développer et constitue une véritable difformité.

Aujourd'hui la tumeur siége sur la ligne médiane, juste au-dessus du tubercule labial ; elle est arrondie, résistante, et paraît s'étendre à une certaine profondeur dans la lèvre. Sur la face antérieure légèrement convexe, on remarque de petites fossettes d'un millimètre de diamètre disposées sur une même ligne transversale et espacées dans tous les sens. L'une de ces dépressions laisse suinter une gouttelette de sérosité. Tumeur dure, résistante, non fluctuante et de consistance fibreuse. Les téguments qui la recouvrent sont tendus, luisants, rouges au niveau des dépressions, rosés dans le reste de leur étendue ; on voit ramper dans leur épaisseur de petites branches vasculaires qui se ramifient dans tous les sens. Ces téguments sont très-adhérents à la tumeur et entraînés avec elle lorsqu'on la déplace sur les parties profondes, déplacement qui s'opère d'ailleurs très-facilement. On a plutôt les caractères d'un kyste sébacé légèrement enflammée que ceux d'un épithélioma.

Au moyen du bistouri nous faisons une incision qui circonscrit largement toute la tumeur. L'opération est faite rapidement et sans perdre une goutte de sang grâce à l'hémostasie préventive. Nous appliquons deux points de suture entortillée et un pansement par occlusion. L'examen histologique démontre que la tumeur est un *épithélioma tubulé* (tumeur hétéradénique de Robin). Réunion immédiate.

Obs. CCLI. — *Angiome ulcéré de la lèvre inférieure. — Excroissance fongueuse à la surface. — Ablation. — Guérison.* — Alenome (Céline), trente-sept ans, entre le 22 avril 1876. Réglée à treize ans, l'a toujours été régulièrement. Elle vit apparaître en mars dernier sur la lèvre inférieure, à la suite d'un accès fébrile, une tumeur grosse comme une tête d'épingle, dure, douloureuse, violacée, assez bien circonscrite, qui augmenta rapidement de volume et s'ulcéra.

Actuellement elle est grosse comme une noisette, pédiculée, recouverte d'une membrane pyogénique très-vasculaire. Les veines du voisinage sont dilatées et nombreuses. Pas de battements, rien dans les ganglions. Pas de tendances aux hémorrhagies.

Anesthésie par le chloroforme, hémostasie préventive. Ablation avec les ciseaux courbes ; suture de la plaie avec deux fils métalliques, compresses imbidées d'eau alcoolisée. Au microscope on reconnaît que la tumeur est un *angiome*. Guérison complète au bout de dix-sept jours.

Obs. CCLII. — *Petit fongus de la lèvre inférieure développé à la surface d'une plaie. — Ablation. — Guérison.* — Urie (Édouard), seize ans, découpeur, entre le 3 mai 1876, salle Saint-Augustin, 3.

Il y a deux mois, plaie contuse de la lèvre inférieure (coup de bâton). Cicatrisation rapide; mais, sous l'influence d'irritations répétées faites par le malade lui-même qui enlève les croûtes à mesure qu'elles se forment, un bourgeon persistant se développa, et depuis lors ne fit qu'augmenter. A son entrée, nous trouvons sur la lèvre inférieure une petite tumeur sessile de la grosseur d'une châtaigne, siégeant sur la ligne médiane. Elle est ulcérée, rouge, saignante, couverte de granulations; le tissu cellulaire du voisinage est légèrement infiltré; elle est douloureuse à la pression et accompagnée d'un peu d'engorgement des ganglions sous-maxillaires; la muqueuse et les téguments du voisinage sont violacés et très-vasculaires.

Ablation avec les précautions prises ordinairement dans les opérations pratiqués sur les lèvres. Guérison.

Obs. CCLIII. — *Cancroïde de la lèvre inférieure. — Ablation. — Récidive au bout de six mois dans les ganglions sous-maxillaires* (Voir *Cliniques* de 1875, p. 537, obs. CDLXXV). — Parquet entre le 26 juin 1876, salle Saint-Augustin, 1. Opéré pour la première fois le 3 juin 1874, sorti dix-sept jours plus tard. Six mois après l'opération, apparition d'une tumeur sous-maxillaire.

A son entrée cette tumeur a le volume d'une orange, elle est dure en certains points, molle dans d'autres. Rien sur la cicatrice. État général satisfaisant. M. le docteur Nicaise, qui remplace à ce moment M. Péan, ne juge pas qu'une nouvelle opération soit possible.

* Obs. CCLIV. — *Cancer de la langue. — Ablation. — Récidive cinq ans plus tard sur la face interne de la joue. — Nouvelle ablation. — Guérison de la plaie. — Cachexie persistante. — Marasme. — Mort trois mois après la deuxième opération.* — M. H..., peintre, soixante ans. Il y a cinq ans, cancer de la langue enlevé par Demarquay. Récidive sur la face droite. La gencive et tout le sillon vestibulaire sont envahis par la tumeur qui adhère au corps du masséter et au périoste du maxillaire de la face interne de la joue.

15 mars 1876. — La tumeur est enlevée avec les ciseaux. Pincement des vaisseaux. Éponge placée dans l'angle de la bouche. Incision longue de 4 centimètres et parallèle au corps du maxillaire inférieur. La tumeur est ensuite disséquée avec soin, on enlève en même temps la glande sous-maxillaire qui est dégénérée et on rugine l'os. Suture avec des fils métalliques. Guérison de la plaie au bout d'un mois. Il ne se fait pas de récidive apparente, néanmoins la

cachexie fait de tels progrès que le malade succombe trois mois plus tard dans le marasme.

§ II

PORTION SOUS-DIAPHRAGMATIQUE.

1° *Intestin grêle et ses annexes.*

L'observation CCLVIII se rapporte, comme l'indique son titre, à un kyste séro-purulent intra-abdominal, saillant dans la région splénique. Il y a lieu de supposer, d'après le mode d'apparition de cette tumeur, qu'elle avait la rate pour point de départ ; elle ne contenait ni vésicules hydatiques ni crochets. La paroi abdominale fut incisée avec le bistouri et nous ouvrîmes la poche kystique avec les caustiques ; nous pûmes ainsi obtenir assez vite la guérison, car le liquide ne se reproduisit point.

Les treize observations qui suivent sont relatives à des hernies. Nous avons déjà exposé dans la première partie la manière dont nous procédons pour le traitement de l'étranglement ; plusieurs observations mêmes sont simplement indiquées ici, nous renvoyons pour le texte à la leçon déjà citée.

On pourra voir que, dans trois cas, le taxis ordinaire a suffi pour la réduction (hernie crurale). Dans l'un d'eux, les accidents remontaient à cinq jours au moment où le malade entra à l'hôpital ; il est vrai qu'ils étaient très-légers et consistaient en douleurs locales modérées, état dyspeptique, constipation, etc. ; mais il n'y avait ni gonflement exagéré du ventre, ni rétention complète de matières, ni vomissements fécaloïdes.

Dans trois cas la ponction du sac nous a suffi pour obtenir la réduction au moyen d'un taxis consécutif ; chez un de ces malades l'étranglement datait de vingt-quatre heures. Enfin dans l'observation CCLXIX l'inversion du malade nous donna un excellent résultat.

La chélotomie a été faite six fois pour des hernies inguinales étranglées :

1° depuis 48 heures;
2° — 19
3° — 6
4° — 72
5° — 15

enfin pour une hernie ombilicale. Les malades des observations CCLXVI et CCLXI ont succombé à des péritonites. Celle de l'observation CCLXV mérite une mention spéciale. A son entrée dans le service, elle présentait une hernie inguinale gauche étranglée depuis peu de temps. Les symptômes étaient nombreux et donnaient cet état que l'on désigne quelquefois par le nom de choléra herniaire. L'opération fut faite avec ouverture du sac et marcha à souhait. L'intestin semblait sain et l'on pouvait espérer un succès. Bien que l'obstacle à la réduction eût été levé, les symptômes restèrent les mêmes, puis s'aggravèrent. L'autopsie nous donna la raison de cette persistance : il y avait en même temps que la hernie une étranglement interne dans la fosse iliaque droite.

Obs. CCLV. — *Cirrhose.* — Morgand (Stéphanie), domestique, cinquante ans, entre le 21 juillet 1876, salle Sainte-Marthe, 51. Réglée à vingt ans; menstruation irrégulière. Plusieurs avortements.

Depuis six mois augmentation du volume du ventre; amaigrissement; teinte subictérique, alternatives de diarrhée et de constipation. Œdème des jambes depuis huit jours. Eczéma vers l'hypogastre. Dilatation des veines de la paroi abdominale.

Circonférence du tronc au niveau de l'ombilic..... 1,23
Distance sterno-pubienne..... 0,54

Sonorité sur la ligne médiane, matité dans les parties déclives, vomituritions le matin depuis un an, hémorrhoïdes actuellement fluentes, ganglions sterno-mastoïdiens. Paracentèse, 14 litres de liquide.

L'état général devenant de plus en plus mauvais, la malade, qui était entrée à l'hôpital dans l'espoir qu'une opération radicale était possible, retourne dans sa famille où elle meurt au bout de huit à dix jours.

Obs. CCLVI. — *Kyste hydatique du foie. — Pleurésie de voisinage. — Ponction.* — George (Catherine), cinquante-quatre ans, marchande des quatre saisons, entre, le 9 août 1876, salle Sainte-Marthe, 51. Réglée à dix-sept ans. Neuf accouchements, cinq enfants vivants. Dyspeptique. Il y a six ans, fracture de la cinquième côte droite; depuis

lors, douleur constante au niveau de la fracture et s'étendant jusque dans l'hypochondre du même côté. Tousse fréquemment depuis quelques jours. Expectoration muco-sanguinolente.

A la percussion, matité en arrière dans la région correspondant au lobe inférieur du poumon droit; à l'auscultation diminution notable du murmure vésiculaire et un peu plus haut frottement pleural très-accusé. Hoquets fréquents. Amaigrissement ; teinte subictérique des téguments de la face, fièvre vespérale.

La tumeur qu'elle porte aujourd'hui dans l'hypochondre droit a débuté il y a cinq ans. Actuellement elle occupe toute la région, descend jusqu'à l'ombilic et se prolonge assez loin dans l'hypochondre gauche : la paroi abdominale assez mince glisse aisément sur elle ; elle semble partir de la face profonde du foie, et se déplacer pendant les mouvements de la respiration. Cette tumeur présente une consistance élastique, une sorte de fausse fluctuation, mais pas de frémissement hydatique ; sensation de pesanteur, mais aucune douleur dans le côté.

Diamètre transversal = 38 cent.

— vertical = 25.

Matité absolue de toute la région.

Ponction à droite au-dessus de l'ombilic, mouvements marqués du trocart. Liquide albumineux sortant difficilement (un petit verre); hydatides. Sort sur sa demande après cette ponction.

Obs. CCLVII. — *Kyste hydatique du foie. — Ponction et aspiration du liquide. — Guérison.* — Adeline (Victor), entre, le 5 avril 1876, salle Sainte-Marthe, 23.

Souffre depuis un an au niveau des dernières côtes droites, ventouses scarifiées suivies de soulagement immédiat. Tranquillité absolue depuis un an. Il y a huit jours, la douleur a reparu et s'est accompagnée de dyspnée et de tuméfaction de la région.

Actuellement, cette tuméfaction est facilement perceptible à la vue, la région hépatique est douloureuse au toucher ; on provoque aisément la fluctuation. A la percussion, matité sur une largeur de 6 centimètres au niveau du rebord des fausses côtes, occupant une longueur de 15 centimètres sur la ligne mamillaire ; de 14 sur la ligne axillaire.

Demi-circonférence du tronc au niveau de l'hypoch. gauche = 41 cent.

— — de l'hypoch. droit = 42.

Pas de battements dans la région.

Pas d'autres troubles qu'une douleur dans l'hypochondre droit exagérée pendant les mouvements d'inspiration.

8 avril. — Ponction de la tumeur avec l'aiguille moyenne de l'aspiteur de Potain, 250 grammes d'un liquide clair opalescent contenant des crochets et des échinocoques. Après la ponction quelques vomissements. Le liquide ne se reproduit pas et la malade part pour Vin-

cennes le 20 mai, ne se plaint plus que de quelques douleurs dans l'épaule droite. La guérison s'est maintenue.

Obs. CCLVIII. — *Kyste séro-purulent intra-abdominal, saillant surtout dans la région splénique. — Incision de la paroi abdominale avec le bistouri. Formation d'une eschare sur la poche kystique avec la pâte de Canquoin. — Chute de l'eschare. Évacuation spontanée du liquide. Guérison.* — Roche (Rosalie), trente-huit ans, plumassière, entre le 30 août 1875, salle Sainte-Marthe, 62. Réglée à quatorze ans; de seize à vingt ans, quelques irrégularités que la malade attribue à des travaux excessifs. Quatre grossesses, dont la seconde, gémellaire. Tous les enfants, à l'exception du dernier, âgé d'un mois seraient morts, d'affections cérébrales. La malade, d'apparence cachectique, est sujette à de violentes migraines; depuis douze ans, elle est ordinairement constipée (selles tous les huit à dix jours seulement). Sa profession, du reste, l'oblige à être constamment assise, et la constipation disparaît lorsqu'elle habite quelque temps la campagne. Il y a dix ans, cette malade aurait constaté dans l'hypochondre droit la présence d'une tumeur ronde du volume d'une grosse noix et qui se déplaçait de bas en haut. Elle dit l'avoir remarquée dans la fosse iliaque gauche immédiatement après un accouchement; plus tard elle serait remontée jusqu'au niveau de la rate. L'apparition de cette tumeur s'accompagna de douleurs lombaires et de tiraillements dans la fosse iliaque. Ces douleurs disparurent et aucun changement ne survint dans l'état général. Il y a environ huit mois, au début de la dernière grossesse, les douleurs lombaires reparurent. L'accouchement se fit naturellement le 15 août dernier sous la surveillance d'une sage-femme; mais, trois jours plus tard, la malade éprouva de vives douleurs dans la fosse iliaque gauche. Un médecin appelé à cette époque diagnostiqua une tumeur abdominale.

Au moment de son entrée, quinze jours après son dernier accouchement, cette malade est exsangue, amaigrie, d'apparence cachectique. Dans la région splénique siége d'une tumeur volumineuse, qui remonte sous les dernières fausses côtes et descend jusqu'au niveau de la crête iliaque du côté gauche. En dedans elle déborde de deux travers de doigt la ligne médiane et adhère intimement à la paroi antérieure de l'abdomen; elle est fluctuante, ne se déplace pas. Par la pression on détermine des douleurs vives, surtout au niveau de la fosse iliaque gauche. Matité au centre, sonorité à la périphérie. Nous diagnostiquons un *kyste purulent de la rate.*

11 septembre. — Nous faisons une incision qui intéresse toutes les couches de la paroi abdominale; arrivé au niveau du péritoine, nous appliquons de la pâte de Canquoin. Rien à noter dans les jours qui suivent l'opération.

21. — **Diarrhée** légère, pas d'appétit, nausées.

24. — **Dyspnée** intense. Nuit agitée.

29. — La tumeur a diminué de volume.

2 octobre. — Chute de l'eschare, suppuration peu abondante.

11. — La plaie bourgeonne, peu de suppuration. Les douleurs lombaires ont disparu. Les douleurs de la fosse iliaque ont diminué.

15. — Sortie de plusieurs litres d'un liquide séro-purulent, brun verdâtre, ne contenant ni crochets ni hydatides. Une sonde élastique pénètre profondément dans l'abdomen en prenant la direction de l'ombilic.

2 novembre. — La poche kystique est vidée, mais un trajet fistuleux persiste.

L'état général devient plus satisfaisant, les forces reviennent peu à peu, mais le trajet fistuleux tarde toujours à s'obstruer.

La malade a été soumise, pendant toute la durée de son séjour à l'hôpital, à un régime tonique. Elle sort le 24 février 1876, avec la fistule. Nous l'avons revue quelques mois plus tard, complétement guérie.

Obs. CCLIX. — *Hernie inguinale gauche. — Accidents d'étranglement. Taxis. Réduction.* — Calloir (Victor), soixante-huit ans, brossier, entre le 6 novembre 1876, salle Sainte-Marthe, 3.

Une hernie inguinale gauche présentant des accidents d'étranglement a été réduite en ville immédiatement avant l'entrée du malade. Les accidents ont cessé et ne se reproduisent pas pendant son séjour dans le service.

* Obs. CCLX. — *Hernie inguinale gauche en partie irréductible ; accidents d'étranglement. — Ponction du sac. Guérison.* — M. T..., soixante-dix ans, porte depuis l'enfance une hernie inguinale gauche réductible.

En 1871, hémiplégie droite ; en 1874, accidents d'étranglement. Réduction par le taxis après des bains prolongés et l'anesthésie par le chloroforme. Il y a six mois, la hernie est devenue irréductible : il reste toujours au dehors une partie ayant le volume d'une orange.

Aujourd'hui, 23 octobre 1876 : depuis vingt-quatre heures, la tumeur, qui a doublé de volume, est chaude et douloureuse ; les deux tiers internes de l'anneau inguinal sont libres. Ponction du sac, disparition des accidents.

Obs. CCLXI. — *Hernie inguinale enflammée. — Ponction du sac. Réduction.* — (1re partie, obs. CXXXIV, p. 250.)

Obs. CCLXII. — *Hernie inguinale droite. Réduction de la hernie et du testicule.* — X... entre le 1er juin 1876, salle Saint-Augustin, 77.

Est atteint d'une hernie depuis trois ans. Jamais il n'a porté de bandage, si ce n'est depuis deux mois. La tumeur sortait et rentrait facilement, jamais elle n'a été irréductible.

Le 31 mai, en descendant de son lit, X..., éprouva une douleur assez vive au pli de l'aine. Il porta immédiatement la main à sa tumeur et chercha à la faire rentrer comme d'habitude, mais n'y réussit pas.

Quelques heures après, vomissements alimentaires. A deux heures de l'après-midi, il se présente à l'hôpital.

On constate alors une tumeur globuleuse du volume d'une grosse orange, occupant la bourse droite. Cette tumeur, de consistance pâteuse, est mate dans toute son étendue. Le pédicule est très-gros, et confondu avec les éléments du cordon.

On ne distingue pas nettement à première vue le testicule. Pas de rougeur des téguments, ni de douleur à la pression. Envoyé au bain immédiatement (quatre heures), le malade fit pendant ce temps de nouveaux efforts de réduction à la suite desquels la hernie rentra, mais le testicule disparut avec elle dans le ventre : l'anneau inguinal est considérablement élargi ; malgré l'introduction des deux tiers du doigt dans le canal, on ne sent pas le testicule, même en faisant tousser le malade.

Les accidents (vomissements, douleurs) ayant complétement cessé après le bain, le malade quitta l'hôpital quelques jours après sans que le testicule ait reparu dans les bourses.

Obs. CCLXIII. — *Hernie inguinale droite datant de dix ans. Étranglement datant de quarante-huit heures. — Kélotomie avec ouverture du sac. Réduction. — Mort. Autopsie : Péritonite du petit bassin.* —(Voir, 1re partie. Obs. CXXXVII, p. 269-70.)

Obs. CCLXIV. — *Hernie inguinale gauche étranglée. — Kélotomie avec ouverture du sac dix-neuf heures après le début des accidents. Guérison.* — (Voir, 1re partie. Obs. CXXXV, p. 265.)

Obs. CCLXV. — *Hernie dans la fosse iliaque accompagnant une hernie inguinale ancienne. — Kélotomie. — Persistance des accidents. — Mort. Autopsie. — Deuxième hernie dans la fosse iliaque étranglée par une bride mésentérique.* — B... (Marie), soixante-cinq ans, entre le 3 janvier 1876, avec des sympt. d'étranglement herniaire. A, depuis dix-sept ans, une hernie dont le volume a beaucoup augmenté les six derniers mois. Elle a toujours réussi à la réduire complétement ; mais, le matin de son entrée à l'hôpital, la hernie est sortie plus volumineuse que d'habitude et n'a pu rentrer. Nuit très-mauvaise ; vomissements porracés.

A son entrée, très-agitée, se plaint de vive douleur dans la partie inférieure de l'abdomen, surtout du côté gauche qui est le siége de la hernie. Peau distendue. Douleur à la pression. T = 37,5. P = 120. La tumeur s'étend de l'extrémité interne du ligament de Poupart à l'épine iliaque antéro-inférieure.

Largeur = 5 centimètres, en bas 10 centimètres. Tentative infructueuse de réduction la tête en bas. L'interne de garde essaie la réduction pendant le bain, elle est impossible.

4 janvier. — Vomissements fécaloïdes. T = 38. P = 132.

Kélotomie avec ouverture du sac sans accidents. Les accidents d'étranglement persistent.

5. — Nuit mauvaise. T = 39°,2. P = 132. Mort. Autopsie faite trente-six heures après la mort. Une portion de l'intestin a descendu entre le péritoine et l'aponévrose du muscle iliaque et s'est logée dans la fosse iliaque. Dans cette position, elle est étranglée par un tractus du mésentère enroulé autour de l'intestin à son entrée dans le sac, ce qui explique les symptômes d'étranglement après la réduction. Les deux sacs communiquent. (Observation déjà publiée in *the Lancet*, 1876.)

Obs. CCLXVI. — *Hernie inguinale droite; étranglée depuis quatre jours. Ponction du sac. Taxis. Réduction de la hernie. Reproduction de la hernie malgré la compression. Kélotomie avec ouverture du sac. Péritonite herniaire. Mort.* — Piron (Louis), soixante ans, entre le 25 mars 1876, salle Sainte-Marthe, 47.

Porte, depuis sept ans, une hernie inguino-scrotale du côté droit. Il y a trois jours, apparition brusque d'accidents d'étranglement (depuis huit mois, la hernie ne rentrait plus que difficilement), coliques, vomissements fécaloïdes, besoin impérieux d'aller à la garde-robe qui ne peut être satisfait. Plusieurs tentatives de taxis infructueuses. Au moment de son entrée, scrotum tuméfié et rougeâtre ; le sac paraît contenir du liquide en grande quantité. Ponction avec un trocart capillaire ; 40 grammes de liquide sanguinolent. Nous reconnaissons que la hernie est formée par une anse d'intestin grêle fortement distendue. Nouvelle tentative de taxis le malade placé la tête en bas. Réduction complète de la hernie ; le doigt entre dans l'orifice ; on l'y maintient pendant un instant, puis on exerce une pression assez énergique au moyen de compresses formant tampon et de bandelettes en spica. Pendant la journée, le malade est soulagé.

Le lendemain matin, les douleurs et les vomissements bilieux reparaissent au point de donner des inquiétudes : nous étions en droit de supposer qu'il s'agissait d'une péritonite partielle par propagation de l'inflammation du sac et de l'anse intestinale réduite la veille. Les compresses retirées, nous trouvons la plaie en bon état. Mais dans la journée les vomissements ayant pris un caractère fécaloïde, nous retirons notre appareil et nous voyons que l'anse d'intestin réduite la veille est sortie de nouveau ; dès lors, il y avait urgence d'opérer. La kélotomie faite par deux de nos internes montra que l'intestin enflammé adhérait légèrement à la paroi du sac ; qu'il était néanmoins facile à réduire. Mais les accidents persistèrent après l'opération ; le malade fut pris de frisson, de fièvre, de délire, et il succomba dans la nuit. (L'autopsie n'a pu être faite).

* Obs. CCLXVII. — *Hernie inguinale congénitale. Accidents brusques d'étranglement. Tentatives infructueuses de taxis. Kélotomie avec ouverture du sac au bout de quinze heures. Sac contenant du liquide en grande quantité. Hernie exclusivement intestinale. Anse d'intestin*

contournée sur elle-même, œdématiée et ecchymosée. Etranglement par l'anneau. Réduction. — M. X..., marchand de nouveautés, ayant une hernie inguinale congénitale du côté droit, porte depuis l'enfance un bandage qu'il garde jour et nuit. Le 23 octobre au matin, à la suite d'un effort violent, la hernie sort et prend le volume d'une orange. Apparition immédiate d'accidents d'étranglement : douleur locale extrêmement vive, vomissements continuels ; agitation, subdelirium, loquacité. Bains prolongés. Onctions calmantes. Tentatives de taxis après anesthésie par le chloroforme. Réduction impossible. Nous fûmes appelé quinze heures après le début de l'accident ; nous constatâmes, outre les symptômes déjà indiqués, que l'intestin était descendu dans le scrotum ; que le testicule était en haut et en dehors de la hernie de l'anneau ; que la tumeur était complétement mate, et par conséquent remplie de liquide. Nous fîmes après chloroformisation une nouvelle tentative de taxis en nous conformant aux principes que nous avons précédemment exposés (voir 1re partie, 12e leçon), elle fut infructueuse. Nous fîmes alors au-dessous de l'anneau une incision à convexité inférieure de manière à avoir un petit lambeau ; les couches dartoïques divisées, nous ouvrîmes le sac sur toute l'étendue de son diamètre transversal. Nous trouvâmes alors une anse d'intestin assez volumineuse de coloration rouge brunâtre (couleur de l'aubergine), d'une longueur de 10 centimètres et tordue au niveau de l'anneau. Le sac contenait plusieurs cuillerées de liquide séro-sanguinolent que nous dûmes enlever avant de réduire. Les tuniques intestinales étaient œdématiées et épaissies ; mais elles présentaient encore une tonicité suffisante. — L'anneau fut dilaté avec l'index et malgré cela la réduction fut laborieuse. Nous fîmes rentrer graduellement les parties de l'intestin voisines de l'anneau, puis nous exerçâmes sur le reste de l'anse une compression modérée de manière à faire rentrer dans l'abdomen le liquide qu'elle contenait ; au bout de quelques secondes, elle fut vidée complétement et la réduction devint possible. Dans ce cas l'obstacle le plus considérable était constitué par le bord interne de l'anneau inguinal. Réunion immédiate de la plaie. Nous eûmes soin de favoriser l'adossement des séreuses pariétales. Suture métallique à anses séparées en passant les premiers fils au niveau de l'anneau inguinal. Le centre de l'anse traverse les deux feuillets opposés et les extrémités libres de chaque anse sortaient en avant et en arrière du sac à une certaine distance de la plaie, de façon que, l'anse fermée par la torsion des extrémités libres, les surfaces opposées du sac fussent adossées dans une grande partie de leur étendue.

Linge fenêtré ; charpie imbibée d'alcool pur, de ouate et de bandes roulées en spica. Disparition des accidents précédents aussitôt après l'opération. On lève le premier appareil quatre jours après ; la réunion

était complète; la guérison se fit d'une manière régulière; elle fut parfaite au bout de quinze jours.

Obs. CCLXVIII. *Hernie crurale droite étranglée. Plusieurs tentatives infructueuses de taxis. Ponction du sac. Chloroformisation. Nouveau taxis. Réduction. Guérison.* — Delahaye (Marie), quarante-trois ans, cuisinière, entre le 21 novembre 1875, salle Sainte-Marthe, 70.

A, depuis trois ans, une hernie crurale du côté droit. N'a jamais porté de bandage. Ce matin, apparition brusque et spontanée d'accidents d'étranglement : coliques violentes, vomissements, absence de selles.

Au moment de son entrée, la hernie a le volume d'une pomme, elle est sonore à la percussion, et ne peut être réduite (elle avait été réductible jusqu'alors). Une tentative de taxis, la malade placée la tête en bas, ayant échoué, nous ponctionnons le sac (155 gr. d'un liquide rougeâtre). Anesthésie par le chloroforme et taxis. Disparition presque immédiate des accidents. Sort le 28 novembre.

Obs. CCLXIX. — *Hernie crurale gauche. — Taxis (la tête en bas). — Réduction.* — (1re partie. Obs. CXXXIII, p. 249.)

Obs. CCLXX. — *Hernie crurale droite. Accidents légers d'étranglement. Réduction par le taxis cinq jours après le début des accidents.* — Basnier (Désiré), cinquante-sept ans, journalier, entre le 29 novembre 1876, salle Sainte-Marthe, 25.

Depuis vingt ans, hernie crurale droite maintenue par un mauvais bandage. Il y a cinq jours, un quart d'heure après dîner, la hernie s'étrangle brusquement. Taxis tenté inutilement par son médecin. Dès le lendemain, vomissements alimentaires qui se sont répétés chaque jour.

A son entrée, douleurs atroces ; vomissements fécaloïdes. Hernie du volume d'un œuf de poule. Réduction par un taxis de courte durée. Immédiatement les vomissements, les douleurs et le hoquet, qui duraient depuis vingt-quatre heures, cessent. Une demi-heure après, selle abondante précédée de légères coliques et suivie d'une dizaine d'autres dans la nuit. Bouillon. Le lendemain, nous trouvons dans le pli de l'aine une tumeur molle, hémisphérique, du volume d'un marron, pédiculée. Au toucher elle est superficielle et située au-dessous de l'arcade crurale. La réduction est assez difficile; elle donne lieu à un bruit de gargouillement, et, dès que la pression du doigt cesse, l'intestin ne tarde pas à ressortir. L'anneau inguinal est dilatable et se laisse aisément pénétrer par l'extrémité du doigt. Le 2e jour, huile de ricin 45 grammes, 3 selles abondantes. Sort guéri le 4e jour avec un bon bandage.

Obs. CCLXXI. — *Hernie ombilicale étranglée chez une femme enceinte de quatre mois. — Kélotomie. — Avortement. — Péritonite. — Mort.* (Voir 1re partie. Obs. CXXXVIII, p. 272-73-74).

2° — *Rectum et anus.*

Dans deux des sténoses rectales rapportées ci-dessous, l'origine était manifeste. L'une était cicatricielle, l'autre syphilitique. Le malade de l'observation CCLXXIII ayant eu des tumeurs hémorrhoïdaires volumineuses, l'une d'elles avait été détruite par ligature. Depuis ce moment, la constipation était opiniâtre, la défécation douloureuse, de nombreuses fistules s'ouvraient au pourtour de l'anus. Le retrécissement siégeait à une hauteur de 4 centimètres. Nous débridâmes jusqu'à son voisinage toutes les fistules avec le bistouri. (Nous savons par expérience que c'est dans les cas semblables l'instrument le plus sûr et le plus commode; les trajets multiples et sinueux sont perdus facilement avec le cautère actuel ou le couteau galvano-caustique.) Arrivé au retrécissement, nous fîmes la dilatation progressive avec l'éponge préparée.

La malade de l'observation CCLXXIV était, au moment où nous la reçûmes, dans un état de cachexie avancée. Huit ans auparavant, elle avait eu la syphilis et s'était traitée d'une façon peu énergique. Depuis longtemps elle avait une constipation opiniâtre, suivie de débâcles qui lui procuraient une accalmie plus ou moins longue. Dans les circonstances ordinaires, la défécation était si pénible que cette malade, pour prévenir les selles, se soumit à un régime essentiellement débilitant : elle ne mangea que peu et rarement, tout en continuant ses travaux.

De plus, les orifices fistuleux étaient tellement douloureux que nous dûmes la chloroformer pour rechercher leur profondeur et leur direction. Ne pouvant songer à faire dans une même séance le débridement et la rectotomie, nous nous contentâmes d'inciser les fistules et de dilater le retrécissement avec l'instrument de Demarquay. Le soulagement fut tel que la malade quitta le service aussitôt après la cicatrisation et ne put se résoudre à supporter un nouveau débridement.

La cause était moins visible dans l'observation CCLXXV, re-

lative à une malade de la ville; nous ne serions point éloigné de croire qu'il y eût eu antérieurement quelques ulcérations tuberculeuses. Bien que le poumon fût resté longtemps indemne, cette malade avait présenté une série de phénomènes qu'il est facile de rattacher à une phthisie irrégulière: dyspepsie persistante, amaigrissement, ulcérations et végétations de nature suspecte à l'anus; nous fîmes, comme dans les autres cas, le débridement et la dilatation progressive; mais les poumons se prirent et, bien que la malade fût complétement guérie de son opération, la diathèse progressa et, lorsque nous la vîmes pour la dernière fois, son état était presque désespéré.

Parmi les autres opérations, nous n'avons à mentionner que la ligature d'un polype pédiculé chez une femme de quatre-vingt-treize ans. Ces affections sont extrêmement rares dans la vieillesse. Dans le cas actuel, la malade succomba à la septicémie (obs. CCLXXVI).

Les autres observations relatives, soit à des hémorrhoïdes, soit à des fistules, n'ont présenté rien de particulier.

* Obs. CCLXXII. — *Rétrécissement fibreux du rectum. — Dilatation forcée. — Guérison.* — M. X..., vu pour la première fois le 27 mars 1876.

Se plaint d'une constipation opiniâtre tenant à un rétrécissement annulaire fibreux du rectum, déjà constaté par le Dr Mora et permettant à peine l'introduction du petit doigt.

30 mars. — Dilatation forcée faite en présence et avec l'aide de MM. les docteurs Mora et Brochin. Nous employons trois dilatateurs : 1° celui de M. Demarquay, bon pour préparer la voie, mais insuffisant; 2° celui de Nélaton; 3° celui de Mathieu. La dilatation se fait ainsi sur quatre points opposés et d'une façon suffisamment énergique pour faire disparaître complétement le rétrétrécissement sans produire de déchirures trop étendues. Introduction de grosses mèches de charpie portant de longs tubes à drainage. Guérison rapide et sans accidents.

Obs. CCLXXIII. — *R. cicatriciel. Nombreuses fistules. Débridement par le galvano-cautère. Dilatation progressive. Guérison.* — Roch (Jeanne), quarante-huit ans, femme de ménage, entre le 15 décembre 1875, salle Sainte-Marthe, 52. Réglée à treize ans, ménopause à quarante-trois ans. Nullipare. Constipation habituelle. Bonne santé jusqu'à quarante-cinq ans, époque à laquelle elle a eu des hémorrhoïdes détruites par la ligature. A partir de ce moment, la constipation devient opiniâtre. Purgatifs répétés; deux mois après la cessation du traitement, le ténesme

reparaît. A la fin de septembre 1874, formation et ouverture spontanée de plusieurs abcès. Douleurs, perte de sommeil et d'appétit.

16 décembre. — Sur la fesse droite cinq orifices fistuleux en arrosoir. Trois occupent la partie interne à deux travers de doigt de la marge de l'anus, un autre répond au périnée, un dernier est rapproché du coccyx. Ces orifices sont rougeâtres, enflammés, calleux.

En recherchant au moyen d'une sonde cannelée la direction et l'étendue des fistules, nous reconnaissons que le groupe fessier du côté droit se dirige en haut et communique avec la fistule située au niveau du coccyx; que toutes sont larges et ont une longueur moyenne de 4 centimètres. En pressant avec le doigt sur les trajets, on fait sortir du pus en assez grande quantité. Le toucher rectal permet de constater à 4 centimètres de l'anus un rétrécissement annulaire, haut de 2 centimètres, très-étroit, et au-dessus de lui de nombreuses ulcérations. Nous nous proposons tout d'abord d'inciser les fistules jusqu'au rétrécissement et de traiter ensuite ce dernier par la dilatation progressive pour ne pas trop aggraver le traumatisme.

Débridement avec le galvano-cautère. Voyant que les fistules se réunissent en arrière de la paroi postérieure du rectum, nous incisons cette dernière avec le bistouri jusqu'à la hauteur du rérécissement. Nous plaçons ensuite une éponge préparée munie d'un tube de caoutchouc fenêtré pour faire la dilation progressive. Les plaies sont pansées avec une mèche de charpie imbibée d'alcool et recouverte d'une couche de charpie sèche, le tout maintenu par un bandage. Bonne nuit; pas de fièvre; renouvellement du pansement. Bouillons.

27. — La malade a éprouvé quelques coliques et des envies d'aller à la garde-robe. Pas de fièvre.

28. — Nous remplaçons l'éponge préparée par une mèche de charpie cératée munie d'un tube de caoutchouc.

30. — La malade est allée a la selle et a très-peu souffert.

Les jours suivants, cette femme reprend des forces, les plaies des fistules se cicatrisent; les selles deviennent faciles, la dilatation progressive est continuée. La malade sort le 3 février 1876 complétement guérie.

Obs. CCLXXIV. — *R. syphilitique. Oblitération presque complète de l'orifice anal. Trajets fistuleux multiples. Condylomes. État général mauvais. Débridement des trajets fistuleux. Dilatation forcée avec l'instrument de Demarquay. Après la cicatrisation excision de la portion sphinctérienne du rétrécissement. Amélioration.* — Courtois (Alexandrine), vingt-six ans, blanchisseuse, entre le 5 juillet 1876, salle Sainte-Marthe, 37. Maigre, pâle, anémique. Menstruation régulière depuis l'âge de douze ans. Depuis quatre mois, aménorrhée. Mariée à quinze ans. Accouchement dix mois plus tard : 2e enfant au bout de trois ans. Accouchements naturels. Elle nourrissait son dernier enfant alors âgé de onze

mois, quand son mari lui transmit la syphilis. Plaques muqueuses dans la bouche, autour de l'anus; syphilide ulcéreuse dont on retrouve sur les jambes et les bras les cicatrices caractéristiques. Traitement mercuriel. Un an après, elle eut des homorrhoïdes et les garde-robes devinrent difficiles. Elle rendait du sang avec les selles. Les lavements, les purgations lui procuraient un peu de soulagement. Pendant deux ans les choses restèrent ainsi; mais, en avril 1873, elle éprouva une difficulté beaucoup plus grande pour aller à la garde-robe; la défécation devint excessivement douloureuse, elle fut sujette à des alternatives de diarrhée et de constipation, à des coliques extrêmement violentes. Elle s'est astreinte à manger très-peu afin d'avoir le moins possible besoin d'aller à la selle. Ce régime a produit un état d'affaiblissement tel que le travail lui est impossible aujourd'hui.

15 juillet. Plusieurs condylomes mamelonnés, violacés; hémorrhoïdes et quatre fistules distantes de 1 centimètre de l'orifice anal, il est impossible d'introduire l'extrémité du petit doigt. Ces tentatives sont tellement douloureuses que nous préférons l'endormir pour pousser plus loin l'exploration. Pendant le sommeil nous constatons que toute la portion sphinctérienne de l'anus est retrécie et tapissée par des bourgeons charnus. Le petit doigt introduit avec effort remonte au-dessus du sphincter et trouve une oblitération à peu près complète. Il est impossible de distinguer la lumière du rectum des orifices fistuleux qui viennent s'ouvrir à ce niveau. On ne peut pénétrer dans le rectum qu'avec de fines sondes en caoutchouc.

Nous pratiquerons l'opération en deux fois, pour ne pas produire dans cette région un traumatisme que ne pourraient supporter les forces épuisées de la malade. Une première fois, nous incisons les fistules et nous dilatons doucement avec l'instrument de Demarquay toute la portion sphinctérienne de l'anus. Dix à douze minutes suffisent pour cette opération. Nous laissons ces surfaces se cicatriser et dans une seconde opération, nous inciserons la portion rectale.

A la suite de l'opération, la guérison eut lieu avec une extrême rapidité à l'aide des pansements ordinaires et sans que nous ayons eu d'accidents. Un mois après nous proposons à la malade d'inciser le reste du rétrécissement, mais comme elle est pusillanime et très-satisfaite du soulagement qu'elle a obtenu, elle refuse et sort le 2 septembre.

Obs. CCLXXV. — *R. cicatriciel. Fistule complète. Condylomes et ulcérations du voisinage. Débridement de la fistule et du rétrécissement. Ablation des condylomes. Guérison de la plaie.* — Madame X..., trente-cinq ans, vue pour la première fois au mois d'août 1876.

Cette personne paraît assez robuste et n'a jamais présenté aucun phénomène suspect du côté des poumons, mais un de ses enfants est atteint d'une affection articulaire de nature diathésique ; un autre est

phthisique. Dyspepsie et amaigrissement depuis quelques mois.

Rétrécissement fibreux siégeant très-près de l'anus et réduisant le rectum à la moitié de son calibre. Fistule complète comprise dans la muqueuse et le tissu sous-muqueux, bourgeons charnus en voie de transformation fibreuse. Hémorrhoïdes. Condylomes au voisinage de l'anus. La fistule a plusieurs orifices cutanés, l'orifice interne siége au-dessous du rétrécissement et s'ouvre au milieu d'une vaste ulcération tapissée de bourgeons charnus violacés.

27 août. — Débridement des fistules avec le bistouri, section des condylomes avec les ciseaux. Destruction des hémorrhoïdes avec l'écraseur. Les tissus sont mous et extrêmement friables de même que les fongosités qui tapissent les trajets fistuleux.

Végétations anales. Quelques-unes de ces productions sont formées d'un tissu fibroïde parsemé de points jaunâtres.

Débridement du rétrécissement et dilatation forcée. Cette opération n'est accompagnée que d'une perte de sang insignifiante. Guérison rapide de la plaie. La tuberculose pulmonaire s'accuse et marche rapidement.

* Obs. CCLXXV. — *Polype du rectum. Ligature. Septicémie. Mort.* — Madame X..., quatre-vingt-onze ans, vue au mois de mai 1876 a depuis deux ans environ une tumeur rectale donnant lieu à de fréquentes hémorrhagies; le pédicule large, comme le petit doigt, remonte jusqu'à la hauteur d'une phalange. Ligature lente du pédicule. Septicémie. Mort au bout de huit jours.

Obs. CCLXXVII. — *Cancer du rectum et du petit bassin (inopérable).* — Brager (Jean), soixante-neuf ans, ferblantier, entre le 19 mai 1875, salle Saint-Augustin, 59. Depuis trois mois coliques et constipation. Amaigrissement. Teinte jaune-paille.

19 mai. — Le ventre est ballonné, douloureux à la pression. Par le toucher rectal on constate un rétrécissement annulaire siégeant à 8 centimètres au-dessus de l'anus, formé par des productions dures, noueuses et semblant naître profondément dans l'épaisseur des tuniques. Au palper abdominal tumeurs semblables, plus grosses et situées surtout du côté droit. Ganglions de la région inguinale droite volumineux et indurés. Iodure de potassium, toniques, laxatifs et calmants. Le malade sort le 2 juillet. Même état.

Obs. CCLXXVIII. — *Hémorrhoïdes externes procidentes. Excision partielle avec le couteau galvano-caustique. Débridement du sphincter externe. Guérison.* — Hutin (François), soixante-six ans, employé, entre le 19 juin 1875 salle Saint-Augustin, 54. Hémorrhoïdes visibles depuis vingt ans ; actuellement, les tumeurs sont procidentes et forment un bourrelet ulcéré par places, de coloration livide et fortement turgescent. Anémie marquée.

10 juillet. — Anesthésie par le chloroforme ; on enlève avec le couteau

galvano-caustique la partie ulcérée et saignante du bourrelet, on débride en avant et en arrière sans toucher au sphincter. Compression légère avec des éponges pendant douze heures. Tube de caoutchouc dans l'anus. Guérison le 31.

Obs. CCLXXIX. — *Hémorrhoïdes externes. Fissures anales. Dilatation forcée. Guérison.* — Bourgeade (Élise), quarante-cinq ans, garde-malade, entre le 22 novembre 1876, salle Sainte-Marthe, 39. Réglée à dix-sept ans, menstruation régulière. Nullipare. Il y a dix ans, ictère qui dura un mois, constipation habituelle. Depuis sept ans hémorrhoïdes; depuis six mois douleurs tellement vives pendant la défécation qu'elle retarde ses selles le plus possible. Aménorrhée depuis quatre mois.

A son entrée : bourrelet hémorrhoïdal complet, volumineux, turgescent, d'un rouge brun, saignant. Pas d'hémorrhagies. En attirant au dehors le bourrelet, on voit à sa surface trois fissures à peine visibles, peu profondes, qui intéressent uniquement la muqueuse et occasionnent une contraction spasmodique du sphincter et des douleurs excessives au moment de la défécation. État général satisfaisant. Dilatation forcée avec les deux index introduits dans l'anus, les deux pouces prenant un point d'appui sur les ischions. Les jours suivants purgatifs répétés. Résultats des plus satisfaisants. La malade sort guérie le 3 décembre.

Obs. CCLXXX. — *Fissure anale.* — Tellier (Désiré), vingt-sept ans, gardien de la paix, entre le 1er mars 1876, salle Sainte-Marthe, 34.

Dysenterie en 1871. Depuis lors, douleurs extrêmes pendant la défécation et la marche. Fissure anale. Dilatation forcée faite pour la première fois en 1875 (novembre). Amélioration.

Il refuse aujourd'hui de se soumettre une seconde fois à cette opération. Cautérisation des fissures au nitrate d'argent, lotions astringentes.

* Obs. CCLXXXI. — *Hémorrhoïdes. Fistule anale complète. Débridement. Guérison.* — M..., trente-deux ans, vu pour la première fois en janvier 1876.

Il y a onze mois à la suite d'une prostatite aiguë consécutive elle-même à des blennhorrhagies répétées, un abcès de la marge de l'anus se forma et s'ouvrit en deux jours. État général satisfaisant, rien dans les poumons.

Au moment où nous le voyons pour la première fois, nous trouvons deux orifices externes sur la fesse droite à 3 cent. de l'anus, un orifice interne à 1 cent. Il est impossible de suivre complétement avec le stylet le trajet fistuleux. Depuis un an, on a fait des injections iodées par les deux orifices, de sorte qu'ils sont aujourd'hui entourés d'une zone ayant la dureté du fibro-cartilage.

2 février. — Débridement avec le bistouri (opération avec l'aide

des Drs Lopez, Deny et Brochin). On parvient à trouver le trajet qui conduit à l'orifice rectal ; il est tapissé de fongosités saignantes. Pansements avec des mèches imbibées d'eau alcoolisée. Léger eczéma autour de l'anus, qui cède sous l'influence d'un traitement arsenical.

* Obs. CCLXXXII. — *F. complète. Débridement. Guérison.* — Madame S..., trente-six ans. État suspect des sommets des deux poumons. Il y a six mois abcès anal ayant donné lieu à un trajet fistuleux. Orifice à 3 centimètres de l'anus sur la fesse droite (fistule complète). Débridement avec le bistouri. Guérison.

* Obs. CCLXXXIII. — *F. complète. Débridement. Guérison.* — Madame X... trente-six ans, vue pour la première fois au mois de janvier 1876. Les sommets des deux poumons sont en mauvais état : tousse habituellement, a eu des hémoptysies; expiration rude et prolongée. Il y a onze mois, abcès de la marge de l'anus dont le trajet est resté fistuleux. Fistule complète dont les orifices externes sont sur la fesse droite à 5 centimètres de l'anus.

27 janvier. — Débridement avec le bistouri (opération faite avec l'aide du Dr Jourand); pansements avec des mèches alcoolisées. Guérison.

Obs. CCLXXXIV. — *F. Borgne externe. Débridement. Guérison.* — Peccate (Albert), dix-sept ans, ferblantier, entre le 10 septembre 1876. Il y a onze mois un abcès du côté droit de la marge de l'anus a été ouvert avec le bistouri, et a laissé une fistule. Le pourtour de l'orifice est induré. Écoulement de pus. L'introduction du stylet révèle l'existence d'un conduit de 4 centimètres et demi de longueur, se dirigeant obliquement en haut vers le rectum. Le doigt introduit par l'anus sent l'extrémité du stylet au-dessous de la paroi rectale légèrement amincie. Douleurs surtout pendant la marche. Défécation facile. Ni diarrhée ni constipation. État général satisfaisant.

14 septembre. — Incision de la fistule et de la portion sphinctérienne du rectum avec le bistouri sur la sonde cannelée. Pansement avec une mèche de charpie longue cératée et munie d'un tube de caoutchouc fenêtré. Cicatrisation en vingt et un jours, sort le 9 octobre.

Obs. CCLXXXV. — *F. Borgne externe. Débridement. Guérison.* — Perrin (Émile), vingt-sept ans, artiste lyrique, entre le 28 février 1876, salle Sainte-Marthe, 12. Rien dans le poumon. Il y a six mois développement du côté gauche de la marge de l'anus d'un abcès qui s'est ouver spontanément. Ouvertures multiples en pomme d'arrosoir. La peau, couleur lie de vin, est décollée sur l'étendue de 3 centimètres. La sonde pénètre vers le rectum jusqu'à une profondeur de 3 centimètres et le doigt introduit par l'anus en sent l'extrémité au-dessous de la muqueuse. Douleurs peu vives, suintement continuel par les ouvertures de l'abcès. État général satisfaisant. Incision sur la sonde cannelée du trajet fistuleux et de la portion sphinctérienne du rectum avec le bistouri. Pansement avec une mèche de charpie longue, alcoolisée et

munie d'un tube de caoutchouc, introduite au fond de la plaie. Sort guéri le 26 mars.

Obs. CCLXXXVI. — *F. Borgne externe. Débridement. Guérison.* — Lecante (François), quarante-sept ans, menuisier, entre le 14 août 1876, salle Sainte-Marthe, 20. Alcoolique. A dix-neuf, vingt-trois et vingt-six ans, abcès de la région anale ouverts par le cautère actuel. Il y a sept mois nouvel abcès qui s'est ouvert spontanément et est resté fistuleux.

A un centimètre en arrière et à gauche de la marge de l'anus, un orifice étroit, à bords indurés d'un rouge brun, qui laisse suinter un liquide séreux peu abondant. Un stylet pénètre à une profondeur de 2 centimètres dans la direction du rectum, et soulève la muqueuse sans la traverser. Aucune gêne de la défécation. Pas de constipation. Rien du côté des poumons, incision du trajet et de la portion sphinctérienne sur la sonde cannelée avec le bistouri. Pansement avec une mèche de charpie alcoolisée et munie d'un tube élastique.

19 août. — La plaie se cicatrice rapidement, le malade ne souffre plus. Sort le 21 août. Guérison le vingtième jour.

Obs. CCLXXXVII. — *Fistules anales multiples. Débridement. Guérison.* — Prenaux (Jules), trente-deux ans, charpentier, entre le 30 septembre 1875, salle Saint-Augustin, 29. Alcoolique; a eu deux blennorrhagies, à vingt-cinq et à vingt-sept ans. Depuis trois mois, deux trajets fistuleux consécutifs à l'ouverture spontanée d'abcès de la marge de l'anus qui n'ont cessé de donner du pus. Sur la région périnéale gauche, à 3 centimètres en avant de l'anus, existe l'orifice d'une fistule long de 8 centimètres, s'étendant vers la tubérosité de l'ischion. Large décollement de la peau au pourtour de cet orifice. Pas de communication avec le rectum. Une seconde fistule dont l'orifice externe est plus rapproché du sphincter anal s'avance sur la muqueuse à la hauteur de 3 centi mètres, elle laisse passer des matières fécales et du pus mélangé de sang. Pas de constipation, douleurs très-vives dues aux frottements des vêtements. État général satisfaisant. Rien du côté du poumon.

7 octobre. — Incision avec le bistouri des deux trajets fistuleux Pansement avec les mèches et le tube élastique. Guérison en vingt-trois jours.

Obs. CCLXXXVIII. — *Végétations papillaires de la marge de l'anus. Excision. Cautérisation.* — Caron (Édouard), seize ans, bijoutier, entre le 10 mai 1875, salle Saint-Augustin, 52. Le pourtour de l'anus présente une double bordure de productions verruqueuses de la grosseur d'une lentille. Elles sont rosées, pédiculées, aplaties à leur sommet, saignent facilement et deviennent le siége de douleurs surtout pendant la marche. Ancienne trace d'ulcération. Pas d'écoulement par l'anus. L'état général est satisfaisant. Début il y a neuf mois, sans cause

connue. Excision avec des ciseaux. Guérison en douze jours. Quelques-unes situées profondément ayant reparu, nous les cautérisons à l'acide nitrique. Sort le 21 juin.

Obs. CCLXXXIX. — *Furoncle du périnée chez un individu ayant eu antérieurement une cataracte traumatique.* — Boissier (Victor), trente-neuf ans, serrurier, entre le 27 novembre 1875, salle Sainte-Marthe, 5. A cinq ans fracture des os du nez et cataractes traumatiques de l'œil droit.

A l'âge de trente-deux ans la cataracte est abaissée par M. Herpin de Tours. Résultat peu satisfaisant ; la vision, au lieu d'être augmentée, est réduite à une faible sensation de lumière. Iridectomie faite deux ans plus tard par Galezowski et ablation simultanée du cristallin renfermant une paille de fer enkystée. Entré aujourd'hui à l'hôpital pour deux gros furoncles placés sur la ligne médiane du périnée. Repos, cataplasmes émollients, guérison.

CHAPITRE VIII

ORGANES GÉNITO-URINAIRES (SEXE MASCULIN).

Des 44 observations contenues dans ce chapitre, 24 sont relatives aux cordons spermatiques, aux testicules ou à leurs enveloppes, 9 à des affections uréthrales.

Parmi les maladies de la verge et de la vessie comprises dans les 11 autres, nous devons mentionner surtout :

1° Celle de l'observation CCXC. Il s'agissait d'une difformité congénitale de l'extrémité antérieure du pénis et de ses enveloppes. Le petit malade avait un phimosis à la suite duquel des adhérences s'étaient formées entre le gland et le prépuce. De plus il y avait une atrésie du méat et un rétrécissement de l'extrémité antérieure de l'urèthre. Nous dûmes dans une même séance remédier successivement à chacune de ces difformités, par conséquent détruire les adhérences et débrider avec le bistouri le rétrécissement. L'opération fut faite sans accident et bientôt suivie de guérison.

2° Le résultat fut moins satisfaisant chez le malade de l'observation CCXCIII. Nous tentâmes, au moyen d'une autoplastie, de former une paroi antérieure à une vessie estrophiée. L'état général, peu satisfaisant au moment de l'opération, devint plus mauvais encore après elle ; et bientôt il se développa une péritonite à laquelle le malade succomba.

3° Chez celui de l'observation CCXCIV nous dûmes également faire deux opérations à peu d'intervalle l'une de l'autre. Atteint depuis plusieurs années d'un rétrécissement de l'urèthre, il s'était présenté à nos consultations dans le cours de l'année 1875, et nous l'avions traité par la dilatation progres-

sive. Depuis lors il avait cessé de venir et s'était sondé régulièrement lui-même. Peut-être employa-t-il des sondes défectueuses ou détériorées par un trop long usage. Ce qui est certain, c'est que l'une d'elles se rompit et que le fragment postérieur resta dans la vessie. Il ne vint à l'hôpital qu'un mois après l'accident; et nous ne pouvions songer à introduire un instrument qui nous permît de retirer le corps étranger, à cause du rétrécissement. Nous nous occupâmes d'abord de celui-ci que nous traitâmes par la divulsion et, quatre jours plus tard, nous introduisîmes dans la vessie un lithotriteur d'enfant, à l'aide duquel le corps étranger fut extrait sans peine.

Nous nous sommes trouvé dans trois cas en présence d'infiltrations urineuses (obs. CCXCVIII, CCC et CCCV). Le premier malade était âgé de soixante-dix ans, il avait une rétention d'urine due en grande partie à une hypertrophie prostatique. La vessie était en mauvais état. Une tentative de cathétérisme faite en ville avec une sonde rigide fut l'origine d'une fausse route. On dut recourir à des ponctions capillaires. La dernière fut suivie d'infiltration urineuse, et l'urémie enleva ce malade au bout de vingt-quatre heures.

Le second cas de mort à la suite d'infiltration urineuse eut pour cause une rupture de l'urèthre par un traumatisme violent; enfin, chez un troisième malade, l'infiltration survint encore à la suite d'une ponction capillaire, mais cette fois le traitement fut suivi de succès.

Dans les deux observations de varicocèle, nous avons employé notre procédé habituel. Chez ces malades, en effet, le volume des veines dilatées, la gêne et la douleur qu'elles produisaient, exigeaient une opération radicale. L'un d'eux même était forcé de rester au lit depuis un mois, et, chaque fois qu'il tentait de reprendre son travail, les accidents l'obligeaient à garder de nouveau le repos. Les procédés chirurgicaux proposés jusqu'ici pour la guérison de ces tumeurs sont extrêmement nombreux. Gagnèbe, Jobert de Lamballe, Follin, Ricord, etc., faisaient la ligature sous-cutanée; Vidal, l'enroulement; Bonnet, la cautérisation; Maisonneuve, donnait

la préférence aux injections intra-veineuses de perchlorure de fer; enfin Breschet avait proposé la compression des veines avec la pince à ligature.

C'est à une méthode analogue que nous avons recours. Voici comment nous procédons : un aide tend en dedans les téguments du scrotum, puis avec l'index et le pouce nous déterminons la situation du cordon, que nous refoulons en arrière. Deux épingles, placées à quelques centimètres l'une de l'autre, traversent le scrotum, passent en avant du cordon et l'isolent des veines variqueuses. Deux incisions pratiquées au niveau de ces épingles mettent à nu les veines : on les saisit avec des pinces hémostatiques qu'on laisse en place pendant trois jours. Ce procédé est plus sûr que celui de Breschet, qui prenait la peau du scrotum en même temps que les veines, et attendait l'élimination des tissus comprimés; il est d'une exécution plus facile que la compression au moyen d'un fil telle que la faisait Velpeau. En outre, par suite de sa construction et de son mode de fermeture, notre pince est placée plus aisément, se maintient mieux que celle qu'employait Breschet. Les résultats que j'ai obtenus jusqu'ici m'autorisent à considérer le pincement comme aussi avantageux pour le traitement du varicocèle que toutes les autres méthodes dont on a recommandé l'emploi.

Nous avons dû faire en outre quatorze fois des opérations dont quelques-unes étaient graves; nous mentionnerons entre autres six castrations, dont deux pour des tuberculisations du testicule, une pour un sarcome, une autre pour un enchondrome, une pour un fongus bénin et une pour une hématocèle enkystée de date ancienne et accompagnée d'atrophie du testicule. Dans tous ces cas, la pince nous a rendu pour l'hémostasie les plus grands services.

1° Verge et ses enveloppes.

Obs. CCXC. — *Phimosis congénital. — Adhérences du prépuce et du gland. — Atrésie de l'extrémité antérieure de l'urèthre. — Destruction des adhérences. — Guérison. — Débridement du rétrécissement.* — Couturier (Louis), cinq ans, entre le 22 avril 1876.

Phimosis congénital, soudure du prépuce au gland dans ses 2/3 postérieurs. Petits noyaux durs entre le prépuce et le gland.

Pour détruire les adhérences, nous exerçons des tractions énergiques et nous trouvons à la surface du gland plusieurs ulcérations saignantes. L'orifice du méat est à peine visible, mais il présente, au niveau de son angle inférieur, un petit pertuis qui permet l'introduction d'un stylet. L'urèthre présente également une atrésie congénitale sur une étendue de 1° 1/2. Division avec le bistouri. Hémostasie par pression de la verge entre les doigts. Dilatation progressive les jours suivants. Guérison complète au bout de dix-sept jours.

Obs. CCXCI. — *Paraphimosis accidentel et irréductible. — Débridement. — Guérison.* — Génois (Achille), quarante-trois ans, plombier, entre le 20 novembre 1876, salle Sainte-Marthe, 8.

Aurait glissé involontairement le long d'une corde à nœuds sur un espace de 3 mètres. Cette corde se serait enroulée autour des cuisses et aurait comprimé violemment l'extrémité de la verge ; douleur très-vive; petite plaie au-dessous du gland, près du frein. Impossible de ramener le prépuce sur le gland. Lotions et bains locaux à l'eau de guimauve. (Ce mécanisme décrit par le malade ne doit être accepté que sous bénéfice d'inventaire.)

A son entrée : prépuce violacé et tuméfié. Déchirure du frein. Douleur extrêmement vive et réduction impossible. Pas d'ecchymoses sur les cuisses.

Incision médiane du prépuce sur la face dorsale de la verge. Guérison au bout de huit jours.

Obs. CCXCII. — *Épispadias. — Blennorrhagie.* — Hotte (Charles), vingt-trois ans, serrurier, entre le 28 juillet 1875, salle Saint-Augustin, 62, pour une blennorrhagie contractée il y a un mois. Il est affecté d'épispadias congénital. La verge, de dimension normale, est divisée sur toute l'étendue de la face dorsale du gland; les corps caverneux sont eux-mêmes écartés à leur extrémité antérieure. Le malade n'accuse d'ailleurs aucune gêne de ce vice de conformation. C'est la première blennorrhagie qu'il contracte. Blennorrhagie guérie le 9 août.

2° Vessie et prostate.

Obs. CCXCIII. — *Exstrophie de la vessie. — Autoplastie. — Péritonite généralisée.* — Bayeux (Henri), trois ans, entre le 18 octobre 1876 salle Sainte-Marthe, 8.

Région épigastrique très-développée. Ombilic et hypogastre à peine appréciables. Vestige de la cicatrice ombilicale près du bord supérieur de la vessie exstrophiée. Celle-ci forme à l'hypogastre une tumeur rougeâtre, limitée en dehors par les téguments abdominaux légère-

ment enflammés, en bas par le scrotum et la verge, en haut par la cicatrice ombilicale. Elle est ovalaire, recouverte à sa surface d'un enduit visqueux. Sur les parties latérales, on distingue l'orifice des uretères qui ont la forme de deux mamelons. Les testicules restés dans l'anneau forment au-dessous de la peau deux saillies visibles situées assez près des limites de la muqueuse. Verge longue de 2c 1/2, corps caverneux écartés en haut. Urèthre en gouttière. Sensibilité extrême de la muqueuse vésicale.

21 octobre. — Le petit malade est endormi par le chloroforme puis, dans un premier temps, nous avivons la peau à 1/2 centimètre en dehors du point où elle se confond avec la muqueuse, en ayant bien soin de ne pas dépasser les limites du derme. Nous taillons ensuite, sur le périnée, un lambeau destiné à représenter la paroi antérieure de la vessie. Dans ce but nous faisons passer une première incision transversale au-dessous des corps caverneux, puis, nous faisons en arrière du scrotum une seconde incision parallèle à la précédente, et pénétrant assez profondément dans le dartos.

Dans un second temps, nous détachons complétement par dissection le lambeau inférieur compris entre les deux incisions parallèles dont nous avons parlé. Cette dissection nous permet, d'une part, de passer la verge au-dessous du lambeau ; d'autre part, de porter le lambeau lui-même au-dessus des corps caverneux, au-devant de la vessie. Le lambeau est assez long, non-seulement pour recouvrir la vessie, mais encore pour recouvrir plus tard la face dorsale de la verge.

Grâce à la mobilité des tissus sous-jacents, il n'a pas été besoin de détacher sur les parties latérales d'autres lambeaux. L'opération terminée, les lambeaux sont réunis par sept points de suture métallique. Nous enlevons les pinces hémostatiques placées sur les vaisseaux saignants et nous recouvrons la plaie de compresses imbibées d'eau alcoolisée.

22. — Agitation pendant la nuit. Actuellement ne veut prendre que de la tisane. T = 38. P = 102.

23. — La soif a diminué ; l'enfant refuse toute nourriture ; il vomit les tisanes et le lait. T = 38, 4. P = 108.

24. — Nuit mauvaise ; traits tirés, jambes fléchies sur le ventre ; celui-ci est tendu, ballonné, très-douloureux à la pression ; vomissements fréquents. Frictions sur l'abdomen avec l'onguent mercuriel belladonné. T = 38,4. P = 106.

25. — La péritonite se généralise, la mort paraît imminente, néanmoins les parents l'emportent pour le soigner chez eux.

Obs. CCXCIV. — *Fragment de sonde dans la vessie. Rétrécissement de l'urèthre. — Divulsion. — Extraction du corps étranger par l'urèthre. — Guérison.* — X..., cinquante-huit ans, entre le 4 janvier 1876. Atteint de rétrécissement uréthral marqué surtout depuis dix-huit mois. En mars

1875, nous pratiquons le cathétérisme avec la bougie n° 12, et nous conseillons au malade de se sonder tous les jours. Cette pratique a été exactement suivie, toutefois depuis quatre à cinq mois les cathétérismes n'ont lieu que tous les cinq jours. Il y a un mois une sonde trop ancienne ou de fabrication défectueuse s'est rompue et un fragment long de 2 centimètres est resté dans la vessie.

6 janvier. — Divulsion avec l'instrument de Voillemier; accidents fébriles sérieux, état général inquiétant.

10. — Passage d'une sonde n° 20, afin de déterminer le siége du corps étranger. Extraction de celui-ci avec un lithotriteur d'enfant. Corps étranger incrusté de sels calcaires (phosph. de chaux et phosph. ammoniaco-magnésien) et en partie pourri; le lendemain le malade rend de la gravelle urique.

20 janvier. — Amélioration suffisante pour qu'il puisse quitter l'hôpital.

Obs. CCXCV. — *Hypertrophie de la prostate. — Cystite chronique.* — Bailly (Eugène), soixante-six ans, homme de peine, entre le 30 octobre 1876, salle Sainte-Marthe, 15. Se plaint de difficultés pour uriner et de douleurs à l'hypogastre. La maladie a débuté il y a dix-huit mois avec les symptômes actuels, mais moins prononcés; c'est surtout depuis trois mois qu'elle s'est aggravée.

Actuellement le malade se plaint d'envies fréquentes d'uriner et de douleurs vives dans la vessie, s'irradiant vers le périnée et l'anus; sensation de cuisson au moment de la miction, surtout à la fin. Pas d'hématuries. Les envies d'uriner sont fréquentes et réveillent le malade la nuit; c'est un ténesme vésical presque constant auquel se joint un ténesme rectal. L'urine n'est expulsée que goutte à goutte. Elle est alcaline et fétide, quelquefois sanguinolente. Si on la laisse reposer dans un vase, elle laisse au fond un dépôt muco-purulent assez abondant. Le malade n'a jamais eu de coliques néphrétiques.

Pas de rétrécissement ni de calculs, vessie à colonne, prostate volumineuse. Tisane de chiendent. Bains. Térébenthine. Au bout de quinze jours amélioration.

Obs. CCXCVI. — *Cystite à répétition chez un alcoolique.* — Bayot (Jean-Baptiste), quarante-huit ans, homme de peine, entre le 10 janvier 1876, salle Sainte-Marthe, 21. Variole à l'âge de vingt ans; jamais de blennorrhagie; pas de syphilis. Alcoolique. Traité avec succès, il y a deux ans, pour une cystite. Depuis plusieurs jours douleurs hypogastriques, péniennes, périnéales et lombaires. Il y a deux jours, hématurie.

Actuellement douleurs vives à l'hypogastre. La pression les calme, mais exagère celles de la région lombaire. La miction est fréquente, douloureuse, surtout à la fin. Urines rares, épaisses, lactescentes, contenant de petits caillots sanguins. Pas de rétrécissement de l'urèthre. Pas de graviers ni de calcul vésical. Cathétérisme facile. Apyrexie. Inappétence, diminution des forces; sommeil troublé par le besoin fréquent

d'uriner qui l'oblige à se lever chaque demi-heure. 6 capsules de térébenthine et une injection d'eau de goudron dans la vessie par jour. 3 bains généraux par semaines.

Le 7e jour. — Les douleurs abdominales ont disparu, l'urine est plus claire, mais la miction est encore douloureuse; le 15e jour, l'amélioration continue, bien que l'urine contienne encore de temps en temps quelques caillots noirâtres. Le même traitement est continué jusqu'au 18 mars. Tous les troubles ont disparu, sauf un peu de gêne à la fin de la miction. Le malade retourne chez lui.

Obs. CCXCVII. — *Cystite du col.* — Cleb (François), trente ans, maréchal, entre le 8 novembre 1876, salle Sainte-Marthe, 25.

En 1873, blennorrhagie rebelle. Depuis huit mois miction douloureuse; cathétérisme en ville. Fausse route faite par le malade lui-même, il y a un mois, écoulement de sang. Actuellement le malade a de la peine à se tenir debout. Douleurs fréquentes dans les régions inguinale, périnéale et lombaire. Douleurs plus vives au col vésical et à la fosse naviculaire pendant la miction. Envies fréquentes d'uriner, parfois tellement pressantes et douloureuses que le malade est obligé de s'accroupir comme pour aller à la garde-robe afin d'expulser quelques gouttes d'urine.

Celle-ci est lactescente et contient en grande quantité des dépôts muqueux. Pas d'albumine, jamais de sable ou de graviers. Le canal de l'urèthre a son calibre normal, mais l'introduction de la sonde détermine une douleur excessive au niveau du col. Jamais de rétention d'urine ni d'hématurie. Garde-robes faciles. Pas de fièvre. État général satisfaisant. Sous l'influence des grands bains, des boissons térébenthinées et de l'eau de goudron la guérison est obtenue en une quinzaine de jours. Mais nous l'engageons à suivre encore pendant quelque temps ce traitement.

Obs. CCXCVIII. — *Hypertrophie prostatique. — Vessie à colonne. — Valvules du col. — Rétention d'urine. — Fausse route pendant un cathétérisme. — Plusieurs ponctions capillaires. Mort par urémie.* — Challot, soixante-dix ans, charretier, entre le 14 novembre 1876, salle Saint-Augustin, 81.

Depuis plusieurs années, envies fréquentes d'uriner et dysurie. Il y a trois jours rétention complète d'urine. Tentative de cathétérisme, fausse route, vessie vidée deux fois de suite avec un appareil aspirateur à trocart capillaire. Le jour de son entrée on réussit à le sonder avec une sonde en caoutchouc très-fine, 2 litres d'urine.

15. — Cathétérisme par le même procédé. Le soir on emploie une sonde métallique qui pénètre dans la fausse route. Nouvelle ponction. Infiltration urineuse peu étendue.

16. — A 5 heures du matin, le malade tombe subitement dans le coma et succombe à 9 heures.

Autopsie faite vingt-sept heures après la mort. Vessie à colonnes. Valvules du col. — Orifice de la fausse route au-dessous du veru-montanum. Hypertrophie et induration de la prostate. Kyste des reins. Rien dans l'encéphale.

Obs. CCXCIX. — *Hypertrophie prostatique. Rétention d'urine. — Ponction capillaire. — Cathétérisme possible dans la suite.* — Doret (François), tourneur, soixante-seize ans, entre le 12 janvier 1876, salle Saint-Augustin, 72. Il y a vingt ans, rétention d'urine, dilatation progressive (Voillemier). Depuis cette époque pas d'accidents. Avant-hier matin, il lui fut impossible d'uriner. Un médecin réussit à vider la vessie. Mais depuis cette époque l'urine n'a pu être évacuée spontanément. Actuellement la vessie dilatée remonte à cinq travers de doigt au-dessus du pubis. Il est facile de préciser ses limites par la percussion. Cathétérisme impossible : les sondes de toute sorte s'arrêtent au niveau du col de la vessie. Le toucher rectal permet de constater que la prostate est énorme et fait saillie dans le rectum. Cependant la défécation n'est pas gênée. Le malade accuse de violentes souffrances. Le facies exprime une anxiété profonde; un bain de deux heures n'amène aucun changement. Dans la soirée les douleurs étant intolérables et les tentatives de cathétérisme ayant échoué, on ponctionne la vessie au-dessus du pubis avec le trocart capillaire et l'aspirateur : 1300 grammes d'urine claire et limpide.

13. — La nuit a été bonne. Une sonde élastique n° 16 pénètre sans difficulté dans la vessie. La miction n'est pas douloureuse, mais ne peut se faire sans cathétérisme.

15. — Le mieux persiste. Le cathétérisme est toujours nécessaire.

19. — Le malade sait se servir de la sonde et demande à sortir.

3° Urèthre.

Obs. CCC. — *Rupture de l'urèthre. — Plaie contuse du périnée. — Fracture de la jambe droite. — Infiltration d'urine très-étendue. Mort.* — Avenel (Louis), vingt ans, camionneur, entre le 20 mars 1876, salle Sainte-Marthe, 16. Fort, vigoureux. Pas de maladies antérieures. Il y a deux jours, en rentrant son cheval à l'écurie, il a été renversé, et une pile de planches d'acajou lui est tombée d'une grande hauteur sur la tête, le ventre et les jambes. Il venait d'uriner; depuis, malgré les besoins qu'il a éprouvés, il n'a pu rendre que quelques gouttes d'urine mélangée de sang.

A son entrée, nous constatons une fracture oblique de la partie moyenne du tibia droit, une contusion au même niveau; pas d'ecchymose.

Une distension énorme des parois abdominales au niveau de l'hypo-

gastre, formant un globe qui remonte à l'ombilic. Cette tuméfaction est dure, régulière, sensible, et donne à la pression faite méthodiquement une sensation de flot ; au périnée une plaie longue de 5 centimètres par laquelle passent des gaz venant du rectum.

Voyant qu'il ne peut uriner volontairement, nous cherchons, sans y parvenir, à introduire dans la vessie une sonde métallique. Employant alors une sonde de caoutchouc, nous crûmes tout d'abord pénétrer facilement parce que nous obtenions à une assez grande profondeur un jet d'urine sanguinolente. A chaque instant ce jet s'arrêtait et nous pensions que des caillots obturaient l'orifice de la sonde. Mais la tumeur hypogastrique ne diminuait pas et il était évident pour nous que nous ne pénétrions pas dans la vessie remplie d'urine. Nous ne fûmes pas plus heureux avec une autre sonde en caoutchouc ; nous arrivions à une courte distance de la vessie, mais en ce point nous éprouvions une résistance trop grande pour chercher à la vaincre. Quelques mouvements méthodiques imprimés à la sonde donnaient une sensation de rugosité, de raclement comparable au contact d'un corps étranger, ou de tissus déchirés formant sans nul doute les parois d'une poche accidentelle qui servait de réservoir à l'urine. Le doigt introduit par la plaie du périnée montra en arrière et sur le côté gauche du rectum l'ischion dénudé, cette exploration nous révèle en même temps que la déchirure de l'urèthre communique avec celle du rectum et du périnée. Au milieu d'un pareil désordre, il ne nous restait plus qu'à faire matin et soir la ponction hypogastrique de la vessie. Dans ce but nous nous servîmes de l'appareil de M. Potain, et nous donnâmes issue à une grande quantité d'urine. La tumeur hypogastrique diminua en grande partie de volume. Aussitôt après le malade se trouva mieux, il passa une bonne journée, mais le soir il eut du frisson et de la fièvre. La nuit fut très-agitée. T = 38,9. P = 122.

Le lendemain nous constatons que la douleur hypogastrique a plutôt augmenté que diminué, que le tissu cellulaire sous-péritonéal est infiltré d'urine et que l'abdomen reste ballonné, surtout au-dessous de l'ombilic ; l'infiltration étendue au scrotum, nous incisons largement la peau et le tissu cellulaire à l'hypogastre ; nous incisons également le scrotum pour empêcher la stagnation de l'urine infiltrée. Nous répétons avec soin les ponctions vésicales avec l'appareil Potain. Malgré nos efforts, le malaise et la fièvre augmentent. T = 39,2. P = 130. Le délire survient, et la mort arrive la nuit suivante. L'autopsie n'a pu être faite.

Obs. CCCI. — *Rétrécissement inflammatoire. — Hypertrophie de la prostate. — Hémiplégie intercurrente. — Dilatation progressive du rétrécissement.* — Ferré (Pierre), soixante ans, charretier, entre le 9 juillet 1875, salle Saint-Augustin, 48.

Il y a trente ans blennhorrhagie ; dysurie depuis un an. Actuellement. Rétr. siég. à 12 centimètres du méat et permettant le pass. de la

sonde n. 12 (fil. Charrière). Hypertrophie prostatique. Douleur hypogastrique ; 1 litre d'urine tous les jours pauvre en urée (17 grammes), riche en phosphates.

11. — Hémiplégie gauche sans ictus apoplectique. Plus tard contracture des muscles de la jambe. Frictions stimulantes, sulfate de quinine, lavements laudanisés. Malgré l'affection intercurrente, dilatation progressive du rétrécissement. Disparition des accidents uréthraux.

Obs. CCCII. — *R. inflammatoire.* — Vacher (Joseph), cinquante-sept ans, forgeron, entre le 30 septembre 1875, salle Saint-Augustin, 36. Alcoolique, chancre mou en 1849, blennorrhagies, en 1863 et en 1874, la dernière passée à l'état chronique. Depuis quatre mois dysurie. L'urine est claire, non albumineuse. Rien du côté des reins ni de la vessie. Rétrécissement à 14 centimètres du méat. Une bougie n° 7 le franchit difficilement. Dilatation progressive et temporaire. Le 18 octobre le malade passe lui-même aisément une bougie n° 20, urine librement. Il continuera à se sonder chez lui.

Obs. CCCIII. — *R. cicatriciel. — Spasme du col. — Cathétérisme très-difficile. — Dilatation progressive.* — Mariotte (Louis), 54 ans, ferblantier, entre le 30 octobre 1875, salle Saint-Augustin, 31.

Blennorrhagies en 1838 et 1840. Variole en 1843, syphilis en 1858 ; chancre induré du gland, plaques muqueuses de l'anus et des lèvres. En mai 1865 uréthrotomie interne à l'hôpital Saint-Louis par M. Voillemier pour un rétrécissement ancien. Le jet de l'urine était alors filiforme. En 1866 le malade entre à la Pitié chez M. Voillemier qui pratique la divulsion. En 1871 le rétrécissement s'est reformé ; dilatation progressive. On passe la sonde d'étain n° 15. En 1873 le malade entre à Saint-Louis pour la même cause et pour une exostose siégeant sur l'os malaire gauche ; cette tumeur disparut par le sirop de Gibert. A sa sortie on passait la bougie n° 16. Après quinze jours, il cesse tout traitement, et reste deux ans dans cet état.

Actuellement dysurie, le jet d'urine est très-mince, intermittent, et tombe sur les chaussures. La miction nécessite des efforts considérables, dure cinq à six minutes et ne donne issue qu'à peu de liquide. L'urine est alternativement claire ou louche. Il arrive parfois qu'après les plus grands efforts le malade ne peut uriner, puis une demi-heure plus tard l'émission a lieu sans peine. Jamais de douleurs dans la région rénale. Les plus faibles bougies ne parviennent pas à franchir le rétrécissement, qui siége à 14 cent. du méat. Le malade sent ses forces diminuer peu à peu ; le sommeil est souvent interrompu par le besoin d'uriner. Grand bain tous les deux jours.

13 novembre. — Même état ; on ne parvient pas encore à faire pénétrer une sonde.

25. — Le malade n'urine plus que goutte à goutte avec des efforts inouïs, ténesme vésical presque continu.

29. — La miction se fait un peu mieux sans toutefois qu'on ait réussi à sonder le malade.

11 décembre. — On a pu faire passer une bougie filiforme et les deux numéros suivants.

12. — Les bougies ne passent plus. Cependant jusqu'au 25 janvier, on réussit par intervalles à faire passer la bougie n° 5 et on reconnaît par ce moyen que le rétrécissement est en tire-bouchon. La miction est plus facile ; le jet paraît un peu plus gros.

27 janvier 1876. — On passe les n° 7, 8 et 9.

30. — Aujourd'hui on a passé le n° 11 de la filière Charrière. Le jet est plus fort et les besoins d'uriner moins fréquents.

20 février. — Bougie n° 15.

24 mars. — Bougie n° 18. Urine maintenant sans douleur ; le liquide est clair ; pas de douleurs à la fin de la miction. Jamais de sang, reste facilement six à huit heures sans uriner. Part pour Vincennes. Promet de se sonder chez lui.

Obs. CCCIV. — *R. inflammatoire. — Divulsion. — Guérison.* — Blondel (Louis), trente et un ans, tapissier, entre le 27 février 1876, salle Sainte-Marthe, 23.

Blennorrhagie il y a quelques années. Rétrécissement consécutif.

29 février. — Divulsion. Pas de sonde à demeure.

1er et 2 mars. — Un peu de fièvre.

12. — On peut passer une sonde n° 18.

13. — N° 19.

14. — N° 20.

Quitte l'hôpital, le 18 on passe le n° 25.

Obs. CCCV. — *R. inflammatoire à 8 cent. du méat. — Strangurie. — Ponction sus-pubienne. — Infiltration urineuse. — Incisions multiples, disparition des accidents.* — Costé (Achille), quarante et un ans, bijoutier, entre le 21 juin 1876, salle Saint-Augustin, 3. Blennorrhagie à vingt ans, trois autres depuis. En 1870 chancre mou sur le prépuce ; aucun accident consécutif. Opéré en 1860 au Val-de-Grâce pour un rétrécissement de l'urèthre (uréthrotomie interne). Effet durable jusqu'en 1870. Depuis, le jet d'urine a diminué progressivement. Il y a trois jours, au milieu de la nuit, frisson violent, le malade n'a pas uriné depuis ce moment.

Actuellement, la vessie remonte deux travers de doigt au-dessus de l'ombilic et, comme on n'a pas réussi à introduire une sonde, on fait avec le trocart capillaire et l'aspirateur une ponction hypogastrique : écoulement d'environ un litre d'urine. A la suite d'un grand bain, la miction redevient possible. Le jet est filiforme ; la fin de la miction est douloureuse ; efforts considérables pour arriver à vider la vessie : pas de sang.

22 juin. — Les bourses et la verge sont le siége d'une infiltration no-

table. Le scrotum a le volume d'une tête de fœtus à terme. Le cathétérisme est toujours impossible : la bougie n° 1 ne passe pas ; on trouve un rétrécissement siégeant à 8 centimètres en arrière du méat. Pas de nouveaux frissons ; fatigue générale. Cataplasmes sur la région scrotale. Grand bain tous les deux jours.

23. — A eu quelques petits frissons dans la journée d'hier, mais de courte durée ; urine comme précédemment. Plusieurs incisions sur le scrotum et sur la racine de la verge qui est le siége d'une infiltration énorme : écoulement d'urine par les plaies.

30. — Le gonflement des bourses a notablement diminué ; le volume du pénis n'a pas varié.

3 juillet. — Incision avec le fer rouge sur la face dorsale de la verge qui est toujours considérablement infiltrée.

8. — La tuméfaction de la verge diminue. Pansement des plaies à l'eau phéniquée.

20. — Les plaies produites par le bistouri sont lentes à se cicatriser ; les tissus sont encore légèrement infiltrés.

2 août. — Plus de traces de tuméfaction ; les parties ont leur volume normal ; l'aspect des plaies est meilleur ; on aperçoit quelques bourgeons charnus ; aucun accident.

26. — La cicatrisation des plaies est complète ; l'état général du malade est meilleur. Il ira passer quelques jours à Vincennes et rentrera dans le service pour son rétrécissement, qui n'a pu être traité.

Obs. CCCVI. — *R. multiples de l'urèthre. — Dilatation progressive.* — Briscané (Jean), trente-trois ans, coiffeur, entre le 26 juillet 1876, salle Sainte-Marthe, 22. A dix-sept ans, blennorrhagie qui a duré deux ans. En septembre 1869, lupus érythémateux de la jambe droite. Urine difficilement depuis sept à huit ans, jet de plus en plus petit. Il y a un an, pendant huit jours douleurs lombaires du côté gauche s'irradiant vers la cuisse ; n'a jamais rendu de calculs.

Actuellement le jet est filiforme, en tire-bouchon, intermittent ; Miction toutes les deux heures pendant le jour, trois fois la nuit. Au moindre excès de boisson ténesme vésical, cuisson dans le canal. Urine colorée, chargée de mucus. Par le cathétérisme, on constate facilement que plusieurs brides cicatricielles segmentent le canal sous forme de valvules infranchissables. Il en existe trois dont la première siége à 1 centimètre en arrière du méat et les autres à l'union de la portion spongieuse avec la portion membraneuse.

28 juillet. — Une sonde filiforme pénètre dans la vessie, nous la laissons en place pendant dix minutes. Les jours suivants, essais prolongés de cathétérisme, mais jusqu'au 18 août nous ne parvenons à faire passer qu'une bougie filiforme.

18 et 19 août. — N° 5.

27. — N° 6.

31. — N° 7.

4 septembre. — N° 8.

6. — N° 10.

8. — N° 12.

Sort, et continue chez lui la dilatation progressive.

Obs. CCCVII. — *R. inflammatoire. — Dilatation progressive. — Guérison.* — Baüer (Charles), vingt-six ans, conducteur d'omnibus, entre le 26 octobre 1876, salle Sainte-Marthe, 13. Première blennorrhagie il y a quatre ans (a duré trois mois); deuxième en mai dernier, traitée par les injections au sulfate de zinc. Depuis trois mois blennhorrée suivie au bout de deux mois d'une dysurie accompagnée d'interruption du jet et de douleurs pendant la miction. Actuellement on trouve un rétrécissement au niveau du bulbe occupant un espace de 1/2 cent. (laisse passer la sonde n° 10). Dilatation progress. Bains.

8 octobre — B. n° 13.

13. — n° 16. Douleur et écoulement de quelques gouttes de pus.

14. — n° 15.

16. — n° 16.

20. — n° 18.

25. — n° 21. La dysurie, la douleur et l'interruption du jet ont disparu ; le malade quitte l'hôpital.

Obs. CCCVIII. — *Portion prostatique. — Dilatation progressive. — Amélioration.* — Molhe (Joseph), soixante-neuf ans, armurier, entre le 20 novembre 1876, salle Sainte-Marthe, 19.

Première blennorrhagie à dix-sept ans. Seconde à quarante-huit ans (dure trois mois) suivie d'un rétrécissement traité par la dilatation progressive. Depuis un an dysurie et interruptions brusques du jet. Urine lactescente non albumineuse. Rétr. à 14 cent. du méat. Dilatation progressive. Le malade sort le 30.

4° Cordon spermatique. — Testicule et ses enveloppes.

Obs. CCCIX. — *Varicocèle. — Pincement. — Guérison.* — Morbe (Hubert), coiffeur, trente-cinq ans, entre le 25 septembre 1875, salle Saint-Augustin, 22.

Blennhorrhagie il y a quatre ans, épididymite gauche consécutive. Dilatation des veines du cordon. Bientôt la tumeur augmente au point de rendre très-pénibles les marches un peu longues. Depuis quinze mois spermatorrhée nocturne. Douches sulfureuses. Hydrothérapie, toniques.

Au moment de son entrée, le varicocèle est volumineux, bosselé, mal limité, les veines scrotales sont elles-mêmes dilatées et très-larges.

29 septembre. — Incision parallèle au cordon. Dans l'intervalle des

veines variqueuses nous isolons le canal déférent et nous saisissons le paquet variqueux avec des pinces hémostatiques; nous saisissons séparément les veines les plus dilatées entre les mors d'une pince que nous enlevons le lendemain. Le malade sort guéri le 3 octobre. Trois mois plus tard, ni le varicocèle ni les pertes séminales n'avaient reparu.

Obs. CCCX. — *Varicocèle.* — *Pincement.* — *Guérison.* — Voyer (Louis), seize ans, serrurier, entre le 17 juillet 1876, salle Saint-Augustin, 11.

Depuis deux mois a des douleurs très-violentes sur le trajet du cordon; le repos suffit à les calmer. Au moment de son entrée, nous trouvons du côté gauche un varicocèle volumineux.

18 juillet. — Pincement.

Guérison complète le 16 août.

Obs. CCCXI. — *Epididymite gauche.* — Forestier (René), dix-neuf ans, entre le 6 juillet 1876, salle Saint-Augustin, 6.

Blennhorragie il y a trois semaines. Épididymite du côté gauche quinze jours plus tard. Cataplasmes. Repos. Immobilisation des bourses avec une gouttière de laiton. Cubèbe et copahu à l'intérieur. Guérison le 17 juillet.

Obs. CCCXII. — *Epididymite droite.* — Canelle (Désiré), vingt-trois ans, découpeur, entre le 21 janvier 1876, salle Saint-Marthe, 27. Blennorrhagie il y a trois semaines. Début de l'épididymite il y a quatre jours. Fièvre. État saburral. Purgatif salin. Repos. Guérison le 2 février.

Obs. CCCXIII. — *Epididymite droite.* - Paradis (Charles), vingt-deux ans, domestique, entre le 4 novembre 1875, salle Saint-Augustin, 20. Blennorrhagie il y a quinze jours. Déb. de l'épidid. il y a huit jours. Repos. Catapl. Onctions merc. Guérison au bout de dix jours.

Obs. CCCXIV. — *Orchite traumatique du côté gauche.* — Desmarais (Jean), cinquante ans, bijoutier, entre le 13 juillet 1876, salle Sainte-Marthe, 19. Il y a trois semaines, contusion des bourses. Actuellement : peau du scrotum rouge et chaude, testicule gauche triplé de volume. P = 88. Inappétence. Insomnie. Repos; Bains. Sort le 28 juillet. Les accidents aigus ont disparu, mais le testicule reste toujours volumineux.

Obs. CCCXV. — *Orchite tuberculeuse.* — Deneuville, vingt-six ans, plombier, entre le 1er octobre 1876, salle Sainte-Marthe, 19. Deux hernies inguinales (la gauche depuis trois ans, la droite depuis un an). Il y a quatre jours, douleur vive dans l'aine gauche, en même temps il a constaté la présence d'un cordon dur et douloureux à la pression, se dirigeant vers le testicule.

Actuellement, bourse gauche augmentée de volume sans changement de couleur de la peau, plusieurs noyaux indurés dans l'épaisseur du testicule. Épididyme de la grosseur d'un marron, l'induration porte sur la tête et la partie antérieure du corps, la queue est normale. —

Rien dans le testicule droit ni la prostate, souffle et craquements secs aux deux sommets.

Repos, cataplasmes. Traitement général reconstituant. Amélioration. Sort au bout de quatre jours.

* Obs. CCCXVI. — *Testicule tuberculeux. — Castration. Guérison.* — M. M..., vingt-huit ans, vu pour la première fois le 1er août 1876. Depuis deux ans suppuration dans la moitié droite du scrotum; des abcès ont été largement ouverts à plusieurs reprises; d'autres les ont suivis. Ceux qui existent en ce moment occupent toute la moitié inférieure du scrotum et s'accompagnent d'une inflammation remontant jusque dans le canal inguinal. Nous craignons que le testicule et l'épididyme ne soient gravement compromis et que ces abcès, d'origine tuberculeuse, n'aient détruit l'épididyme et le canal déférent et que leurs parois ne soient tapissées de tubercules à divers degrés, comme la sonde cannelée montre que les abcès entourent le testicule surtout sur les faces interne et externe.

9 août. — Ouverture de l'abcès; le testicule et l'épididyme envahis en grande partie par les tubercules présentent plusieurs abcès. On les enlève. Deux pinces hémostatiques sur le cordon.

Guérison au bout de quinze jours.

Obs. CCCXVII. — *T. tuberculeux. — Castration. — Guérison.* — Ménétrier (Charles), trente-huit ans, cocher, entre le 21 avril 1875, salle Saint-Augustin, 46.

Sa mère est morte phthisique. En 1874 (août) amputation de la jambe pour une tumeur blanche du pied droit. Il y a trois mois petit abcès resté fistuleux.

Actuellement plusieurs fistules scrotales. Rien dans le canal déférent ni dans la prostate, rien dans les poumons.

15 mai. — Castration. Incision du dartos avec le bistouri, énucléation des débris du testicule, deux pinces hémostatiques sur le cordon. Pansements alcoolisés au sulfate de quinine, rhum et quinquina; testicule volumineux farci de tubercules à diverses périodes et présentant plusieurs foyers purulents P = 90. T = 37,5. Pas d'accélération du pouls ni d'élévation de la température les jours qui suivent. Guérison complète le 18 juin.

Obs. CCCXVIII. — *Sarcome kystique du testicule droit. — Castration. Érysipèle. — Guérison.* — Florent (François), soixante-six ans, emballeur. entre le 26 juillet 1876, salle Saint-Augustin. A vingt-quatre ans, blennorrhagie et orchite du côté gauche. Rien dans les organes abdominaux. Depuis le mois dernier, augmentation de vol. du testic.

Actuellement moitié droite du scrotum rouge violacé, luisante, sans bosselures, ni dilatations veineuses.

Dans la partie déclive du scrotum, on trouve une tumeur solide, irréductible, lisse, arrondie, rénitente au centre, dure et élastique

dans une partie de sa surface, fluctuante en haut. L'épididyme fait corps avec le testicule dont on ne peut plus le distinguer. Pas de douleur spontanée ni à la pression, pas d'adhérence aux téguments. Rien dans les ganglions de l'aine.

5 août. — Ablation de la tumeur. Nous la mettons à nu par une incision longue de 5 centimètres. En pressant méthodiquement sur elle, nous lui faisons faire saillie au dehors. Deux pinces sont mises sur le cordon que nous excisons, puis la tumeur est enlevée sans perte de sang. A la coupe deux kystes dans la partie superieure contenant un liquide citrin. Examen microscopique : *Sarcome fasciculé* (André). Plaie réunie dans ses deux tiers supérieurs. Bouillons; Bordeaux. TV = 38. P = 92.

7. — Enlèvement des deux pinces laissées sur le cordon. TM = 37,8. P. = 84. Pansements avec de la charpie imbibée d'eau alcoolisée.

8. — TM = 37,7. P = 76.

10. — Apparition d'un érysipèle autour de la plaie. — Eau de Sedlitz.

11. — Compresses d'eau de sureau.

12. — L'érysipèle se limite, occupe seulement une zone de $0^{m},03$.

13. — État général meilleur. La complication locale tend à disparaître.

16. — Érysipèle guéri.

Sort le 29 août. — Guérison complète de la plaie.

Obs. CCCXVIII. — *Enchondrome du testicule droit. Ablation.* — Joublin (Pierre), trente-quatre ans, ajusteur, entre le 12 juillet 1876, salle Sainte-Marthe 10. Blennorrhagie il y a onze ans. En mars dernier, sans cause connue, il remarqua à la partie inférieure du testicule droit une tumeur indolente même à la pression, du volume d'une noisette, qui grossit peu à peu, en causant d'abord de la gêne et plus tard de la douleur. A son entrée, nous voyons que le côté droit des bourses est tuméfié et qu'il contient une tumeur du volume d'une grosse orange.

22 juillet. — La peau distendue est lisse, d'une teinte rouge foncé, sans dilatations veineuses ; au toucher, on constate que la tumeur est indolente, mobile sur toute sa surface, irréductible, d'une dureté ligneuse uniforme, sauf en deux ou trois points situés à la partie antérieure où nous trouvons une fausse fluctuation. Elle englobe le testicule et l'épididyme qu'il est impossible de distinguer et repousse en dehors le testicule gauche. État général satisfaisant.

Ablation de la tumeur, le malade est endormi par le chloroforme. Incision avec le bistouri. La tunique vaginale ne renferme pas de liquide, mais son feuillet viscéral est le siége d'une vascularisation très-prononcée. Nous l'incisons et nous constatons que la tumeur est solide et offre tous les caractères des tumeurs malignes. Nous l'enlevons largement,

et nous dépassons ses limites afin d'enlever tout danger de récidive. Après avoir saisi le cordon entre les mors de deux pinces hémostatiques, nous le sectionnons au-dessous sans perdre une goutte de sang et avec une extrême rapidité. L'opération terminée, nous suturons la partie supérieure de l'incision avec des épingles entortillées, et nous laissons un tube à la partie déclive. Pansement avec la charpie imbibée d'eau alcoolisée. Pendant la nuit douleurs, insomnie. Vomit le bouillon et le potage, peu de fièvre. T = 38. P = 92.

23. — Nous retirons les deux pinces laissées à demeure. Nuit plus calme ; quatre heures de sommeil ; peu de douleurs, peu de fièvre, pas de vomissements. Même pansement. T = 37. P = 85.

24. — Peu de douleur. Appétit. Toutes les fonctions s'accomplissent bien. Suppuration normale et peu abondante. T = 37, 8. P = 78. Même pansement.

25. — Pas de douleur. Nuit excellente, température normale.

26. — Nous relevons les épingles et nous les remplaçons par des bandelettes de tarlatane collodionnées. A partir de ce jour, la guérison se fait rapidement et le malade sort le 29 juillet complétement guéri.

Obs. CCCXX. — *Fongus bénin. — Castration. — Guérison de la plaie. — Pleuro-pneumonie du sommet droit.* — Buffeta (René), trente-deux ans, entre le 18 août 1875 salle Saint-Augustin, 51.

Il y a un an, à la suite d'un coup, une tumeur grosse comme une lentille se montra sur le côté droit du scrotum; en quelques mois, elle acquit le volume du poing tout en restant indolente.

Un médecin de la ville croyant à une hématocèle fit une ponction exploratrice qui donna issue à du sang et à des gaz fétides. La plaie, au lieu de se cicatriser, donna passage à des fongosités venant de la tunique vaginale, peu à peu elles devinrent dures et résistantes ; quelques jours plus tard survint un érysipèle ambulant qui s'accompagna d'un empâtement considérable de toutes les parois latérales des régions lombaire et thoracique.

Actuellement, l'érysipèle est guéri, mais la tumeur est toujours volumineuse, ovoïde, dure, bosselée, résistante, largement pédiculée ; elle n'a jamais donné lieu à des hémorrhagies, les téguments du scrotum sont enflammés, ils ont une couleur rouge-brun.

2 octobre. — Avec le bistouri nous faisons une double incision de manière à circonscrire la tumeur, puis nous enlevons le testicule et nous comprimons le cordon avec deux pinces. La tumeur est formée par une masse compacte vasculaire, d'un jaune rougeâtre. L'albuginée est ouverte et épaissie. — Trois points de suture métallique. Pansements alcoolisés.

3. — T = 37,2.

4. — T = 37,4.

5. — T = 38,2.
6. — T = 37,4.
Cicatrisation complète le 12.
27. — Apparition d'une pleuro-pneumonie du sommet droit. — État général peu satisfaisant. Passe en médecine.

Hydrocèles.

Obs. CCCXXI. — *Hydrocèle gauche.* — Dauvissart (Auguste), dix-huit ans, garçon épicier, entre le 11 juin 1875 salle Saint-Augustin, 37. Tuberculose commençante: induration des deux sommets. Hernie épiploïque gauche. Début de l'hydrocèle il y a un mois.

12 juin. — Ponction et injection iodée. Sort guéri le 15 juin.

Obs. CCCXXII. — *H. droite.* — Carbomel (Pierre), vingt-quatre ans, ciseleur, entre le 17 novembre 1876, salle Sainte-Marthe, 21. Trois blennhorrhagies, la dernière il y a trois ans. Début de l'hydrocèle il y a neuf mois.

23 novembre. — Ponction, 100 grammes; cautérisation de la poche avec une sonde cannelée, introduite par la cavité du trocart et chargée de nitrate d'argent fondu. Bourses élevées avec une attelle de carton. Sort le 6 décembre. Le liquide ne s'est pas reproduit, mais le scrotum est toujours dur et volumineux.

Obs. CCCXXIII. — *H. gauche.* — Desalle (Gabriel), trente ans, entre le 20 septembre 1875, salle Saint-Augustin, 17. Trois blennhorrhagies, la dernière il y a dix-huit mois, suivie d'une épididymite. Début de l'hydrocèle il y a cinq mois.

23 septembre. — Ponction, 300 grammes de liquide; cautérisation de la poche au nitrate d'argent. Sort le 23 octobre. Le liquide ne s'est pas reproduit.

Obs. CCCXXIV. — *H. gauche.* — Leboz (Jacques), soixante-trois ans, comptable, entre le 21 mai 1876. Hydrocèle gauche depuis un an, ponction simple une première fois. Hydrocèle droite depuis cinq mois, ponction et injection iodée; guérison. L'hydrocèle gauche a le volume d'une noix de coco.

22 mai. — Ponction 300 grammes de liquide. Injection iodée. Sort guéri le 27 mai.

Obs. CCCXXV. — *H. gauche.* — Beaupré (Jacques), entre le 7 novembre 1876, salle Sainte-Marthe, 2. Syphilitique. Début de l'hydrocèle il y a un an à la suite d'une longue course, augmentation de volume marquée surtout depuis deux mois.

8 novembre. — Ponction, 40 grammes de liquide. Injection iodée. Sort le 25. Le liquide ne s'est pas reproduit.

Obs. CCCXXVI. — *H. gauche.* — Biermans (Guillaume) vingt-sept ans, entre le 20 juin 1875, salle Saint-Augustin, 39. Début de l'hydrocèle il y a quinze mois sans cause connue; elle a aujourd'hui le volume du poing.

25 juin. — Ponction, 200 grammes de liquide; injection iodée; scrotum maintenu dans l'élévation à l'aide d'une planchette. Sort au bout de trente-cinq jours; le liquide ne s'est pas reproduit.

Obs. CCCXXVII. — *H. droite.* — Chaumet (Louis), trente-huit ans, garçon de bureau, entre le 6 octobre 1875, salle Saint-Augustin, 21. Blennhorrhagie à vingt-deux ans. Hydrocèle ponctionnée il y a un an, reproduction du liquide au bout d'un mois. Cautérisation au nitrate d'argent. Sort le 13 octobre. Au bout de six semaines le liquide ne s'était pas reproduit.

Obs. CCCXXVIII. — *H. droite.* — Cambier (Henri), trente-neuf ans, menuisier, entre le 22 octobre 1875, salle Saint-Augustin, 20. Début de l'hydrocèle, il y a six mois.

24 octobre. — Ponction, 600 grammes de liquide; cautérisation au nitrate d'argent. Sort le 1er novembre; au bout d'un mois, le liquide ne s'est pas reproduit.

Obs. CCCXXIX. — *H. droite compliquée d'une hydrocèle enkystée du cordon.* — Dariot (Frédéric), soixante-dix ans, entre le 4 décembre 1876, salle Sainte-Marthe, 27. Augmentation de volume de la bourse droite depuis le mois de mai dernier. Actuellement, elle a le volume d'un œuf de dinde; tumeur double en bissac. Ponction, 100 grammes de sérosité. La tumeur supérieure conserve ses caractères. On voit manifestement que c'est un kyste du cordon. Le malade refuse la ponction et l'injection iodée. Sort le 8 décembre.

*Obs. CCCXXX. — *H. ancienne de la tunique vaginale accompagnée d'une hématocèle enkystée du cordon. — Ponction et injection iodée. — Ouverture du kyste sanguin avec le bistouri. — Guérison.* — M. D., dix-huit ans, depuis trois mois était atteint d'une hydrocèle simple de la tunique vaginale; quand, se jetant à l'eau d'une certaine hauteur, il a senti une douleur très-vive dans le cordon, et a vu apparaître une large ecchymose à la partie supérieure de scrotum et même à la partie antérieure du pubis. Un médecin consulté à Londres, à cette époque, déclara qu'il n'y avait qu'une contusion. En effet, l'ecchymose disparut rapidement, mais au bout d'un mois ce médecin constata dans l'épaisseur du cordon, immédiatement au-dessous de l'orifice externe du canal inguinal, la présence d'une hématocèle du volume d'une pomme d'api. Le malade ne peut dire si cette tumeur n'existait point avant le traumaisme.

25 août 1876. — Ponction, 200 grammes de liquide d'hydrocèle, la ponction de la tumeur du cordon donne 60 grammes de sang pur.

30. — Incision destinée à faciliter la sortie des caillots et à permettre la suppuration du sac. Injection iodée dans le sac, caillots volumineux; pinces sur les vaisseaux, mèche dans la partie inférieure de l'incision; boulettes de charpie alcoolisée dans le reste. Les pinces sont enlevées le lendemain. Guérison complète au bout de trois semaines.

Obs. CCCXXXI. — *Hématocèle traumatique des deux côtés.* — Dubois (Basile), camionneur, entre le 20 juin 1875, salle Saint-Augustin, 57. Il y a vingt-cinq jours, coup de pied de cheval ayant atteint la partie supérieure des cuisses et des bourses. A partir de ce moment, le scrotum, qui a pris une teinte ecchymotique, est devenu volumineux et douloureux. La peau adhère à la partie inférieure de la tumeur, le testicule est en arrière. Bourses élevées au moyen d'une planchette, compresses résolutives. Au bout de quinze jours, la tuméfaction et la douleur ont disparu, mais le scrotum est resté volumineux; le malade, qui sort sur sa demande, n'est pas revenu dans le service.

Obs. CCCXXXI *bis.* — *Hématocèle ancienne et enkystée du testicule du côté droit. — Atrophie du testicule. — Extirpation de la poche kystique. — Castration. — Guérison.* — Taudy (Jules) trente-quatre ans, mécanicien, entre le 4 janvier 1876, salle Saint-Augustin, 4. A vingt ans hydrocèle apparue spontanément du côté gauche. Développement graduel d'une tumeur du même côté devenue très-dure depuis trois ans environ.

6 janvier. — Ponction : un verre de liquide ; il se reproduit au bout de huit jours. A ce moment, tumeur scrotale ayant la forme et le volume d'une grosse poire; adhérence de la peau au niveau de la dernière ponction; testicule à la partie inférieure de la tumeur. Ni transparence, ni translucidité. Rien dans le cordon ; un peu de liquide dans la tunique vaginale du côté droit.

26 février. — Incision exploratrice en avant de la tumeur dans une étendue de 5 centimètres. Écoulement d'une certaine quantité de liquide brun-chocolat et des gaz fétides. Le liquide était renfermé dans une poche kystique d'apparence très-dure, grisâtre et mamelonnée, couverte de feuillets noirâtres superposés, on l'enlève après avoir détaché les adhérences qui l'unissaient au scrotum ; le testicule était atrophié tandis que l'épididyme était hypertrophié; tous sont enlevés avec l'enveloppe kystique. Le canal déférent placé à la partie postérieure de la poche, et compris dans son épaisseur, avait ses dimensions normales. Pincement des vaisseaux pendant l'opération, quatre points de suture à la partie supérieure de la plaie, tube à drainage dans la partie inférieure. Les pinces sont laissées en place pendant quarante-huit heures. Réunion par première intention de la partie supérieure de la plaie. Guérison complète le 25 mars.

CHAPITRE IX

ORGANES GÉNITO-URINAIRES (SEXE-FÉMININ)

Ce chapitre ne comprendra point les observations des malades chez lesquelles nous avons dû pratiquer la gastrotomie. Comme précédemment, elles seront réunies dans une statistique qui viendra à la fin de ce volume.

Parmi les onze cas que renferme le premier paragraphe, nous mentionnerons en première ligne celui de l'observation CCCXXXII. Il s'agit d'un cancer colloïde primitif de l'ovaire, dont l'évolution s'est faite d'une manière régulière et continue malgré plusieurs ponctions destinées à prévenir l'asphyxie. La maladie mit dix-huit mois avant d'arriver à sa terminaison. Elle avait débuté d'une manière insidieuse : il y eut, sans cause connue, une métrorrhagie abondante plusieurs années après la ménopause ; puis du méléna et des déjections sanguines : on crut à une dysenterie et on traita la malade en conséquence. Trois mois après ces accidents, l'augmentation de volume du ventre devint manifeste et s'accompagna d'une altération rapide de la santé. Il n'y avait cependant point eu de nouvelles hémorrhagies ; l'appétit était satisfaisant, l'abdomen indolent. Lorsque nous vîmes la malade dix-huit mois plus tard, le volume du ventre était énorme, le jeu du diaphragme entravé. La percussion et la palpation jointes au toucher vaginal et rectal nous montrèrent qu'il y avait à gauche une tumeur probablement de mauvaise nature, en grande partie liquide, indépendante de l'utérus, ayant refoulé les intestins en haut et à droite. Le froissement péritonéal du voisinage prouvait qu'elle avait provoqué un peu de péritonite chronique. La ponction

nous donna un liquide verdâtre, albumineux, contenant des cristaux de cholestérine, mais pas de traces de sang ni d'hématoïdine. La malade mourut au bout d'un mois dans le marasme. L'autopsie vint confirmer le diagnostic que nous avions porté pendant la vie. Il s'agissait en effet d'un carcinome gélatineux de l'ovaire droit, ayant acquis un grand développement et présentant une loge kystique volumineuse. Cette tumeur, de la plus mauvaise nature et dont la partie solide pesait 13^{kil},500, était restée complétement indépendante des organes voisins ; l'utérus était sain ; les intestins, le foie, la rate, ne présentaient pas la moindre lésion organique ; le cancer n'était fixé à la paroi abdominale que par des adhérences minces et peu étendues. En revanche, il y avait dans les hypochondres deux foyers de péritonite chronique ayant amené le cloisonnement de ces régions. Un liquide ascitique abondant était renfermé dans les mailles du tissu de nouvelle formation.

Des quatre phlegmasies du péritoine pelvien que nous appellerons, avec Courty, inflammations péri-utérines, pour ne rien préjuger sur leur point de départ, deux étaient consécutives à des accouchements ; les deux autres avaient une cause différente mais également bien connue : elles résultaient d'excès génésiques. Les malades qui les présentaient avaient eu dans des conditions analogues plusieurs poussées antérieures (Obs. CCCXXXV-XXXVI-XXXVII-XXXVIII).

La malade de l'observation CCCL avait un abcès du ligament large ayant suivi dans sa formation une marche essentiellement chronique. Il était légèrement saillant dans le cul-de-sac latéral droit du vagin. Le pus, en contact avec les parois utérines, avait peu à peu fini par les altérer et s'ouvrir un trajet irrégulier vers la cavité. Lorsque le contenu du kyste augmentait, soit sous l'influence d'une poussée inflammatoire, soit pour toute autre cause, un peu de pus était évacué au dehors par le col, et l'équibre se rétablissait momentanément. Cependant la présence d'un vaste foyer purulent dans la cavité pelvienne retentissait sur l'état général : la malade pâlissait, elle avait de temps en temps des accès de fièvre ; nous pensâmes qu'il était urgent de vider artificielle-

ment une poche dont le contenu n'avait aucune tendance à se résorber. Dans ce but nous ouvrîmes une première fois l'abcès par le vagin à l'aide du galvano-cautère, et nous fîmes des lavages dans la cavité. Bien que nous eussions recommandé des précautions destinées à empêcher la fermeture de l'orifice artificiel, on ne tint guère compte de nos conseils, et les accidents se reproduisirent aussitôt après l'occlusion de la voie vaginale. Trois fois nous dûmes revenir à un traitement analogue, enfin nous eûmes la satisfaction d'obtenir l'oblitération du foyer et la disparition de la fistule utérine.

Dans le paragraphe second, nous trouverons, outre les inflammations, les hypertrophies, les tumeurs adénoïdes ou épithéliales du col, huit observations de polypes utérins dont cinq ont pu être enlevés. Nous ferons remarquer à ce propos que, si l'utérus contient plusieurs polypes fibreux de différent volume, il n'est point rare que l'un d'eux vienne faire saillie à l'orifice du col. Dans l'observation CCCXLIX nous trouverons même une circonstance particulière : nous arrachons en 1873 un polype ; trois ans plus tard, une tumeur limitée et pédiculée comme la première se montre au même endroit. S'agissait-il d'une récidive vraie ? Évidemment non. Certains fibromes peu avancés en organisation peuvent repousser après qu'on les a enlevés, mais les nouvelles tumeurs, formées presque entièrement d'éléments embryo-plastiques ou fibro-plastiques, n'ont jamais la bénignité des polypes pédiculés. La première opération avait simplement dégagé la voie que suivit plus tard la seconde tumeur.

Dans l'observation CCCXLVI, nous ne pouvions songer tout d'abord à une opération, car la malade, au moment où nous la vîmes, avait une hématocèle péri-utérine. Lorsque cette complication fut entièrement guérie, nous reconnûmes un polype pédiculé saillant au museau de tanche. Nous en fîmes la torsion et l'arrachement.

Chaque fois que nous l'avons pu, nous avons eu recours à cette excellente méthode. Elle est d'une exécution très-simple, et permet d'extirper radicalement la tumeur et son pédicule. Voici comment nous procédons : aussitôt que la malade est

endormie, le polype est saisi avec une forte pince de Museux, dont les dents s'enfoncent profondément dans son épaisseur; un aide maintient l'utérus en place avec la main solidement appliquée sur l'hypogastre; puis nous attirons doucement le polype vers la vulve en immobilisant le col avec deux doigts de la main gauche introduits dans le vagin. Quelques tours de torsion suffisent pour détacher le polype. Lorsque le pédicule est très-volumineux, il est parfois nécessaire de faire plusieurs incisions sur la muqueuse qui le recouvre, et de le tordre alternativement de gauche à droite et de droite à gauche. La torsion cesserait d'être applicable s'il fallait exercer des tractions trop énergiques et prolongées; dans ce cas il vaudrait mieux sectionner le pédicule avec la scie-pince.

La malade de l'observation CCCLIII était enceinte au moment de son entrée dans notre service, et nous n'étions pas sans inquiétude sur l'issue de la grossesse. Autant qu'on pouvait le supposer à la suite des examens faits à ce moment, la cavité utérine renfermait en même temps que le fœtus plusieurs grosses tumeurs peu mobiles. Nos craintes ne furent point justifiées : la malade accoucha à terme et dans de bonnes conditions. A partir de ce moment, les fibromes, qui même avant la grossesse avaient un volume tel que la malade demandait à en être débarrassée par la gastrotomie, diminuèrent graduellement, et, lorsqu'elle quitta l'hôpital, ils n'avaient plus qu'un volume insignifiant.

Mentionnons encore : 1° l'observation CCCL, dans laquelle une grosse tumeur utéro-kystique s'ouvrit spontanément et se vida par le rectum; 2° l'observation CCCLIV. Un gros fibrome kystique, simulant un kyste de l'ovaire, fut ponctionné à plusieurs reprises. Dans la dernière opération la pointe du trocart fut enfoncée dans la partie solide, et la mort survint par le fait d'une péritonite de voisinage.

Le paragraphe 3, relatif aux maladies de la vulve et du vagin, renferme plusieurs cas intéressants. Nous attirerons surtout l'attention :

1° Sur l'observation CCCLXIV. La malade, âgée de quatre-vingt-trois ans, avait un cancroïde de la vulve, ayant débuté par

le clitoris et s'étant propagé graduellement aux petites, aux grandes lèvres et aux téguments du voisinage. Cette tumeur était ulcérée, très-douloureuse ; malgré cela, elle paraissait purement locale, car tous les ganglions étaient indemnes. Nous l'enlevâmes avec le bistouri après hémostasie préventive ; la malade guérit.

2° Trois fistules vésico-vaginales (obs. CCCLXVI, CCCLXVIII et CCCLXVIII) ont été opérées par des procédés différents. La première offrait comme complication un rétrécissement notable du vagin. Une grossesse précoce (à quinze ans) s'était terminée par un accouchement au sixième mois provoqué dans des conditions peu scientifiques. Une lésion du vagin, assez étendue, n'avait été ni surveillée ni traitée, de sorte qu'au moment de son entrée, l'orifice de la fistule était caché derrière un bourrelet cicatriciel (une sorte de paroi), saillant, dur et calleux. Le cathétérisme uréthral montrait que les bords étaient partout entourés d'une zone fibroïde très-épaisse. Plusieurs gynécologistes éminents, entre autres M. Sims, qui virent cette malade regardèrent l'opération comme extrêmement difficile. Ils proposèrent de faire d'abord la dilatation progressive au moyen de boules de verre de diamètre gradué. Nous suivîmes cette pratique et au mois d'octobre, sept mois environ après l'entrée de la malade, nous procédâmes à l'opération. Après avoir incisé sur sa partie médiane le bourrelet cicatriciel antérieur, nous fîmes porter l'avivement sur tout le pourtour de l'orifice et même sur le col de l'utérus, qui formait en haut et en arrière sa limite supérieure. Une bride cicatricielle étendue entre le col et l'orifice fut sectionnée. La suture et le traitement consécutifs se firent comme dans les autres cas. La guérison eut lieu sans accident, et la malade ne garda de son infirmité qu'un peu d'atrésie du vagin.

La malade de l'observation CCCLXVII fut opérée sensiblement de la même manière ; mais, chez la suivante, les désordres étaient tels que nous dûmes nous résigner à faire le kleisis vaginal. Dans ces deux cas le résultat fut satisfaisant.

3° Enfin l'observation CCCLXXV renferme l'histoire d'une femme atteinte d'un carcinome de la cloison recto-vaginale,

que nous enlevâmes avec l'anse galvano-caustique, après l'avoir partagé en deux par une section médiane. L'état cachectique était tellement avancé, que la malade succomba peu de jours après l'opération.

Nous n'avons à insister ni sur le § IV qui renferme les maladies des organes urinaires proprement dits, ni sur le § V (périnéoraphies). Nous avons exposé dans notre leçon XIII les considérations relatives aux déchirures du périnée et à sa restauration. L'observation CCCLXXXIII peut être considérée comme une application des principes qu'il renferme.

§ I

ANNEXES DE L'UTÉRUS (OVAIRES. — TROMPES. — LIGAMENT LARGE. — PÉRITOINE PELVIEN).

Obs. CCCXXII. — *Cancer colloïde de l'ovaire. Péritonite chronique du voisinage. Deux ponctions. Mort. Autopsie.* — Bourdon (Marie), cinquante-six ans, culottière, entre le 3 mai 1875, salle Sainte-Marthe, 42. Ménopause à quarante-six ans. Au mois de janvier 1874, elle rendit par le vagin et ensuite par l'anus une grande quantité de sang; ces pertes furent suivies pendant trois semaines d'une diarrhée dysentériforme qui l'obligea à garder le lit. Au mois d'avril, le ventre commença à se tuméfier. Au mois d'août, le membre inférieur gauche s'étant œdematié, elle fut obligée d'entrer à l'Hôtel-Dieu. Elle y resta six mois, pendant lesquels le ventre continua à grossir, sans douleur, ni vomissements ni pertes. A part un peu de constipation, les fonctions digestives s'accomplissaient régulièrement, cependant la malade maigrit rapidement. Actuellement : teinte jaune-paille, anémie et amaigrissement; circonférence du ventre au niveau de l'ombilic = 1,20 centimètres; de l'appendice xiphoïde au pubis = 60 centimètres. Les veines cutanées et sous-cutanées des régions médiane et latérale du tronc sont très-dilatées. A la percussion : matité partout, excepté dans le flanc et l'hypochondre droits, de telle sorte que la ligne de sonorité présente la forme d'un *S* italique. dont la convexité inférieure serait tournée à droite et la supérieure à gauche. Par la palpation toute la partie gauche du ventre est molle, dépressible, fluctuante, tandis que la partie droite est solide, dure et résistante. Le choc pratiqué sur le côté gauche ne se transmet pas à droite et réciproquement.

La ligne de matité ne se modifie pas quand on fait varier la situation de la malade. Quand on déprime un peu fortement la paroi abdominale, on sent par places un *bruit de froissement péritonéal*. Rien à l'auscultation. Le toucher vaginal montre que le col est effacé, petit, sain, que l'utérus est mobile et que les culs-de-sac sont libres.

18 mai. — Ponction au lieu d'élection ; 12 litres d'un liquide colloïde, de teinte fumée verdâtre, contenant des cristaux de cholestérine.

22 juin. — Deuxième ponction; 8 litres d'un liquide semblable, chargé de longs filaments gélatiniformes, qui se coagulent rapidement par la chaleur et l'acide nitrique.

16 juillet. — La malade meurt dans le marasme.

Autopsie faite 24 heures après la mort : émaciation extrême de la partie supérieure du corps au point que les muscles pâles, décolorés, sont à peine reconnaissables. Les membres inférieurs sont gorgés de sérosité. Poumon œdématié ; liquide dans les deux plèvres. Foie sain. Rate refoulée transversalement au niveau du creux épigastrique, tandis que l'estomac a pris sa place. Nous trouvons en outre une tumeur énorme qui remplit complétement l'abdomen, s'étend jusqu'au-dessous du sternum, refoule sous le foie les intestins qui ont pris une teinte grise, ardoisée ; ceux-ci ont d'ailleurs leur volume habituel et ne contiennent pas de gaz. La tumeur est faiblement adhérente au péritoine pariétal. Ses dimensions sont : 1° de haut en bas, 50 centimètres ; 2° de dehors en dedans, 65 centimètres ; vidée du liquide qu'elle contenait, elle pèse encore 13k,500. En la soulevant, on voit qu'elle est composée d'une vaste poche située à la partie supérieure et de parties solides volumineuses qui remplissent l'excavation et la partie inférieure de la cavité abdominale ; au-dessous des hypochondres, on voit s'écouler deux litres d'un liquide ascitique contenant du sang qui était emprisonné par des adhérences ; les parois du kyste sont peu épaisses, d'un blanc nacré, jaunâtres par places. Elles sont recouvertes d'un exsudat fibrineux et cruorique, épais, situé au point de jonction des parties solides. La surface de la portion solide de la tumeur est bosselée et formée d'un grand nombre d'aréoles remplies de matière colloïde visqueuse.

L'utérus est sain, ainsi que les annexes du côté droit. C'est aux dépens de l'ovaire gauche que s'est développée la tumeur ; la trompe et son pavillon, hypertrophiés lui étaient accolés et faciles à reconnaître.

Obs. CCCXXXIII. — *Cancer intra-abdominal. Ascite. Plusieurs ponctions. Œdème des membres inférieurs. Cachexie avancée.*—Leleu (Sophie), trente-quatre ans, entre le 2 novembre 1876, salle Sainte-Marthe, 53.

Régulièrement réglée depuis l'âge de dix-sept ans jusqu'en 1875. Deux grossesses terminées par des accouchements faciles, le dernier il y a sept ans.

Règles moins abondantes, sang plus pâle depuis un an ; en même

temps apparition de plusieurs ulcérations sur le col utérin qui était mou et volumineux. Disparition de ces derniers phénomènes, sous l'influence du massage utérin pratiqué par le Dr Norstrom. A la suite de la dernière époque (août 1875), tuméfaction brusque considérable du ventre. Actuellement : ventre arrondi sphéroïdal, veines sous-cutanées dilatées, douleur à la pression surtout vers l'épigastre, à deux travers de doigt au-dessous du sommet de l'appendice xiphoïde sensation de flot facile à produire.

Circonférence au niveau de l'ombilic	= 95	centim.
Distance pubio-ombilicale	= 31	
— ombilico-xiphoïdienne	= 19	

A la percussion :

Sonorité dans la fosse iliaque et l'hypochondre droits s'étendant jusqu'à trois travers de doigt au-dessous de l'épigastre ; matité complète à gauche.

Par le toucher vaginal on constate : 1° que l'utérus est abaissé et immobile ; 2° que le cul-de-sac antérieur est effacé ; que dans les culs-de-sac postérieur et latéraux, une tumeur résistante et dure fait saillie ; parois vaginales brûlantes, mais souples ; par le rectum, on sent que la tumeur est bosselée et fait saillie vers l'intestin. Dyspepsie. P. = 88.

Paracentèse : 7 litres d'un liquide clair et verdâtre. La fosse iliaque gauche, le bassin et une partie de la fosse iliaque droite sont occupés par une masse volumineuse, bosselée, irrégulière. Sp. Iodure de fer, v. q. q. Extrait thébaïque, 4 centigrammes le soir.

11 novembre. — Le liquide se reproduit.

17. — Pas de selle depuis huit jours. Sulfate de soude (30 grammes).

18. — Le sulfate de soude n'ayant pas amené d'évacuation, lavement purgatif. Une seule selle copieuse.

19. — Seconde ponction qui donne 6 litres de liquide semblable au précédent.

20. — A eu cette nuit une garde-robe assez abondante.

23. — Le liquide se reproduit ; l'amaigrissement a fait des progrès rapides. Depuis hier, la malade est atteinte de diarrhée ; elle a eu dix à douze selles. P. = 104, faible. Les jambes sont œdématiées. Potion à l'eau de laurier-cerise, avec 20 gouttes de laudanum.

25. — La diarrhée continue ; la malade vomit souvent depuis hier. On prescrit des lavements laudanisés, qu'elle rend presque aussitôt.

28. — La poche kystique est complétement remplie de liquide, et la gêne respiratoire est considérable. Les douleurs abdominales ont augmenté ; la malade, très-affaiblie, se plaint constamment. Les vomissements continuent. Boissons froides, glace à sucer, injections hypodermiques avec 12 gouttes de chlorhydrate de morphine.

29. — L'injection de morphine n'a pas produit de résultat appré-

ciable ; l'état général devient de plus en plus mauvais : la malade peut à peine se soulever dans son lit ; l'œdème des jambes est considérable ; elle a peine à retenir son urine.

2 décembre. — P. = 112. La diarrhée a un peu diminué ; la peau est chaude et brûlante ; la langue est d'un rouge vif ; les vomissements sont fréquents ; la malade ne prend plus qu'un peu de bouillon et des boissons.

3. — Troisième ponction. 6 litres de liquide, mais d'une couleur verdâtre plus foncée.

4. — La malade, fatiguée de l'hôpital, retourne chez elle.

* Obs. CCCXXXIV. — *Cancer de l'appareil génital interne.* — Mme P..., trente-six ans, pâle, anémique, se plaint, depuis un an, d'une douleur à l'hypogastre et s'est aperçue que son ventre commençait à grossir il y a cinq mois. Sur le côté gauche du corps de l'utérus qui reste mobile, on sent par le toucher vaginal et le palper hypogastrique combinés une tumeur arrondie, dure, bosselée, du volume d'une pomme. Il y a un mois, cette tumeur est devenue grosse comme une tête d'enfant nouveau-né. Une nouvelle tumeur, du volume d'un œuf, s'est développée du côté droit de l'utérus. Ces tumeurs étaient bosselées, mobiles avec l'utérus dont le col restait dur, petit et mobile. La menstruation restée régulière, ce qui éloignait l'idée d'une grossesse extra-utérine. A cette époque on constate un peu d'ascite et rien dans les culs-de-sac utéro-vaginaux.

Aujourd'hui (1er mars 1876), toute la cavité abdominale est remplie de liquide. On sent dans la cloison recto-vaginale une petite masse fibreuse distante de l'utérus de deux travers de doigt, de forme irrégulière, confondue avec les tissus. La suffocation est imminente. La ponction faite avec un gros trocart donne 9 litres de liquide *couleur groseille*, qui s'écoule facilement et permet de voir, d'une part que tout l'hypogastre jusqu'à l'ombilic, un peu plus haut à gauche qu'à droite, de même que la partie supérieure du bassin, sont remplis par une énorme masse dure, fixe, hérissée de bosselures de toute grosseur, recouverte par un péritoine friable, crépitant. Par le toucher vaginal, on trouve toute la surface du corps de l'utérus confondue avec des masses semblables qui l'entourent et immobilisent complétement.

C'est un cancer de tout l'appareil génital-interne qui s'est propagé à toutes les parties voisines recouvertes du péritoine, qui nécessitera des ponctions répétées. N'a pas été revue.

Obs. CCCXXXV. — *Inflammation péri-utérine.* — Fournier (Augustine), vingt-huit ans, journalière, entre le 25 juillet 1876, salle Sainte-Marthe.

Affection thoracique de nature suspecte il y a trois mois, depuis lors expuition verdâtre, inappétence, fièvre vespérine, leucorrhée, amaigrissement.

Il y a huit ans, à la suite d'une couche, péritonite limitée et, depuis, douleurs abdominales, constipation habituelle.

Actuellement les douleurs hypogastriques sont vives, l'état général peu satisfaisant. Par le toucher vaginal, on constate que la température du vagin est plus élevée qu'à l'état normal; que le col est déjeté à gauche, l'utérus en anteflexion. Le cul-de-sac postérieur est rempli par une tumeur molle, rénitente, semi-fluctuante, entourant le col comme d'un bourrelet plus développé à gauche; le cul-de-sac antérieur est normal; parois du vagin endolories.

Au toucher rectal, tumeur située à 4 ou 5 centimètres de l'anus, donnant les mêmes caractères que du côté du vagin. Constipation habituelle. Cataplasmes, bains, vésicatoire sur l'abdomen (région antéro-latérale gauche).

29. — La tumeur occupe le cul-de-sac antéro-rectal, sa surface est lisse et molle, même état général. Sort le 6 août, sur sa demande. Amélioration marquée.

Obs. CCCXXXVI. — *I. péri-utérine.* — Paysan (Adèle), vingt-deux ans, monteuse de brosses en ivoire, entre le 7 septembre 1875, salle Sainte-Marthe, 60. Premier accouchement à vingt-un ans; second le 25 juillet. Après ce dernier, qui s'est passé normalement (trois heures seulement de travail), la malade a ressenti des douleurs dans l'abdomen. Cataplasmes. Neuf jours après ses couches, elle a travaillé malgré une douleur du côté droit qu'elle ressentait depuis l'accouchement. Au bout de huit jours elle se mit au lit et consulta un médecin, qui prescrivit sans succès des frictions avec l'onguent napolitain. Il y a deux jours, vomissements bilieux et délire; plusieurs frissons.

8 octobre. — Décubitus dorsal; si elle se couche sur les côtés, elle éprouve immédiatement une douleur plus vive. Langue bonne, pouls normal. Frissons coïncidant avec l'exacerbation des douleurs. Pas de selles depuis deux jours. Elle se plaint de souffrir dans le genou et la partie antérieure de la cuisse droite. Pas de saillie de l'abdomen ni de coloration de la peau.

La palpation abdominale permet de constater la présence d'une tumeur dure occupant la fosse iliaque droite, une partie de la région ombilicale correspondante sans dépasser la ligne blanche, une partie de la région hypogastrique et les limites du flanc droit. Empâtement profond. Douleurs à la palpation de la région. Pas d'immobilité de la jambe; flexion possible et non douloureuse de la cuisse. La tumeur est donc au-dessus du *fascia iliaca.* A la percussion, sonorité, sauf au bord inférieur de la tumeur. Par le toucher vaginal, on constate que l'utérus est mobile, moins cependant qu'à l'état normal. Tuméfaction dans le cul-de-sac antérieur. Impossibilité de circonscrire la tumeur ni de percevoir de fluctuation. Col légèrement entr'ouvert et

un peu élevé. Toucher rectal très-douloureux. Repos, topiques calmants et émollients.

8 septembre. — Constipation ; appétit nul, pas de fièvre; langue normale. Palpitations. L'absence de fièvre fait supposer qu'il n'y a pas encore de suppuration. Cataplasmes, boissons émollientes, lavement tous les jours, purgatif toutes les semaines, laudanum le matin, onguent mercuriel le soir. Repos absolu.

14. — Amélioration très-notable ; les douleurs sont presque nulles. La tumeur du ligament large droit est complétement résorbée; la tumeur de la fosse iliaque est considérablement diminuée. Gargouillement dans le cœcum.

25. — On permet à la malade de se lever. Pas d'accidents.

5 octobre. — Elle quitte le service complétement guérie.

Obs. CCCXXXVIII. — *I. péri-utérine.* — Gouachaux, vingt-quatre ans, confectionneuse, entre le 24 septembre 1875, salle Sainte-Marthe, 59. Réglée à quinze ans, menstruation régulière. En 1868, douleurs dans le bas-ventre. Cataplasmes. En 1869, mêmes douleurs se manifestant généralement à la suite d'excès vénériens; en 1870, au quatrième mois d'une première grossesse, mêmes douleurs compliquées d'épistaxis ; accouchement quinze jours avant terme à la suite d'une chute, hémorrhagie qui a duré deux heures. Suites de couches normales. En 1871, mêmes troubles. En 1872, à la suite d'une chute de cheval, suppression brusque des règles suivie d'un abcès dans la fosse iliaque droite, qui s'est ouvert dans le rectum. Le 16 juillet dernier, ménorrhagie. Depuis quatre mois, excès de coït. Le 6 août, hémorrhagie légère, et, le 16, véritable métrorrhagie correspondant à l'époque menstruelle.

Depuis ce moment, les douleurs du ventre ont augmenté; elles siégeaient d'abord dans la fosse iliaque droite, s'irradiaient dans le flanc et dans la cuisse du même côté ; depuis quinze jours, elles sont passées du côté gauche et ont des irradiations analogues à celles du côté droit. Pas de symptômes brusques de péritonite.

Actuellement : tuméfaction douloureuse dans toute la fosse iliaque droite; submatité à la percussion dans la même région. Ventre peu douloureux dans les autres endroits, mais légèrement ballonné. Rate et foie normaux. Au toucher vaginal : utérus petit, très-peu mobile. Dans le cul-de-sac postérieur, tumeur liquide manifestement fluctuante, du volume d'un œuf de poule, séparée par un sillon très-net du corps de l'utérus. Dans le cul-de-sac latéral gauche, léger empâtement. Le toucher rectal montre que le travail inflammatoire est très-intense au niveau du péritoine pelvien. Miction douloureuse et fréquente, selles douloureuses ; pas de fièvre, pas d'appétit. Repos absolu, cataplasmes, onctions mercurielles, grands bains tous les deux jours, lavements tous les jours.

1er octobre. — Amélioration notable. Le ventre est moins sensible; la tuméfaction pelvienne moins accusée. L'utérus est toujours immobile. Quinze jours après, la résolution est complète et la malade demande sa sortie le 17 octobre.

Au mois de décembre, la malade a été revue; elle n'avait point eu de nouveaux accidents.

Obs. CCCXXXVIII. — *I. peri-utérine. Métrite et vaginite aiguës.* — Amar (Élisa), vingt-trois ans, couturière, entre le 30 août 1875, salle Sainte-Marthe, 25. — Réglée à quatorze ans, menstruation régulière jusqu'en 1874; nullipare; depuis six ans excès génésiques. Depuis dix mois, règles moins abondantes, trop rapprochées (22 jours d'intervalle), douleurs lancinantes, continues et exacerbantes dans le côté gauche de l'abdomen, dans les lombes et dans la jambe gauche.

La palpation abdominale détermine des douleurs très-violentes dans la fosse iliaque gauche, mais ne permet pas de constater la présence d'une tumeur. La vulve est rouge. Au-dessous de l'urèthre on trouve une tuméfaction peu étendue due à l'inflammation des orifices glandulaires qui entourent le méat. Le toucher vaginal découvre une induration phlegmoneuse qui forme une masse diffuse, douloureuse, animée de battements, entourant le col et refoulant les culs-de-sacs antérieur, postérieur et latéral gauche.

Par le palper abdominal et le toucher vaginal combinés, de même que par le toucher rectal, qui est très-douloureux, on ne réussit pas à se rendre compte du siége et du volume exacts du corps de l'utérus ; cet organe est moins mobile qu'à l'état normal. A l'aide du spéculum on voit la muqueuse vaginale et le museau de tanche très-congestionnés. La muqueuse du vagin et celle du col sont le siége d'une sécrétion purulente. Névralgies symptomatiques du côté des annexes de l'utérus, surtout à gauche, dans l'hypogastre et les lombes.

Défécation normale, miction fréquente et douloureuse; pas de fièvre, rien du côté des autres organes. Repos au lit, laxatifs légers, calmants, émollients.

31 août. — Peu d'amélioration ; les douleurs sont toujours très-vives.

8 septembre. — Vésicatoire sur la région iliaque gauche.

9. — Faiblesse extrême; aggravation des douleurs depuis l'application du vésicatoire. Le palper hypogastrique constate aisément que la tuméfaction s'est étendue à égale distance du pubis et de l'ombilic. P. = 108. Sangsues au col ; sulfate de quinine.

La fièvre persiste jusqu'au 10 ; elle diminue sous l'influence du sulfate de quinine. Onctions mercurielles sur l'hypogastre, cataplasmes laudanisés en permanence. Deux grands bains par semaine ; injections sous-cutanées de morphine lorsque les douleurs prennent le caractère de crises douloureuses trop vives. A partir du

quinzième jour, les douleurs diminuent, le palper abdominal montre que le phlegmon dépasse seulement le pubis de trois travers de doigt. Par le toucher vaginal nous trouvons le col encore volumineux, mais plus mobile. Les jours suivants, sous l'influence du traitement, l'amélioration continue, et, dès que les souffrances ont cessé, la malade veut retourner chez elle. L'inflammation péri-utérine et les douleurs ont presque entièrement disparu. A partir de cette époque, elle cesse tout traitement, et, sous l'influence des mêmes causes, une poussée inflammatoire moins intense que la première se montre. Nous l'avons revue au mois de décembre, mais elle n'est pas entrée à l'hôpital.

* Obs. CCCXXXIX. — *Abcès péri-utérins à répétitions.* — Mme X..., marchande, quarante ans, robuste et douée d'un certain embonpoint. Jamais de maladies jusqu'à l'âge de vingt-cinq ans. A cette époque, nous la vîmes pour la première fois avec le docteur Denfert; elle souffrait depuis dix-huit mois de douleurs violentes dont le point de départ était dû à des abcès péri-utérins. Le col de l'utérus était très-petit, le museau de tanche presque oblitéré; il était impossible d'introduire une sonde dans la cavité utérine. Le corps, enflammé et volumineux, était complétement immobile, fixé comme dans du plâtre et entouré d'une inflammation phlegmoneuse très-douloureuse qui occupait la totalité du ligament large et s'étendait jusque dans la fosse iliaque gauche. Un de ces abcès, plus volumineux, situé au côté gauche, venait de s'ouvrir spontanément et laissait une fistule facile à voir au spéculum et qui remontait à plusieurs centimètres sur le côté gauche de l'utérus. A cette époque, la malade avait tous les jours des frissons depuis quelques semaines, elle était amaigrie, épuisée, devenait impressionnable. Guérison en peu de temps, à l'aide de laxatifs, de topiques émollients.

Depuis cette époque, cette malade est revenue me voir à plusieurs reprises; de temps en temps, elle était obligée de garder le repos et de se faire soigner. Elle eut ainsi plusieurs crises correspondant à la formation d'abcès péri-utérins : ces abcès s'ouvraient facilement dans le vagin ou dans le rectum et tout disparaissait. Cependant, à la suite des douleurs répétées que lui causèrent ces abcès, elle finit par avoir des attaques hystériformes accompagnées d'un état psychique peu satisfaisant. Le manque d'exercice et la nécessité de fréquents repos au lit ont même développé une tendance marquée à l'obésité.

Nous fûmes appelé, le 4 mai 1876, avec le docteur Cabanellas, à la suite d'une nouvelle crise plus violente que les précédentes survenue depuis plusieurs jours à la sortie de bains trop chauds et de purgations trop énergiques.

Une poussée aiguë s'était faite au milieu des tissus indurés des ligaments larges; des frissons quotidiens s'étaient montrés le soir; ces

douleurs extrêmement violentes arrachaient des cris à la malade qui parfois se roulait par terre. Le jour même où nous fûmes appelé, un abcès volumineux et récent s'était presque entièrement vidé par le fond du vagin, et il fut facile de trouver un orifice fistuleux au fond du cul-de-sac latéral gauche.

Nous pûmes constater également que le foie et la rate étaient devenus un peu volumineux et sensibles, comme cela arrive chez les malades qui ont eu des suppurations prolongées. Malgré cela l'état général était satisfaisant.

Nous soumîmes de nouveau la malade au traitement qui avait réussi antérieurement, et dans le cours du mois de septembre une amélioration notable était produite.

* Obs. CCCXL. — *Abcès du ligament large ouvert dans l'utérus. — Ouverture artificielle et évacuation du pus par le vagin. — Deux reproductions consécutives de cet abcès. — Nouvelles opérations. — Guérison définitive.* — Mme X..., trente-deux ans, mariée à dix-sept ans ; grossesse à dix-huit ans, terminée par un accouchement normal à la suite duquel elle eut une *phlegmasia alba dolens* du côté gauche, et un abcès dans la région sous-trochantérienne du même côté.

En 1867, à la suite d'un long voyage, métrorrhagies abondantes. Il y a un an, vives douleurs dans l'hypogastre et à gauche ; induration du côté gauche de l'utérus constatée par son médecin.

Jusqu'au moment où elle vint nous consulter pour la première fois (il y a deux mois), ses douleurs persistèrent et furent assez vives pour l'obliger à garder presque continuellement le lit. Nous constatâmes qu'à part un peu d'anémie, l'état général était bon. La malade se plaignait de douleurs hypogastriques plus prononcées à gauche et s'irradiant dans le voisinage. A ce niveau, le ventre était tendu et très-douloureux à la pression. Par le palper abdominal, on constate à gauche une induration sans limites précises qui semble se confondre avec le corps de l'utérus. Par le toucher vaginal on trouve sur le bord latéral gauche de l'utérus, une masse ovoïde, allongée, facile à saisir entre la main placée à l'hypogastre et le doigt placé dans le cul-de-sac latéral du vagin. Cette masse se confond avec le corps de l'utérus et n'offre pas de limites précises. En cela, elle diffère des tumeurs fibreuses et des kystes, et ressemble plutôt à un phlegmon chronique. La consistance est dure comme celle du tissu cellulaire envahi par l'inflammation. Seulement, sur un point du cul-de-sac postérieur du vagin, l'index de la main perçoit une fluctuation douteuse. Depuis plusieurs mois, écoulement par le col d'un pus épais, semblable à celui des abcès. Rien de particulier du côté de la vessie ou du rectum ; le cathétérisme utérin permet de constater que l'utérus est dans une bonne direction.

Pensant que nous étions en présence d'un abcès, situé dans le liga-

ment large et adossé au bord gauche de l'utérus, ouvert dans la cavité utérine par un trajet trop oblique pour permettre la guérison, soit spontanée, soit artificielle, nous prenons le parti de l'ouvrir par le fond du vagin et, pour éviter l'hémorrhagie, nous nous servons d'un couteau galvano-caustique très-fin. Cet instrument est, d'ailleurs, d'un maniement difficile au fond du vagin ; toutefois, il nous permit d'arriver à vider l'abcès dont le pus s'écoule au dehors. Il eût été nécessaire d'empêcher, à l'aide de soudes, l'ouverture de s'oblitérer. La malade refusa de se soumettre à ce traitement. Au bout de quelque temps, la tumeur se reproduisit et se fit jour de nouveau par l'utérus. Nous prenons alors le parti, aussitôt que la fluctuation redevient manifeste, d'introduire à ce niveau, par le vagin, un trocart long et peu volumineux qui donne issue à quelques gouttes d'un pus fétide. A l'aide d'un long bistouri, nous agrandissons l'ouverture faite par le trocart ; nous arrivons aisément dans la cavité de l'abcès ; cette incision donne lieu à l'ouverture d'un vaisseau qui lance un jet de sang artériel du volume d'une plume de corbeau par le vagin. Le tamponnement avec des éponges étant insuffisant, nous appliquons une longue pince hémostatique, qui arrête aussitôt l'hémorrhagie et que nous laissons en place jusqu'au lendemain matin. Le trocart est lui-même maintenu à l'aide de deux tubes en caoutchouc, disposés en sous-cuisses, et qui s'attachent en avant et en arrière à une serviette qui entoure la ceinture. C'est le même bandage que nous employons depuis une vingtaine d'années dans les abcès péri-utérins ou dans la vessie. Dès le second jour, des injections sont faites par la canule du trocart laissée à demeure et que nous remplacerons ensuite par une sonde en gomme élastique.

Ce procédé nous a servi dans un grand nombre de cas; grâce à lui, on peut se dispenser de recommencer chaque jour une opération, afin de maintenir l'ouverture béante.

Les suites furent des plus simples, il n'y eut pas de fièvre, l'appétit fut conservé. Les jours suivants, il n'y eut aucun retentissement sur les organes voisins ou éloignés.

18 février. — La religieuse, en pansant la malade, a fait sortir la canule de la cavité de l'abcès.

23. — Nouvelle poussée de péritonite, qui s'arrête au bout de quelques jours.

2 juin. — L'abcès à gauche a complétement disparu.

Il y a quatre jours, sous l'influence d'un refroidissement, un nouvel abcès s'est formé dans le cul-de-sac vaginal droit. La malade a été prise de frissons, de fièvre, de symptômes généraux assez marqués et le 2 juin, nous constatons que l'abcès fait déjà saillie du côté du vagin. Depuis deux jours déjà, le docteur Baldi avait reconnu l'existence d'une induration. La malade, qui avait repris ses forces, dont les

troubles digestifs avaient complétement disparu, a de nouveau de la fièvre, des troubles gastriques, de l'ictère.

Nouvelle opération le 3 juin, avec les docteurs Baldi et Barrault. Guérison complète au bout de six semaines.

Obs. CCCXLI. — *Hématocèle rétro-utérine.* — Carlier (Joséphine), trente-quatre ans, entre le 9 mai 1876 salle Sainte-Marthe, 51. — Bien constituée. Réglée à quatorze ans; deux enfants, le dernier en 1871, leucorrhée habituelle. Pas de maladies antérieures. Depuis quelques mois, douleurs dans le ventre. Au mois de mars dernier, les règles se montrèrent à l'époque ordinaire, mais, au lieu de durer huit jours, comme d'habitude, elles se prolongèrent un mois. Pendant ce temps, l'état général resta satisfaisant, mais, au moment où les règles cessèrent, la malade éprouva brusquement, dans le bassin, une douleur tellement violente qu'elle fut obligée de suspendre ses travaux. En même temps elle eut de petits frissons qui se répétèrent pendant une huitaine de jours et qui s'accompagnèrent d'inappétence, de nausées sans vomissements, de dysenterie et de constipation. Enfin, depuis trois jours, elle est forcée de garder le lit.

Actuellement, pas de tuméfaction apparente de l'abdomen. Au palper, douleur et un peu de rénitence dans la fosse iliaque gauche. Par le toucher vaginal, nous constatons que le col est refoulé contre le pubis et porté à droite, qu'il est assez entr'ouvert pour qu'on puisse y introduire la pulpe de l'index, et que les lèvres sont normales. En arrière du col et surtout à gauche, nous découvrons une tumeur molle, sensible au toucher, non fluctuante, qui remplit le cul-de-sac postérieur et une grande partie de l'excavation pelvienne. Entre cette tumeur et le col existe une rainure très-nette. L'utérus est immobile et ne peut être déplacé; pas d'augmentation de chaleur. Par le toucher rectal on trouve également une tumeur volumineuse, régulière, douloureuse au toucher, de consistance demi-molle et dont il est impossible d'atteindre la limite supérieure. Pas de fièvre. T. = 37°,5. Inappétence, langue blanche, pas de vomissements. Tous ces symptômes sont manifestement ceux d'une hématocèle rétro-utérine. Nous prescrivons de l'huile de ricin, un lavement calmant, des cataplasmes et le repos. Deux jours après, la malade eut ses règles en avance de quatre jours; elles durèrent en abondance pendant une semaine.

20 mai. — Après la cessation des règles, le col avait repris sa position normale; le cul-de-sac postérieur était encore le siége d'un empâtement volumineux, mais non douloureux; l'utérus était mobile, mais la pression iliaque était encore douloureuse. Nouveaux purgatifs, bains et repos absolu.

9 juin. — Nouvelle menstruation qui dure huit jours.

17. — Le toucher vaginal montre que le col a repris sa place, qu'il a son volume normal, mais qu'il y a encore, au niveau du cul-de-sac

postérieur, de petits noyaux indurés, derniers vestiges de l'hématocèle.

21. — La malade sort complétement guérie.

Obs. CCCXLII. — *Hématocèle rétro-utérine.* — Bardoux (Eugénie), vingt-six ans, domestique, entre le 16 janvier 1876, salle Sainte-Marthe, 55.

Réglée à quatorze ans. Deux grossesses terminées par des accouchements normaux (le dernier il y a sept mois et demi). Il y a treize jours, (dix jours avant une époque menstruelle) vives douleurs qui ont persisté pendant les règles et se sont accompagnées de fièvre et de vomissements.

Actuellement, le ventre est ballonné, douloureux à la pression et aux moindres mouvements. Rien à la palpation de l'hypogastre. Au toucher vaginal, tumeur embrassant le col utérin et refoulant le cul-de-sac postérieur du vagin en avant, le rectum en arrière, le col utérin en haut et en avant. Cette tumeur remonte vers les fosses iliaques, elle a le volume d'une orange, est lisse et sans bosselure, dure à la périphérie, fluctuante au centre; elle n'est animée d'aucun battement. Orifice externe du col très-large. Repos; cataplasmes laudanisés; laxatifs. Guérison complète le 10 décembre.

§ II

UTÉRUS (CORPS ET COL).

* Obs. CCCXLIII. — *Avortement au troisième mois.* — X... (Élisa), vingt-un ans, femme de chambre, entre le 20 avril 1876, salle Sainte-Marthe, 55.

Entre pour des douleurs abdominales extrêmement vives, accompagnées de dilatation de l'orifice du col. Affirme énergiquement qu'elle ne peut être enceinte. Le lendemain, expulsion de deux fœtus de trois mois environ. On est obligé de donner du seigle ergoté et d'extraire le placenta par fragments. Les jours suivants, la température ne dépasse pas 38°. — Sort au bout de quinze jours.

Obs. CCCXLIV. — *Latéro-version gauche de l'utérus.* — *Leucorrhée.* — *Phthisie pulmonaire.* — Ripstein (Marie), vingt-quatre ans, domestique, entre le 29 novembre 1876, salle Sainte-Marthe, 51.

Nullipare. Menstruation régulière depuis l'âge de quinze ans et demi. Il y a un an, retard de deux mois, qu'elle explique par un refroidissement. Depuis cette époque, le sang menstruel est pâle, des douleurs abdominales et une leucorrhée abondante sont survenues, ont persisté jusqu'à ce jour et préoccupent vivement la malade. Rien dans

les parois ni dans la cavité de l'abdomen. Le toucher vaginal montre que les annexes de l'utérus sont normales, mais cet organe est en latéro-version gauche. La muqueuse vaginale et la cavité du col sont le siége d'un écoulement blanc abondant. Par intervalles, la malade éprouve des douleurs assez vives, siégeant à l'hypogastre, et qui la forcent à suspendre sa marche. Elle accuse aussi une sensation constante de pesanteur dans le petit bassin et des tiraillements vers l'aine gauche. Elle a beaucoup maigri; les yeux, brillants, sont entourés d'un cercle violacé très-marqué; elle a des palpitations fréquentes et le cœur présente, au premier temps et à la pointe, un souffle anémique qui se prolonge dans les vaisseaux du cou; elle s'enrhume aisément tous les hivers; sueurs nocturnes assez intenses; on entend de légers craquements au sommet gauche du poumon et en arrière. Sous l'influence du repos, des injections astringentes, des toniques et des viandes rôties, la leucorrhée diminue rapidement.

6 décembre. — La malade demande à continuer le traitement chez elle.

Obs. CCCXLV. *Métrite fongueuse. Métrorrhagies répétées. Cautérisations du col.* — Fleury (Blanche), vingt-sept ans, employée de commerce, entre le 11 janvier 1876, salle Sainte-Marthe, 36. — Réglée à quatorze ans, menstruation régulière, très-abondante avec caillots, durant dix à douze jours. Dans l'intervalle écoulement muco-purulent. Deux accouchements à terme : le premier remonte à neuf ans, le second à six. Santé très-affaiblie, inappétence, battements de cœur, pâleur des muqueuses.

Le début des accidents dont elle se plaint remonte à cinq ans et demi. Depuis cette époque, les règles s'accompagnent de douleurs abdominales, lombaires, périnéales et inguinales; les forces décroissent et les digestions sont mauvaises.

Au toucher le col de l'utérus est mou, volumineux, douloureux : au pourtour de l'orifice externe quelques petites érosions à bords fongueux; tuméfaction de toute la portion vaginale du col. Au spéculum il est d'un rouge foncé, très-enflammé; sa surface est littéralement couverte de fongosités épaisses, violacées, saignantes et d'ulcérations profondes, irrégulières. Le corps est douloureux, enflammé, hypertrophié; séjour au lit longtemps prolongé. Une fois par semaine cautérisation avec un pinceau imbibé d'acide nitrique.

30 janvier. — Les règles apparaissent et durent dix jours. Eau de Rabel 4 grammes par jour. Traitement tonique.

6 mars. — Nouvelle menstruation durant dix jours.

4 avril. — Règles durant douze jours. Même traitement.

Les fongosités diminuent, sont moins saignantes, les douleurs symptomatiques moins vives. L'état général est beaucoup plus satisfaisant. La malade demande à quitter le service pendant deux jours.

23 avril. — A sa rentrée les douleurs abdominales ont reparu avec intensité et sont accompagnées de vomissements. La malade avoue s'être fatiguée. — Repos. Cataplasmes laudanisés sur l'abdomen. Potion de Rivière.

25 avril. — Amélioration. — Plus de vomissements. Cautérisation.

8 mai. — Règles durant six jours. La malade quitte le service le 9 juin. Les dernières règles, qui ont commencé le 7, sont presque disparues. Douleurs beaucoup moins vives. Les fongosités ont disparu. L'état général est satisfaisant. Depuis cette époque, la guérison s'est maintenue.

* Obs. CCCXLVI. — *Polype utérin saillant à l'ouverture du col. — Hématocèle rétro-utérine antérieure. — Guérison de l'hématocèle et apparition consécutive du polype. — Torsion et arrachement. Guérison.* — Mme D..., quarante-sept ans. A toujours été anémique. Elle a trois enfants bien portants, l'un de vingt-deux ans, l'autre de seize, le troisième de quatorze. Travail habituel très-pénible.

Depuis plusieurs mois, ses règles sont devenues abondantes, ne durent pas moins de huit jours et s'accompagnent de coliques et de névralgies symptomatiques d'une affection utérine. Le 20 décembre 1875, nous constatons avec le Dr Garnier, son médecin, l'existence d'une hématocèle rétro-utérine qui a paru brusquement pendant les règles. Le 28 le toucher vaginal étant un peu moins douloureux, peut être pratiqué avec assez de précision et montre les caractères d'une rétroflexion de l'utérus. Un traitement émollient, calmant, quelques laxatifs, le repos au lit, associés aux toniques, procurent le calme et le sommeil et font disparaître la fièvre et les douleurs, si bien que, le 4 janvier, il ne restait plus en arrière, dans la cavité péritonéale, qu'un noyau dur et diffus qui paraissait indépendant de l'utérus. Celui-ci d'ailleurs avait repris sa position normale; on pouvait explorer ses deux faces assez loin sans déterminer trop de douleur. Il était un peu en rétroversion et, comme la première fois, le corps et le col avaient un volume double de celui qu'ils ont dans l'état normal.

Restait à savoir si la nouvelle période menstruelle qui était attendue prochainement durerait encore huit jours, serait aussi abondante et surtout si elle ne provoquerait pas le retour d'une nouvelle hématocèle. L'écoulement fut abondant ; mais aucun accident ne l'accompagna.

Le 2 février 1876 (quatre jours après les règles), un nouvel examen fut pratiqué, et, à notre grande satisfaction, nous trouvâmes l'utérus dans une bonne position, l'hématocèle en voie de disparition. Par le col, sort un polype fibreux, du volume d'un œuf de poule, qui remplit la partie supérieure du vagin. Un laxatif fut prescrit et l'opération fut fixée au 4 février.

4 février. — Opération pratiquée avec l'aide des docteurs Garnier, Chéron, Brochin.

La malade étant endormie, le polype est saisi avec une pince de Museux et arraché par torsion, sans difficulté.

Sa structure est celle d'un myome. Il adhère par une implantation conique à l'union du col de l'utérus, dans l'épaisseur de la paroi postérieure. — Guérison complète au bout de huit jours.

* Obs. CCCXLVII. — *Fibromes multiples de l'utérus, l'un d'eux saillant au museau de tanche. — Torsion, arrachement. — Guérison.* — Mme D..., vue pour la première fois le 10 janvier 1876, avec le docteur Desportes. Fibromes utérins volumineux depuis six ans. Métrorrhagies. Depuis un mois une tumeur est devenue saillante au museau de tanche (volume d'un œuf de dinde). Implantée sur le bord de l'orifice interne. Torsion et arrachement avec la pince de Museux. Guérison au bout de huit jours.

Obs. CCCXLVIII. — *Fibro-myome utérin pédiculé. — Torsion, arrachement.* — Mailleur (Augustine), cinquante-un ans, entre le 24 août 1873, salle Sainte-Marthe, 71.

Réglée à dix-sept ans ; a cessé de l'être à quarante-neuf. Trois grossesses terminées par des accouchements réguliers.

Entre à l'hôpital pour des métrorrhagies peu abondantes accompagnées de faiblesse et d'épuisement. A son entrée on trouve par le toucher qu'un petit fibrome vient faire saillie dans l'orifice dilaté du col ; avec l'index on peut même arriver à son implantation sur la paroi postérieure de l'utérus.

Au spéculum ce polype paraît rosé et son volume ne dépasse pas celui d'une noix . A la palpation hypogastrique on trouve l'utérus volumineux et surmontant les symphyses.

4 septembre. — Arrachement par torsion. Tumeur pyriforme à grand axe long de 5 centimètres (polype pédiculé). Au microscope : fibres-cellules analogues à celles du tissu utérin réunies par un tissu conjonctif qui permet difficilement de les isoler. Vaisseaux abondants, surtout vers le pédicule. Fibro-myome utérin. (J. André.)

Guérison complète le 13 septembre 1873 sans accident ultérieur.

Obs. CCCXLIX. — *Fibrome utérin. (Récidive au bout de trois ans.) — Torsion, arrachement.* — Thomas (Ursule), quarante-six ans, domestique, entre le 24 mai 1876, salle Sainte-Marthe. Bien réglée depuis l'âge de quatorze ans, mariée à vingt-quatre ans, deux enfants à terme, bien portants. Après le second accouchement, elle allaita un nourrisson qui lui transmit la syphilis. Plaques muqueuses à l'anus, aux lèvres et dans la gorge ; perforation de la voûte palatine.

A quarante-trois ans, polype fibreux de l'utérus que nous enlevâmes par torsion (1873). Depuis lors métrorrhagies abondantes, huit ou dix jours après la cessation des règles. Celles-ci, dont la durée est de quatre

jours, sont précédées et suivies de coliques. Après une courte rémission, surviennent d'autres coliques, un sentiment de pesanteur et de tiraillement dans les lombes, dans les aines, dans le bassin, prodrômes d'une nouvelle métrorrhagie qui ne cesse qu'au bout de cinq ou six jours. Alors s'établit un écoulement leucorrhéique rosé sans odeur. Malgré ces pertes l'état général est satisfaisant; point de constipation, point de troubles de la miction.

Le toucher vaginal permet de constater la présence d'un corps du volume d'une noix, dur, résistant, non bosselé, insensible, faisant saillie dans le vagin immédiatement au-dessous du museau de tanche. Le col de l'utérus est très-dilaté; il est facile de reconnaître que la tumeur s'implante sur la paroi postérieure du corps et s'engage par une partie rétrécie dans la cavité du col.

Au spéculum, on voit une tumeur irrégulièrement arrondie, un peu aplatie de dedans en dehors, présentant une surface lisse, une couleur rougeâtre par place, blanchâtre dans d'autres.

Nous avons là tous les symptômes d'un polype fibreux intra-utérin. L'apparition de cette tumeur, trois ans après l'ablation d'une production de même nature dans la même région, pourrait être considérée comme une récidive. Dans la première opération faite à notre clinique à l'hôpital la tumeur avait été enlevée en totalité. Il s'agissait probablement non d'une masse de nouvelle formation, mais d'un fibrome intra-utérin développé en même temps que le premier et qui après son ablation était venu faire saillie à l'orifice cervical externe.

Torsion et arrachement sans difficulté. Sort guérie au bout de douze jours.

Obs. CCCL. — *Tumeur kystique de l'utérus ouverte spontanément par le rectum.* — Beuze (Constance), trente ans, entre le 30 août 1875, salle Sainte-Marthe. Réglée à 17 ans. Ne voit régulièrement que depuis huit ans. Depuis trois mois, douleurs modérées mais continues dans les reins et le ventre. Affaiblissement progressif, pâleur de la face.

Actuellement : tumeur abdominale faisant saillie au dehors vers la ligne blanche dans la partie moyenne de l'hypogastre, s'étendant de trois travers de doigt à droite, de quatre à gauche. Elle est lisse, sphéroïdale, non mamelonnée, de consistance fibreuse, et elle paraît adhérer à l'utérus. Autre tumeur plus petite dans la fosse iliaque gauche paraissant reliée à la première par un cordon dur et fibreux.

Au toucher vaginal : Paroi antérieure repoussée par une masse ovoïde de consistance assez molle et se continuant directement avec l'utérus. Le col est dur, ovoïde en antéversion ; le museau de tanche regarde en arrière. Au toucher rectal, masse ovoïde s'adaptant à la concavité du sacrum et refoulant l'intestin au point que le doigt passe difficilement en arrière de cette masse dont il ne peut atteindre le sommet.

L'hystéromètre dirigé suivant l'axe du bassin ne peut pénétrer à plus

de 1 centimètre dans la cavité du col, mais, en l'inclinant fortement à gauche, on pénètre à 10 centimètres et demi. Rien de particulier au spéculum. Mictions fréquentes et douloureuses, défécation pénible, pas d'hémorrhagies, leucorrhée, apyrexie, inappétence. Régime tonique : iodure de fer, vin de quinquina.

Au bout de quinze jours, cette malade revient à la consultation et nous affirme qu'elle perd constamment du pus par les selles. Chaque écoulement est suivi d'une amélioration. Revenue de nouveau au bout de dix jours, elle a encore perdu du pus, mais son état général s'est amélioré. Nous ne l'avons pas revue depuis cette époque.

Obs. CCCLI. — *Fibrome utérin. — Tuberculose pulmonaire. — Pneumonie lobaire intercurrente. — Marasme. — Mort.* — Muller Berthe, quarante-quatre ans, institutrice, entre le 10 décembre 1875, salle Sainte-Marthe, 49. Amaigrie, cachectique, menstruation très-difficile à dix-sept ans, irrégulière pendant dix ans ; leucorrhée fréquente. A vingt-huit ans, accouchement d'un enfant qu'elle n'a pas nourri et qui est mort au bout de huit jours. Depuis six mois, métrorrhagies abondantes tous les mois. Elle est sujette à s'enrhumer l'hiver. Craquements humides aux deux sommets, crachats nummulaires.

Elle entre dans le service pour une tumeur abdominale dont le début remonte à un an. Depuis cette époque, cette tumeur a pris un accroissement rapide.

Actuellement : la peau du ventre est lisse, tendue, brillante ; à gauche, ses veines sont très-développées.

Circonférence du ventre = 86 centimètres.

Dist. de l'ombilic à l'appendice xiphoïde = 16 cent.

De l'ombilic au pubis = 20 cent.

L'abdomen est rond, globuleux, plus proéminent à gauche. La palpation n'est pas douloureuse ; elle permet de constater une tumeur dont le siége est principalement de ce côté. Les limites de la matité commencent en haut à deux travers de doigt au-dessus de l'ombilic ; à droite, à quatre travers de doigt de la ligne blanche ; à gauche, à trois travers de doigt au-dessous des fausses côtes.

La fosse iliaque gauche est entièrement occupée par la tumeur ; un peu de sonorité dans l'hypochondre gauche et dans toute la fosse iliaque droite. Elle peut être limitée sans peine en haut et à droite ; à gauche, elle se perd dans le bassin, pas d'ascite.

Un peu à gauche de la cicatrice ombilicale, le stéthoscope permet d'entendre un bruit très-net, superficiel. Sur toute la surface de la tumeur on entend un fort bruit de souffle qui, en dehors de la ligne blanche à droite, est presque musical. Par le toucher on constate que la portion vaginale du col est effacée ; l'ouverture transversale du museau de tanche ne permet pas l'introduction de la première phalange.

Le cul-de-sac postérieur principalement, et les deux culs-de-sacs la-

téraux sont totalement refoulés par la tumeur qui est en ces points légèrement mamelonnée et indolente à la pression. L'utérus est enclavé dans la tumeur ; ses mouvements se communiquent à la masse abdominale qui est légèrement mobile. Le cul-de-sac antérieur est libre. La marche est très-difficile. Défécation pénible. Miction fréquente, mais sans douleur. Traitement tonique et reconstituant.

29 décembre. — La malade s'est levée la nuit en s'exposant au froid ; elle a pris une pneumonie à droite, ventouses et deux vésicatoires, julep, kermès et sirop diacode. La pneumonie guérit, mais la malade reste très-affaiblie. Les facultés intellectuelles ont baissé.

16 février. — Elle veut retourner chez elle et succombe au bout de cinq jours dans le marasme.

Obs. CCCLII. — *Fibromes utérins.* — Montazeau (Henriette), vingt-six ans, cuisinière, entre le 4 octobre 1875, salle Sainte-Marthe, 63. Réglée à quinze ans, menstruation régulière jusqu'au mois d'avril dernier ; un enfant il y a cinq ans. Il y a six mois, douleurs abdominales tellement violentes qu'elles ont exigé le séjour au lit. Depuis cette époque, les douleurs sont revenues par accès et ont acquis plusieurs fois une intensité telle qu'elles amenaient des crises nerveuses. Simultanément, la malade a remarqué la présence, puis le développement de deux tumeurs abdominales siégeant, l'une du côté droit, l'autre du côté gauche. A son époque menstruelle elle eut une véritable métrorrhagie. Les symptômes du côté de la vessie ont été très-marqués au début. La malade fut atteinte de dysurie et de ténesme vésical. Depuis, ces symptômes ont complétement disparu. Constipation opiniâtre. L'appétit et les digestions sont néanmoins restés satisfaisants.

Par la palpation abdominale, on trouve dans les fosses iliaques deux tumeurs rondes, sans bosselures, irrégulières, indépendantes, très-peu mobiles. Celle de droite est plus volumineuse que celle de gauche, elle a la grosseur d'un œuf de dinde. Le ventre ne présente pas de météorisme et est sonore dans tous les points non occupés par la tumeur. Pas d'ascite.

Au toucher vaginal, on constate un abaissement considérable de l'utérus ; il suffit d'introduire la première phalange de l'index pour rencontrer le col. L'utérus qui plonge dans le petit bassin est peu mobile. On atteint facilement la paroi postérieure qui est recouverte de petits corps durs, de consistance fibreuse. Il existe des productions analogues dans le cul-de-sac latéral gauche.

Le diagnostic doit être établi entre une affection des ovaires et des corps fibreux utérins multiples, dont deux plus volumineux occuperaient les parties latérales de l'organe. Nous croyons avoir affaire à des corps fibreux parce qu'ils sont tous les deux rapprochés de la ligne médiane, qu'ils ne sont pas mobiles et qu'ils offrent les plus grandes

analogies de consistance avec les tumeurs manifestement utérines que l'on sent dans les culs-de-sac postérieur et latéral gauche.

10 octobre. — Des modifications assez notables sont survenues depuis le premier examen. Le corps fibreux situé à gauche est toujours immobile, mais celui de droite change maintenant de place : il s'élève et se rapproche de la ligne médiane, ou bien s'abaisse et paraît s'enfoncer latéralement dans la cavité pelvienne. V. q. q. — Sp. iod. de fer. Le toucher vaginal ne révèle aucun changement. L'hystéromètre donne 11 centimètres et rapporte un peu de sang sur l'extrémité. La malade sort. Les douleurs ont disparu.

Obs. CCCLIII. — *Fibromes utérins. — Grossesse. — Accouchement d'un enfant à terme. — Diminution notable de volume des corps fibreux.* — Étiembe (Clémentine), trente-neuf ans, blanchisseuse, entre le 27 septembre 1875, salle Sainte-Marthe, 60.

Entrée déjà dans nos salles, au mois de mars dernier, pour une tumeur abdominale. Réglée à treize ans, menstruation régulière.

Il y a quinze ans, trois mois après un accouchement naturel, elle remarqua dans l'abdomen une grosseur qui augmenta peu à peu, en s'accompagnant de douleurs.

Depuis un an, aménorrhée complète sans pertes blanches. L'augmentation de volume du ventre a été très-rapide depuis cette suppression des règles et s'est accompagnée de douleurs violentes dans la fosse iliaque gauche. La malade a été obligée de cesser tout travail et de ne s'occuper que de son ménage. Depuis la même époque, elle a eu quelques accès de dyspnée et de la dysurie : on l'a sondée pendant quelque temps; défécation difficile.

Actuellement : le ventre est très-proéminent et présente des saillies irrégulières. La peau tendue est sillonnée de vergetures. On sent, à travers les parois, une tumeur solide, de consistance fibreuse, remontant jusqu'au-dessous du thorax, et sur laquelle s'implantent d'autres tumeurs moins volumineuses. Sur la ligne blanche, un peu au-dessous de l'ombilic, on trouve une première masse arrondie, sphérique, présentant 8 centimètres de diamètre, tenant par son point d'implantation au reste de la tumeur, mais jouissant cependant d'une certaine mobilité. Au même niveau et du côté gauche autre saillie qui remonte moins haut que la précédente. Au-dessus de celle-ci, au niveau de l'ombilic, petite tumeur moins volumineuse, de la grosseur d'une orange, mais plus superficielle.

Par la palpation on reconnaît que cette tumeur est dure et non fluctuante. Elle refoule de chaque côté les intestins dont la sonorité n'est perceptible qu'à sa pérpihérie ; sur les côtés, sonorité des côlons ; en haut sonorité séparant la tumeur des organes thoraciques. Les régions hépatique et splénique présentent une sonorité moins prononcée.

Au toucher : rectocèle vaginale, vulve turgescente. Tissus mous,

utérus peu élevé. Col ramolli, plus large qu'une pièce de 5 francs, son orifice est entr'ouvert et dilatable; il admet la première phalange de l'index et permet de toucher un corps dur faisant saillie entre les lèvres du museau de tanche; le corps est tellement dur qu'on croirait sentir la tête d'un fœtus. Il suit tous les mouvements de l'utérus. Il semble même qu'on touche une suture. Quand on imprime un mouvement brusque à cette saillie intra-utérine, elle revient sur la main en donnant une sensation de ballottement. La petite tumeur est donc mobile isolément.

Il y a un an, les douleurs avaient pris un caractère expulsif, et pendant trois jours et trois nuits la malade criait comme au moment de l'accouchement. Actuellement les douleurs ne sont plus expulsives, mais il existe des contractions utérines, car la malade a remarqué que les tumeurs mamelonnées superficielles changent de place. Les douleurs s'accompagnent d'anxiété respiratoire.

Au spéculum le col et le vagin sont turgescents, violacés comme dans la grossesse. Érosions fongueuses du col. Peu de renseignements d'ailleurs par cet examen. La malade réclame avec instance l'ablation de la tumeur par la gastrotomie qui lui a été promise, en raison de la rapidité de la marche et de l'intensité des accidents.

26 septembre. — A la palpation du ventre nous arrivons à percevoir des mouvements de déplacements spontanés, lents, dus très-probablement à des changements de place du fœtus.

A l'auscultation: bruit de souffle placentaire en bas et à droite, bruit du cœur fœtal en haut et à droite. Deux jours après la malade accouche d'un enfant à terme.

1er octobre. — Le ventre est complétement revenu sur lui-même; les seins gonflés par la sécrétion du lait sont revenus à leurs dimensions normales.

Les corps fibreux ne sont plus aussi volumineux qu'auparavant; l'un d'eux notamment est très-diminué de volume.

15 octobre. — L'utérus est complétement revenu sur lui-même et ne dépasse pas un travers de main au-dessus du pubis. Les tumeurs autrefois écartées sont aujourd'hui rapprochées. Au palper abdominal, on sent une surface irrégulière, mamelonnée, où l'on ne distingue d'une façon bien nette qu'un seul corps fibreux situé à gauche et en haut. Abdomen souple et sonore. Au toucher on trouve l'utérus mobile, son col est entr'ouvert et saignant; les culs-de-sac sont libres et on ne sent pas le segment inférieur de l'utérus. Tumeur fibreuse du volume d'un œuf de dinde comprimant l'intestin. Ce phénomène nous explique la constipation opiniâtre qu'éprouve la malade.

Depuis sa couche, elle perd du sang à la moindre fatigue, ce qui indique un état congestif de la muqueuse. Les corps fibreux diminuent

progressivement à tel point qu'un mois après l'accouchement, ils n'ont plus que le volume d'une châtaigne. La malade quitte le service le 6 novembre.

Obs. CCCLIV. — *Fibrome kystique. — Ascite. — Ponction. Péritonite. — Mort.* — Paysan (Adèle), trente-neuf ans, piqueuse de bottines, entre le 7 juillet 1875, salle Sainte-Marthe, 60.

Cette malade a eu quatre couches de seize à vingt et un ans.

Il y a quatre ans, elle s'est aperçue d'une tumeur développée à gauche dans l'abdomen. Depuis ce moment les règles ont cessé pour ne plus reparaître. Pendant un an et demi elle ne s'inquiéta de rien; après ce temps elle demanda son admission dans le service de M. Péan (1873). Iodure de potassium, sirop d'iodure de fer, vin de quinquina.

Son séjour à l'hôpital fut de peu de durée, elle suivit son traitement chez elle, mais, sa tumeur continuant à augmenter de volume, elle entre de nouveau à l'hôpital en avril 1875.

Mai. — Une ponction faite par M. Picard, interne du service, donne 12 litres d'un liquide séreux. Dix jours après (juin) nouvelle ponction, 12 litres de liquide clair. Ces deux ponctions faites à dix jours de distance avaient pour but d'éviter les accidents qu'aurait pu provoquer une évacuation brusque de tout le liquide. Nouvelle ponction, à la fin du mois de juin, liquide séreux.

Août 1875. — Ventre très-développé, dur, tendre, sphérique, couvert de vergetures très-marquées. Pas de saillie ni de dépression ombilicale. Peu de circulation superficielle à l'abdomen. Sensation de flot, à la percussion du ventre, quel que soit le point percuté. S'il y a un kyste, il doit donc être uniloculaire.

Percussion : L'hypochondre droit est médiocrement sonore, le gauche semble mat. Cet examen superficiel ferait donc croire à un kyste de l'ovaire gauche, mais nous n'y attachons pas une grande valeur. Toucher vaginal : utérus élevé. Rectocèle considérable. Toucher rectal, ne donne pas de renseignements sur la tumeur. Cathétérisme utérin, la sonde est arrêtée à 7 centimètres, on ne fait pas de tentative pour l'introduire au delà.

État général mauvais. Cachexie avancée, maigreur, teint jaune, pas d'appétit, diarrhée, somnolence habituelle. La malade ne quitte pas le lit.

6 septembre. — La malade, qui ne se plaint pas d'ordinaire, accuse un malaise notable, de la dyspnée ; depuis quelques jours, accès d'angoisse respiratoire avec menaces e syncope. Son ventre est en effet énorme, elle ne peut plus en supporter le poids dans le décubitus dorsal et se couche sur l'un ou l'autre côté pour le laisser reposer directement sur le lit. Face bleuâtre cyanosée.

La ponction qu'elle demande avec instance est pratiquée dans l'après-midi par M. Porak. Le trocart enfoncé à quelques centimètres au-

dessus de l'épine iliaque antéro-supérieure gauche ne livre passage à aucun liquide, et il faut incliner le ventre à gauche pour en faire sortir 25 litres de liquide citrin un peu louche, mousseux, riche en albumine. Après la ponction, le volume du ventre étant diminué, on peut reconnaître la présence de la tumeur constituée par des masses volumineuses arrondies, dont l'une est à gauche, c'est la plus considérable, les autres plus petites sur la ligne médiane. La percussion permet de limiter en haut les tumeurs qui sont bien indépendantes du foie et de la rate.

7 septembre. — Pas de troubles la veille au soir, mais mauvaise nuit. Ce matin les douleurs abdominales sont si intenses que la malade ne peut supporter la compression appliquée sur le ventre. Extrémités froides, face pâle et grippée, sillon naso-labial profondément creusé. Pouls petit, régulier, douleurs surtout dans le bas-ventre, à la matrice, dit-elle. Dysurie, pas de vomissements. Cependant péritonite probable. Potion de Todd, vessie de glace sur le ventre, cathétérisme vésical. Mort à 4 heures du soir.

Autopsie faite le 9 septembre. — A l'ouverture de l'abdomen, il s'écoule un liquide roussâtre. Gaz. Péritonite disséminée sur les anses intestinales et sur les parois. Au-dessus du pubis, plusieurs tumeurs dures, fibreuses envahissant l'abdomen dont elles occupent surtout la portion gauche. Les intestins sont refoulés à droite. Adhérences épiploïques à gauche. Une des tumeurs est médiane, convexe, assez régulière. Les autres lobes sont postérieurs, plus volumineux et situés à gauche. La fosse recto-utérine est libre, le rectum un peu dévié à droite. Les ligaments larges sont couverts et épais. Les ligaments utéro-sacrés très-développés. Peu d'adhérences antérieurement au pubis. Vessie normale. Reins, rate, foie normaux.

La tumeur étant extraite du bassin, on reconnaît qu'elle forme avec l'utérus une masse uniforme, composée de trois lobes principaux.

1° L'un, continu avec le col utérin dans lequel pénètre la sonde à une profondeur de 8 à 10 centimètres, c'est le corps de l'utérus devenu fibreux ; à la coupe, on reconnaît qu'il est distendu par une tumeur fibreuse énucléable implantée sur son fond et à gauche du volume du poing. Ce lobe faisait saillie au-dessus du pubis. Le col utérin est oblique au haut et à droite. L'examen hystérométrique avait trompé pendant la vie à cause de cette obliquité.

2° et 3° Les deux autres lobes sont implantés sur le bord gauche de l'utérus par un pédicule large et allongé de 8 à 9 centimètres, mais d'une hauteur très-faible. La ligne qui les sépare est surtout visible en arrière, on voit aussi à la partie supérieure un petit lobe accessoire assez libre. Ces deux lobes forment la masse considérable qu'on avait découverte à gauche et en arrière de l'utérus quand on ouvrit l'abdomen.

Ligament large du côté droit libre. Nous reconnaissons que l'ovaire et la trompe sont normaux. L'ovaire gauche est plus volumineux que le droit, situé à gauche de l'utérus à une petite distance de son bord et appliqué au-devant de la tumeur à laquelle il adhère par un pédicule. La trompe gauche est moins facile à reconnaître.

A la coupe, tractus de tissu fibreux, durs, enchevêtrés irrégulièrement et circonscrivant des espaces limités, imbibés de liquide. La putréfaction du cadavre n'empêche pas de porter un jugement sur l'anatomie de la tumeur : elle est de nature fibreuse ; en la comprimant, on fait apparaître à la surface de la coupe du liquide et des gaz. Les différentes portions ont présenté probablement une vascularisation et une évolution différente. Le volume total dépasse celui d'une tête d'adulte.

Quelle a été la cause de la péritonite fatale? Si le trocart n'a pas livré tout d'abord passage au liquide, c'est qu'il avait pénétré dans la tumeur et, en effet, on trouve à gauche et en arrière, au milieu d'une plaque rouge vivement colorée, la piqûre qu'il a produite. Il a fallu incliner le manche vers le côté gauche, c'est-à-dire dégager légèrement le trocart, pour obtenir l'écoulement de la sérosité.

La péritonite semble donc avoir été causée par *la plaie du corps fibreux.*

* Obs. CCCLV. — *Fibrome utérin chez une primipare. — Grossesse et accouchement normaux. — Métrorrhagies consécutives menaçantes.* — Mme D.... Métrorrhagies à chaque époque. Depuis plusieurs années, cette personne est atteinte d'une tumeur fibreuse utérine dont la présence a été reconnue par son médecin. Cette tumeur occupait d'abord la fosse iliaque droite; un peu plus tard, elle se trouvait au niveau de la ligne médiane; elle siége sur la paroi antérieure de l'utérus.

Il y a un an, elle est accouchée. La grossesse et l'accouchement ont été parfaitement normaux. Vingt jours après la délivrance, hémorrhagie profuse, arrêtée à l'aide de l'ergotine et des injections de perchlorure de fer. Huit jours plus tard, nouvelle hémorrhagie également arrêtée par l'ergotine. Enfin, le trentième jour, l'hémorrhagie se reproduisit encore dans de telles proportions que la malade faillit succomber.

Le 29 décembre, au matin, nous sommes appelé et nous la trouvons avec un facies anémié; le pouls petit, filiforme, donne 140 pulsations, mais il n'y a pas de fièvre.

Le palper hypogastrique montre que la tumeur remonte à l'ombilic, qu'elle offre une consistance fibreuse et une surface uniforme. Le toucher vaginal permet de reconnaître que le col est en rétroversion, comme à la fin des grossesses. Élevé, dur, présentant une pente transversale droite au niveau de son bord latéral, dans toute l'épaisseur du col. Le doigt, recourbé, est introduit assez aisément dans le vagin,

quand on abaisse la tumeur avec la main du côté de l'hypogastre.

On sent, au niveau de l'orifice supérieur du col, une tumeur du volume d'une tête de fœtus à terme qui fait, dans la cavité utérine, un relief de 2 à 3 centimètres. On reconnaît aisément qu'elle est sessile et implantée dans l'épaisseur de la paroi utérine, très-probablement hypertrophiée à sa surface.

Malgré les vomissements, nous proposons l'ergot de seigle, l'eau de Rabel, les injections de perchlorure de fer, le repos horizontal ; au moindre retour de l'hémorrhagie, le tamponnement et, au besoin, la transfusion.

Nous espérons que, plus tard, la tumeur, faisant de plus en plus saillie dans la cavité utérine, pourra être liée et extraite. Aujourd'hui, la ligature serait inapplicable et l'énucléation de la tumeur serait fatalement mortelle par hémorrhagie ou par péritonite. Deux mois plus tard, il n'était pas survenu de nouvelle métrorrhagie assez grave pour inquiéter.

Obs. CCCLVI. — *Cancer utérin.* — Gaumain (Clarisse), trente-deux ans, journalière, entre le 25 novembre 1876, salle Sainte-Marthe, 54.

Toujours réglée régulièrement depuis l'âge de dix-sept ans. Néanmoins, depuis plusieurs années, avance de deux ou trois jours à chaque époque. Un seul accouchement à vingt ans normal. Depuis quatre mois, douleurs intra-abdominales, leucorrhée fétide. Nausées, mais pas de vomissements.

Au toucher vaginal, l'utérus paraît immobile et abaissé, mou en plusieurs points. Col entr'ouvert laisse passer la première phalange de l'index; paroi du vagin indurée. Ichor fétide, douleurs très-vives, injections désinfectantes; toniques à l'intérieur; injections sous-cutanées de morphine contre la douleur. Sort sur sa demande au bout de quinze jours dans le même état.

* Obs. CCCLVII. — *Atrésie du canal cervical. — Métrorrhagies fréquentes. — Dysménorrhée. — Stérilité. — Discission. — Disparition d'une partie des accidents.* — Mme H..., trente-quatre ans, atteinte d'atrésie accidentelle du canal cervical et d'antéflexion utérine. Métrorrhagies fréquentes accompagnées de douleurs atroces.

Le col a été ouvert sur la sonde cannelée. Large débridement jusqu'au cul-de-sac péritonéal et à l'orifice interne. Une longue sonde cannelée spéciale a été recourbée pour être introduite dans l'utérus et servir de conducteur à une curette de Récamier. Nous avons pu ainsi arriver assez facilement dans la cavité utérine : le déplacement de l'utérus et l'oblitération du col étaient la cause des métrorrhagies qui avaient fini par amener de l'anémie.

Dans les douze jours qui ont suivi l'opération, pas d'accidents consécutifs.

11 mars. — La malade se plaint de douleurs assez vives dans l'ab-

domen et ne peut rien prendre sans le rendre. Comme elle a déjà été atteinte d'une péritonite, elle se croit menacée d'une nouvelle poussée ; l'examen de l'abdomen révèle la présence dans le gros intestin de matières dures et volumineuses. Le calomel, les lavements huileux ou avec le fiel de bœuf, l'huile de ricin n'amènent que des résultats insuffisants. La malade se tourmente. P. = 120 faible.

14 mars. — Il y a beaucoup de mieux, cependant on n'a pu encore obtenir une garde-robe abondante.

Les jours suivants, l'état de Mme H... s'améliore assez rapidement. Les garde-robes redeviennent régulières, l'appétit revient; elle retourne chez elle bien portante.

Dans le courant d'avril, les douleurs reparaissent, mais moins vives; la malade ne se trouve bien qu'au lit ; elle mange peu et présente un état nerveux qui nous empêche d'introduire dans le col de l'utérus des tiges de laminaire.

Diminution des métrorrhagies, disparition de la dysménorrhée; mais, près d'un an après l'opération, pas de grossesse.

*Obs. CCCLVIII. — *Oblitération complète du col de l'utérus. Dysménorrhée très-pénible.— Formation d'un canal cervical artificiel. Guérison.* — Mme S.., trente-quatre ans, anémique, névropathe et dyspeptique, atteinte, de plus, d'une oblitération complète du col de l'utérus. A chaque période menstruelle, elle est prise de névralgies utérines atroces. L'utérus est augmenté du tiers de son volume normal, très-douloureux et abaissé.

1er février 1876. — Nous formons un nouveau canal très-large dans toute l'épaisseur de la partie libre du col et allant en se rétrécissant au-dessous de l'orifice supérieur. Deux autres débridements plus petits sont pratiqués sur la ligne médiane. Ce canal artificiel est maintenu ouvert à l'aide de tiges de laminaire canaliculées. Guérison au bout de quinze jours.

Obs. CCCLIX. —*Hypertrophie de la lèvre antérieure du col. Amputation.* — Dubois (Céline), trente-neuf ans, journalière, entre le 22 août 1875.

Réglée à 12 ans. Quatre grossesses; trois terminées par des accouchements réguliers, la dernière (il y a huit ans) par un avortement dans le cours du quatrième mois. Depuis lors métrorrhagies arrivant à des époques irrégulières et s'accompagnant de douleurs hypogastriques. Celles-ci se sont exagérées il y a six semaines environ et sont surtout marquées du côté droit. Au toucher vaginal on trouve une tumeur du volume d'une châtaigne qui siége sur le col utérin. Au spéculum elle présente des rides transversales comme une cystocèle. Elle se confond par sa partie postérieure avec la lèvre antérieure du col aux dépens de laquelle elle est formée. Lèvre postérieure sensiblement normale.

22 août. — On introduit un spéculum de grand diamètre, puis on

attire en bas la tumeur avec la pince de Museux et on la coupe avec le bistouri en prenant les plus grandes précautions pour ne pas léser la vessie. La lèvre antérieure tout entière est enlevée. Tamponnement consécutif du vagin.

Pas d'accidents pendant la cicatrisation, qui est complète le 9 octobre.

Obs. CCCLX. — *Hypertrophie de la portion vaginale du col.* — Pion (Rosalie), trente-huit ans, couturière, entre le 28 janvier 1876, salle Sainte-Marthe, 38. Menstruation régulière depuis l'âge de quinze ans. Trois accouchements naturels et à terme, le dernier il y a neuf ans. Le début de l'affection remonterait à huit ans.

Actuellement, le museau de tanche apparaît entre les grandes lèvres. A l'hystéromètre, la cavité utérine est agrandie ; celle du col mesure 12 centimètres ; il est violacé, déchiqueté, couvert d'ulcérations petites et superficielles au pourtour de son orifice externe. La malade n'a jamais eu de pertes ; elle est bien réglée, mais elle accuse des douleurs et des tiraillements insupportables dans la région lombaire. Rien dans le corps de l'utérus ni dans les autres organes.

Il serait indiqué d'exciser le col, mais la malade refuse l'opération. Nous nous contentons de prescrire le repos et de faire porter un releveur utérin (modèle Sims) qui fait disparaître les accidents. Elle sort le 7 janvier.

* Obs. CCCLXI. — *Adénome du col utérin. — Destruction avec le fer rouge. — Guérison de la plaie. — Apparition d'une méningite un mois plus tard. — Mort.* — Mme G..., quarante-cinq ans, d'une bonne constitution, très-vive, très-active, est atteinte depuis plus de trois ans d'une tumeur du col de l'utérus. Sa mère est très-bien portante. Elle a eu plusieurs autres enfants qui sont également bien portants. La malade a seulement été soignée par MM. Richard et Richet, pour phénomènes nerveux attribués à de l'hystérie.

Le 19 janvier 1876, le Dr Coiseau nous appelle en consultation. Nous diagnostiquons une tumeur de mauvaise nature. L'opération, décidée d'abord pour le 22 janvier, est ajournée au mois suivant.

Elle est pratiquée le 21 février avec l'aide des Drs Coiseau, Brochin et de MM. Deny et Prengrueber.

Le col est complétement détruit par le fer rouge. Plusieurs fragments enlevés en totalité ont été soumis à l'examen microscopique. On a diagnostiqué un adénome à cellules caliciformes (J. André).

Une artère utéro-vaginale est ouverte pendant l'opération. Elle est saisie dans une pince hémostatique, une autre pince est appliquée dans le voisinage. Tamponnements avec des éponges.

Pendant les trois premiers jours la malade va très-bien. Elle est soumise au traitement préventif habituel (glace en permanence sur le ventre, aconit, sulfate de quinine, alcool).

Aucun accident consécutif, les règles apparaissent très-abondantes huit jours environ après l'opération. État local très-satisfaisant. La malade se nourrit mal. État nerveux. Retour d'accidents hystériformes qu'elle a déjà eus antérieurement.

7 et 8 mars. — Refus de toute nourriture. Agitation excessive. Idées fixes. Manie aiguë. Nystagmus très-accentué. Ne cesse de parler. Amaigrissement de la face. Ventre sans excavation. Mort, le 8 mars à deux heures.

* Obs. CCCLXII. — *Épithélioma du col utérin. — Destruction par le fer rouge. — Guérison.* — Mme B..., trente-deux ans, est atteinte d'un épithélioma du col qui commence à se prolonger dans le corps. Son père est mort à l'âge de soixante-dix ans, peu de temps après l'ablation d'une *tumeur cancéreuse du sein* qui récidiva et se généralisa.

26 août. — Opération faite avec les Drs Dupont, Brochin, Renault. L'ablation de la tumeur est pratiquée, puis on évide avec le fer rouge. très-largement et très-profondément. Guérison au bout de trois semaines. Pas de récidive au bout de six mois.

Obs. CCCLXIII. — *Cancer du col utérin.* — Pujolin (Marie), vingt-trois ans, couturière, entre le 15 juillet 1876, salle Sainte-Marthe, 36. Menstruation toujours régulière depuis l'âge de dix-sept ans. Deux grossesses, la première à dix-sept ans, la seconde il y a deux mois. L'accouchement eut lieu la première fois dans le cours du septième mois, la seconde fois elle est accouchée au bout de huit mois d'un enfant mort. Depuis ce moment, elle a constamment éprouvé de vives douleurs dans les seins, dans les cuisses, à l'anus et dans l'hypogastre. Les règles sont revenues, il y a quinze jours, peu abondantes et accompagnées d'une exacerbation notable des douleurs.

Actuellement : métrorrhagies et leucorrhée, douleur pendant la miction. État général assez satisfaisant, sauf un peu de fièvre après l'ingestion des aliments; a été obligée depuis quinze jours de grader le lit.

Au toucher vaginal : la température est normale. Tumeur arrondie, saillante, dure, arrivant très-près de l'entrée du vagin. Elle est formée par le col dégénéré et remplit toute la cavité du vagin; elle est molle, bourgeonnante. Abdomen excavé en bateau, douleur à la pression dans la fosse iliaque droite. En appuyant fortement au-dessus du pubis, on communique des mouvements au col de l'utérus. Écoulement constant d'un ichor fétide. Teinte jaune-paille de la face. Fer, vin de quinquina. Injections désinfectantes, sort sur sa demande le 2 août dans le même état.

§ III

VULVE ET VAGIN.

* Obs. CCCLXIV. — *Cancroïde de la vulve. — Extirpation. — Guérison.* — Mme K.., quatre-vingt-trois ans, adressée par le Dr Quintard, est atteinte d'un cancroïde de la vulve envahissant le clitoris et son prépuce, le mont de Vénus et la moitié supérieure des grandes et des petites lèvres. Cette tumeur a débuté, il y a trois ans, au clitoris par un bourgeon d'aspect verruqueux.

Pas d'antécédents cancéreux héréditaires, pas de ganglions.

16 avril 1876. — Hémostasie préventive à l'aide de deux pinces à droite et de deux pinces à gauche, au-dessous et au-dessus des surfaces ulcérées, comprenant en bas les bouts de l'ouverture vulvaire, en haut les téguments cutanés; excision avec le bistouri ou les ciseaux des parties malades, hémostasie consécutive avec le fer rouge.

Guérison au bout d'un mois. Pas de récidive cinq mois plus tard.

Obs. CCCLXV. — *Hypertrophie de l'hymen. Rétroversion et abaissement de l'utérus. Vaginisme. Extirpation de l'hymen. Débridement. Guérison.* — Mme T., trente-trois ans, atteinte d'un vaginisme porté à un tel point que les rapports sexuels sont impossibles ; le moindre contact amène une crise qui dure parfois vingt-quatre heures. État général peu satisfaisant : leucorrhée, prurit vulvaire. L'hymen est intact, très-hypertrophié. L'orifice du vagin est au-dessus du bulbe, ses bords sont très-épais et renversés en dehors ; le reste de la vulve est normal.

27 avril 1876. — La malade est difficilement chloroformée. Au moment où elle paraît endormie, l'introduction seule du doigt lui fait pousser des cris violents et elle est prise d'un tremblement qui dure quelques secondes.

L'hymen est enlevé en totalité avec une pince et des ciseaux ; une incison latérale est faite de chaque côté de la fourchette ; elle s'étend obliquement à 3 centimètres au-dessous et en bas, et comprend outre la peau le muscle *constrictor cunni*. Le spéculum est alors introduit. Il montre que dans le vagin il y avait une rétention de mucus blanchâtre, laiteux, d'une odeur un peu fétide. Le col de l'utérus est petit, conique, un peu long, abaissé ; il est à peine distant de 3 centimètres de la vulve. Utérus en rétroversion. Injections détersives. Dilatation progressive du vagin.

Guérison le 20 juin. — Le vaginisme n'existe plus.

Obs. CCCLXVI. *Fistule vésico-vaginale. — Rétrécissement cicatriciel du vagin. Dilatation progressive, puis débridement du rétrécissement. Ouve-*

ment et suture des bords de la fistule. Guérison. — Martin (Marie), seize ans, entre le 15 février 1876, salle Sainte-Marthe, 43.

Grossesse à quinze ans. Accouchement prématuré au 6e mois (provoqué par une sage-femme). L'enfant est mort au bout de quelques heures. Depuis ce moment les urines ont coulé par le vagin sans besoin sensible avant la miction. Le 3 mars miction par l'urèthre précédée d'une envie d'uriner. Menstruation au mois d'avril, sang mêlé à l'urine.

Actuellement érythème urineux au voisinage de la vulve, de l'anus et sur la face interne des cuisses. Rétrécissement fibreux du vagin à 4 centimètres du méat urinaire et près de la lèvre postérieure du col utérin. L'urine sort au-dessus de ce rétrécissement. La fistule est inaccessible au toucher, mais à la vue et en s'aidant du cathétérisme urethral, on voit qu'elle est entourée de bords durs et calleux ; qu'elle est irrégulière, large de 2 centimètres. M. Sims, ayant examiné la malade à ce moment, affirma que l'opération offrait les plus grandes difficultés à cause du rétrécissement épais et cicatriciel du vagin. Il proposa la dilatation progressive faite pendant plusieurs mois au moyen de boules de verre de calibre gradué.

8 octobre. — Chloroforme, puis au moyen d'un bistouri très-long et à lame étroite nous débridons le rétrécissement sur sa partie moyenne et dans toute son épaisseur ; nous dilatons ensuite et nous avivons la lèvre postérieure du col et les bords de la fistule, en même temps que nous incisons dans toute sa longueur la bride cicatricielle. Cela fait, nous appliquons huit points de suture métallique à anses séparées et nous plaçons dans l'urèthre et la vessie une sonde à demeure en caoutchouc. Cicatrisation sans accident. Enlèvement des fils le 12e jour. Réunion complète. Sort le 10 novembre complétement guérie. Néanmoins, le calibre du vagin est toujours un peu plus étroit que dans l'état normal.

Obs. CCCLXVII. — *Fistule vésico-vaginale. Avivement. Suture. Guérison.* — Brive (Anna), trente-deux ans, femme de ménage, entre le 30 septembre 1876, salle Sainte-Marthe, 38.

Toujours bien réglée depuis l'âge de quatorze ans. Trois grossesses, la dernière il y a deux ans et demi, terminée par un accouchement au forceps. Quelques jours après incontinence d'urine pendant la station verticale.

Actuellement érythème urineux très-prononcé près de la vulve. L'introduction du spéculum provoque l'écoulement d'une quantité notable d'urine et laisse voir sur la paroi antérieure du vagin à 4 centimètres et demi du méat urinaire une ouverture circulaire large comme une pièce de 20 centimes, à bords indurés et rougeâtres par lesquels l'urine sort continuellement.

4 novembre. — La malade étant endormie et couchée sur le côté, à l'aide du spéculum de Sims et du crochet, nous attirons les bords de

la fistule et nous les avivons avec le bistouri et les ciseaux sur la largeur d'un centimètre en respectant la muqueuse uréthrale. Nous suturons ensuite avec onze fils métalliques distants l'un de l'autre de un demi-centimètre. Nous rapprochons aussi exactement que possible les surfaces avivées. Nous passons ensuite une sonde en caoutchouc par l'urèthre dans la vessie et nous la fixons d'après notre procédé habituel. (V. *Cliniques de* 1875, p. 525.) Injections vaginales émollientes et légèrement alcoolisées. Bouillons, vin, œufs.

Le 10e jour, nous retirons six fils ; le 13e ceux qui restent. La malade sort de l'hôpital le 27 décembre complétement guérie.

Ob. CCCLXVIII. — *Fistule vésico-vaginale. Occlusion du vagin. Six points de suture, dont trois ont coupé les parties molles. Guérison.*

Voillet (Augustine), couturière, vingt-sept ans, entre le 29 août 1875. Il y a deux ans, deux accouchements, le premier normal, le second dangereux. Après trois ou quatre applications de forceps on fut obligé d'avoir recours à la céphalotripsie pour extraire le fœtus. Neuf jours après l'opération la malade rendit à la suite d'efforts énergiques pour uriner un lambeau de muqueuse grand comme une pièce de un franc. L'urine coula aussitôt par le vagin, et depuis lors elle eut toujours de l'incontinence d'urine.

Il en résulta de l'inflammation des parois vaginales, et du bord interne des cuisses. Au mois de novembre suivant elle fut opérée sans grande amélioration. Une deuxième opération faite au mois de janvier 1873 apporta un peu plus de soulagement à la malade. L'écoulement de l'urine ne se fit plus d'une manière permanente ; l'urine était expulsée volontairement tous les quarts d'heure quand la malade était dans le lit, toutes les cinq ou dix minutes quand elle était debout à la suite de besoin d'uriner ; avant l'opération au contraire l'écoulement se faisait sans que la malade en eût conscience.

L'inflammation vaginale avait disparu, et l'urine était devenue très-claire, et acide. Dans l'intervalle des deux opérations elle était très-faible et très-fatiguée, depuis elle a repris peu à peu ses forces, et se porte aujourd'hui très-bien.

L'escharre n'aurait pas seulement atteint l'urèthre, mais encore les bas-fond de la vessie et un peu du col utérin, de telle sorte que l'urine passait directement dans le vagin ; et il était assez difficile de savoir à quelle hauteur l'utérus était détruit. Elle refuse l'opération qui lui est proposée au moment de son entrée ; les accidents s'accentuant de plus en plus, elle rentre dans notre service le 5 mai 1876.

12 mai 1876. — On incise en arrière et en avant circulairement de manière à réunir les parois opposées et à obtenir l'occlusion du vagin. Le sang menstruel s'éoulera par le canal de l'urèthre. Par suite des opérations antérieures, le vagin est à peu près fermé, il ne reste plus qu'un petit pertuis à la partie supérieure. On applique

cinq points de suture qui suffisent pour obtenir la réunion des bords avivés.

13 mai. P. = 85. — La malade a peu de fièvre. Elle a assez bien dormi cette nuit, et ce matin se trouve dans un état très-satisfaisant. Elle urine par la sonde laissée à demeure dans la vessie.

15 mai. — Le mieux continue.

16. — Écoulement menstruel par l'urèthre.

27. — On retire les fils de suture, dont deux ont coupé. L'urine suinte par les trous des fils. Il y a lieu d'espérer qu'après l'obstruction de ces trous, la guérison sera complète.

5 juin. — La malade rend toujours un peu d'urine; l'examen au spéculum laisse voir que la section produite par les fils est la cause de cet inconvénient. Demande à retourner chez elle.

Obs. CCCLXIX. — *Catarrhe vaginal. Dysménorrhée. Herpès vulvaire.* — Degaul (Élisa), vingt-neuf ans, lingère, entre le 29 septembre 1875, salle Sainte-Marthe, 74.

Menstruation irrégulière; reste parfois trois mois sans en voir, leucorrhée vaginale. Depuis deux jours, herpès avec érosion sur les grandes lèvres ayant débuté à la suite d'une marche prolongée.

Cataplasmes de fécule, puis tampons chargés de tannin contre le catarrhe vaginal; plus tard, injections de sulfate de zinc. Guérison.

Obs. CCCLXX. — *Abcès de la glande vulvo-vaginale droite.* — Bow (Félicie), dix-neuf ans, brunisseuse, entre le 18 novembre 1876, salle Sainte-Marthe, 72.

Menstruation irrégulière (une seule époque depuis six mois). Scrofuleuse, leucorrhéique. Début de l'abcès, il y a trois semaines. Ouverture de l'abcès avec le bistouri. Cataplasmes. Guérison au bout de huit jours.

Obs. CCCLXXI. *Abcès de la glande vulvo-vaginale gauche. Drainage.* — Chagnat (Lucie), vingt-neuf ans, fleuriste, entre le 26 mai 1876, salle Sainte-Marthe, 39.

Réglée à treize ans; quatre grossesses terminées par des accouchement snormaux, le dernier, il y a un an. Variole, il y a cinq ans. A eu déjà deux abcès de la glande vulvo-vaginale gauche, le dernier il y a un an. L'abcès actuel a le volume d'un œuf de pigeon.

28. — Passage d'un tube à drainage, puis lavages iodés. Guérison complète au bout d'un mois.

* Obs. CCCLXXII. *Kystes multiples du vagin. Extirpation. Guérison.* — Sœur X..... religieuse, trente-six ans.

Atteinte, depuis vingt ans, d'un prolapsus de l'utérus; porte un pessaire depuis quinze ans. On constate chez cette malade (le 31 janvier 1876) trois kystes transparents qui soulèvent la muqueuse vaginale, l'un dans la cloison uréthro-vaginale, l'autre dans la cloison recto-vaginale, le troisième du côté gauche de la vulve. Ce dernier, le plus

petit, de la grosseur d'un pois, est recouvert d'une muqueuse violacée, vasculaire ; les autres, beaucoup plus gros, du volume d'un œuf de pigeon, sont recouverts par une muqueuse distendue, très-amincie et ne présentant pas de changement de coloration.

Deux sondes introduites, l'une dans l'urèthre, l'autre dans le rectum, permettaient de constater que leurs cavités ne communiquent pas avec ces canaux. La fluctuation est manifeste ; deux de ces tumeurs sont indolentes à la pression, mais celle de la vulve est le siége de telles douleurs qu'elle rend la marche presque impossible.

31 janvier. — Incision circulaire sur la muqueuse, près de la périphérie. Ablation par dissection de la totalité des kystes, en ayant soin de ne pas les ouvrir ; de petites artères latérales sont forcément sectionnées, mais l'écoulement de sang est facilement arrêté par le pincement. En rasant ainsi les tumeurs, on reconnaît qu'elles se sont développées dans le tissu cellulaire, sous-muqueux et qu'il est facile de les enlever sans crainte d'ouvrir les canaux qui leur sont adossés, à condition de ne pas s'écarter de la tunique externe des kystes. Pour ne pas laisser à nu les surfaces saignantes qui résultent de cette ablation, quatre points de suture métallique servent à rapprocher les bords opposés de la muqueuse qui entoure les plaies laissées par chacune des deux grandes tumeurs. Un seul point de suture à anse métallique suffit pour combler la petite plaie. Guérison au bout de douze jours.

Obs. CCCLXXIII. *Kyste du vagin ouvert dans l'urèthre.* — Courvalbot (Marie), quarante-quatre ans, couturière, entre le 25 octobre 1876, salle Sainte-Marthe, 40.

Menstruation régulière depuis l'âge de treize ans. Grossesse à vingt-cinq ans terminée par un accouchement normal. Depuis deux ans, prurit vulvaire; il y a dix-huit mois apparition d'une tumeur piriforme qui s'est accrue régulièrement en s'accompagnant de douleur, de pesanteur du périnée, de constipation, de dysurie et d'envies fréquentes d'uriner. Actuellement : col utérin dur, ferme et plus élevé qu'à l'état normal. La tumeur est ovoïde, longue de 6 cent., large de 5 ; elle suit le trajet de l'urèthre : la muqueuse vaginale est mobile à sa surface ; la fluctuation existe, mais elle est difficile à mettre en évidence.

Le cathétérisme montre que la tumeur est indépendante de l'urèthre et de la vessie ; que ni sa consistance ni son volume ne sont modifiés par l'évacuation de l'urine. Elle est douloureuse à la pression, réductible et se vide par l'urèthre.

4 novembre. — L'urèthre est dilaté avec une pince ; et avec le petit doigt, nous agrandissons l'ouverture spontanée du kyste. Miction difficile et douloureuse pendant cinq jours ; au bout de ce temps, nous reconnaissons que le volume de la tumeur a notablement diminué et qu'elle communique largement avec l'urèthre.

12. — La malade complétement guérie retourne chez elle.

Obs. CCCLXXIV. *Carcinome limité de la paroi postérieure du vagin. État cachectique avancé. Ablation. Mort par péritonite partielle.* — Gaumière (Joséphine), cinquante-six ans, domestique, entre le 8 octobre 1875, salle Sainte-Marthe, 71.

Réglée à treize ans; deux grossesses terminées par des accouchements réguliers. Ménopause à quarante-neuf ans; depuis dix-huit mois leucorrhée abondante et métrorrhagies quotidiennes. Diminution des forces, état cachectique. Depuis deux mois diarrhée continuelle.

Actuellement nous trouvons par le toucher une tumeur dure, bosselée, à surface inégale, ulcérée et laissant suinter un ichor fétide, située sur la paroi postérieure du vagin; au spéculum, la muqueuse est rouge, recouverte de fongosités brunâtres qui font saillie sur le bord noirâtre de la tumeur. Pas de douleurs spontanées, cachexie avancée.

9 octobre. — La malade étant chloroformée, nous incisons avec le couteau galvano-caustique, sur la ligne médiane, le périnée et la cloison recto-vaginale. Nous enlevons largement la tumeur, et nous appliquons sur des troncs artériels quelques pinces hémostatiques, qui restent vingt-quatre heures en place. Injections d'eau de guimauve. Examen microscopique : carcinome en dégénérescence colloïde.

Les 8, 9, 10 et 11 octobre. — Pas de fièvre. L'appétit est satisfaisant, peu de douleur au niveau de la plaie.

13. — Délire pendant la nuit. Affaiblissement marqué. Douleurs à l'hypogastre. Les jours suivants l'état général devient de plus en plus mauvais; la douleur hypogastrique s'exagère et la malade succombe, le 21 octobre.

Autopsie faite vingt-quatre heures après la mort : Péritonite pelvienne s'étant propagée au méso-rectum et au méso-côlon iliaque. Pas de cancer secondaire dans les viscères.

Obs. CCCLXXV. *Épithélioma de la cloison recto-vaginale. Extirpation avec l'anse galvano-caustique.* — *Guérison.* — Leysen, cinquante-quatre ans, papetière, entre le 4 novembre 1876, salle Sainte-Marthe, 42.

Réglée pour la première fois à quatorze ans : ménopause à quarante-quatre ans. Trois avortements. Depuis deux ans, constipation habituelle et même après chaque selle issue par l'anus d'une tumeur réductible et depuis dix-huit mois, garde-robes glaireuses de plus en plus sanguinolentes. Peu de douleur. Sensibilité exagérée de la région anale. Écoulement presque continuel d'un liquide noirâtre, visqueux, filant, analogue au blanc d'œuf, ténesme rectal; miction facile; depuis quelques jours, palpitations, anorexie, amaigrissement rapide. Rien au palper abdominal. Au toucher rectal, tumeur irrégulière, bosselée, mollasse, douloureuse, saignante, occupant la moitié antérieure de l'ampoule rectale. Au toucher vaginal, rien sur la paroi antérieure sauf une légère cystocèle; mais sur la paroi postérieure

adhérences avec la tumeur rectale; nodosités circonscrites de même nature. Il n'est pas douteux que nous soyons en présence d'un épithélioma du rectum ayant envahi la cloison recto-vaginale et dont il est encore possible de dépasser les limites.

5 novembre. — La malade étant chloroformée, ablation au moyen de l'anse galvano-caustique. Dans un premier temps un trocart courbe porté au-dessus de la tumeur perfore la cloison recto-vaginale et permet de faire passer une anse galvano-caustique avec laquelle on divise la cloison recto-vaginale sur la ligne médiane de manière à partager la tumeur en deux moitiés. Dans un second temps, chaque paroi latérale du rectum est traversée de la même façon au-dessus de l'ulcération par des trocarts. Ceux-ci servent à conduire des anses galvano-caustiques destinées à circonscrire et à enlever la tumeur sans perdre de sang. Deux pinces hémostatiques placées sur les artérioles les plus volumineuses suffisent pour faire l'hémostase. La portion du vagin et de la cloison envahie est complétement enlevée. Examen micr. : épithélioma à cellules cylindriques et végétations papilliformes (J. André). Lavages et pansements alcoolisés. Pas de douleur; pas de fièvre. Appétit conservé.

La guérison a eu lieu régulièrement sans temps d'arrêt et la malade peut sortir le 29 novembre.

§ IV

ORGANES URINAIRES PROPREMENT DITS.

Obs. CCCLXXVI. — *Abcès périnéphrétique. Ponction, drainage, guérison. Deux récidives ultérieures. Même traitement.* — Godelier (Rosalie), couturière, trente-cinq ans, entre le 7 mai 1876, salle Sainte-Marthe, 48.

Bien réglée depuis l'âge de dix-sept ans, cinq grossesses terminées par des accouchements réguliers, le dernier il y a trois ans. Depuis son dernier accouchement, douleurs lombaires s'irradiant dans tout l'abdomen; quinze jours plus tard, apparition d'une tuméfaction qui s'étendit graduellement du côté de la crête iliaque et de l'arcade crurale.

Le 25 novembre 1873 elle entra dans notre service et nous fîmes une ponction et une contre-ouverture de manière à passer un tube à drainage. Il s'écoula du pus en grande quantité. Le tube ayant été retiré trop tôt par la malade, la tumeur reparut et elle dut rentrer dans notre service où nous la soumîmes au même traitement. Elle sortit en avril 1874, et la guérison se maintint jusqu'en février 1876. A ce moment elle fut prise d'une diarrhée dysentériforme accompa-

gnée de coliques et de vomissements. Le 25 avril, des vomissements bilieux abondants et une vive douleur au niveau de l'ancien abcès l'obligèrent à se mettre au lit; depuis lors, la douleur a toujours persisté et a présenté des exacerbations qui ont forcé la malade à garder le lit.

Actuellement, la tuméfaction occupe toute la région lombaire droite, elle est limitée en dedans par le rachis, en dehors par une ligne verticale allant de l'aisselle à l'épine iliaque antéro-supérieure. A ce niveau, la peau est épaissie, les cicatrices des anciennes ponctions siégent : 1° à un travers de doigt des apophyses épineuses lombaires ; 2° sur la ligne axillaire près des dernières fausses côtes ; 3° près de l'os iliaque. Cette dernière résulte de l'ouverture spontanée d'un abcès. A la palpation, la tumeur est manifestement fluctuante, elle est sonore à la percussion. En imprimant à la région des mouvements brusques de dehors en dedans, on perçoit un bruit de flot très-net. En dehors de la masse sacro-lombaire, on trouve une région douloureuse à la pression. Rien au niveau des apophyses épineuses. Pas d'empâtement dans la fosse iliaque droite.

Inappétence ; ni nausées ni vomissements, selles rares et pénibles. L'urine contient du mucus et des urates en grande quantité ; elle ne renferme ni albuimine, ni pus. Rien dans le poumon.

11 mai. — T. = 38,8; P. = 112. La tumeur a augmenté de volume, la fluctuation est plus superficielle ; la peau s'amincit et devient rosée, élancements dans la région lombaire ; la palpation de la fosse iliaque droite est douloureuse. Ponction, 700 grammes de pus épais, fétide, d'un vert sale. En explorant attentivement la poche avec un stylet, on n'arrive nulle part sur une surface osseuse dénudée. L'abcès ne semble donc nullement en relation avec le squelette.

3 juin. — L'état général est excellent; la suppuration, bien que notablement diminuée, est suffisante encore pour que la malade garde son tube à drainage; elle part néanmoins pour le Vésinet. On continue de faire comme précédemment des injections iodées par le tube.

* Obs. CCCLXXVII. — *Polype de l'urèthre. — Excision. — Guérison.* — Mme V.., cinquante-six ans, vue pour la première fois le 1er mars 1876.

Porte depuis deux ans une petite tumeur uréthrale qui gêne la miction et a produit ces temps derniers de fréquents spasmes de l'urèthre.

Elle est pédiculée et insérée sur la paroi postérieure de ce conduit à 5 millimètres du méat. Section du pédicule avec les ciseaux à iridectomie après anesthésie, un peu d'uréthrite pendant les deux jours qui suivent. Guérison complète au bout de huit jours.

Obs. CCCLXXVIII. *Polype de l'urèthre. Excision. Guérison.* — Bardou (Joséphine), cinquante-sept ans, femme de ménage, entre le 18 octobre 1876, salle Sainte-Marthe, 30.

N'a jamais été réglée. Utérus petit, vagin normal. Depuis six ans, douleur au moment des mictions.

Actuellement : polype sessile fixé sur la paroi postérieure de l'urèthre, présentant le volume d'un pois et très-visible lorsque l'on dilate le méat avec une pince.

Surface rouge, lisse et granuleuse ; avec le stylet on voit que ce polype se prolonge jusqu'à l'orifice vésical. Excision avec les ciseaux. Hémostase en comprimant avec le doigt la paroi antérieure du vagin contre la vessie. Pas d'hémorrhagie. Guérison au bout de huit jours.

§ V

PÉRINÉE.

Obs. CCCLXXIX. — *Déchirure ancienne du périnée. — Périnéoraphie. Guérison.* V. Leçon XIII, p. 275 et suiv.

* Obs. CCCLXXX. — *Déchirure ancienne et complète du périnée. — Accouchement consécutif. Cystocèle. Périnéoraphie. Guérison.* — Mme B..., vingt-sept ans, vue pour la première fois le 15 décembre 1876.

Réglée à quinze ans ; mariée à dix-neuf. Deux accouchements, le premier, il y a six ans, terminé avec le forceps, après un travail de vingt-sept heures. Déchirure complète du périnée, intéressant la paroi postérieure du vagin, le sphincter anal et la cloison recto-vaginale, sur une étendue de 2 centimètres environ.

A vingt-trois ans, deuxième grossesse sans accident, terminée par un accouchement à terme. Cette malade vient nous consulter pour des troubles divers consécutifs à la déchirure : elle se plaint de ne pouvoir souvent retenir ses matières fécales et surtout les gaz ; les soins de propreté rigoureux auxquels elle s'astreint n'obvient pas complétement aux inconvénients de la déchirure ; elle a de l'érythème de voisinage et un prurit insupportable ; la station verticale et la marche sont presque impossibles.

A l'examen de la région, nous trouvons un large hiatus dont l'extrémité antérieure correspond à l'orifice vulvaire, dont l'extrémité postérieure se confond avec l'anus ; la colonne postérieure du vagin est refoulée en arrière ; à droite et à gauche, on trouve des franges irrégulières blanchâtres formées par du tissu de cicatrice, il y a en outre de la cystocèle.

Malgré cette lésion, l'état général est satisfaisant ; la malade a même de l'embonpoint ; elle se plaint seulement d'envies fréquentes d'uriner et d'une douleur vive cuisante après chaque miction due probablement à de la cystite du col. Les fonctions digestives s'exécutent bien, elle n'est sujette ni à la diarrhée ni à la constipation.

26 décembre. — Périnéoraphie, d'après notre méthode (V. Leçon XIII p. 275 et suiv.). Six fils profonds et sept fils superficiels, sonde à demeure. Régime analeptique (viande saignante en très-petite quantité. Cognac, sulfate de quinine. Alcoolature d'aconit, 2 grammes par jour).

27. — P. = 96. Pendant la nuit un peu d'agitation, douleurs assez vives dans l'épaisseur du périnée restauré. Envies d'uriner pénibles et douloureuses. Peau fraîche. Injections intra-vaginales d'eau alcoolisée ; nettoyage du périnée matin et soir. Perles de térébenthine.

28. — Les douleurs vésicales sont devenues tellement vives qu'on est obligé de retirer la sonde que l'on replace au bout de deux heures.

2 janvier 1877. — La sonde est bien supportée, mais la malade se plaint d'une sensation de chatouillement extrêmement désagréable dans le périnée. Agitation, phénomènes nerveux généraux. Il n'y a pas eu de selles depuis l'opération. Le régime et le traitement ont été continués jusqu'aujourd'hui ; le ventre est légèrement saillant. Borborygmes, on donne le jus de 500 grammes de pruneaux cuits avec 12 follicules de séné. — Injections sous-cutanées de morphine.

2. — La malade a eu une selle copieuse, qui n'a été ni précédée ni suivie de douleurs.

10. — On retire les fils et la sonde à demeure. Aucun n'a coupé les tissus, la cicatrisation est complète.

12. — Petit abcès superficiel au niveau du dernier fil. Cet abcès s'étant ouvert spontanément, on cautérise le fond au nitrate d'argent.

15. — L'opérée complétement guérie retourne chez elle.

CHAPITRE X

MALADIES DE LA MAMELLE

L'examen du tableau placé un peu plus loin (p. 608-609), et résumant les vingt-trois observations de ce chapitre, montre que deux se rapportent à des abcès, six à ces tumeurs de diverse structure que Velpeau désignait par le nom générique d'adénoïdes ; les quinze autres ont trait à des cancers.

Les deux abcès étaient sous-mammaires et avaient suivi une marche chronique. Nous voyons que celui de l'observation CCCLXXXI était survenu spontanément, qu'il s'était ouvert au dehors par plusieurs trajets fistuleux et que, malgré le traitement, un érysipèle se développa autour d'eux. Nous réussimes néanmoins à guérir l'affection primitive et la complication. Il s'agissait chez l'homme de l'observation suivante d'une collection purulente sous-mammaire consécutive à la carie d'une côte. Nous la traitâmes avec succès par la ponction, le drainage et les injections iodées.

Les six tumeurs adénoïdes ont présenté des caractères différentiels bien tranchés : deux s'étaient développées chez des personnes âgées de moins de trente ans ; une troisième chez une femme de trente-quatre ans, une quatrième chez une de quarante-six ans. Les autres étaient apparues après cinquante ans. Quoique plusieurs aient présenté des caractères de malignité, aucune n'avait envahi les ganglions. Une malade avait dans les deux seins des tumeurs symétriques ; celle du côté droit s'était montrée depuis quatre ans ; celle de gauche, beaucoup moins volumineuse, ne se développa que deux ans plus tard. Une fois seulement, nous eûmes affaire à une tumeur entièrement

solide (un fibrome irritable). Toutes les autres étaient creusées de cavités kystiques.

Quant à la structure, on a trouvé dans presque tous les cas les éléments normaux de la mamelle avec prédominance du tissu fibreux. Dans plusieurs observations, il y avait en outre du tissu embryonnaire en quantité appréciable. Cette particularité nous explique parfaitement l'évolution de la maladie de l'observation CCCLXXXIV qui pourrait passer pour anomale, si l'on admettait la bénignité absolue des tumeurs adénoïdes. Enlevée largement le 11 mars 1876, elle fut examinée au microscope, et les parties sur lesquelles porta l'examen avaient la structure du fibro-myome. Au mois d'août de la même année, une récidive se fit dans la cicatrice, on trouva dans la nouvelle tumeur des noyaux embryoplastiques et des fires [illegible] éaie.

Les seize observations de cancer du sein se répartissent ainsi :

Épithélioma consécutif à une tumeur de même nature du mamelon.....	1
Cancer en cuirasse.....	1
Encephaloïde.....	1
Squirrhes de diverses formes.....	13

La tumeur de l'observation CCCLXXXIX avait au début un aspect peu inquiétant; c'était un épithélioma limité et ulcéré du mamelon. Lorsque nous vîmes la malade pour la première fois, il y avait six ans que sa tumeur était apparue et on ne trouvait pas de ganglions dans l'aisselle. On pouvait espérer que l'enlèvement avec l'instrument tranchant amènerait une guérison radicale. Par malheur, la malade, qui était pusillanime à l'excès, refusa l'opération et nous fûmes obligé de nous borner à une cautérisation profonde avec la pâte de Vienne. Deux récidives furent encore traitées de la même manière, mais la troisième ayant envahi la glande proprement dite, on dut se résoudre à l'enlever avec le bistouri. Le cancer en cuirasse avait marché lentement ; il semblait bien limité puisque l'on ne trouvait de ganglions ni dans l'aisselle ni dans le creux sus-claviculaire. Son étendue ne permettait pas de songer à une opération ; de

	GANGLIONS ATTENANTS.	TRAITEMENT.	Guérison définitive après
	Sains.	Cataplasmes. Régime tonique. Plastard : drainage et injections iodées occlusion avec le collodion.	
	id.	Ponction, drainage, injections alcooliques.	1
	id.	Extirpation : Réunion de la plaie dans les 3 4 supérieurs. Mèche dans la partie déclive. 10 janvier 1876	1
	id.	Même traitement : 21 mars 1876.	1
	id.	Même traitement moins la mèche 19 mars 1876.	1
	id	Même traitement : tube à drainage dans la partie non réunie, 1er avril 1876	1
	id.	Même trait : pour la tumeur du côté droit. 24 mars 1876. Rien pour celle de gauche.	1
	id.	Même traitement . 23 octobre 1876.	1
	id.	Cautérisation avec la pâte de Vienne. 29 août 1874.	1
	id.	Traitement général tonique. Pas de traitement local.	
	id.	Extirpation. Réunion des 3,4 supérieurs de la plaie. Tube à drain dans la partie inférieure. 16 avril 1871	1
	Pris.	Extirpation de la tumeur et des ganglions. Autoplastie. 11 avril 1876.	
	id.	Extirpation de la tumeur et des ganglions par une seule incision Réunion des 2 3 sup. de la plaie. Drainage de la part. inf. 4 février 1876	
	id.	Même traitement, 29 janvier 1876.	
	id.	Même traitement, 1er mars 1876.	
	id.	Même traitement.	
	id	Même traitement, mai 1875.	
	id.	Même traitement, 22 avril 1876.	1
	id.	Même traitement, 19 août 1876.	1
	id.	Même traitement, 19 août 1876.	1
	id.	Même traitement, 12 août 1876.	1
	id.	Même traitement, 29 novembre 1876.	1
	id.	Même traitement, 9 décembre 1876.	1
	id.	Même traitement, 23 décembre 1876.	

ne. — D. d. c., des deux côtés.

N TRAITEMENT.		RÉCIDIVES.				OBSERVATIONS.
GUÉRISON après	MORT par	DATE.	SIÈGE.	TRAITEMENT	RÉSULTAT	
Érysipèle.						Inflammation indép. de l'allait. et de l'état puerp. Abcès développé chez un homme.
		août 1876.	Au-dessus de la cicatrice.	Extirpation réunion complète de la plaie.	Guérison.	Éléments embryonn. nombreux dans la récidive.
		1° mars 1875. 2° août 1875. 3° mai 1876.	Mamelon. id. Glande.	Cautér. id. Extirpation	Guérison. id. id.	Carcinome.
						Œdème du bras gauche à exacerbations et à rétrocessions.
	Érysipèle.					
Lymphang. de la paroi thor.						
Erysipèle nbul. part. le la plaie.						
		18 mois après l'opération. novemb. 1875.	Dans la cicatrice. id.	Extirpation id.	Guérison. id.	
	Septicémie, broncho-pneumonie, congestion et œdème pulmonaire.					

plus un œdème du bras que n'expliquait aucune compression visible montrait que la malade était dans un état de cachexie avancée. La tumeur avait mis cinq ans avant d'arriver à ce degré.

L'encéphaloïde de l'observation CCCXCII avait eu au contraire un développement beaucoup plus rapide ; en moins d'un an il avait acquis un volume énorme, envahi les ganglions de l'aisselle que nous dûmes extirper en même temps que lui ; la perte de substance considérable que nécessita cette opération fut comblée par une autoplastie. Ce procédé ne réussit point à prévenir l'érysipèle qui fut mortel en quelques jours. L'âge auquel les malades se sont aperçues de leur affection a varié entre trente et soixante ans : huit étaient âgées de moins de cinquante ans, sept de cinquante à soixante, et une de soixante-deux. Parmi les premières, trois seulement avaient moins de quarante ans, encore devons-nous faire des réserves relativement à celle de l'observation CCCXCVII. Depuis 1860 elle avait une tumeur du sein. Il est probable qu'il s'agissait d'un petit fibrome ou même de la simple induration d'un des lobes et que le squirrhe enlevé quinze ans plus tard était sans relation avec la première tumeur.

Au moment où nous vîmes les malades, les cancers dataient de :

Moins d'un an.....	2
Un à deux ans.....	10
Plus de deux ans.....	4

Quinze furent opérés et treize opérations furent suivies de succès. Dans deux, la mort survint : 1° par le fait d'un érysipèle (obs. CCCXCII) ; 2° par suite d'une septicémie compliquée de broncho-pneumonie et d'œdème pulmonaire. Une malade était inopérable ; chez trois la guérison eut lieu malgré des complications (deux lymphangites et un érysipèle : enfin trois opérations furent faites pour des récidives.

Obs. CCCLXXXI. — *Abcès et fistules multiples de la mamelle à marche chronique.* — Lejars (Élisabeth), quarante-sept ans, ménagère, entre

le 4 août 1875, salle Sainte-Marthe, 68. Depuis cinq mois cette femme n'a eu ses règles que deux fois; jusqu'alors, menstruation très-régulière; un seul enfant âgé de vingt-trois ans.

A la fin de l'année dernière, elle a ressenti dans le sein gauche des douleurs qui ont précédé l'apparition d'un abcès; il y a deux mois, second abcès. Les douleurs étaient modérées, jamais lancinantes, mais bientôt le sein augmenta de volume. Les symptômes généraux s'accentuèrent et la malade maigrit malgré la conservation de l'appétit. Depuis un mois quatre abcès. Le sein gauche a un volume double de l'autre, les deux mamelons sont rouges et saillants; on trouve au pourtour de la moitié externe du mamelon gauche une série d'orifices fistuleux qui donnent du pus. A droite du mamelon, petite dépression cicatricielle indiquant le point où s'est ouvert le premier abcès. Les glandes de Montgomery sont plus accusées à gauche, mais on ne constate aucun changement de coloration. Par le palper on sent que la totalité de la glande mammaire est prise. En comprimant la partie supérieure du sein, on fait sortir par l'ouverture située au-dessus du mamelon un pus brunâtre mélangé de sang. Nulle part on ne trouve de tumeur distincte au milieu du tissu glandulaire. La peau est libre dans la partie supérieure; mais inférieurement elle est épaissie, œdématiée, rouge et peu mobile. La pression ne fait sortir aucun liquide, elle n'est pas douloureuse. Pas de ganglions axillaires, ni sus-claviculaires. État général bon, malgré une diarrhée rebelle. Pansements émollients. Régime tonique. Quatorze jours après son entrée, une poussée érysipélateuse part du mamelon enflammé. Elle cède à la térébenthine éthérée et au sulfate de quinine.

7 septembre. — La malade se plaint pour la première fois d'engourdissement dans tout le bras gauche; nous faisons sur le sein un pansement avec des bandelettes collodionées, imbriquées afin d'exercer une compression permanente.

20. — Amélioration notable, la rougeur du mamelon disparaît et la peau devient plus souple.

25. — Nous découvrons, avec le stylet passé par la fistule, un trajet qui s'engage au-dessous de la glande, jusqu'à sa partie interne. Par ce trajet, nous conduisons un drain afin de faciliter la sortie du pus et de faire des injections iodées. Nous continuons la compression collodionée de tout le sein jusqu'au 12 octobre. A cette époque, nous enlevons le collodion. La mamelle est plus souple, mais on sent encore quelques points indurés. Le trajet sous-mammaire donne toujours une quantité notable de pus. Quelques jours plus tard la suppuration a disparu, néanmoins nous appliquons une nouvelle couche de collodion, et la malade, satisfaite de son état, quitte le service.

Obs. CCCLXXXII. — *Abcès ostéopathique sous-mammaire chez un homme. Ponction. Drainage.* — Cordier (François), soixante-sept ans, entre le 22 juillet 1876. Toujours bien portant jusqu'au mois d'octobre 1875. A ce moment, le sein gauche se tuméfia et devint douloureux sans cause déterminante connue. Pendant cinq mois la tumeur ne dépassa point le volume d'une noisette, mais depuis le mois de mai dernier elle a atteint celui d'une mandarine. Actuellement, pas de changement d'aspect de la peau; pas de rétraction du mamelon. Consistance pâteuse à la pression. Rien dans les ganglions de l'aisselle. Pendant l'élévation du bras la tumeur perd sa mobilité et soulève le grand pectoral. Ponction avec un trocart et passage d'un tube à drainage; un demi-verre de pus, épais, verdâtre, grumeleux, semblable à celui que donnent les suppurations osseuses. Injections d'eau alcoolisée par le tube. Le malade retourne chez lui et continue son traitement.

* Obs. CCCLXXXIII. — *Fibro-sarcome irritable du sein droit.* — Mme G., trente-cinq ans. De bonne constitution, sans antécédents diathésiques héréditaires. Porte depuis un an au niveau de la partie supéro-externe du sein droit une tumeur grosse comme une noisette de consistance fibreuse, adhérant seulement aux parties profondes. Cette tumeur est irritable. Au moment des accès, irradiations douloureuses dans le bras correspondant.

Ablation le 10 janvier 1876. Incision longue de 6 centimètres, au niveau du point le plus saillant de la tumeur, puis énucléation. Examen microscopique : *fibro-sarcome.* Réunion de la plaie par les points de suture; mèche alcoolisée dans la partie déclive.

12. — Épingles remplacées par des bandelettes collodionnées, contractions cloniques des muscles du bras, chloral et bromure de potassium.

13. — Réunion complète de la plaie. Plus de fièvre, facies anxieux, nausées.

14. — Pansements à l'eau alcoolisée. Guérison complète le 20.

Obs. CCCLXXXIV. — *Fibro-myome kystique du sein gauche. Extirpation. Récidive dans la cicatrice sous forme de fibro-sarcome kystique. Nouvelle extirpation.* — Martino (Alexandrine), journalière, quarante-cinq ans, entre le 9 mars 1876, salle Sainte-Marthe, 38. Ménopause depuis trois mois. Cette malade remarqua il y a huit mois dans le sein gauche une tumeur du volume d'un œuf de pigeon ; elle était indolente, dure au toucher et roulait sous le doigt.

Actuellement le sein gauche est très-volumineux, il est mobile dans sa totalité. La tumeur est bosselée, sa surface est inégale, la fluctuation est même manifeste en un point.

11 mars. — Incision correspondant au sommet de la tumeur; énucléation sans difficulté. A la coupe il s'écoule un liquide séreux, jaune

citrin ; la paroi a une épaisseur de 2 centimètres ; par places, elle est formée d'un tissu blanchâtre, fibroïde, qui crie sous le scalpel. Au microscope, on trouve que c'est un fibro-myome (J. André). Réunion de la plaie dans les deux tiers supérieurs par des épingles, mèche alcoolisée et tube à drainage dans la partie déclive.

12. — P = 120. Insomnie, inappétence, a vomi.

13. — T = 38°,5 ; P = 112 ; plusieurs vomissements.

15. — T = 37° ; P = 86 ; appétit, sommeil.

19. — État général excellent, la réunion est complète dans les deux tiers supérieurs de la plaie. Sort guérie le 8 avril.

7 septembre. — Rentre à l'hôpital. Au commencement d'août elle a senti des élancements dans le sein gauche ; puis il s'est développé au-dessus de la cicatrice une tumeur qui en cinq semaines a atteint le volume d'un œuf de poule. Légère dépression du mamelon. Comme la première fois la tumeur a le caractère adéno-kystique.

9. — Extirpation faite par M. Nicaise. La tumeur adhère fortement à la paroi thoracique par sa face postérieure. A ce niveau, le muscle pectoral est aminci. A la coupe, on voit qu'elle est formée d'une poche multiloculaire contenant un liquide citrin. Par places cette poche est extrêmement mince. Au microscope on trouve qu'elle est formée en partie de tissu fibreux, en partie de cellules fusiformes et d'éléments nucléaires.

Réunion complète de la plaie avec des bandelettes de diachylon.

10. — T = 38°,5 ; P = 85.

12. — T = 38°,2 ; P = 80. Guérison complète et sortie le 30 octobre.

* Obs. CCCLXXXV. — *Adénome kystique du sein gauche. Extirpation. Guérison.* — Mlle ***, trente-cinq ans, a vers la partie externe du sein gauche une tumeur datant de onze ans, mobile dans l'épaisseur de la glande et indolente à la pression. Depuis deux ans elle a grossi, est devenue douloureuse et a contracté quelques adhérences avec la peau, tout en restant mobile dans les parties profondes ; elle présente une dureté fibreuse et a le volume d'une châtaigne.

19 mars 1876. Ablation avec le bistouri. Incision comprenant la moitié externe du sein et prolongée du côté du grand pectoral, mesurant en tout 15 centimètres. Quatre artères sont saisies avec les pinces hémostatiques dans le sein et sous la peau. Tumeur blanchâtre à la coupe, ayant au centre un noyau sphérique dur et résistant creusé d'une petite cavité kystique. Examen microscopique : *adénome* avec abondance de *tissu fibreux*. Réunion immédiate par la suture entortillée avec des épingles disposées comme pour l'acupressure, deux épingles suffisent, le tiers externe n'est pas suturé, mais nous n'y mettons pas de mèche. Compression ouatée assez forte, pansement à l'alcool pur.

Nous avons eu depuis lors des nouvelles de cette malade par son médecin, le Dr Quintard, de Montereau. La guérison a été complète au bout de trois semaines.

Obs. CCCLXXXVI. — *Cysto-sarcome volumineux du sein droit. Extirpation.* — Ferry (Victoire), soixante-sept ans, fleuriste, entre le 24 mars 1876, salle Sainte-Marthe, 55.

Réglée à seize ans. Ménopause à cinquante-trois. Deux grossesses terminées par des accouchements normaux.

En décembre 1874, apparition d'une tumeur à la partie moyenne du sein droit : elle avait alors le volume d'une noisette et roulait sous le doigt. A augmenté de volume et est devenue douloureuse depuis le mois de juillet 1875.

Actuellement : mamelle régulière, hémisphérique, peau rouge, tendue et luisante, parcourue par de nombreuses veines dilatées, chaude; tumeur douloureuse, surmontée de bosselures irrégulières dont plusieurs sont fluctuantes; adhérences aux parties profondes. Rien dans les ganglions, pas d'écoulement par le mamelon.

1er avril. — Chloroforme. Incision elliptique comprenant la partie de la peau adhérente; nous disséquons ensuite avec soin sa tumeur qui est solidement fixée sur le grand pectoral. Elle pèse 3,500 grammes. A la coupe, il s'écoule une grande quantité de liquide couleur chocolat. L'enveloppe a une épaisseur de 3 centimètres. Elle est tomenteuse à l'intérieur. Au microscope, on reconnaît qu'elle est de nature fibro-plastique.

Réunion par la suture métallique, sauf à la partie déclive où nous laissons un tube de caoutchouc. Pansement à la charpie alcoolisée. Ouate et bandage compressif.

2. — T = 38°,1; P = 92. Douleur locale vive. Insomnie.
3. — T = 38°; P = 90. Amélioration.
4. — T = 37°,9; P = 84.
5. — T = 37°,6; P = 76.
6. — Sommeil et appétit. — Pl. de bon aspect.
7. — Réunion sauf dans la partie déclive.

Sort guérie le 20 avril.

Obs. CCCLXXXVII. — *Adéno-sarcomes kystiques des deux seins. Extirpation du plus volumineux, siégeant à droite. Guérison.* — Rouillon (Marie), vingt-quatre ans, cuisinière, entre le 20 mars 1876, salle Sainte-Marthe, 51. Toujours réglée régulièrement depuis l'âge de quinze ans. Nullipare.

Apparition il y a quatre ans sur le sein droit d'une tumeur du volume d'une noisette. Elle était molle, dépressible, mobile en tous sens et indolente ; en 1874, une tumeur semblable se développe spontanément dans le sein gauche. Ni l'une ni l'autre n'ont jamais produit autre chose qu'une sensation de gêne soit à la suite d'un travail pro-

longé, soit au moment d'une époque menstruelle ; depuis quelque temps, une tumeur du côté droit est devenue douloureuse.

Actuellement on trouve :

1° Du côté gauche, quatre tumeurs grosses comme des noix, dures, élastiques, mobiles sous la peau, légèrement douloureuses à la pression:

2° Du côté droit, une tumeur ayant la forme et le volume d'un œuf de poule, présentant les mêmes caractères que les précédentes. Compression et iodure de potassium à l'intérieur sans succès.

24 mars. — La malade étant chloroformée, nous faisons du côté droit une incision semi-elliptique à 1 centimètre au-dessous de la limite inférieure de la tumeur. Après la section de la peau et du tissu cellulaire sous-cutané, nous la trouvons et nous l'attirons au dehors avec la pince de Museux ; elle est libre à la surface du grand pectoral, mais elle envoie dans la peau trois ou quatre brides d'une consistance assez faible.

A la coupe, on voit qu'elle est formée d'une masse dure, fibroïde, au centre de laquelle se trouve une cavité d'un volume appréciable contenant un liquide verdâtre et de consistance visqueuse. Examen microscopique de la partie solide : *Adénome* contenant une grande quantité de cellules rondes.

Réunion de la plaie par quatre points de suture dans ses deux tiers supérieurs. Mèche de charpie alcoolisée et tube de caoutchouc dans la partie déclive.

25. — T = 38°,5 ; P = 104. Appétit et sommeil.
26. — T = 38°,2 ; P = 95.
27. — T = 38° ; P = 84.
28. — T = 38° ; P = 76.
29. — T = 37°,7 ; P = 70.

Guérison complète et sortie vingt-deux jours après l'opération.

Obs. CCCLXXXVIII. — *Fibrome kystique du sein droit. Ouverture spontanée de la poche. Suppuration du kyste. Gaz à l'intérieur. Septicémie. Extirpation de la tumeur. Guérison.* — Houdard (Adolphine), soixante-sept ans, entre le 25 octobre 1875, salle Sainte-Marthe, 50.

Réglée à douze ans, ménopause à cinquante ans. Trois accouchements normaux.

Il y a cinq mois, choc sur le sein ; il y a deux mois, elle remarqua au-dessus et en dehors du mamelon droit une tumeur grosse comme une châtaigne, indolente et superficielle. Au commencement de décembre, nous vîmes pour la première fois cette malade et nous constatâmes que la tumeur, ayant 54 centimètres de circonférence, était recouverte par des téguments d'un rouge jaunâtre, distendus et sillonnés de veines nombreuses et très-dilatées, qu'elle était doulou-

reuse à la pression, fluctuante par places. La malade refusa à cette époque de suivre aucun traitement.

25 octobre. — La tumeur s'est ouverte spontanément à 3 centimètres au-dessous et en dehors du mamelon, et nous trouvons aujourd'hui au-dessous du mamelon un orifice fistuleux d'où s'échappent des gaz et un liquide séro-purulent d'une odeur insupportable. Pression très-douloureuse.

Pendant l'examen, une eschare se détache, spontanément repoussée par un jet de liquide très-violent. Légère rétraction du mamelon. La peau, rouge par places, est jaunâtre ailleurs, mais ne présente nulle part l'aspect chagriné.

Le tissu sous-cutané et la glande ont une consistance homogène, pâteuse, sauf dans la partie externe où siége une vaste poche kystique ; la pression exercée à sa surface fait sourdre un liquide et des gaz fétides. La paroi profonde du kyste forme un gâteau induré adhérent à la couche musculaire sous-jacente. Rien dans les ganglions de l'aisselle. Septicémie.

28 octobre. — Chloroforme. Incision curviligne de la peau et du tissu sous-cutané passant transversalement à 3 centimètres au-dessous du mamelon.

Immédiatement, s'échappe un liquide noirâtre, fétide, qui sort de plusieurs loges kystiques à la fois. Nous disséquons avec le plus grand soin toute la surface de ces kystes : quand nous arrivons sur leur face profonde, nous rencontrons une masse dure, criant sous le bistouri, très-adhérente aux muscles pectoraux. Ces adhérences sont telles que nous sommes obligé d'enlever des portions de muscles jusqu'aux intercostaux.

Dans la crainte que quelques ganglions axillaires ne soient malades, nous agrandissons l'angle externe de l'incision jusque dans l'aisselle et nous constatons qu'ils sont parfaitement sains.

A la coupe, la tumeur est constituée par des kystes nombreux de différente grandeur; la paroi de l'un d'eux est tapissée par des végétations analogues à des bourgeons charnus. Le liquide que contient encore ce kyste est roussâtre, fétide ; celui des autres est purulent. Tous ces kystes ont une enveloppe épaisse de 2 centimètres et demi, dure, formée par un tissu d'aspect squirrheux, lardacé, criant sous le scalpel. Examen microscopique : *Fibrome.*

L'opération terminée, nous réunissons les bords de l'incision avec douze points de suture métallique ; dans la partie déclive, tube de caoutchouc ; nous enlevons immédiatement toutes les pinces placées sur les vaisseaux pendant l'opération. Pansement alcoolisé, ouaté et compressif.

Le premier jour, il y eut un peu de fièvre et d'agitation, mais dès le second jour l'état général fut satisfaisant, la malade n'accusa jamais

de souffrance. Le quatrième jour, nous relevâmes les fils métalliques, et nous les remplaçâmes par des bandelettes collodionnées. Réunion immédiate. Le quinzième jour, la malade nous quittait, complètement guérie.

Obs. CCCLXXXIX. — *Epithélioma ulcéré du mamelon. Cautérisation avec la pâte de Vienne. Deux récidives dans la cicatrice à trois mois de distance l'une de l'autre, traitées de la même manière. Nouvelle récidive sous forme de squirrhe mammaire. Extirpation. Récidive dans le tissu cellulo-adipeux sous-cutané au voisinage de la cicatrice. Nouvelle extirpation* (Complément de l'Obs. CDXII des *Cliniques de* 1875, p. 480). — Rigault (Victoire), cinquante-trois ans, entre le 7 juin 1876, salle Sainte-Marthe, 50.

Depuis le dernier examen mentionné (10 novembre 1874), voici ce qui s'est passé :

Au mois de mars 1875, apparition d'un bourgeon dur et peu volumineux, mais qui s'ulcéra vite au sommet. Nouvelle cautérisation à la pâte de Vienne. Guérison au mois de mai. Au mois d'août de la même année, seconde récidive traitée également par la cautérisation.

Aujourd'hui nous trouvons dans l'épaisseur de la glande mammaire, à la partie externe, une tumeur dure, volumineuse, qui a commencé à se développer au mois de février dernier. Cette tumeur se confond à sa périphérie avec le reste de la glande, la peau n'est pas adhérente si ce n'est au niveau de l'ancienne cicatrice. Il n'y a pas de ganglions dans l'aisselle. La santé s'est maintenue bonne.

24 juin. — M. Nicaise pratique dans notre service l'ablation de la tumeur et de toute la glande mammaire. Au bout de trois semaines, l'opérée est guérie. L'examen de la pièce montre que l'on avait affaire à un squirrhe du sein.

Depuis cette époque la malade a toujours éprouvé une grande faiblesse dans le bras et quelques douleurs au niveau de l'épaule. Nous la revoyons en novembre : elle est pâle, anémique, mais n'a pas maigri. Une nouvelle tumeur s'est développée à la partie interne de la cicatrice, dans le tissu graisseux abondant qui se trouve à ce niveau. Cette tumeur, de la grosseur d'un marron, s'est accrue rapidement et tourmente beaucoup la malade. Nous l'enlevons. Il n'y a pas encore de ganglions dans l'aisselle.

Après l'ablation on voit que la tumeur est formée d'un tissu induré très-limité ; le tissu graisseux de voisinage présente lui-même plusieurs noyaux ayant le même caractère. Au microscope toutes ces productions présentent la structure du carcinome. Réunion immédiate.

La malade retourne chez elle après un mois de séjour à l'hôpital.

Obs. CCCXC. — *Cancer en cuirasse du sein gauche. Inopérable.* — D'Ardignac (Praxède), soixante-cinq ans, couturière, entre le 23 août 1875, salle Sainte-Marthe, 61.

Réglée à dix-huit ans, toujours régulièrement ; ménopause à cinquante-quatre ans. Nullipare. Un oncle mort d'un cancroïde du nez. Il y a cinq ans, la malade remarqua que la mamelle gauche durcissait et devenait le siège de bosselures inégales, peu proéminentes, et que le mamelon se rétractait. Ne souffrant pas, elle ne songea pas à s'en préoccuper. Depuis trois semaines, le bras gauche a augmenté de volume.

Actuellement, du côté gauche, le mamelon est déprimé, infundibuliforme. Un cancer en cuirasse s'étend en avant du sternum et sur le côté droit du thorax. De ce côté, on voit des bosselures accusées surtout à la surface du sein. Au-dessous de la peau, nous sentons une tumeur dure, bosselée, de consisance lardacée, à contour irrégulier mesurant 10 centimètres dans sa plus grande étendue. Les téguments sont intimement unis à la tumeur et donnent au palper la sensation d'un parchemin épais et desséché.

Le membre supérieur gauche, très-œdématié dans toute son étendue, contraste par son volume avec le droit qui est normal. L'impression du doigt persiste jusque sur le dos de la main. Au niveau du coude, on remarque une plaque d'eczéma qui ne paraît avoir aucun rapport avec l'affection mammaire. Du côté de l'aisselle, on ne peut reconnaître aucune compression de vaisseaux par les ganglions qui paraissent sains. Pas de douleurs dans le sein gauche ni dans le membre supérieur correspondant.

Pas d'aspect cachectique, teint normal, pas d'émaciation ; la malade dit avoir engraissé plutôt que maigri. Pas de troubles fonctionnels. Organes thoraciques et abdominaux sains. Il est facile de reconnaître qu'il s'agit de la variété du carcinome dite squirrhe en cuirasse, mais il est difficile de comprendre le mécanisme de l'œdème du membre correspondant. Quelques jours après son entrée, l'œdème du bras diminue, mais il ne tarde pas à reparaître. L'étendue du mal nous met dans l'impossibilité de proposer l'opération. La malade sort le 13 septembre dans le même état qu'à son arrivée.

* Obs. CCCXCI. — *Squirrhe rameux du sein droit. Extirpation.* — Mme M., trente-six ans.

Depuis six mois s'est aperçue que son sein droit augmentait de volume ; il y a trois mois, la tumeur est devenue douloureuse (douleur lancinante).

16 avril 1876. — Extirpation avec le bistouri. Réunion des trois quarts supérieurs de la plaie. Mèche avec tube de caoutchouc dans la partie déclive. Guérison au bout de dix-sept jours.

Obs. CCCXCII. — *Encéphaloïde volumineux du sein gauche, pro-*

pagé aux ganglions de l'aisselle. Extirpation. Erisypèle. Mort. — Mme X., soixante-deux ans.

A du côté gauche un carcinome du volume d'une tête d'adulte qui s'est développé depuis dix mois. Plusieurs ganglions axillaires sont envahis.

11 avril 1876. — Ablation. Tout le sein, les téguments du voisinage sur une certaine étendue, la moitié inférieure du grand pectoral et une partie du grand dorsal, au niveau de son insertion antérieure, sont envahis ; on doit les enlever de même que la masse ganglionnaire de l'aisselle. Examen de la pièce : carcinome mou à cavité kystique centrale. Autoplastie recouvrant difficilement la plaie au moyen d'un lambeau pris sur les téguments du thorax. Mort au bout de quatre jours par érysipèle.

* Obs. CCCXCIII. — *Squirrhe lardacé du sein gauche. Extirpation.* — Madame T..., quarante-trois ans, vue pour la première fois le 10 janvier 1876. Lymphatique, tousse depuis longtemps. Elle est atteinte d'une tumeur de la moitié supérieure du sein gauche, qui soulève la peau et le tissu cellulaire sous-cutané et qui forme une saillie cylindrique, allongée dans le sens vertical, se confondant insensiblement sur son pourtour avec les parties voisines.

Au palper on reconnaît également que la tumeur occupe, dans la région, la partie correspondant au tiers de la grande mammaire elle-même. Sa consistance est uniforme, comparable à celle du tissu fibreux. On ne sent aucune bosselure distincte, c'est une masse homogène comparable à celle des tumeurs appelées autrefois *squirrhes lardacés circonscrits*. Deux ganglions mobiles, dont l'un présente le volume d'une châtaigne, existent dans l'aisselle; mais ils sont difficiles à découvrir, en raison de l'embonpoint de la malade.

Elle a reconnu la présence de cette tumeur il y a quatre mois environ. Aujourd'hui, elle se plaint d'élancements douloureux dans l'aisselle et d'une grande gêne dans les mouvements du bras.

12 janvier. — Ablation. La peau semble mobile sur la plus grande partie de la tumeur, sauf vers le centre. Deux incisions verticales, partant du même point au-dessus de la tumeur, arrivent à la hauteur du mamelon en s'écartant de 5 centimètres et descendent au-dessous. Une incision transversale est faite vers la limite inférieure de la mamelle et se dirige vers l'aisselle. La tumeur, la glande et les ganglions axillaires sont enlevés largement et en totalité. Les plaies sont fermées à l'aide de sutures entortillées, sauf au voisinage de l'aisselle où une mèche est introduite. (Toutes les artères ayant été saisies avec les pinces hémostatiques, il n'est besoin d'aucune ligature.)

Pansement à l'alcool pur. Compression ouatée.

La réunion s'est faite par première intention, il y a très-peu de suppu-

ration, la plaie est fermée sauf au niveau de l'introduction de la mèche.

1er février. — P = 80. Troubles digestifs.

3. — P = 90. Apparition d'une rougeur érysipélateuse et phlycténoïde sur tous les téguments de la région mammaire. Le facies reste satisfaisant. Cette angioleucite phlycténoïde se guérit en l'espace de deux jours.

La seule particularité qui s'est présentée, dans le cours de cette complication, a été la formation, quelques jours après l'opération, d'eschares au sacrum, qui persistent plus de douze jours après que la malade se lève et reste assise dans un fauteuil.

Guérison complète au bout de vingt-cinq jours.

Obs. CCCXCIV. — *Squirrhe globuleux du sein droit. Ganglions axillaires. Extirpation.* — Touzé (Julie), trente-neuf ans, entre le 29 janvier 1876. Il y a six mois, une grosseur du volume d'une noix s'est développée à la partie supérieure et externe du sein droit. Pendant deux mois pas de douleurs; état stationnaire. Depuis, douleurs lancinantes continues.

Actuellement : tumeur à la partie supérieure et externe de la mamelle droite, de la forme et du volume d'un œuf, à grosse extrémité dirigée vers le mamelon, à petite vers l'aisselle. La peau a conservé sa couleur normale et présente des bosselures peu saillantes correspondant à celles de la tumeur; mamelon sain, plus saillant que celui du côté opposé. Pas de veines sous-cutanées dilatées. Au toucher, la tumeur de consistance fibreuse, bosselée, adhérant à la peau, mobile sur les parties profondes; on sent des prolongements sur le trajet des lymphatiques. Dans l'aisselle, tumeur ganglionnaire non douloureuse, de la grosseur d'une amande.

29 janvier. — Chloroforme. Double incision demi-elliptique, transversale, comprenant plusieurs centimètres de téguments sains au pourtour de la tumeur. Ablation par dissection. Pas de perte de sang, grâce à nos pinces hémostatiques. L'incision est prolongée dans l'aisselle pour mieux énucléer les ganglions malades et les lymphatiques qui sont en connexion avec eux. L'opération terminée, nous suturons avec les fils métalliques, excepté à la partie externe et inférieure où nous plaçons un tube à drainage.

Pansement alcoolisé, ouaté et compressif fortement serré : pendant les trois jours qui suivirent l'opération, état excellent. Le quatrième on retire les fils métalliques sans avoir mis de bandelettes collodionnées; la réunion immédiate qui s'était produite sur toute l'étendue de la plaie n'étant pas assez solide pour résister à la traction des tissus voisins, les lèvres de la plaie s'écartent d'un millimètre ; un peu d'angioleucite simulant des taches érysipélateuses. Les bandelettes furent immédiatement appliquées, et par dessus, nous pansâmes avec la charpie térébenthinée. En même temps il y eut quelques troubles

digestifs et un peu de fièvre pendant quarante-huit heures. Le septième jour, cicatrisation complète. La malade retourne chez elle.

Obs. CCCXCV. — *Squirrhe ligneux du sein gauche. Ganglions axillaires envahis. Extirpation. Erysipèle ambulant. Guérison.* — Boury (Hortense), cinquante-six ans, domestique, entre le 4 février 1876, salle Sainte-Marthe, 31.

S'est aperçue il y a trois mois qu'elle avait une tumeur du sein gauche. Depuis un mois, douleurs lancinantes, amaigrissement, inappétence; troubles digestifs divers.

Actuellement, tumeur mammaire mobile sur les parties profondes, d'une consistance ligneuse, de forme conoïde, adhérente à la peau. Ganglions axillaires envahis.

1er mars. — Extirpation de la tumeur et des ganglions. Réunion et pansement d'après notre procédé. Rien à noter dans les cinq jours qui suivent l'opération.

5. — TM = 38°, 2; TV = 38°, 4; P = 120. — Insomnie, langue saburrale. Vomissements. Dyspnée.

6. — TM = 38°; TV = 38°, 2; P = 108. — Amélioration.

7. — TM = 37°,6; TV = 37°,4; P = 100. — Plaie en partie réunie.

15. — Érysipèle autour des parties de la plaie non réunies.

23. — Érysipèle thoracique guéri, puis érysipèle de la face. Guérison de ce dernier le 27. Sort guérie le 5 mai.

Obs. CCCXCVI. — *Squirrhe récidivé du sein droit. Ganglions dans l'aisselle. Extirpation. Récidive sur la cicatrice. Nouvelle extirpation.* — Mme B.., quarante-cinq ans, a été opérée il y a dix-huit mois, décembre 1874, d'un carcinome du sein droit avec ganglions axillaires. (Enlèvement de tout le sein, des ganglions tuméfiés, et nous avions aussi enlevé largement la peau qui est adhérente à la tumeur au pourtour du mamelon.) Cette malade bien constituée avait même de l'embonpoint. La réunion de la plaie se fit par première intention; on laissa seulement suppurer pendant quelques jours l'angle externe.

Récidive au bout de dix-sept mois vers l'angle externe de la cicatrice. Bouton indolent saillant de 2 millimètres.

25 juin 1876. — Extirpation avec le bistouri. Tumeur d'une dureté squirrheuse envoyant des prolongements dans la peau et le tissu cellulo-adipeux du voisinage. Guérison de la petite plaie au bout de quinze jours.

Obs. CCCXCVII. — *Squirrhe du sein droit. Extirpation, récidive dans la cicatrice. Invasion des ganglions axillaires. Nouvelle extirpation.* — Prin (Marie), trente-trois ans, couturière, entre le 26 février 1876, salle Sainte-Marthe, 48.

Deux grossesses terminées par des accouchements réguliers. Aurait eu depuis l'âge de dix-huit ans une induration limitée du sein droit. L'augmentation de volume étant devenue inquiétante dans ces derniers temps, la tumeur fut enlevée en mai 1875.

Au bout de six mois, apparition à la partie externe de la cicatrice d'une excroissance bourgeonnante. Les ganglions se sont pris.

26 février. — Extirpation de la tumeur et des ganglions. Marche de la cicatrisation régulière. Guérison complète le 20 mars.

Obs. CCCXCVIII. — *Squirrhe globuleux du sein droit. Ablation.* — Lacresse (Désirée), quarante-huit ans, couturière, entre, le 21 avril 1876, salle Sainte-Marthe, 41. Énorme hernie ombilicale. Femme grosse, robuste. Pas d'hérédité ni de maladies antérieures, menstruation à seize ans, toujours régulière. Ménopause il y a deux ans. Nullipare. En janvier dernier, en faisant son ménage, elle ressentit une douleur aiguë au-dessus du mamelon, et remarqua une grosseur du volume d'une fève ovoïde, et dure. Pendant deux mois, état stationnaire, mais depuis l'évolution a été rapide, tandis que les souffrances ont diminué.

Actuellement : la tumeur, située au centre de la glande mammaire, s'étend davantage vers la partie supérieure ; elle a le volume d'une tête de fœtus à terme. Les téguments ont leur couleur normale, mais l'aspect chagriné ; nous voyons quelques bosselures plus accusées et des veines sous-cutanées très-dilatées. Le mamelon n'est pas beaucoup moins saillant que celui du côté sain et ne laisse suinter aucun liquide. Au toucher la tumeur est bosselée, de consistance fibreuse, adhérente à la peau sur une étendue de 8 centimètres au-dessus du mamelon et de 5 au-dessous; la pression est peu douloureuse. Nous ne sentons pas de ganglions indurés dans l'aisselle, mais nous faisons une réserve, car souvent, chez les femmes pourvues d'embonpoint, il est très-difficile de les sentir au milieu de la masse adipeuse.

22 avril. — Chloroforme. Deux incisions elliptiques autour du mamelon. Ablation de la tumeur par dissection faite largement ; plusieurs pinces sont placées sur les points saignants des téguments divisés ; l'incision prolongée dans l'aisselle permet d'enlever un ganglion très-rapproché du grand pectoral au moyen de ciseaux courbes, et six autres plus profondément situés.

L'opération terminée, nous enlevons nos pinces, nous réunissons la plaie par la suture entortillée, laissant une artère béante à la partie déclive. Application du tube de caoutchouc. Pansement alcoolisé, ouaté et compressif pendant la nuit. Peu de sommeil, douleurs jusqu'à quatre heures du matin. Le lendemain, peu de fièvre. T = 38°, 1 ; P = 90. Bouillon, potage.

Le deuxième jour pas de souffrance, nausée, et un peu de diarrhée. A dormi plusieurs heures. T = 37°, 9; P = 85. Le troisième jour nous remplaçons les épingles par la suture sèche collodionnée. La malade a dormi toute la nuit, pas de fièvre. T = 37°, 7 ; P = 76 ; appétit. Le quatrième jour, réunion immédiate. Viande rôtie. Pas de fièvre.

A partir de ce jour la guérison marche rapidement et la malade sort guérie le onzième jour.

Obs. CCCXCIX. — *Cancer ulcéré du sein droit. Ganglions dans l'aisselle. Extirpation.* — Leterme (Valérie), cinquante et un ans, cuisinière, entre le 2 juin 1876, salle Sainte-Marthe, 41.

Il y a deux ans, traumatisme du sein droit; quatre mois plus tard, douleur et tumeur dure. Depuis lors le développement a été régulier et continu. Aujourd'hui, la tumeur a le volume d'une grosse orange. En dehors et au-dessus du mamelon, ulcération à bords indurés, à fond d'un gris rougeâtre, laissant suinter un liquide séro-purulent mêlé de sang. Toux et amaigrissement depuis le mois de novembre 1875. Ganglions axillaires pris.

19 août. — Extirpation de la tumeur et des ganglions, suture épinglée des deux tiers supérieurs de la plaie ; mèche et tube de caoutchouc dans la partie déclive. TV = 37°,6.

20. — Douleur locale.

22. — TM = 38°,5, soif et anorexie.

27. — TM = 37°,6. Appétit, état de la plaie satisfaisant.

Depuis lors la cicatrisation marche régulièrement et elle sort guérie le 20 septembre.

Obs. CD. — *Squirrhe ulcéré de sein droit ; invasion des ganglions de l'aisselle. Ablation.* — Blanchard (Valérie), cinquante et un ans, cuisinière, entre le 5 août 1876, salle Sainte-Marthe, 41. Bien réglée depuis l'âge de seize ; ans trois enfants, n'a nourri que le dernier. Il y a dix-huit mois elle se heurta violemment le sein droit contre un lit; neuf semaines après elle remarquait au même point une tumeur du volume d'une noisette, dure, roulant sous le doigt, indolente à la pression. État stationnaire pendant six mois; depuis lors, elle est devenue le siège de douleurs continues qui s'exaspèrent pendant les règles. La nuit, les douleurs sont tellement vives, qu'il en résulte de l'insomnie ; depuis le mois d'avril dernier, le mamelon se rétracte, la peau prend une teinte rougeâtre, puis violacée ; elle devient tendue, luisante, amincie : dernièrement elle s'est ulcérée. Par suite des douleurs, les forces ont diminué.

Actuellement : les seins sont peu développés, flasques, en forme de poire : celui du côté droit, qui est ulcéré, est moins pendant, il est à peine plus volumineux que celui du côté opposé, le mamelon est très-rétracté. La moitié inférieure est saine, la moitié supéro-externe est inégale, bosselée, recouverte d'une peau chagrinée sur une partie de son étendue, rougeâtre, violacée et ulcérée sur deux points. L'une des ulcérations siége à deux travers de doigt au-dessus du mamelon ; l'autre plus large, elliptique, est voisine de l'aisselle. Leur fond est couvert de saillies mamelonnées, grisâtres, saignantes ; leurs bords sont déchiquetés. Au toucher, la portion tuméfiée offre une consistance lardacée, des lobes irréguliers, mobiles sur les parties profondes, très-adhérente

au contraire avec la peau, surtout au niveau des surfaces ulcérées. La pression est douloureuse, les ganglions lymphatiques de l'aisselle sont peu volumineux, mais durs et immobiles. Les douleurs sont lancinantes, mais elles ne sont plus constantes. Pas de teinte cachectique. La rétraction du mamelon, les adhérences à la peau et les ulcérations, les douleurs lancinantes et la marche rapide de la tumeur, l'invasion des ganglions ne permettent pas de mettre en doute la nature cancéreuse de cette production.

19 août. — Chloroforme. Avec le bistouri, nous faisons deux incisions curvilignes qui circonscrivent la peau autour du mamelon et qui nous permettent de disséquer et d'énucléer rapidement. Nous ne trouvons pas d'adhérences avec le grand pectoral ; nous prolongeons ensuite notre incision vers l'aisselle et nous y rencontrons un paquet de ganglions durs, adhérents au petit pectoral et placés autour de la veine et de l'artère axillaires ; nous les énucléons avec le doigt et nous les arrachons, moyen préférable à la dissection par l'instrument tranchant. Comme toujours, pinces hémostatiques sur les vaisseaux saignants. L'opération terminée, nous les retirons et nous suturons les bords de la plaie avec des anses de fil métallique. Pansement alcoolisé, ouaté et compressif. Tube de caoutchouc à la partie déclive ; pendant la nuit suivante, peu de sommeil, le lendemain pas d'appétit, peu de fièvre : — T = 38°, 1 ; P = 92. — Bouillon. Vin de Bordeaux.

21. — T = 37°,9 ; P = 84. — Appétit. Bouillon et potage, viande rôtie. Bordeaux.

22. — T = 37°,8 ; P = 72. On remplace les fils par des bandelettes collodionnées. Depuis lors la cicatrisation marche régulièrement, la malade sort guérie le 21 septembre.

Obs. CDI. — *Squirrhe du sein droit. Extirpation.* — Besnard (Marie-Caroline), cinquante-neuf ans, domestique, entre le 10 août 1876, salle Sainte-Marthe, 44.

S'est aperçue il y a quinze mois qu'elle avait une tumeur du sein droit, ayant à ce moment le volume d'une noisette; depuis lors, elle a grossi d'une façon régulière et continue et elle a aujourd'hui le volume d'un œuf de dinde.

Actuellement, la tumeur est dure, bosselée, irrégulière ; elle adhère solidement à la peau qui est chaude, vascularisée et aux parties profondes ; elle est le siège de douleurs lancinantes. Plusieurs ganglions de l'aisselle sont pris.

12 août. — Chloroforme. Incision elliptique circonscrivant la tumeur, les ganglions axillaires sont enlevés en même temps. Suture épinglée de la plaie dans ses deux tiers supérieurs, mèche et tube de caoutchouc dans la partie déclive.

13. — TM = 38°,7 ; TV = 39° ; P = 90. Insomnie.

15. — — — — Sommeil.

18. TM TV = 38.4 ; P = 80. Appétit.
22. — TV = 37.4. On remplace les épingles par des bandelettes collodionnées.

Depuis lors, la marche de la cicatrisation a été constamment régulière; sort guérie le 20 septembre.

Obs. CDII. — *Squirrhe ligneux du sein gauche. Ganglions axillaires envahis. Extirpation.* Vertus (Céline), lingère, cinquante-deux ans, entre le 17 novembre 1876, salle Sainte-Marthe, 52.

Réglée pour la première fois à quatorze ans. Ménopause à cinquante; menstruation toujours régulière. Nullipare. Il y a seize mois, traumatisme sur le sein gauche qui, peu après, devint le siège de douleurs lancinantes. Depuis trois mois douleurs dans l'aisselle et gêne des mouvements du bras.

Actuellement, augmentation de volume de tout le sein, peau vascularisée et d'une teinte plus foncée qu'au voisinage, peau de chagrin, rétraction du mamelon.

La tumeur adhère à la peau et aux parties profondes ; toute la mamelle a une dureté ligneuse, stries de même consistance dans le tissu cellulaire du voisinage, ganglions axillaires indurés mais peu volumineux.

29 novembre. — Ablation du sein, des téguments et des ganglions malades. Réunion et pansement d'après notre procédé habituel. La cicatrisation marche régulièrement et la malade sort guérie six semaines après l'opération.

Obs. CDIII. — *Squirrhe du sein gauche au début; ganglions axillaires. Ablation.* — Aberli (Adélaïde), cinquante ans, journalière, entre le 28 novembre 1876, salle Sainte-Marthe, 46.

Réglée à seize ans, ménopause à quarante-sept, huit enfants bien portants ; dernière grossesse terminée par un avortement, il y a dix ans. Bonne constitution ; mère morte d'une affection de l'utérus sur laquelle on ne peut obtenir aucun renseignement.

La malade aurait reçu, il y a dix mois, un coup de chaise dans le sein gauche. Elle ressentit immédiatement de vives douleurs et remarqua depuis cette époque un noyau d'induration en arrière du mamelon. Le sein resta douloureux.

Un mois plus tard elle s'aperçut que le mamelon se rétractait; la tumeur ne dépassait pas alors la grosseur d'une noix. La peau est restée mobile, mais la tumeur a augmenté peu à peu et sa dureté s'est accrue de jour en jour.

Actuellement les deux mamelles ont exactement le même volume.

L'inspection du sein gauche ne révèle d'autres désordres que l'aplatissement du mamelon. Celui-ci est au même niveau que les tissus voisins, il est noirâtre, mais il n'est pas ulcéré et ne fournit pas de suintement ichoreux. La peau semble normale, excepté en dedans et un

peu au-dessous du mamelon ; à ce niveau elle est rosée, comme enflammée par un petit sinapisme sur une étendue de un centimètre carré. Pas de vaisseaux anormaux ; au palper, la peau est mobile à la surface de la tumeur, si ce n'est au niveau du mamelon et du point enflammé ; à la pression, on sent que la tumeur a le volume d'un œuf de poule, qu'elle est dure, résistante, bien limitée, et qu'elle siège au-dessus et en dedans du mamelon, qu'elle se déplace facilement sur les muscles et n'envoie dans aucune direction de prolongements appréciables. Le reste de la mamelle est sain.

Douleurs lancinantes assez vives, et intermittentes. Les ganglions axillaires sont durs, volumineux, et cependant difficiles à découvrir.

9 décembre. — Chloroforme, ablation de la tumeur, faite largement d'après notre procédé habituel. Incision prolongée dans l'aisselle. Ablation de six ganglions malades. Réunion des lèvres de la plaie par six points de suture entortillée, sauf à la partie déclive. Les pinces hémostatiques sont retirées après l'opération.

Nous laissons une ouverture suffisante pour l'introduction de mèches, pansement alcoolisé ouaté et compressif. — TV = 38.4 ; P = 106.

10. — TM = 37.6 ; TV = 38 ; PM = 100 ; PV = 12.

11. — TM = 37.4 ; TV = 38 ; PM = 98 ; PV = 102.

12. — TM = 37 ; TV = 36.8 ; P = 96.

A partir de ce moment le pouls et la température restent normaux et la malade quitte l'hôpital le 29 décembre complètement guérie.

Obs. CDIV. — *Squirrhe lardacé du sein gauche ; ganglions axillaires envahis. Extirpation. Mauvaise réunion de la plaie, suppuration abondante, septicémie. Mort le neuvième jour. Autopsie : bronchio-pneumonie des lobes supérieurs. Congestion et œdème pulmonaires.*

Caillet (Marie) quarante-cinq ans, domestique, entre le 7 décembre 1876, salle Sainte-Marthe. 37. Réglée régulièrement depuis dix ans et demi. Nullipare. Il y a quatre ans, apparition d'un noyau induré dans la partie postérieure du sein gauche.

Depuis quatre mois la tumeur a grossi notablement. Elle a aujourd'hui le volume d'un œuf de poule, est saillante à 2 centimètres au-dessus du mamelon. Aspect furonculeux, consistance lardacée, peau chagrinée ; mobilité sur les parties profondes, ganglions axillaires pris.

23 décembre. Chloroforme. — Ablation de la tumeur et des ganglions malades. Réunion d'après notre procédé.

24. — TM = 37,8 ; TV = 38.40.

25. — On remplace les épingles par des bandelettes collodionnées.

26. — TM = 37,4 ; TV = 3,82 ; P = 96. Pas de réunion, suppuration abondante par toute la plaie.

2 janvier. — TM = 39.2. Grand frisson, agitation, céphalalgie.

3. — TM = 39 ; délire, stertor ; la plaie a mauvaise odeur, injection phéniquée.

4. — Même état. Mort à neuf heures.

Autopsie faite vingt-quatre heures après la mort. On ne trouve nulle part d'abcès métastatiques; mucosités bronchiques très-abondantes. Atélectasie dans les parties antérieures des lobes supérieurs des deux poumons. Congestion hypostatique des parties déclives, œdème des lobes inférieurs. Rien dans les reins.

CHAPITRE XI

MALADIES DES RÉGIONS

Les soixante-seize observations comprises dans les paragraphes qui vont suivre sont relatives à des affections intéressant généralement plusieurs des tissus de la région dans laquelle elles se sont développées. Ce chapitre sert en quelque sorte, comme dans le précédent volume, de complément à ceux qui l'ont précédé. Il ne faudrait pas croire pour cela que les cas qu'ils renferment soient peu dignes d'intérêt. Il suffira de lire les remarques placées au commencement de chaque paragraphe pour se convaincre du contraire. Voici comment sont répartis les faits suivant les régions :

Tête.....	7	observations.
Cou.....	14	—
Tronc.....	10	—
Membre supérieur.....	24	—
— inférieur.....	21	—

§ I

Tête.

Les deux observations relatives au cuir chevelu sont un peu moins importantes que celles qui les suivront. Dans la première, il s'agissait d'un cephalæmatome développé chez un jeune homme de quinze ans et dont la cause déterminante nous a échappé. La seconde, relative à une tumeur essentiellement

bénigne, met en évidence les dangers d'un traitement irrationnel et intempestif. Le malade de la ville qui en fait le sujet avait près de la suture fronto-pariétale gauche une loupe constituant une difformité choquante. Par crainte de l'instrument tranchant, cet homme recourut d'abord aux soins d'une empirique qui s'efforça d'amener une inflammation dans le kyste par l'application de topiques rubéfiants et l'introduction d'un crochet dans sa cavité. Le résultat désiré fut atteint, mais la guérison n'avança guère. L'inflammation fut même tellement vive qu'un médecin dut ouvrir le kyste avec un bistouri et donner issue au pus et à la matière sébacée qui le remplissaient. Malgré la largeur de cette ouverture, la guérison ne se fit point ; le kyste se referma et reprit son volume. L'insuffisance et les inconvénients du premier traitement ne rebutèrent point le malade : il réclama les soins d'un de nos confrères, sans vouloir pourtant entendre parler d'extirpation. Celui-ci proposa de badigeonner l'intérieur du kyste largement ouvert avec une solution de nitrate d'argent. Cette pratique, qui eût peut-être donné un succès ailleurs, aboutit ici à un résultat déplorable, car elle fut suivie d'un érysipèle du cuir chevelu qui enleva le malade au bout de quelque temps. La gravité de cette complication et sa fréquence dans les affections de la tête doit nous rendre très circonspects lorsque nous opérons sur cette région. D'après ce que j'ai vu, je suis disposé à croire que les caustiques qui agissent lentement en donnant lieu à une phlegmasie locale et parfois à une ulcération, y prédisposent beaucoup plus que le bistouri, surtout si l'on prend, comme nous le faisons toujours, les précautions nécessaires pour obtenir la réunion par première intention.

Les observations relatives à la face sont au nombre de cinq ; nous insisterons ici seulement sur celles qui portent les n^{os} CDVII, CDVIII, CDXI. La première relate une névralgie rebelle de plusieurs branches du trijumeau. Cette affection avait probablement pour cause la compression des extrémités nerveuses par de petits fibromes sous-cutanés que le malade portait en divers points de la face. Nous

en fîmes l'ablation, et craignant que ce traitement ne fût insuffisant pour faire disparaître la douleur atroce qui correspondait au trajet du rameau sous-orbitaire, nous le dénudâmes et nous l'arrachâmes avec une pince. Les accidents primitifs reparurent. Aucune cause visible ne rendait compte de cette récidive; nous crûmes un instant à une reproduction des fibres nerveuses enlevées.

Dans une seconde opération nous pénétrâmes dans le sinus maxillaire et nous le trouvâmes enflammé, rempli de pus. Cette circonstance simplifiant beaucoup les choses, le drainage et des lavages répétés faits dans la cavité réussirent à guérir l'inflammation et par contre-coup la névralgie.

L'observation suivante est relative à un épithélioma de la face. C'était une de ces tumeurs à ulcération précoce, à développement local, qui n'ont point de tendance à gagner les ganglions mais qui détruisent les tissus couche par couche en infiltrant successivement le derme, les muscles et même les os. Au moment où nous vîmes pour la première fois ce malade, le cancroïde avait déjà acquis un développement considérable; nous dûmes, pour l'enlever largement et complètement, réséquer un des os propres du nez et la branche montante du maxillaire supérieur.

Dans l'observation CDXI, nous voyons une affection d'une nature moins grave, mais qui, par suite de la difformité qu'elle constituait, méritait d'attirer notre attention : c'était une de ces hypertrophies du nez qui commencent sous forme d'acné et arrivent à la fin à prendre les caractères d'un véritable éléphantiasis. On n'a pendant longtemps employé contre elles que des moyens peu énergiques : topiques locaux et adjuvants généraux incapables d'en modifier la marche. Depuis quelques années, on a eu recours à d'autres agents. « L'ignipuncture, lisons-nous dans une thèse de 1873, guérit l'acné hypertrophique sans intervenir dans la nutrition des tissus; elle a un effet purement mécanique. Les piqûres se cicatrisent et amènent par suite de leur rétraction une diminution du volume de tout l'organe affecté. La conséquence

logique de ce mode d'action, c'est qu'une seule cautérisation est insuffisante et qu'il faut appliquer avec persévérance les pointes de feu pour obtenir la guérison complète (1). » L'auteur a-t-il accordé au traitement qu'il préconise une influence trop salutaire, ou ce traitement a-t-il été appliqué à contretemps ? c'est ce que nous ne saurions dire. Toujours est-il que le malade en question était resté fort longtemps dans le service de M. Hardy à l'hôpital Saint-Louis. On avait employé contre son acné des moyens de toute nature, y compris l'ignipuncture ; la marche n'avait été nullement enrayée et lorsqu'il entra dans nos salles il avait un véritable éléphantiasis du nez. Nous ne crûmes pas qu'il fût impossible de traiter cette affection plus heureusement qu'on ne l'avait fait jusqu'alors. Dès l'instant où l'on attend de la rétraction du tissu inodulaire un effet utile, on peut sans inconvénient substituer aux téguments hypertrophiés une cicatrice dont la présence ne constituera pas une difformité comparable à la première. Il suffit d'enlever assez de tissus pour rendre au nez un volume et une forme convenables ; la chose est d'autant plus facile que le squelette osseux et cartilagineux est intact. L'opération nous réussit parfaitement. Un de nos excellents confrères et amis, M. Ollier, a mis ce procédé en pratique avec un égal succès. Dans un Mémoire adressé à l'Académie de médecine et lu en séance publique (2), il admet comme nous « que la décortication du nez dans les cas d'éléphantiasis est un moyen de guérison radicale qui permet de rendre à l'organe sa forme primitive. » Nous ne rapporterons pas ici *in extenso* ses conclusions que l'on pourra trouver dans les journaux de l'époque (3) ; nous devons toutefois mentionner une légère différence entre son manuel opératoire et le nôtre. Ainsi, avant de procéder à la décortication, nous avions fait l'hémostasie préventive suivant notre mode habituel ; cette pratique nous permit d'opérer presque à sec, d'autant mieux qu'au moyen de nouvelles pinces nous arrêtâmes immédiatement le sang des

(1) Trapenard, *De l'ignipuncture*. Thèse de Paris. — (2) 16 août 1876. — (3) Voir *Gaz. des hôp.*, 19 août 1876, p. 765-66.

plus gros vaisseaux. Lorsque la décortication fut complète à droite, nous passâmes à gauche. La cautérisation au fer rouge de la surface cruentée eut pour but de hâter la cicatrisation et de réprimer les hémorrhagies qui pourraient survenir après l'enlèvement des pinces destinées à l'hémostasie préventive. Cette façon de faire diminue les hémorrhagies et ne complique en aucune manière l'opération. M. Ollier pense comme nous « que le fer rouge met la plaie dans de meilleures conditions de cicatrisation, qu'il expose moins à l'érysipèle que l'instrument tranchant employé seul; qu'il prévient les hémorrhagies primitives et consécutives et exerce un effet résolutif sur les restes du tissu éléphantiasiques. » Il pense de plus avec raison que la structure rend les ligatures difficiles et incertaines, quant à leurs effets hémostatiques. Ce reproche parfaitement fondé ne saurait être adressé au pincement dont l'emploi avant et pendant l'opération a des avantages certains sans un seul inconvénient.

A. — *Crâne.*

Obs. CDV. — *Céphalaematome de cause inconnue. Ponction. Guérison.* — Carré (Léopold), quinze ans, bijoutier, entre le 8 novembre 1875, salle Saint-Augustin, 22.

Scrofuleux, a senti pour la première fois, il y a un mois et demi, une petite tumeur du volume d'une noix, molle et aplatie, qui siégeait sur le côté droit de la tête. Depuis lors, elle a augmenté rapidement, et aujourd'hui elle offre les caractères suivants : elle est placée sur la région pariétale droite, à un travers de doigt en dehors de la ligne médiane, à égale distance du temporal et de l'occipital. Le cuir chevelu ayant été préalablement rasé, on voit qu'elle est circulaire, aplatie, convexe à la manière d'un verre de montre. Il n'y a ni changement de coloration de la peau, ni vascularisation, ni battements apparents. A la palpation, elle est molle, fluctuante, complètement irréductible, sans chaleur, sans battements. Au centre, on ne sent pas les parties profondes, mais on reconnaît, en explorant le pourtour, qu'elle est limitée par un rebord dur, peu saillant, irrégulier, d'un centimètre de largeur, paraissant constitué par des dépôts osseux. La compression ne provoque pas de douleurs, si ce n'est en un point situé vers l'angle supérieur et antérieur du pariétal. Bien que le malade se plaigne depuis quelque temps d'une somnolence insolite, la pression sur la tumeur

ne provoque aucun trouble du côté du cerveau. Il assure qu'il n'a pas reçu de choc sur la région.

Ponction exploratrice avec un bistouri à lame longue et étroite; 100 grammes de sang pur semblable à celui que l'on trouve dans les kystes sanguins d'origine traumatique et un peu anciens. Le fond de la poche kystique est constitué par le périoste épaissi.

Compression ouatée. Guérison complète au bout de huit jours.

*Obs. CDVI. — *Kyste sébacé du cuir chevelu. Cautérisation. Érysipèle consécutif. Mort.* — M., soixante-quatre ans, portait déjà depuis assez longtemps au niveau de la suture fronto-pariétale gauche, un kyste sébacé du volume d'une grosse châtaigne. Ce kyste constituait une difformité choquante. Traité, il y a trois mois, par une empirique. Pendant une dizaine de jours elle mit des emplâtres rubéfiants et ensuite elle plongea dans la tumeur un crochet semblable à ceux dont se servent les brodeuses. Cet instrument fut introduit dans la poche kystique, et la pointe fut promenée de façon à l'irriter. Il en résulta une inflammation et une suppuration pour laquelle le Dr Prunier fut appelé. Il se contenta de faire une incision de la peau et du kyste, pensant que l'inflammation deviendrait éliminatrice; il n'en fut rien; la suppuration se tarit, la peau se referma et la cavité du kyste ne tarda pas à sécréter à nouveau de la matière sébacée et du pus. En même temps des douleurs et des rougeurs persistantes fatiguèrent le malade.

Un de nos collègues, consulté, renouvela l'incision et badigeonna l'intérieur du kyste avec le crayon de nitrate d'argent. Il y a dix jours, à la suite de cette opération, un érysipèle du cuir chevelu apparut et s'étendit quelques jours plus tard à la face, sur le pourtour du cuir chevelu. Il fut traité par le collodion; pendant les six premiers jours le pouls n'avait pas dépassé 100. Le malade avait pu se nourrir facilement de bouillon et de potages, lorsque je fus appelé vingt-huit heures, a peu près, avant sa mort, la face était tuméfiée, les lèvres gonflées; l'érysipèle s'était propagé dans la bouche; le malade ne pouvait plus avaler, même avec des tubes adaptés à un bec de cuiller, le bouillon, le lait, le quinquina qu'il avait pris jusque là avec plaisir.

L'érysipèle s'était propagé au cou et aux ganglions sous-maxillaires. Il n'y avait pas de troubles cérébraux, mais un tel affaiblissement, que la mort était inévitable si le malade ne pouvait prendre de nourriture. En effet il ne tarda pas à succomber.

B. — *Face.*

*Obs. CDVII. — *Fibromes multiples de la face. Névralgie sous-orbitaire rebelle. Extirpation des tumeurs; névrotomie. Guérison. Un an plus*

tard, nouvelle névralgie sus-orbitaire sans cause locale visible. — Abcès du sinus maxillaire. Trépanation et drainage de sa cavité. Guérison de l'abcès et de la névralgie. — M., soixante-quatorze ans. Il y a quatorze mois, nous avons enlevé chez ce malade plusieurs petites tumeurs fibreuses du volume d'une lentille et d'un pois, qui s'étaient développées dans la couche périostique, au niveau du sinus maxillaire. Ce malade souffrait atrocement, du même côté sur le trajet des branches du nerf sous-orbitaire dont les principaux foyers de douleur correspondaient au trou sous-orbitaire, à la face externe du maxillaire, à la moitié de la lèvre supérieure, aux gencives, à la face externe du nez et même au front. Pensant que cette névralgie pouvait être consécutive aux petits fibromes, nous en fîmes l'ablation complète, en excisant largement le périoste voisin. Mais craignant en revanche que, vu son intensité, la névralgie sous-orbitaire ne fût pas suffisamment expliquée par la présence de ces fibromes, nous fîmes à travers les parties molles de la face, au niveau du trou sous-orbitaire, une petite incision cruciale et après avoir mis à nu ce nerf à son trou d'émergence, nous reséquâmes ses principales branches faciales. Nous agrandîmes, à travers le tissu osseux, à une profondeur de un millimètre, le canal osseux sous-orbitaire et nous arrachâmes avec des pinces le tronc nerveux qui céda sur une longueur de 3 millimètres au moins. Nous nous assurâmes que le sinus maxillaire était sain.

La plaie guérit rapidement, et la santé redevint excellente. Il n'y avait pas la moindre douleur, quand tout à coup, le 26 février 1876, le tic facial et la névralgie sous-orbitaire reparurent exactement au même point et avec la même intensité.

L'examen de la portion alvéolaire des maxillaires supérieurs, à part un noyau fibreux d'un volume double des précédents, situé près du rebord alvéolaire et à sa face interne et qui paraissait s'être développé dans la fibro-muqueuse plutôt que dans l'os, ne présentait rien qui pût expliquer le retour de la névralgie. Il n'y avait également aucune espèce de déformation des parois du sinus.

Supposant que la récidive était due à la reproduction du tronc et des branches nerveuses excisées et cédant aux instances du malade et de la famille, nous fîmes à travers le tissu de cicatrice, une nouvelle incision au niveau du trou sous-orbitaire, nous raclâmes la surface externe de l'os. Toutes les parties étaient intactes ; mais en cherchant de nouveau le tronc nerveux reproduit, afin de l'exciser et en le cautérisant aussi loin que possible avec une pointe galvanique, nous trouvâmes que le sinus maxillaire était rempli d'un pus blanc, crémeux, épais.

Ce que voyant, nous fîmes la trépanation du bord alvéolaire au niveau de la deuxième molaire et nous pûmes de la sorte établir un orifice pour faire des lavages subséquents.

Comme il ne restait que deux dents de ce côté, il était difficile de dire si c'était la racine de l'une de ces molaires qui plongeait dans le sinus et avait déterminé de l'irritation. La suppuration fut guérie au bout de douze jours et la douleur disparut en même temps qu'elle.

Obs. CDVIII. — *Épithélioma du sillon naso-jugal propagé à la moitié droite du nez, à la lèvre supérieure, à la joue, à une grande partie du maxillaire supérieur correspondant. Large ablation des parties molles avec le bistouri. Résection du maxillaire supérieur droit. Autoplastie pour combler la perte de substance du nez, de la paupière et de la joue. — Guérison.* — Renaut (Mélina), cinquante ans, domestique, entre le 13 mai 1876, salle Sainte-Marthe, 54. Menstruation à quinze ans, ménopause à quarante-huit ans, huit grossesses dont une terminée par un avortement.

En juin 1875, apparut sur la joue droite, près de la narine, une tumeur indolente de la grosseur d'un pois qui ne tarda pas à atteindre le diamètre d'une pièce d'un franc. Pendant trois mois, l'affection resta stationnaire, mais à partir de ce moment les téguments prirent une teinte rougeâtre, s'amincirent et s'ulcérèrent; en même temps survinrent des douleurs sourdes et du prurit local. Elle eut à cette époque de fréquentes névralgies dentaires et perdit successivement plusieurs dents. Néanmoins, elle ne consulta point de médecin et c'est seulement dans ces derniers temps que, souffrant beaucoup et voyant que le mal, loin de s'arrêter, faisait des progrès, elle s'est décidée à entrer à l'hôpital.

Actuellement, on voit sur la joue droite une large et profonde ulcération qui a atteint et détruit la partie supérieure de la lèvre jusqu'au voisinage de la commissure, le côté correspondant du nez sur une étendue de un centimètre, le bord adhérent de la paupière inférieure et qui s'étend en arrière jusqu'au bord antérieur du masséter. Cette ulcération est infundibuliforme, à bords irréguliers, rouges, saignants; sa surface présente un aspect grisâtre et laisse suinter des gouttelettes d'un pus sanieux. La rougeur s'étend aux téguments voisins sur un espace d'un demi-centimètre. Le pourtour de l'ulcération est induré et douloureux à la pression; son centre repose sur une surface résistante représentée par le sinus maxillaire et une portion de l'os malaire. Ces os ont leur consistance normale et ne paraissent ni cariés, ni nécrosés. En examinant l'intérieur de la bouche, on ne remarque rien sur la face interne des joues, mais on constate que la deuxième petite et la première grosse molaire sont le siège d'une carie et que les autres molaires font défaut. Rien dans les ganglions.

20 mai. — La malade étant chloroformée, nous circonscrivons la tumeur par une incision comprenant les tissus sains sur une étendue d'un centimètre. Il en résulte que la moitié droite du nez, celle de la

lèvre inférieure moins son bord libre, la moitié inférieure de la paupière correspondante et le tiers inférieur de la joue sont enlevés. Afin de bien voir sur quelle étendue est envahi le maxillaire, nous continuons notre incision sur la partie de la lèvre que nous avions épargnée. Relevant alors les lambeaux, nous constatons que toute la face externe et une grande partie de la face inférieure de l'os sont atteintes, ce qui nous décide à l'enlever complètement. Nous nous servons de nos longues cisailles pour couper le bord inférieur ou alvéolaire sur la ligne médiane et de la pince de Liston pour enlever la branche montante et l'os propre du nez de ce côté jusqu'à la cloison. Afin que le sang ne tombe pas dans le larynx, nous prenons soin, pendant le premier temps de l'opération, de placer des pinces hémostatiques sur les vaisseaux sectionnés. Quant au reste (résection du squelette du nez, ablation du maxillaire), nous avions au préalable placé des éponges dans le vestibule de la bouche, dans les fosses nasales et jusque dans les arrière-narines. Restait à combler la perte de substance; pour y parvenir, nous faisons au niveau du trait oculo-zygomatique une incision presque horizontale se dirigeant cependant un peu obliquement en bas et en arrière vers le bord supérieur de la parotide; nous disséquons les parties molles sur la portion restante de l'os malaire et ce lambeau ainsi formé, de même que les parties charnues restantes de la joue, est attiré vers le dos et la racine du nez et suturé à cet endroit. La portion restante de la lèvre inférieure est suturée sur la ligne médiane avec l'autre moitié du côté opposé de façon à reconstituer provisoirement une moitié droite de la lèvre supérieure qu'il sera facile par la suite de rendre plus régulière. Le bord antérieur du lambeau jugal fut suturé sur la ligne médiane du nez dans toute son étendue au-dessus de la portion restante de la narine et le bord supérieur à la partie restante de la paupière supérieure. La malade reportée dans son lit est soumise au traitement ordinaire, et l'on applique sur la plaie des compresses imbibées d'eau de sureau tiède fréquemment renouvelées. La tumeur examinée au microscope est un épithélioma lobulé. L'opération terminée on a pu enlever toutes les pinces hémostatiques.

21 mai. — T = 39, 3; P = 115. La malade a beaucoup souffert; elle n'a pu dormir un instant; la soif est très ardente. Elle prend du bouillon et du vin sucré au moyen d'un biberon.

22. — T = 39; P = 105. Même état, douleurs un peu moins vives. Pas de sommeil.

23. — T = 38, 3; P = 96. La malade a dormi quelques heures. La plaie offre un bon aspect. Réunion immédiate du lambeau.

24. — T = 38, 2; P = 90. Bonne nuit. Souffre très peu. Prend très souvent du bouillon et du vin sucré dans la journée.

25. — T = 37, 9; P = 85. La malade se trouve bien; les douleurs sont très supportables.

26. — P = 70. La malade prend du potage et boit du bouillon au moyen d'une cuiller, ce qu'elle n'avait pu faire jusqu'à ce jour. La plaie est toujours très belle, et les bourgeons charnus commencent à apparaître à sa surface. A partir de ce jour, il n'y a rien à noter. Six semaines après l'opération; la malade quitte l'hôpital parfaitement guérie.

Obs. CDIX. — *Cancroïde de la moitié gauche du nez. Extirpation. Rhinoplastie. Sphacèle du lambeau.* — Frichet (Philomène), trente-sept ans, ouvrière en tabacs, entre le 13 septembre 1875, salle Sainte-Marthe, 61, pour une ulcération de la face latérale gauche du nez.

Réglée à quinze ans, menstruation régulière, jouit ordinairement d'une bonne santé. Il y a six ans, elle vit apparaître sur le côté gauche du nez, près de l'angle interne de l'œil, un bouton verruqueux de la grosseur d'un grain de millet, dur et indolore. En le grattant, elle produisit une ulcération qui devint le siège d'un prurit intense et envahit peu à peu les tissus sains avoisinants.

A son arrivée à l'hôpital on constate une ulcération irrégulièrement triangulaire, étendue de l'angle interne de l'œil au bord supérieur du lobule du nez, et à toute la moitié gauche du même organe. Elle est noirâtre, présente un fond inégal, rugueux, grisâtre en certains points, rouge brun dans d'autres, qui semble résulter de la concrétion d'un liquide séro-purulent et de détritus organiques. Cette croûte fendillée laisse écouler par ces fissures un liquide sanieux peu abondant. Les bords sont durs, irréguliers, comme échancrés et revêtent l'aspect d'un liséré transparent. Par la pression on détermine une douleur sourde, peu intense. Il n'est pas douteux qu'il s'agisse d'un cancroïde de la moitié gauche du nez.

18 septembre. — Nous pratiquons une incision qui intéresse non seulement la base de la tumeur, mais encore les parties profondes sur lesquelles elle repose. Aspect de la coupe homogène, riche en vaisseaux, la masse de la tumeur est formée de conglomérats cellulaires de forme cylindrique (cônes épithéliaux, etc.).

Examen histologique. — Épithélioma pavimenteux (cancer épidermique, cancroïde).

Cette opération laisse une solution de continuité qui met à nu l'intérieur des fosses nasales. Nous empruntons un grand lambeau sur la face latérale droite du nez et nous lui faisons subir un mouvement de torsion tel que le sommet répond au haut du nez. Sutures de soie à anses rapprochées. Pansement à l'eau tiède, faiblement alcolisée.

Les jours suivants pas de fièvre, appétit bon, état général excellent.

29. — La partie inférieure du lambeau se sphacèle, la partie supérieure conserve sa vitalité.

2 octobre. — L'eschare s'élimine et laisse partiellement à découvert la cavité.

11. — État général bon. La face latérale droite du nez est en partie cicatrisée. Le côté gauche est en voie de cicatrisation.

3 novembre. — La malade quitte le service. Un orifice circulaire d'environ 5 millimètres de diamètre persiste sur la face latérale gauche du nez, et tend à diminuer par la marche de la cicatrisation. La malade portera un obturateur artificiel jusqu'au moment où nous l'oblitérerons.

*Obs. CDX. — *Déformation choquante du nez consécutive à une fracture des os propres et à la nécrose d'un fragment. Réparation.* — M.., vingt deux ans.

Dans une chute dans un escalier, ce malade se fit, il y a deux ans, une fracture des os propres du nez. Un séquestre a été enlevé depuis lors par son médecin. Ces accidents ont été suivis d'un enfoncement de l'un des bords du nez et d'une saillie de l'autre bord d'autant plus choquante qu'elle contraste avec la dépression du côté opposé.

22 mai 1876. — Petite incision curviligne sur la face latérale du nez, tout auprès du bord du nez, de façon à pouvoir disséquer un lambeau à la surface des os et des cartilages luxés, à détruire le parallélisme des bords de la plaie et de la surface, à exciser les cartilages et les os propres du nez.

Guérison complète au bout de trois semaines; disparition de la déformation.

Obs. CDXI. — *Kyste sébacé ulcéré du sillon orbito-jugal droit.* — Dubost (Maria), cinquante ans, entre le 2 décembre 1876, pour une petite tumeur du sillon orbito-jugal droit. Il y a dix ans, tumeur de la grande lèvre gauche du volume d'un œuf de pigeon, enlevée en ville dix-huit mois après son apparition. Selon toute probabilité, c'était un kyste hématique. Cinq ans plus tard, tumeur du sein enlevée en ville et sur la nature de laquelle on ne peut obtenir aucun renseignement. Pas de récidive. Au mois de mars dernier, la malade remarqua dans le sillon orbito-nasal gauche une production arrondie, du volume d'une tête d'épingle. La difformité que causait la saillie éveilla seule l'attention de la malade. La peau à ce niveau était normale. Ni douleur, ni élancements. La tumeur n'a grossi que depuis deux mois; jusque-là elle était restée stationnaire. En septembre dernier, tuméfaction et rougeur des parties molles; douleurs comparées par la malade à celles qui accompagnent une brûlure superficielle. L'application de cataplasmes et de compresses imbibées d'eau de sureau ont raison de ces accidents. Mais bientôt la peau s'ulcère et les lèvres de la plaie donnent issue à du pus mélangé de sang.

2 décembre. — Aujourd'hui on trouve au-dessous du bord orbitaire inférieur une tumeur ulcérée, du volume d'un haricot; la peau qui la

recouvre est rougeâtre, enflammée, décollée sur une petite étendue. Au sommet de la tumeur on aperçoit deux pertuis, par lesquels le pus s'écoule au dehors. Sous le doigt, sensation d'une substance pâteuse, ramollie. Au stylet : cavité bien circonscrite, aréolaire limitée par un corps dur qui n'a pas la consistance de l'os, mais celle d'un tissu calcifié.

Nous faisons avec le bistouri une petite incision, parallèle au sillon orbito-jugal ; la pointe de l'instrument rencontre bientôt une matière sébacée, qui s'écoule au dehors. Nous reconnaissons que les parois du kyste sont en partie détruites, en partie crétifiées, le sebum a fusé dans le tissu cellulaire avoisinant. Nous enlevons successivement par portions tous les débris de la cavité et de la paroi du kyste, en prenant les plus grandes précautions pour ne pas décoller l'aponévrose orbito-palpébrale et empêcher l'inflammation consécutive de se propager au tissu cellulaire de l'orbite ; nous évitons de faire aux téguments une perte de substance trop grande afin d'éviter l'ectropion. Pas d'écoulement sanguin grâce à nos pinces hémostatiques. Deux points de suture. Pansement alcolisé.

Pas d'inflammation consécutive. Les points de suture sont enlevés le quatrième jour. Réunion immédiate.

Obs. CDXII. — *Eléphantiasis du nez. Extirpation, avec le bistouri, des téguments hypertrophiés. Cicatrisation régulière et disparition de la difformité.* — Guérin (Louis), soixante-huit ans, chapelier, entre le 22 juin 1876, salle Sainte-Marthe, 19. Depuis plusieurs années, acné hypertrophique du nez, traité sans succès par différents moyens dans le service de M. Hardy à l'hôpital Saint-Louis. Actuellement, l'affection a abouti à une véritable éléphantiasis du nez, orné de place en place de plaques rougeâtres (couperose). L'hypertrophie s'étend aux téguments des sourcils et se perd sur les joues au voisinage des pommettes. A la surface du nez tuméfié on voit des sillons dont quelques-uns ont une profondeur de un centimètre.

19 août. — L'ignipuncture ayant été pratiquée en vain antérieurement, nous avons recours à un procédé plus radical. Avec le bistouri nous enlevons la peau et le tissu sous-cutané hypertrophiés, nous ménageons soigneusement les os propres et leur périoste, les cartilages et leur périchondre. Hémostasie préventive. Avec d'autres pinces, nous saisissons l'ophthalmique et quelques branches anastomotiques des dorsales du nez. Dès que la décortication est faite d'un côté, nous comprimons avec des éponges et, avant de retirer les pinces, nous cautérisons au fer rouge toutes les surfaces. Comme on pouvait craindre, qu'il ne se produisît quelques petites hémorrhagies, nous appliquons après l'enlèvement des pinces une forte couche de charpie imprégnée de perchlorure de fer et maintenue par une bande compressive.

20. — Nouveau pansement avec de la charpie arrosée de perchlo-

rure de fer. Le malade souffrait fort peu ; pas de fièvre. Bouillon. Potages. Vin de Bordeaux.

22. — Même pansement encore. État général très satisfaisant.

23. — Le malade souffre à peine. La plaie est très belle. Pansement à l'alcool camphré. Potages. Viandes rôties. Bordeaux.

31. — On voit apparaître les bourgeons charnus.

14 septembre. — La cicatrisation marche rapidement.

3 octobre. — La cicatrisation est complète ; les téguments enlevés ont été remplacés par un tissu inodulaire solide et nullement exubérant. Le nez a sa forme et son volume ordinaires, il n'y a guère qu'un peu de rétraction de l'aile gauche insuffisant pour produire une difformité.

[Une leçon sur ce sujet avait été faite, lorsque notre collègue et ami le Dr Ollier fit à l'Académie de médecine une communication, annonçant qu'il avait également obtenu des succès par cette méthode.]

§ II

Cou.

Nous n'avons guère à insister ici sur les observations contenues dans ce paragraphe, ayant exposé dans les leçons relatives au diagnostic et au traitement d'adénopathies cervicales et aux tumeurs du corps thyroïde les principes du diagnostic et les règles du traitement. Les faits qui suivent montrent donc simplement l'application des leçons sus-indiquées. On pourra voir par exemple en les parcourant quelles ont été les caractères et la marche d'un kyste salivaire parotidien, comment nous avons traité les dix affections ganglionnaires rapportées ; on trouvera une description complète d'un fibro-sarcome de l'extrémité supérieure du sterno-mastoïdien parfaitement indépendant des ganglions et auquel nous avions déjà fait allusion (1re partie, p. 228).

A. — *Région parotidienne.*

Obs. CDXIII. — *Kyste salivaire parotidien.* — Pignat (Joseph), dix-sept ans, fleuriste, entre le 3 novembre 1876, salle Sainte-Marthe, 32. Depuis l'âge de six ans, il a au niveau de la région parotidienne gauche une tumeur mobile, indolente, qui ne le gêne nullement et à

laquelle il n'a pas fait d'abord attention. En 1873, cette tumeur grossit rapidement, détermina une gêne notable de la mastication, s'ouvrit au dehors et donna issue à un liquide clair et limpide, qui se reproduit bientôt. Drainage. La tumeur ayant récidivé et s'étant ouverte de nouveau, il est obligé d'entrer une troisième fois à l'hôpital.

Nous constatons au niveau de la région parotidienne, près la branche montante du maxillaire, à 2 centimètres en avant et au-dessous du lobule de l'oreille, une tumeur ovoïde, de la grosseur d'un œuf de pigeon, molle, fluctuante, paraissant contenir un liquide enkysté. Elle siège dans le tissu cellulaire sous-cutané; la peau qui la recouvre est amincie, rougeâtre, violacée par places; elle semble réduite à une pellicule à travers laquelle on voit par transparence un liquide limpide. Cette tumeur est réductible; quand on la presse, elle diminue de volume et peut disparaître complètement; la peau devient alors flasque et molle. Pendant qu'on opère cette réduction, le malade sent le liquide refluer dans la bouche et si on examine la face interne de la joue, on constate qu'il sort en bavant, ou en jet, par l'orifice du canal de Sténon. Cet orifice est dilaté; ses lèvres sont noirâtres et le rendent facile à découvrir. Le liquide qui s'écoule dans la bouche est salé. La tumeur repose sur une base irrégulière, mamelonnée, formée par le tissu parotidien induré. Il y a de plus une difficulté de la mastication produite mécaniquement par le volume de tumeur et par l'induration des tissus voisins. Au moment des repas, la tumeur se gonfle outre mesure, et c'est généralement alors qu'elle se rompt. L'accumulation de liquide est tellement rapide que si on la vide et si on place un aliment dans la bouche, elle se remplit en quelques instants.

6 novembre. — La tumeur s'est ouverte hier peu après notre examen; cette ouverture a laissé un petit orifice situé à la partie inférieure qui ne s'oppose pas d'une façon absolue à sa réplétion, mais qui permet de la vider par des pressions extérieures. Il sort alors un petit grumeau muco-purulent, puis un jet de liquide en tout semblable à celui qui s'écoulait par le canal de Sténon. L'issue du liquide par ce dernier conduit est encore possible et même facile, surtout lorsqu'on oblitère avec le doigt la fistule extérieure.

10 novembre. — Incision à la partie antérieure du kyste; dans toute sa hauteur, elle donne issue à de la salive très épaisse, mélangée de pus et dont le passage était impossible par le canal de Sténon. La tumeur s'affaisse et nous appliquons dans son intérieur un fragment de pâte de Canquoin pour modifier la paroi du kyste. Quelques jours après, l'eschare se détache. Nous excisons alors les bords de la plaie constitués par une peau amincie et décollée et nous faisons des pansements à plat avec des mèches de charpie imbibées d'eau alcoolisée. La sécrétion se tarit rapidement et la cicatrisation est complète au bout d'une quinzaine de jours. Le malade sort le 29 novembre.

Nous l'avons revu plusieurs fois pendant les mois qui ont suivi, son affection avait définitivement disparu.

B. — *Région sus-hyoïdienne.*

Obs. CDXIV. — *Tuberculose des ganglions sous-maxillaires du côté gauche. Extirpation. Guérison.* — Gorex (Pierre), trente-six ans, boulanger, entre le 30 juin 1875, salle Saint-Augustin, 65, pour deux tumeurs situées au-dessous du maxillaire inférieur de chaque côté. Début il y a huit mois, sans cause connue; augmentation progressive.

Actuellement : Sous l'angle gauche de la mâchoire inférieure tumeur du volume d'un œuf de poule, irrégulièrement ovoïde, dure, lisse, roulant sous la peau sans y adhérer, indolente. Du côté opposé et au même endroit, tumeur moins volumineuse et présentant les mêmes caractères. Pas d'accidents inflammatoires. Le malade éprouve depuis plusieurs jours de la gêne dans la déglutition et la respiration. Il est d'ailleurs bien constitué, vigoureux, sans manifestation scrofuleuse. Les organes thoraciques sont sains.

18 juillet. — Incision et énucléation des tumeurs ganglionnaires. Leur centre est ramolli. Suture à anse métallique, drain à la partie déclive. Traitement général tonique. Suppuration franche, modérée, les jours suivants.

25. — La suppuration se tarit, la plaie se réunit sans accidents.

30. — Guérison complète.

Obs. CDXV. — *Tuberculose des ganglions sous-maxillaires du côté droit. Extirpation. Guérison.* — Delage (Louis), vingt-neuf ans, forgeron, entre le 25 février 1876, salle Saint-Augustin, 52. A vu apparaître, il y a deux mois, sans cause connue, sous l'angle gauche du maxillaire inférieur, une petite tumeur, qui s'est développée lentement sans occasionner ni gêne ni douleurs.

Aujourd'hui elle a le volume et la forme d'une châtaigne, elle est bien circonscrite, dure, indolente à la pression, siège immédiatement sous la peau qui a gardé son aspect normal et ne contracte avec elle aucune adhérence. Pas d'inflammation. Le malade est robuste; pas de scrofule, pas de syphilis; rien dans les autres régions.

3 juillet. — Incision parallèle au bord postérieur du maxillaire. Énucléation avec la spatule et les doigts du ganglion principal et d'un autre plus petit uni au précédent par du tractus fibreux. Suture à anses métalliques séparées des bords de la plaie, drain dans la partie déclive. Pansement alcoolisé. Traitement général reconstituant. Suppuration peu abondante les jours suivants. La cicatrisation marche rapidement et n'est entravée par aucun accident.

20 juillet. — Guérison complète.

C. — *Région sterno-mastoïdienne.*

Obs. CDXVI. — *Adénite chronique (ganglions sterno-mastoïdiens). Ponction. Drainage. Guérison.* — X., seize ans, présentant des symptômes d'induration des sommets des deux poumons, vient à la clinique pour une adénite chronique des ganglions sterno-mastoïdiens profonds. Ponction, drainage. Le pus ne renferme pas de grumeaux caséeux. Guérison de l'abcès au bout de quinze jours. Les ganglions voisins restent volumineux.

Obs. CDXVII. — *Adénites caséeuses des ganglions sterno-mastoïdiens supérieurs et sous-maxillaires du côté droit. Tuberculose des ganglions voisins. Phthisie pulmonaire au deuxième degré. Ponction et drainage de l'abcès ganglionnaire.* — Chevalier (Auguste), vingt-deux ans, gainier, entre le 16 décembre 1876, pour des tumeurs de la région cervicale. Apparence cachectique, amaigrissement considérable, pâleur de la face. Il y a dix-huit mois, adénite inguinale traitée à l'hôpital temporaire. A cette époque pas de trace de scrofule, ni de syphilis. L'engorgement disparut au bout d'un mois sous l'influence de badigeonnage à la teinture d'iode, et d'un traitement interne. Il y a trois mois, quatre hémoptysies abondantes, en trois semaines. Perchlorure de fer à l'intérieur, amélioration. Il y a quinze jours, nouvelle hémoptysie, même potion au perchlorure de fer, même succès. Crachats purulents, nummulaires, craquements humides aux deux sommets, sueurs nocturnes.

Le malade a reconnu pour la première fois, il y a trois mois, à la partie supérieure et externe de la région cervicale gauche, une petite tumeur indolente qui évolue lentement, sans occasionner de gêne, ni de douleur. Un mois après, nouvelle tumeur au-dessous de l'angle droit de la mâchoire inférieure.

Aujourd'hui, on remarque, à l'union des tiers moyen et supérieur du sterno-mastoïdien gauche, une tumeur du volume d'un gros œuf de poule.

La peau qui la recouvre a conservé ses caractères normaux, elle ne présente ni rougeur, ni tension. Quand le malade tourne la tête du côté opposé, la tumeur paraît fixée, le sterno-mastoïdien est soulevé et comme aplati à la surface. Par la palpation, on reconnaît qu'elle est recouverte par le muscle sur une petite étendue. Elle déborde son bord postérieur pour devenir sous-cutanée. En ce point, il est facile de constater qu'elle est le siège d'une fluctuation très étendue. La partie antérieure est plus consistante, mais cette dureté apparente est évidemment due aux fibres musculaires qui la recouvrent. Pas de vaisseaux de nouvelle formation au voisinage. Pas de battements artériels. Au-dessous de

l'angle droit de la mâchoire inférieure, seconde tumeur, du volume d'une noix. La peau qui la recouvre a conservé ses caractères normaux et glisse facilement à sa surface. Par la palpation, on reconnaît que cette tumeur est indurée et a contracté des adhérences avec les couches sous-jacentes. Les deux tumeurs se sont développées lentement sans symptômes inflammatoires, elles offrent tous les caractères des productions tuberculeuses.

On ponctionne la tumeur fluctuante, en dirigeant le trocart verticalement, en évitant de léser la jugulaire externe. Écoulement d'un liquide épais et grumeleux, passage d'un drain

Le malade quitte l'hôpital et continuera en ville ses pansements.

Obs. CDXVIII.—*Tuberculose avec transformation caséeuse des ganglions sterno-mastoïdiens sous-maxillaires et sus-claviculaires du côté gauche du cou. Extirpation. Guérison.* — Marqué (Charles), seize ans, entre le 21 octobre 1825. A vu se développer, il y a quatre ans, du côté gauche du cou, une tumeur ayant à cette époque le volume d'une noisette et qui en trois semaines atteignit celui d'un œuf de pigeon. Deux mois plus tard, deuxième tumeur près de la première. Depuis lors augmentation graduelle de tous les ganglions voisins. Plusieurs poussées inflammatoires ont donné lieu à des abcès qui se sont ouverts au dehors et ont laissé des cicatrices.

Actuellement : chapelet ganglionnaire siégeant principalement en avant et au-dessous du sterno-mastoïdien, mais s'étendant en avant dans la région sus-hyoïdienne ; en bas, dans le creux sus-claviculaire, la masse totale a le volume du poing; elle est douloureuse à la pression, assez molle, peu adhérente à la peau. État général satisfaisant.

20 novembre. — Extirpation de la tumeur (procédé habituel). Diamètre total = 10 centimètres. Ganglions périphériques simplement hypertrophiés; ceux du centre sont en pleine dégénérescence caséeuse; quelques-uns présentent une coque épaissie, dure et fibreuse. Un peu de périadénite, huile de foie de morue, vin de quinquina, sirop antiscorbutique. Réunion complète au bout de dix jours.

Obs. CDXIX. — *Hypertrophie des ganglions sterno-mastoïdiens du côté gauche. Extirpation. Guérison.* — Boneau (Alfred), seize ans, apprêteur en chemises, entre le 17 septembre 1875, salle Saint-Augustin, 15. Scrofuleux (maux d'yeux dans l'enfance, gourme, adénites aiguës fréquentes dans la jeunesse.) A découvert, il y a huit mois, au côté gauche du cou, une petite masse indurée, indolente, qui grossit rapidement et exerça sur les organes voisins une compression gênante. A son arrivée la difformité est choquante. La tête est inclinée à droite. La partie supérieure de la région sterno-mastoïdienne gauche est volumineuse ; on voit deux masses distinctes, ayant chacune la grosseur d'un œuf de poule et disposées sur une même ligne transversale, l'une en avant, l'autre en arrière. Ces deux masses sont sépa-

rées par le bord postérieur du sterno-cléïdo-mastoïdien; l'une est superficielle, l'autre profonde. Elles sont dures, résistantes, entraînent dans leurs déplacements les téguments et les couches profondes qui leur adhèrent intimement. La peau qui les recouvre n'a éprouvé ni changement de coloration, ni élévation de température ; mais elle est légèrement indurée. Pas de vaisseaux dilatés au toucher. Ces masses sont indolentes, et présentent tous les caractères de deux ganglions hypertrophiés, l'un superficiel, l'autre profond.

18 septembre. — Incision verticale intéressant la peau et le peaucier. Au niveau du corps du sterno-cleïdo-mastoïdien gauche, nous mettons à nu la coque fibreuse d'un premier ganglion superficiel et nous l'énucléons avec le doigt et la spatule. D'autres ganglions superficiels d'un volume moindre sont ménagés, afin de ne pas produire de trop vastes délabrements de la région. Seconde incision perpendiculaire à la première pratiquée en arrière du bord postérieur du sterno-cléïdo-mastoïdien. Pendant l'énucléation nous constatons que de ce côté le ganglion adhère fortement aux tissus voisins et qu'un prolongemet fibreux s'enfonce profondément. Nous détruisons ces adhérences avec le bistouri, et nous énucléons le reste avec l'index.

Suture à anses métalliques séparées excepté à la partie déclive où nous laissons à demeure un drain qui relie les deux plaies en traversant les tissus profonds qui les séparent. Pansements alcoolisés. Réunion immédiate. Pas d'accident, le malade sort le 18 octobre 1875.

On sent à peine sous le doigt quelques petits ganglions indurés et hypertrophiés en voie de régression.

D. — *Région cervicale postérieure.*

Obs. CDXX. — *Lipôme du cou. Extirpation. Guérison.* — Bruisseau, quarante-cinq ans, sans profession, entre le 4 décembre 1875, salle Saint-Augustin, 25, pour une tumeur située à la face postérieure du cou, à trois travers de doigt à droite de la ligne médiane et à deux travers de doigt au-dessous de la ligne courbe inférieure de l'occipital.

Cette tumeur sous-cutanée a le volume et la forme d'une petite pomme, ses contours sont assez nets. Elle est régulièrement arrondie et ne présente pas de bosselures.

Les téguments qui la recouvrent ont conservé leur température et leur coloration normales; ils glissent difficilement à sa surface et semblent avoir contracté avec elle de légères adhérences. Bien que la tumeur ne se déplace pas sur les parties profondes, elle ne semble pas pédiculée; on suit facilement ses limites sans rencontrer de prolongements.

Par sa face profonde, elle repose sur l'aponévrose superficielle du

trapèze et n'a aucun rapport avec le sterno-mastoïdien. Les limites sont les mêmes à l'état de contraction et de relâchement de ces muscles.

Elle a toujours été indolente et n'exerce aucune influence sur les organes voisins. C'est seulement à cause de la difformité que le malade demande l'opération.

5 décembre. — Incision dans le sens longitudinal et dans le sens transversal ; puis avec une pince de Museux, on saisit la tumeur, on détache avec le bistouri quelques tractus fibreux qui adhèrent à la peau, puis on dissèque la tumeur par sa face profonde. Elle a contracté en effet avec l'aponévrose du trapèze des adhérences assez intimes pour qu'on soit obligé de l'enlever en certains points ainsi que quelques fibres musculaires.

On tente la réunion par première intention, à l'aide d'une suture, et on applique un pansement alcoolisé.

Après l'opération le malade demande à quitter l'hôpital et vient se faire panser les jours suivants. Une semaine suffit pour la cicatrisation de la plaie.

Obs. CDXXI. — *Fibro-sarcome de l'extrémité supérieure du muscle sterno-mastoïdien. Extirpation. Guérison.* — Holtz (Théodore), soixante-trois ans, professeur de piano, entre le 3 septembre 1876, salle Sainte-Marthe, 9. Il y a six mois environ qu'il s'est aperçu de la présence d'une petite tumeur située à la partie supérieure et latérale gauche du cou, un peu au-dessous et en arrière du pavillon de l'oreille. Cette tumeur s'est développée sans produire aucune douleur.

Il y a trois mois environ, le malade consulta M. le Dr Nicaise, qui lui prescrivit des badigeonnages à la teinture d'iode, et quelque temps après M. le Dr Marchand, qui lui proposa l'ablation de la tumeur. Elle avait à cette époque la grosseur d'une noix, elle a aujourd'hui les dimensions d'une orange, est située derrière la branche montante du maxillaire inférieur gauche dont elle est cependant séparée par un sillon; en arrière elle s'étend jusqu'à la naissance des cheveux et atteint en haut le lobule de l'oreille, tandis qu'en bas elle déborde de 2 à 3 centimètres une ligne qui partirait horizontalement de l'angle du maxillaire. La peau est soulevée par cette tumeur, mais glisse librement à sa surface; elle présente à son sommet une teinte vineuse très prononcée. La tumeur est sphéroïdale, de consistance fibro-plastique dans tous ses points; elle paraît indépendante des parties profondes. Aucun prolongement dans la loge parotidienne et le pharynx. Le muscle sterno-mastoïdien est grêle, aminci et paraît situé en avant de la tumeur au niveau de laquelle il se perd. A la pression, quelques élancements sur le trajet des branches du plexus cervical.

Le malade ayant été soumis pendant trois semaines à un traitement

par l'iodure de potassium sans aucune modification, nous nous décidons à l'ablation.

18 septembre. — Incision cruciale : les quatre lambeaux sont disséqués et relevés : on s'aperçoit alors que la tumeur fait corps avec l'extrémité supérieure du sterno-mastoïdien dont les fibres ont presque disparu à ce niveau. La tumeur est disséquée minutieusement d'abord à la partie postérieure, puis à la partie inférieure où un prolongement descend dans le muscle, et enfin à la partie antérieure. Il n'y a pas de prolongement parotidien, mais la veine jugulaire externe très-dilatée traverse le tissu morbide dont il est très-difficile de l'isoler. Les parois de ce vaisseau semblent même atteintes de dégénérescence. La tumeur est constituée par un tissu blanc jaunâtre très dur. Examen histologique : Fibro-sarcome développé aux dépens du tissus conjonctif intermusculaire.

Aucun vaisseau important n'est lésé pendant l'opération. Une seule pince placée sur une artère mastoïdienne est laissée en place jusqu'au lendemain ainsi que deux autres pinces qui sont laissées sur *des parcelles de tissu morbide adhérentes à la veine jugulaire pour en déterminer la mortification.*

La plaie est réunie dans sa moitié supérieure et ses deux moitiés latérales : l'ouverture laissée inférieurement nous sert à introduire une mèche et à passer des pinces laissées à demeure.

Les épingles furent retirées le vingt-troisième jour et les bords de la plaie maintenus avec des bandelettes de tarlatane collodionnée.

Quinze jours après le malade quitte l'hôpital. Il a été revu trois mois plus tard, jouissant d'une bonne santé et sans que rien annonçât une récidive.

E. — *Région sous-hyoïdienne.*

Obs. CIXXII. — *Goître exophthalmique.* — Beaudos, trente-trois ans, couturière, entre le 9 août 1876. Première menstruation à dix ans; sept grossesses, terminées par des accouchements réguliers, le dernier, il y a un an. Manifestations strumeuses : conjonctivites, éruptions du cuir chevelu, leucorrhée. A eu depuis quelque temps des impressions morales très pénibles. Depuis huit mois, palpitations, saillie des yeux augmentant graduellement, élargissement du cou.

Actuellement : Exophthalmie binoculaire sans strabisme, ni diplopie, ni diminution de l'acuité visuelle; mais avec éblouissements, injection périkératique, et douleur sus-orbitaire pendant l'abaissement des paupières.

Corps thyroïde volumineux, mais non énorme. Palpitations ; souffle systolique de la base se prolongeant dans les vaisseaux du cou. Anémique et irritable depuis l'apparition du goître. Bromure de potassium fer et quinquina. Hydrothérapie. Sort au bout de trois semaines.

Obs. CDXXIII. — *Carcinome du corps thyroïde, suffocation imminente. Trachéotomie* in extremis. — *Amélioration momentanée, mais retour rapide des phénomènes dyspnéiques. Mort. Autopsie. Oblitération partielle de la jugulaire interne par des végétations cancéreuses. Embolie dans la branche droite de l'artère pulmonaire.*

(Observ. rapportée, *in extenso* dans la première partie du volume, seizième leçon, p. 344-48.)

*Obs. CDXXIV. — *Carcinome kystique du corps thyroïde.* — M. A., quarante ans, vu pour la première fois le 4 mars 1876. Présente actuellement une augmentation de volume du lobe droit du corps thyroïde datant de quinze mois environ. Il est revenu dans les premiers jours de juin. Depuis trois mois la tumeur avait suivi une marche aiguë, et déterminé une dilatation énorme de toutes les veines de la région et surtout de la jugulaire externe.

4 juillet. — Introduction d'un tube laissé à demeure et injections de perchlorure de fer.

Le lobe droit recouvrant la fourchette du sternum, rejetait fortement la trachée et le larynx à gauche, passait au-dessous du sterno-mastoïdien, jusqu'à son bord postérieur, arrivait à l'os hyoïde en rejetant en dehors les muscles hyo, thyro et omoplato-hyoïdiens. Cornage.

La moitié inférieure de la tumeur est solide; la moitié supérieure a la consistance des kystes aréolaires; sur le côté, on perçoit une fausse fluctuation qui eût pu faire croire à un kyste multiloculaire.

Le trocart a été passé obliquement de bas en haut et de dedans en dehors; l'orifice d'entrée se trouvant au niveau de la fourchette du sternum, le trou de sortie au niveau de la partie supérieure et externe. Les parties solides et les parties fluctuantes ont été ainsi traversées. Il est sorti deux cuillerées de sérosité sanguinolente qui donne un caillot au contact de l'air.

Quinze jours plus tard, apparition d'un ganglion sur la face antérieure de la tumeur; comme on reconnaît qu'il s'agit d'un cancer, on s'abstient de toute opération.

Le malade retourne chez lui au commencement d'octobre. L'opération a diminué momentanément l'obstacle à l'entrée de l'air ; la tumeur augmente peu de volume, mais l'état général devient de plus en plus mauvais.

Obs. CDXXV. — *Carcinome thyroïdien compliqué de kyste. Ponction. Drainage.* — Pinet (Victorine), soixante ans, entre le 29 mars 1876, salle Sainte-Marthe, 52, pour une tumeur du cou. Réglée à quinze ans, menstruation très régulière jusqu'à cinquante ans, sept grossesses, dont six terminées par des accouchements réguliers. Dans le dernier qui date de trente ans, le travail fut long et douloureux, et, dit-elle, les cris et les efforts furent le point de départ d'un goître qui disparut en trois semaines par l'application de pommades iodées. Depuis lors rien

d'anormal dans la région, lorsqu'au mois d'août 1875, sans cause connue, elle vit le côté gauche de la thyroïde acquérir en cinq semaines le volume d'une pomme; en même temps, le côté droit devenait également le siège d'un développement anormal. Pas de douleurs, pas de troubles fonctionnels. Pendant trois mois état stationnaire. A la fin de décembre, le côté droit acquit rapidement des proportions considérables; alors apparurent une forte dyspnée, surtout quand la malade montait un escalier ou était dans le décubitus dorsal; de la dysphagie, de l'insomnie, des céphalalgies fréquentes et intenses, de l'anxiété et de l'amaigrissement

Aujourd'hui toute la région sous-hyoïdienne est le siège d'une tumeur irrégulière, bosselée, du volume d'un œuf d'autruche, qui s'étend plus à gauche où elle déborde le sterno-mastoïdien, qu'à droite où elle s'arrête au niveau de ce muscle. La peau qui la recouvre est rougeâtre, violacée par places; au-dessous d'elle les veines très dilatées se gonflent au moindre effort. Ces veines se continuent avec celles de la partie supérieure et antérieure de la poitrine qui sont également très apparentes et très dilatées dans une étendue de 10 centimètres.

Au toucher, la surface est également bosselée, irrégulière; elle est immobile; dans presque toute son étendue elle offre une fluctuation douteuse, excepté en arrière et à la périphérie où nous trouvons des masses solides de consistance fibreuse. Pas d'adhérence à la peau, à gauche la tumeur adhère aux muscles sous-hyoïdiens par sa face profonde, soulève le sterno-mastoïdien, comprime la trachée qu'elle refoule en arrière; à droite, elle n'empiète pas sur les régions voisines. Pas de battements anormaux dans les gros vaisseaux. Pas de ganglions envahis. La compression du larynx et de la trachée est telle que la voix s'entend à peine et que la dyspnée est extrême. Les potages passent difficilement.

30 mars. — Ponction et introduction d'un tube de caoutchouc non fenêtré dans les deux kystes. L'insomnie, la dyspnée, la gêne de la glutition, bien que diminuées, persistent. Peu de soulagement. P = 85; T = 38.

31. — Même état. Peu de sommeil. Bouillon, potage, cataplasmes. P = 90; T = 38,2.

4 avril. — Même état. On fenêtre le tube de caoutchouc; il ne vient que quelques gouttelettes d'un liquide sanguin. Pensant que des caillots obstruent les trous, on fait des injections d'eau pour les déboucher, aucun écoulement. P. = 82; T = 38.

5. — Même état. P = 85; T = 38,1.

6. — La malade n'a pu dormir, malgré une potion opiacée administrée le soir. A tout instant, elle est réveillée par la suffocation. On enlève le tube à drainage. P = 88; T = 38,5.

7 avril. — Une fois le tube retiré, il s'est écoulé du liquide séro-san-

guin ; la malade s'est trouvée soulagée et a pu reposer un peu dans la nuit. P = 84; T = 38.

8 avril. — Les accès de suffocation reparaissent ; malgré tous les médicaments administrés, affaissement extrême.

20 avril. — Mort par asphyxie (1).

F. — *Région sus-claviculaire.*

*Obs. CDXXVI. — *Kyste sébacé suppuré.* — Mlle P..., vingt-six ans, porte depuis plus de trois ans dans la région sus-claviculaire, du côté gauche sur le trajet de la veine jugulaire externe un kyste sébacé, suppuré depuis huit jours.

14 février 1876. — En raison de la minceur des téguments qui recouvrent les parois du kyste et l'adhérence continue de ses parois aux tissus voisins, et surtout du contact de la veine jugulaire, une incision cruciale est nécessaire pour enlever la tumeur. La dissection est faite avec le bistouri et les ciseaux. Plusieurs petites artérioles ouvertes auraient gêné l'opération sans l'emploi des pinces hémostatiques.

Guérison en quelques jours.

§ III

Tronc.

Parmi les dix observations deux seulement méritent une mention particulière. Elles sont relatives à deux tumeurs volumineuses de la paroi antérieure de l'abdomen. On peut rapprocher celle de l'observation CDXXXIV d'une autre de même nature rapportée dans le premier volume de nos cliniques de Saint-Louis (Obs. DXVI, p. 567). Chez la malade actuelle la tumeur avait acquis en six mois le volume d'un œuf d'autruche ; elle était apparue primitivement au voisinage de la crête iliaque, et dans son développement elle s'était étendue en dedans jusqu'à la ligne blanche, en bas vers l'insertion pubienne de l'arcade crurale, recouverte en partie par les muscles, elle était dure, assez régulière, il était difficile de dire jusqu'où elle s'étendait en profondeur. Lorsque nous l'enlevâmes nous eûmes soin de disséquer avec beaucoup de précaution en suivant la

(1) L'autopsie n'a pu être faite.

capsule vers sa face profonde de manière à ne pas ouvrir le péritoine auquel elle adhérait.

Nous avions retrouvé en partie les mêmes conditions chez l'homme de l'observation DXVI des cliniques de 1875.

Apparition spontanée, développement rapide, tendance à gagner la cavité abdominale en passant au-dessous des muscles. Les différences fondamentales venaient de ce que dans le second cas la tumeur datait de moins longtemps. Lorsque nous opérâmes le malade il y avait deux mois à peine qu'il s'était aperçu de son existence.

Un fait analogue est mentionné dans l'observation CDXXXV. Ici encore la tumeur part du voisinage de l'épine iliaque antéro-supérieure; elle grossit vite, gagne les couches profondes et vient se fixer à la surface du péritoine auquel elle adhérait largement lorsque nous l'enlevâmes. Inutile de faire remarquer que, comme dans les deux autres cas, nous nous gardâmes soigneusement d'ouvrir la cavité péritonéale, nous préférâmes pour plus de sûreté couper le large pédicule par lequel la tumeur lui adhérait et le laisser en place. Les deux opérations furent heureuses; dans le second cas même la malade était enceinte, le cours de la grossesse ne fut nullement entravé, et elle accoucha deux mois après l'opération lorsque la guérison de la plaie était complète depuis longtemps.

Ces considérations que je ne pouvais me dispenser de présenter ici ne sont point les seules auxquelles puissent donner lieu les tumeurs fibreuses ou fibro-plastiques développées dans la paroi du ventre. C'est surtout chez la femme qu'elles présentent des particularités tout à fait curieuses. Les personnes que cette question intéresse pourront trouver des détails circonstanciés dans un de nos ouvrages relatif aux tumeurs abdominales et qui est actuellement sous presse.

A. — *Région dorsale.*

Obs. CDXXVII. — *Atrophie des muscles de la région postérieure droite du dos à la suite d'une variole.*

Bienvenu (François) trente-trois ans, raboteur, entre le 27 novembre 1876, salle Sainte-Marthe, 18. Fort et bien constitué.

Il y a trois mois, il a gardé le lit pendant six semaines pour une variole et à la suite de ce repos prolongé certains mouvements du bras droit, en particulier ceux d'élévation, étaient presque impossibles. Il attribuait cette difficulté à la faiblesse, n'éprouvait aucune douleur dans les différentes régions. L'épaule du même côté était tombante et, malgré ses efforts, il ne parvenait pas à l'élever.

Actuellement, les vêtements étant abaissés jusqu'à la ceinture, nous constatons l'état suivant: le bras et l'avant-bras droit ont le même volume que ceux du côté opposé ; les mouvements de l'avant-bras et une partie de ceux du bras sont intacts; mais dans les mouvements d'élévation il a peine à atteindre la position horizontale; pour que le membre devienne vertical il faut que le malade s'aide du bras gauche ou que le chirurgien fasse lui-même basculer l'omoplate. Sa moitié postérieure droite du thorax est déprimée, aplatie, la peau est flasque et dans tous les mouvements du bras on ne voit pas la saillie des muscles sous la peau. L'espace occupé par le grand dorsal est déprimé, le bord spinal de l'omoplate fait une saillie sous laquelle on peut introduire deux doigts. Atrophie du rhomboïde et du grand dentelé : tous les mouvements produits par ces deux muscles sont abolis. Le malade peut porter le bras en arrière et peut l'élever jusqu'à l'horizontale; en effet le deltoïde est intact ; mais il ne peut lui faire prendre la position verticale.

La sensibilité et la température sont normales et ne se distinguent pas de celles du côté opposé.

Tous les muscles atrophiés sont susceptibles de se contracter sous l'influence d'un courant électrique. Électrisation chaque jour pendant un quart d'heure. Bain sulfureux tous les deux jours.

11 décembre. — Le malade peut porter ses mains à la tête.

15. — Il peut faire prendre au membre la position verticale ; mais les muscles n'ont pas encore repris leur volume normal.

Le malade quitte le service le 19 décembre.

Obs. CDXXVIII. — *Kyste sébacé du dos. Extirpation.*

Caballot (Victor), vingt-huit ans, chauffeur, entre le 28 novembre 1876.

Porte depuis huit mois vers le bord axillaire de l'omoplate une tumeur régulièrement sphérique présentant actuellement le volume d'une mandarine. Elle est indolente, semi-fluctuante, surmontée d'un point noir au sommet ; rien dans les ganglions.

28 novembre. — Extirpation. Incision de la peau. Énucléation de la tumeur avec les doigts et la spatule

A la coupe on reconnaît que c'est un kyste sébacé dont l'enveloppe présente un demi-centimètre d'épaisseur.

Pansement d'après notre procédé habituel. Guérison au bout de huit jours.

B. — *Région thoracique.*

Obs. CDXXIX. — *Abcès froid idiopathique de la paroi thoracique.* — Pepilot (Louis), cinquante-cinq ans, chiffonnier, entre le 30 juillet 1875, salle Saint-Augustin, 52 ; maigre, cachectique. Alimentation insuffisante, mauvaise hygiène.

Depuis un mois il porte à la partie droite de la région thoracique une tumeur apparue sans cause déterminante.

Au niveau de l'angle des neuvième, dixième et onzième côtes droites tumeur du volume d'un œuf de dinde, indolente, fluctuante, située sous la peau qui est libre et d'aspect normal. Les os voisins et éloignés paraissent sains. L'inspection des organes thoraciques ne révèle aucune altération ; il en est de même des autres viscères. Il s'agit évidemment d'un abcès froid idiopathique.

31 juillet. — Ponction. Issue d'un pus verdâtre, bien lié, chargé de quelques grumeaux. Nous laissons à demeure un tube élastique fenêtré pour faire des lavages alcoolisés, traitement général, suppuration modérée. Les jours suivants, pas de fièvre.

5 août. — La suppuration diminue. Le 7, nous retirons le drain et le malade sort. Huit jours après, il revient complètement guéri.

Obs. CDXXX. — *Abcès froid idiopathique de la paroi thoracique.* — Molteri (Arsène), vingt ans, chemisier, entre le 18 février 1876, salle Sainte-Marthe, 5 ; fort, vigoureux, sansa ntécédents pathologiques : pas de syphilis ni de scrofule. Il y a quinze jours, sans cause connue, il remarqua au niveau de l'appendice xiphoïde, un peu à droite, une tumeur indolente du volume d'un œuf de poule ; pas de rougeur de la peau, pas de douleurs lancinantes, fluctuation manifeste ; irréductibilité. Le sternum paraît sain ainsi que la clavicule et le tissu osseux environnant. Pas de ganglions ; fièvre nulle. Il s'agit d'un abcès froid idiopathique de la paroi thoracique. Passage d'un drain ; pus bien lié, grisâtre, injections et lavages iodés, traitement général reconstituant. Suppuration franche pendant quinze jours.

1er mars. — Suppuration presque nulle.

10. — Suppuration tarie, on retire le drain. Le 11, le malade sort guéri.

Obs. CDXXXI. — *Kyste hydatique suppuré du grand pectoral* — Rey (Eugène), trente-deux ans, boulanger, entre le 4 janvier 1876, salle Saint-Augustin, 7 ; depuis trois mois, douleurs sur la paroi interne de l'aisselle, exagérées par la pression et les mouvements ; un mois plus tard, apparition au même niveau d'un gonflement qui a augmenté peu à peu. Fièvre, inappétence et insomnie.

On trouve actuellement dans l'épaisseur du grand pectoral une tumeur grosse comme le poing. La peau qui la recouvre est beaucoup plus

chaude que celle des parties voisines. Cette tumeur est pâteuse, fluctuante au centre; irréductible, douloureuse à la pression. Ponction avec le bistouri au niveau du point le plus fluctuant, issue de pus contenant des hydatides. En explorant avec le doigt la cavité du kyste, nous constatons qu'il est réellement situé dans l'épaisseur même des muscles et qu'il envoie un prolongement dans l'aisselle. Suture des deux tiers supérieurs de la plaie; tube à drainage dans la partie déclive. Pansement simple alcoolisé. Guérison le 29 janvier.

Obs. CDXXXII.—*Lipome volumineux de la paroi antérieure du thorax. Extirpation. Guérison.* — Roux (Rosalie) quarante-neuf ans, entre le 24 avril 1876, salle Sainte-Marthe, 50. Depuis douze ans, porte dans la région thoracique, au-dessous du sein droit une tumeur molle, indolente, qui atteint, il y a un an, le volume d'un œuf de poule. Aujourd'hui, la circonférence de la base est de 38 centimètres, son diamètre vertical de 26, son diamètre transversal de 23.

Elle est sphéroïdale et a tout l'aspect d'une mamelle surnuméraire. Consistance molle, pâteuse; au toucher, on reconnaît que la tumeur est graisseuse, composée de plusieurs lobules isolés et qu'elle adhère aux parties profondes.

29 avril. — La tumeur est circonscrite par deux incisions curvilignes et nous disséquons la peau en suivant la capsule cellulo-fibreuse qu'elle enveloppe. Réunion et pansement d'après notre procédé habituel. Guérison au bout de trois semaines.

Obs. CDXXXIII. — *Adénite aiguë suppurée de l'aisselle.* — Chaignon (Eugène), dix-sept ans, feuillagiste, entre le 28 juin 1875, salle Saint-Augustin, 30. Scrofuleux, adénite aiguë développée depuis un mois et sans cause connue dans l'aisselle droite et présentant actuellement le volume d'un œuf de pigeon.

Incision; évacuation du pus. Cataplasme, repos. Guérison au bout de huit jours.

Obs. CDXXXIV. — *Tumeur cornée de la région mammaire chez un homme. Extirpation.* — Denis (Auguste), vérificateur en bâtiment, trente-sept ans, entre le 25 novembre 1876. Obèse; scrofuleux, a eu trois pleurésies; la première du côté gauche à vingt et un ans; les deux autres successivement à droite et à gauche à vingt-deux ans. Ce malade, qui était alors soldat, fut réformé. L'obésité, aujourd'hui considérable, s'est développée à partir de la vingt-troisième année. Père mort d'un cancer de l'estomac. Il y a quinze mois, sans causes connues, apparition dans la région mammaire droite, d'une petite tumeur arrondie, dure, indolente, qui resta stationnaire pendant quatre mois. Depuis cette époque, elle a évolué lentement, la peau rouge d'abord est devenue violette, puis noirâtre à la surface de la tumeur. Pas de douleurs spontanées, douleurs légères à la pression.

25 octobre. — A quatre travers de doigt au-dessous du mamelon

droit tumeur du volume d'une noisette. La peau qui la recouvre est réduite à une couche épithéliale mince, racornie, noirâtre, très adhérente sur une étendue d'un centimètre carré. Elle est manifestement développée dans la couche superficielle du derme, bien limitée, régulièrement arrondie et offre à la pression une consistance pierreuse : elle se déplace facilement sur les couches profondes. On la soulève en totalité en plissant la peau entre les doigts. Aucune production de même nature dans les différents points de l'organisme (Voir 1re part., p. 159, fig. 40.) Les ganglions axillaires sont sains.

Extirpation avec le bistouri.

Examen microscopique : Production cornée développée dans un follicule pileux.

Outre cette tumeur, ce malade est atteint d'une ostéite chronique suppurée de l'extrémité inférieure des deux os de l'avant-bras, ponction de l'abcès, drainage, injection iodée. Guérison au bout de six mois.

C. — *Paroi abdominale antérieure.*

Obs. CDXXXIV. — *Sarcome de la paroi abdominale. Ablation. Guérison.* — Nathalis (Henriette), vingt-deux ans, mécanicienne, entre le 9 février 1876, salle Sainte-Marthe, 38, pour une tumeur développée dans la paroi abdominale du côté gauche. Les règles sont apparues à douze ans et ont toujours été régulières. Mariée depuis quatre ans, elle a eu trois enfants ; le dernier en novembre 1875.

Au mois de juillet dernier, elle vit apparaître sans cause connue, au niveau de l'épine iliaque antérieure et supérieure, une tumeur du volume d'un œuf, complètement indolente, même à la pression. Pendant tout le temps de la grossesse, cette tumeur resta stationnaire, mais quelques jours après l'accouchement, c'est-à-dire depuis quatre mois, elle a pris un développement considérable.

Aujourd'hui, elle a la forme et le volume d'un œuf d'autruche. A sa surface, la peau est tendue, un peu bosselée; sa coloration est normale, les veines sous-jacentes sont dilatées. Ses limites sont : en haut, une ligne qui partirait de l'épine iliaque antérieure et supérieure, pour aboutir à 2 centimètres au-dessus de l'ombilic; en bas, le ligament de Fallope ; en dedans, la ligne blanche ; en dehors, l'épine iliaque antérieure et supérieure. Le relief est considérable, surtout au centre. Au toucher, la tumeur est peu mobile, plus douloureuse, de consistance fibreuse. La peau, ainsi que la couche graisseuse sous-cutanée qui est épaissie, sont mobiles à sa surface. Il est difficile de déterminer les rapports avec les muscles, le péritoine et la cavité abdominale. On constate cependant, en plaçant le malade dans diverses positions et en faisant contracter les muscles abdominaux, que dans plusieurs points et plus spécialement à la partie inférieure et ex-

terne, ces muscles sont soulevés et comme étalés, durs et adhérents sur les bords : dans d'autres points et surtout du côté interne, on ne les sent pas, mais il semble que la masse morbide, contrairement à ce qui a lieu pour la partie externe, s'enfonce dans la cavité abdominale elle-même. Bien qu'il ne soit pas possible par le palper, en raison de la laxité plus grande des parois à ce niveau, de dire si la tumeur est intra ou extra-péritonéale, nous supposons en tenant compte des rapports des muscles avec le reste de la tumeur, qu'elle est implantée à la face externe du péritoine dans la presque totalité de son étendue.

Il semble que les connexions avec la fosse iliaque soient plus apparentes que réelles, que la partie profonde se rapproche plutôt du ligament de Fallope et de l'épine iliaque, à laquelle elle est manifestement reliée par un cordon du volume du doigt, épais, résistant, qui se dirige de ce côté.

19 février. — Nous incisons avec le bistouri la peau et les tissus sous-jacents le plus près possible du ligament de Fallope, parallèlement au pli de l'aine, en ayant soin de dépasser la tumeur à ses deux extrémités pour mieux la mettre à nu. Nous sectionnons ensuite les muscles et nous arrivons sur la capsule qui entoure la tumeur. Nous en disséquons rapidement la face externe, tandis que sur les bords et à la face profonde nous suivons la capsule ; par places, nous disséquons entre cette capsule et le tissu propre de la tumeur pour ne pas ouvrir involontairement le péritoine : nous agissons avec la même précaution au niveau du prolongement que la tumeur envoie du côté de l'épine iliaque. Nous nous servons de la pince à dent de souris pour disséquer, de celle de Museux pour attirer la tumeur, et de nos pinces ordinaires pour l'hémostasie temporaire, pendant le cours de l'opération.

Celle-ci terminée, nous fermons la partie interne de la plaie par six points de suture métallique, et nous laissons libre l'angle externe afin que le pus s'écoule facilement et que les pinces hémostatiques et le tube à drainage qui sert de mèche puissent être aisément enlevés. Examen microscopique : sarcome fasciculé. Les pinces hémostatiques, supportées elles-mêmes par une éponge, sont laissées en place pendant six heures. La plaie fut pansée avec la charpie imbibée d'eau alcoolisée et recouverte par un épais bandage ouaté en compressif.

Le jour de l'opération la malade eut un peu de fièvre, la nuit fut assez bonne. Les jours suivants pas de réaction. T = 37, P = 80. Les liquides fournis par la plaie furent peu abondants, et trouvèrent un écoulement facile. Au bout de trois semaines, la cicatrisation était complète et la malade quittait notre service.

Obs. CDXXXV. — *Fibrome implanté à la face externe du péritoine, au-dessus de l'arcade crurale chez une femme enceinte de* sept *mois. Ablation. Guérison. Accouchement à terme.* — Larbi (Marie), vingt-huit ans, con-

turière, entre le 27 août 1875, salle Sainte-Marthe, 67. Menstruation régulière depuis l'âge de dix-sept ans. Deux grossesses à terme et deux avortements.

Il y a trois ans, à la suite de sa dernière grossesse, elle remarqua vers l'extrémité externe de l'arcade crurale, une grosseur du volume d'une noisette indolente et dont elle ne se préoccupa pas. Pendant deux ans cette tumeur resta stationnaire. Au commencement de la troisième année, elle grossit rapidement et s'étendit surtout dans le sens transversal. Cet accroissement inquiéta la malade qui consulta plusieurs chirurgiens français et étrangers : tous furent d'avis qu'il fallait enlever promptement cette production; mais, la malade qui refusa d'abord l'opération a tellement souffert depuis six mois, qu'elle la réclame aujourd'hui.

Nous voyons à la partie inférieure de l'abdomen, immédiatement au-dessus de l'arcade crurale droite, une tumeur bien limitée, ovoïde, dont la grosse extrémité se dirige en bas et en dedans. Sa direction est sensiblement parallèle à celle du ligament de Fallope; elle forme une saillie de 5 centimètres dans sa plus grande épaisseur. Son grand axe, oblique d'arrière en avant, de haut en bas et de dehors en dedans, présente une longueur de 18 centimètres, et s'étend de la partie moyenne de la crête iliaque jusqu'au niveau du bord externe du muscle droit du même côté. Son petit axe, presque vertical, a dans sa plus grande étendue 7 centimètres. Elle est manifestement située dans les couches profondes de la paroi abdominale; on voit qu'elle a refoulé successivement les muscles qui la recouvrent pour devenir sous-cutanée.

Située d'abord assez loin de l'os iliaque, elle s'accole aujourd'hui à son bord supérieur. Au palper, elle est dure, solide, résistante, bosselée; ses bosselures sont larges et séparées par des sillons peu profonds; de plus elle est irréductible et ne présente aucune trace de fluctuation. Les téguments qui la recouvrent sont sains, glissent facilement à la surface et n'offrent ni changement de coloration, ni élévation de température, ni vascularisation apparente. Elle adhère intimement aux parties profondes, est le siège de douleurs vives, lancinantes, qui reviennent par accès et cessent pour reparaître à la suite d'un mouvement brusque, d'une pression légère ou même spontanément.

Néanmoins l'état général est bon et nous ne trouvons aucune complication du côté des ganglions de l'aine ni des voies digestives.

Il s'agit manifestement d'une tumeur fibreuse, qui a pris naissance sur le péritoine, à la face externe duquel elle adhère par un pédicule élargi et qui a peu à peu refoulé le tissu cellulaire et les muscles de la daroi abdominale (grand oblique, petit oblique et transverse) avant de faire saillir la peau. L'ablation est urgente.

4 septembre. — Au moyen du bistouri, nous faisons une incision

de 2 centimètres parallèlement au grand axe de la tumeur, nous mettons à nu les plans musculaires de la paroi abdominale, auxquels elle est reliée par des tractus fibreux résistants ; nous disséquons avec soin en commençant par la face antérieure et la périphérie. Dès que la tumeur est en partie énucléée, des aides la saisissent avec des pinces de Museux pendant que nous continuons à la disséquer jusqu'au péritoine. Nous reconnaissons alors qu'elle contracte avec la face externe de cette séreuse des adhérences étendues. A ce moment la difficulté augmente, et pour plus de sûreté nous coupons le pédicule dans le but de mieux voir et de mieux ménager le péritoine. Nous trouvons que la portion adhérente forme une lame d'un demi-millimètre d'épaisseur, qui appartient plutôt à une sorte d'enveloppe propre qu'au péritoine lui-même. Aussi nous nous contentons de la disséquer sans exciser ce dernier. Des pinces hémostatiques appliquées sur les vaisseaux, qui sont du reste peu abondants, au fur et à mesure qu'on les rencontre, permettent d'opérer à sec. Les lèvres de la plaie sont ensuite réunies par quelques points de suture, sauf à la partie déclive où nous laissons les pinces à demeure et un tube élastique fenêtré pour faciliter l'écoulement du pus.

L'adhérence au feuillet fibreux du péritoine est de forme quadrilatère : elle a 10 centimètres de longueur, 4 centimètres de largeur. Nous aurions pu, comme Nélaton, exciser la portion du péritoine adhérente à la tumeur et en faire ensuite la suture ; mais cette pratique serait inutile et d'autant plus dangereuse que la malade est dans un état de grossesse avancée.

A la coupe, la production morbide est lisse, peu vasculaire, très dense, résistante, blanc nacré, d'une dureté fibreuse : quelque temps après son exposition à l'air, elle devient rosée. La surface extérieure est ovoïde et lobulée à sa grosse extrémité.

Le microscope montre que la tumeur est constituée par du tissu fibreux dont la vascularisation est appréciable vers la superficie, et que, vers le centre, elle contient des éléments embryonnaires, dont quelques-uns sont simplement sphériques et nucléaires, dont les autres sont fusiformes.

L'opération terminée, nous appliquons des compresses alcoolisées et un appareil ouaté. Le lendemain nous retirons les pinces. Nous changeons chaque jour le pansement ouaté et alcoolisé. Pas d'accidents consécutifs. Réunion dès le deuxième jour : appétit excellent, nuits calmes, pas de fièvre. La malade sort le 8 octobre. Deux mois après un de nos confrères distingués de Lyon nous écrit que la malade vient d'accoucher heureusement et à terme dans son service d'hôpital.

§ IV

Membre supérieur.

L'observation CDXXXVII offre un curieux exemple de l'évolution maligne et de la généralisation d'un sarcome. On enlève une première fois une tumeur dure et bien limitée du bras ; les ganglions étaient absolument sains, la marche, quoique rapide, n'avait point été jusque-là trop formidable. L'ablation est faite de manière à extirper radicalement la tumeur. Cependant, au bout de quelques mois, une récidive se montre ; on l'enlève sans être plus heureux que la première fois, et lorsque le malade revint nous trouver, nous l'engageâmes à sacrifier son bras, n'espérant plus vaincre autrement la tendance à la repullulation de la tumeur. Il hésite, met plusieurs mois à se décider, et enfin nous désarticulons l'épaule ; tout alla bien pendant un certain temps, puis survinrent des phénomènes d'apnée que rien n'expliquait et qui l'enlevèrent en deux jours. L'autopsie nous donna la raison de cette issue malheureuse ; il s'était fait une congestion pulmonaire très-intense autour de noyaux sarcomateux secondaires développés dans les deux poumons. Cette observation montre combien on doit être réservé dans ce pronostic de ces affections. Voilà une tumeur qui au premier aspect ressemble au fibrome pur au microscope ou diagnostique un sarcome fasciculé, c'est-à-dire la variété la plus bénigne, et cependant les récidives se font avec une rapidité et une ténacité qui se jouent de tous les moyens de traitement. Bien plus la tumeur se généralise et amène la mort.

Un autre sarcome développé au niveau du poignet, présentant les mêmes caractères et la même structure, que celui-ci récidiva comme lui après une première ablation. Cette fois pourtant nous avons lieu d'espérer que nous avons réussi à éviter la généralisation, car l'amputation a été faite aussitôt après l'apparition de la récidive (obs. CDXLIV).

Parmi les affections de la main mentionnons : 1° le fibrome de l'observation CDLVIII, qui s'était développé au milieu des muscles de l'éminence thénar et peut être rapproché des tumeurs dont nous avons parlé dans notre 13e leçon des cliniques de 1875 (p. 141).

2° Deux opérations destinées à remédier à des difformités de la main (syndactylie et flexion permanente des doigts). La première rendit au pouce le mouvement d'opposition, la seconde permit aux doigts d'acquérir leur degré d'extension normale (obs. CDLV-LVI).

3° Enfin une affection de la main sur la nature de laquelle plusieurs dermatologistes éminents ont été d'un avis différent et dont la description se trouve dans l'observation CDXLVIII.

A. — *Aisselle.*

Obs. CDXXXVI. — *Adénite chronique de l'aisselle (cause inconnue). Poussées aiguës. Ouverture d'un abcès. Lavages. Guérison.* — Bargère (Hortense), trente-six ans, entre le 11 mars 1876, salle Sainte-Marthe, 43.

Menstruation toujours régulière depuis l'âge de seize ans. Nullipare. Il y a deux ans, affection du col utérin, traitée par le cautère actuel.

Il y a trois ans, apparition sans cause connue d'une tumeur douloureuse dans l'aisselle gauche ; pendant deux ans elle resta sensiblement stationnaire, mais depuis lors les douleurs, en devenant plus aiguës, s'irradièrent vers le bras. Actuellement, une tumeur de la grosseur d'une orange siège sur la paroi interne du creux axillaire ; la peau qui la recouvre est sillonnée de veines dilatées ; elle est chaude et peu mobile.

11 mars. — Incision cruciale après chloroformisation. Pus verdâtre et en assez grande quantité. Introduisant le doigt dans la plaie, nous reconnaissons que la paroi présente plusieurs loges irrégulières, cloisonnées, communiquant entre elles. Les plus importantes de ces cloisons sont divisées pour savoir si elles contiennent de la matière caséeuse. Leur tissu est infiltré de lymphe plastique, en tout semblable à celle que l'on rencontre dans les phlegmasies franches ; nous nous dispensons de procéder à l'ablation des parois. Pour terminer, nous plaçons entre les lèvres de la plaie des mèches de charpie disposées en croix et imbibées d'alcool pur. Le contact de ces dernières suffit à prévenir une effusion sanguine. Dès que les pinces hémostatiques sont enlevées, pansement avec la charpie imbibée d'alcool, ouate, compresses et bandes compressives en forme de spica.

12. — T = 38, 4 P; = 120. Pas d'appétit, même pansement, bouillons.

13. — T = 38; P = 108; trois heures de sommeil pendant la nuit; bouillon, un peu de potage.

14. — T = 37, 9; P = 75; un peu d'appétit.

15. — T = 37, 4. La malade a dormi presque toute la nuit; ne souffre pas; mange avec appétit ses potages.

16. — La plaie commence à se couvrir de bourgeons charnus. État général bon.

16. — Même état; a mangé un peu de viande rôtie.

La malade sort guérie le 28 mars.

Obs. CDXIX. — *Adénite caséeuse de l'aisselle. Extirpation. Guérison.* — M. B., vingt ans, constitution lymphatique. Système adipeux très développé se présente avec une tumeur sous l'aisselle droite, traitée sans succès par plusieurs incisions.

3 septembre 1876. — Large incision cruciale, puis nous détachons avec les doigts un ganglion en voie de dégénérescence caséeuse.

Deux points de suture. Pansements avec mèches alcoolisées. Lavages d'eau alcoolisée. Cicatrisation lente (six semaines). Pas d'accidents. — Guérison.

B. — *Bras.*

Obs. CDXXXVII. — *Sarcome fasciculé du bras gauche. Extirpation. Récidive dans la cicatrice au bout de cinq mois. Nouvelle extirpation. Récidive au bout de quatre mois. Désarticulation de l'épaule deux mois plus tard. Mort. — Autopsie: Noyaux secondaires dans les poumons.* — Levert (Alfred), cinquante et un ans, mécanicien, entre le 12 janvier 1876, salle Saint-Augustin, 2, pour une tumeur occupant toute la partie postérieure du bras gauche et une partie de sa face antérieure.

C'est la quatrième fois qu'il entre pour la même affection. En novembre 1874, la tumeur qui avait été aperçue, trois mois auparavant à la suite d'un choc, avait la forme d'un ovale à grand axe longitudinal et parallèle au bord interne du biceps. Elle siégeait entre le biceps et le brachial antérieur dans le tissu cellulaire sous-cutané; libre à la surface de ces muscles, elle adhérait fortement à la peau, était extrêmement dure et de consistance uniforme. A part quelques fourmillements dans les doigts le malade ne ressentait rien et pouvait travailler.

La tumeur fut enlevée en totalité le 4 décembre 1874, en même temps que les téguments qui lui adhéraient. Guérison complète au bout de six semaines. L'examen microscopique fait par M. Ranvier montra que l'on avait eu affaire à un sarcome.

Au mois de mai de la même année récidive à l'angle supérieur de la cicatrice; ablation presque immédiate de la nouvelle tumeur (28 mai);

elle avait le volume d'une noisette, adhérait à l'aponévrose brachiale à la cicatrice, et au bord externe du triceps sur lequel elle empiétait. Tout ce qui adhérait au sarcome fut enlevé en même temps que lui. La structure est exactement la même que la première fois.

Le 10 octobre 1875, le malade revient pour la troisième fois. Trois noyaux nouveaux se sont développés, l'un dans l'épaisseur du biceps, les deux autres dans le triceps, tous les trois touchent aux limites de la cicatrice dont le centre est libre. Malgré nos instances le malade ne peut encore se décider à l'amputation du bras. Voyant que la tumeur grossit d'une manière inquiétante, il revient à l'hôpital le 12 janvier 1876. A ce moment, on trouve au niveau de la cicatrice de grosses bosselures occupant en totalité la face postéro-interne du membre; elles remontent jusqu'à l'union du 1/3 moyen et du 1/3 inférieur en suivant à peu près le trajet des gros vaisseaux.

En bas la tumeur fait corps avec la peau et les parties profondes. La masse morbide a une dureté extrême, elle est fixe, sauf à la partie supérieure, elle n'est douloureuse ni spontanément ni à la pression. Le pouls radial est imperceptible, la sensibilité de la main et de l'avant bras très-obtuse, le petit doigt à demi fléchi ne peut être étendu. L'état général, quoique satisfaisant encore, a été notablement altéré depuis le début. A sa première entrée, le malade était vigoureux, il avait un certain embonpoint; depuis lors, il s'est amaigri, la coloration du visage a fait place à une teinte cireuse.

15 janvier. — Désarticulation de l'épaule. Pincement des vaisseaux. Pansement à la charpie imbibée d'eau alcoolisée, fer. v. q. q. alcoolature d'aconit. Examen de la tumeur à la loupe. A 3 centimètres au-dessous de l'articulation, l'artère et la veine humérales, les nerfs médian cubital et radial sont compris dans son épaisseur.

16. — TM = 38,2. P = 104. PV. = 98. Douleur locale. Inappétence.

17. — TM = 373. TV = 381. Amélioration. On enlève une partie des pinces; trois seulement restent encore en place. Pansement ouate.

18. — TM = 38,1. TV = 38,4 PV = 95.

19. — TM = 38,4. TV = 38,4 PV = 83.

20. — TM = 38,1. TV = 38,3. Amélioration notable.

21. — TM = 37,4. TV = 38,4.

22. — TM = 38,3. TV = 38,4.

23. — TM = 38. TV = 38,2.

24. — TM = 37,4. TV = 38.

25. — TM = 38. TV = 39. Ce jour-là, hémorrhagie secondaire à dix heures et demie du matin. Au moment de la visite, le malade s'en aperçoit et appelle aussitôt l'interne. Compression immédiate, après l'enlèvement du pansement, une pince hémostatique sur l'humérale. la quantité de sang perdue a été très petite. Pansement, la charpie alcoolisée.

26. — TM = 38. TV = 38.

27. — TM = 38. TV = 38. Un érysipèle étant apparu chez un opéré dans la salle Saint-Augustin à peu de distance du lit du malade, nous le transportons au chalet ; son état est d'ailleurs excellent, la plaie s'est réunie en partie, l'appétit est bon, la face reprend une apparence satisfaisante.

28. — TM = 37,4. TV = 38.

29. — TM = 37,2. TV = 38. A pu se lever pendant deux heures.

30. — TM = 37,3. TV = 37,4. S'est levé de nouveau, mais il a été obligé de se recoucher à cause d'un léger frisson. Toux, expectoration muqueuse. Quelques râles ronflants dans les deux poumons. Rien à la percussion.

31. — TM = 37. TV = 37,3. A pu se lever, pas de nouveaux frissons. Toux moins fréquente que la veille. Accès de dyspnée pendant la nuit.

1er février. — TM = 36,2. TV = 37,5.

2. — — TM = 37,4. TV = 37,3. La dyspnée a notablement augmenté, elle est continuelle, de temps en temps accès de suffocation Rien de nouveau à l'auscultation sauf quelques râles sibilants et muqueux vers la base et des deux côtés. Rien à la percussion, pas de cornage. La voix est assez bonne, même au moment des accès. Rien au cœur, un peu de refroidissement des extrémités ; lèvres plus pâles que les jours précédents. Rien dans l'urine.

3. — TM = 37. Les phénomènes des jours précédents s'accentuent, l'algidité augmente et le malade succombe le soir à quatre heures dans un accès de suffocation.

Autopsie faite vingt-quatre heures après la mort. Rien au niveau de la plaie qui n'a plus guère que le diamètre d'une pièce de 2 francs.

Poumon droit. Emphysème du bord antérieur. A la coupe, rien dans le lobe supérieur, sauf un peu de bronchite.

Dans le lobe moyen, l'instrument tranchant rencontre vers la partie centrale un corps dur lardacé que l'on ne divise qu'avec beaucoup de peine au moyen de l'encéphalotome. A la coupe on voit un noyau gris d'aspect fibreux de consistance très dure, développé au centre même du lobe : congestion intense du parenchyme. Le tissu pulmonaire peut néanmoins surnager. La masse est homogène, elle a le volume d'une aveline, les bronches ne la traversent point et forment autour d'elle des culs-de-sac dont plusieurs sont dilatés ; œdème dans tout le lobe inférieur.

Poumon gauche, trois noyaux de même nature dans le lobe inférieur, congestion et œdème de voisinage ; rien dans les autres viscères.

C. — *Avant-bras.*

Obs. CDXXXVIII. — *Phlegmon diffus de l'avant-bras consécutif à une*

petite plaie contuse de la main. — Daumont (Rieul), trente-trois ans, fumiste, entre le 23 octobre 1876, salle Sainte-Marthe, 12. Il y a quinze jours, se fit une plaie contuse du poignet droit dans une chute et négligea de la soigner.

Actuellement : il a eu un phlegmon diffus de l'avant-bras qui a débuté il y a six jours. La plaie est cautérisée et ne présente aucune complication, quatre incisions longitudinales sur la face antérieure de l'avant-bras. Deux en haut, deux en bas. Pus en grande quantité, mêlé à du sang. Cataplasmes. Immobilisation du bras dans une gouttière.

6 novembre. — Le phlegmon est guéri, les incisions sont cicatrisées, mais les doigts restent immobiles dans la demi-flexion.

7. — Extension forcée maintenue au moyen d'un appareil ouaté à attelle postérieure.

16. — Disparition de la raideur. — Guérison complète.

Obs. CDXXXIX. — *Lymphangite suppurée de l'avant-bras consécutive à une plaie de la main.* — Trouvé (Pierre), cinquante-deux ans, charpentier, entre le 9 avril 1876, salle Sainte-Marthe, 32. Abcès successifs de la face palmaire développés au niveau de la cicatrice d'une petite plaie fermée depuis longtemps; le dernier produit une lymphangite étendue de l'avant-bras qui suppure et s'accompagne d'adénite du coude et de l'aisselle.

Bains locaux. Cataplasmes. Immobilisation du bras, vin de quinquina et sirop d'iodure de fer. Quitte l'hôpital le 6 mai, presque guéri.

Obs. CDXL. — *Dermite aiguë limitée d'apparence suspecte du poignet. Extirpation de la tumeur qu'elle forme. Guérison.* — Joigny (J. B.), vingt-six ans, tonnelier, entre le 11 juillet 1876, salle Sainte-Marthe, 80. Il y a sept jours, apparition sans cause connue d'une vésicule sur la face dorsale du poignet. Il sort un liquide rougeâtre. Cataplasmes arrosés de teinture d'arnica; au bout de trois jours, l'ulcération s'élargit et s'entoure d'un liséré rougeâtre ; depuis lors, elle a toujours de la tendance à s'étendre.

Aujourd'hui : tumeur limitée du diamètre d'une pièce de deux francs saillante de 3 millimètres, surmontée d'une ulcération centrale dont les bords sont à pic. La teinte générale est groseille, son aspect est celui d'une pustule maligne en voie d'évolution. L'affection semble purement locale; il n'y a ni collapsus, ni fièvre, ni troubles digestifs.

Les diagnostics suivants ont été portés par nos confères de l'hôpital :

1° Sarcome cutané à marche aiguë (M. Hilairet);

2° Dermite aiguë simple (MM. Vidal, Lallier, Besnier et Fournier). En présence de ces divergences, et considérant la gravité du pronostic dans le cas où la première opinion serait exacte, nous nous déterminons à faire l'ablation, opération facile et sans le moindre danger.

15 juillet. — Chloroformisation. Extirpation avec le bistouri; la

tumeur ne dépasse pas la couche profonde du derme, et elle n'a aucune adhérence avec les tissus voisins.

Examen microscopique. — Dermite aiguë accompagnée d'une irritation de la couche sous-dermique (André). Suture de la plaie avec trois épingles. Réunion par première intention, sort le onzième jour.

Obs. CDXLI. — *Synovite de l'extenseur commun probablement de cause syphilitique.* — Gay (Marie), dix-neuf ans, entre le 7 mars 1876, salle Sainte-Marthe, 2. Réglée régulièrement depuis l'âge de quatorze ans. Nullipare. N'aurait jamais eu ni éruptions cutanées suspectes, ni laryngites, ni ulcérations génitales d'aucune sorte. Elle porte néanmoins sur les deux jambes de nombreuses cicatrices légèrement déformées et circinées, dont les unes ont une coloration blanc mat, dont les autres sont cuivrées. Ces cicatrices auraient été laissées là par des éruptions furonculeuses qui se seraient montrées au moment des premières menstruations. Il y a en même temps un peu de sclérodermie des téguments des deux jambes et des pieds.

Il y a huit mois, douleurs spontanées très vives dans les deux poignets, suivies de gonflement immédiat. Actuellement deux tumeurs limitées symétriques fluctuantes siégeant sur la face dorsale des poignets et suivant le trajet de l'extenseur commun des doigts. Gêne des mouvements de la main; fourmillements dans les doigts. Pilules de Blancard, iodure de potassium 2 grammes par jour. Amélioration sensible. Sort le 15 mars.

Obs. CDXLII. — *Kyste synovial développé dans l'interstice des fibres du tendon de l'extenseur propre du pouce. Extirpation. Abcès consécutif. Évacuation du pus. Guérison.* — Benoit (Émile), quarante-quatre ans, menuisier, entre le 28 octobre 1875, pour une tumeur de la face dorsale du pouce, sur le trajet de l'extenseur propre de ce doigt; elle a une forme ovoïde; la peau qui la recouvre est normale, lisse; elle suit les mouvements de l'extenseur, dans le sens vertical et dans un espace de un centimètre. Son diamètre transversal est de un centimètre et son diamètre vertical de 2 centimètres.

Au toucher, elle est régulière, de consistance demi-liquide, indolente à la pression, sans adhérence à la peau, adhérente au tendon du long extenseur du pouce. Pendant la flexion du pouce on peut facilement déplacer la tumeur dans tous les sens; elle est fixe dans l'extenison. Pas de crépitation.

3 octobre. — Incision dans la direction du long extenseur. Le kyste est mis à nu, et on voit qu'il s'est développé dans le tendon et que la gaine synoviale l'entoure tout entier. Celle-ci ayant été incisée, le tendon apparaît. L'enveloppe kystique est constituée par une trame fibreuse mince laissant voir le contenu liquide.

Une fois le kyste bien isolé sur tout son pourtour, il fut excisé complètement en ayant soin de n'enlever que la moitié du tendon dissocié

et étalé à la surface et de conserver l'autre moitié qui était à peu près intacte. De la sorte, on fait disparaître tout danger de récidive, et on garde intact le tendon de l'extenseur du pouce.

Les lèvres de la plaie sont rapprochées doucement et régulièrement et maintenues en place par une bandelette de tarlatane collodionnée sur ses deux extrémités. Puis on place la main dans l'immobilité au moyen d'un appareil ouaté légèrement compressif, et le malade quitte l'hôpital le jour même de l'opération pour venir chaque matin au pansement.

L'examen microscopique a porté : 1° sur l'enveloppe du kyste à l'état frais, et durcie par l'alcool ; 2° sur le contenu.

Pas de cellules épithéliales sur la face interne de l'enveloppe (préparation colorée, au nitrate d'argent). La texture de la paroi recherchée sur des coupes minces est celle du tissu tendineux.

Le liquide renferme quelques leucocytes et de la fibrine légèrement concrétée.

Malgré toutes nos précautions et contrairement à ce qui arrive dans les plaies par instruments tranchants de cette région, nous ne pûmes obtenir la réunion par première intention ; la plaie suppura, et nous fîmes rentrer le malade dans nos salles.

Pendant deux jours on applique des compresses d'eau légèrement phéniquée, mais le troisième on remarque une tuméfaction assez grande de la face dorsale de la main, de la rougeur et une augmentation de chaleur de ces parties. Le malade accuse de vives douleurs à la pression. Il y a de la céphalalgie. P = 95. Cataplasme.

Le lendemain, l'induration diminue, la peau de rouge est devenue d'un blanc jaunâtre.

8. — Incision sur la face inférieure de l'avant-bras. Pus en grande quantité.

9. — Le gonflement diminue, plus de douleur ni de fièvre. Pus de bonne nature.

10. — La main et le bras ne présentent plus qu'une légère tuméfaction, et les plaies ne donnent que quelques gouttelettes de pus.

Le malade à peu près guéri quitte l'hôpital le 12 novembre et vient au pansement; le 24 la guérison est complète.

Obs. CDXLIII. — *Kyste synovial de la face dorsale du poignet droit? Première ponction sous-cutanée. Traitement consécutif nul par suite de l'indocilité de la malade. Deuxième ponction sous-cutanée. Compression. Guérison.* — Papin (Victorine), dix-huit ans, entre le 22 avril 1876. L'année dernière, cette malade eut un premier kyste synovial de la face dorsale du poignet dont nous fîmes la ponction sous-cutanée avec le bistouri (Synovie épaisse de couleur groseille). Compression consécutive, avec des rondelles d'amadou maintenues fortement serrées par une bande. La malade refuse de garder cet appareil. Aujourd'hui, le liquide s'est reproduit. Tumeur grosse actuellement comme

une orange, sans froissement riziforme, ne suivant point les déplacements des tendons lors des mouvements d'extension et de flexion. Pas de douleurs ni de phénomènes de compression.

22 avril. — Seconde ponction sous-cutanée (liquide gelée de coing), Même bandage que la première fois.

8 mai. — Guérison complète.

Obs. CDXLIV. — *Sarcome fasciculé du poignet droit. Extirpation. Récidive sur place au bout de trois mois. Amputation de l'avant-bras au 1/3 supérieur.* — Geillan (Frédéric), quarante-trois ans, tapissier, entre le 6 novembre 1875, salle Saint-Augustin, 21.

Depuis dix-huit mois, développement d'une tumeur sur la face antérieure du poignet, traitée jusqu'ici par les frictions et la compression.

Actuellement, la tumeur s'étend en haut jusqu'à l'union du 1/3 inférieur avec les 2/3 supérieurs de l'avant-bras. La peau a conservé sa coloration normale, mais présente quelques bosselures peu apparentes et une dilatation des veines sous-cutanées ; les apophyses styloïdes du cubitus et du radius sont saillantes et les tendons des fléchisseurs soulevés font surtout relief quand le malade contracte les muscles de l'avant-bras. L'artère radiale est aussi reconnaissable à son battement. Au toucher, la peau est mobile et ne présente pas d'élévation de température.

La tumeur indolente à la pression, est immobile sur les couches profondes, légèrement bosselée, dure sur les bords radial et cubital, mais donnant une sensation de fausse fluctuation dans la partie médiane ; il n'y avait ni crépitation, ni craquements et le sthétoscope ne donne aucun bruit anormal. Les ganglions épitrochléens et axillaires sont intacts. La tumeur, qui, le 6, avait le volume d'un œuf, présentait alors les mêmes dimensions que la première fois. Les téguments étaient lisses, amincis, rougeâtres, sillonnés par quelques veines très dilatées. Le malade éprouvait de violentes douleurs s'irriadiant dans tout le bras ; il n'avait pas d'appétit, avait perdu les forces qu'il avait reprises dans sa convalescence. La main, les doigts, avaient conservé la sensibilité, mais ne pouvaient exécuter que des mouvements très limités ; ils étaient incapables de soutenir un objet même léger. La tumeur était immobile, molle et présentait une fausse fluctuation plus accusée que la première fois. La peau était mobile, mais l'apophyse styloïde et le paquet des fléchisseurs étaient englobés dans la masse morbide. Les ganglions épitrochléens et axillaires n'étaient pas envahis.

12 novembre. — Le malade étant chloroformé, nous faisons deux incisions verticales, la première sur le côté externe, la seconde sur le côté interne du poignet ; nous disséquons la peau, et nous mettons la tumeur à nu. Nous faisons écarter avec un rétracteur les tendons

des fléchisseurs soulevés par le néoplasme. Pincement de la radiale. Énucléation de la tumeur avec les doigts et le bistouri. Nous sommes obligés d'enlever le périoste et une partie de la lame compacte du radius qui sont envahis; voyant que le mal va profondément, nous réséquons l'extrémité inférieure du radius sur une étendue de 4 centimètres. Pansement avec des bandelettes de diachylon recouvertes de charpie alcoolisée.

Voici la note que nous remit sur cette tumeur M. J. André après l'avoir examinée au microscope : elle offre le type du *sarcome fasciculé*, se compose en conséquence de cellules dont l'extrémité effilée est en rapport avec la partie renflée de leurs congénères. Cette juxtaposition donne lieu à une masse formée de faisceaux parallèles et entrecroisés. Les coupes démontrent que l'accroissement se faisait par les parties périphériques et donnait naissance à des lobules distincts et sphériques. Les cellules dissociées sont fusiformes et mesurent de 15 à 20 μ, elles ont des prolongements très ténus. La direction des vaisseaux est en relation avec la direction des cellules.

12. — TM = 39,2; P = 112.
13. — TM = 38,7 ; TV = 39; PM = 115; PV = 120.
14. — TM = 38,2; TV = 38; PM = 110; PV = 108.
15. — TM = 38,1; TV = 38,2; PM = 100; PV = 105.
16. — TM = 37,8; TV = 37,7; PM = 98; PV = 95.

Depuis lors, la température est restée normale, la cicatrisation marche rapidement et le malade sort complètement guéri le 1er janvier.

6 mars 1876. — Il se présente de nouveau à la consultation. Il a au point ou siégeait la première tumeur une saillie du volume d'un œuf de poule, molle, douloureuse à la pression; comme nous proposâmes dès ce jour l'amputation, il refusa et ne se décida à rentrer que le 29 du même mois.

8 avril. — Chloroforme. Ischémie faite par la bande d'Esmarch. Amputation à deux lambeaux au 1/3 supérieur de l'avant-bras. Pincement des vaisseaux.

Une coupe passant par le milieu de la paume de la main et du poignet montre que la tumeur intéresse le diploé sur une étendue de 6 centimètres; qu'elle occupe la plus grande partie du radius enlevé; qu'elle entoure complètement les fléchisseurs en avant et en arrière, et que les os du carpe sont ramollis. Réunion au moyen de points de suture en laissant un petit pertuis à la partie déclive pour permettre l'écoulement du liquide, et pour laisser à demeure un élastique fenêtré et une mèche de charpie. Pansement avec la charpie imbibée d'alcool et d'ouate, le tout maintenu par des compresses longuettes et une bande.

9. — TM = 38,7 ; P = 120 ; douleur vive au niveau de la plaie. Bouillon, limonade vineuse.

10. — T = 38,1 ; P = 90 ; on retire les dernières pinces.

11. — T = 37,8; P = 75; pansement à la glycérine.

12. — Température normale.

13. — Viande rôtie.

Depuis lors la cicatrisation marche régulièrement et le malade sort guéri au bout d'un mois.

D. — *Main.*

Obs. CDXLV. — *Écrasement de la main gauche.* — Leroy (Charles), quarante-trois ans, journalier, entre le 17 janvier 1876 ; a eu la main gauche prise hier dans la matrice d'un moule à briques. Le bord presque tranchant de l'instrument a porté sur la face palmaire de la main. On constate en effet la présence d'une plaie longue de 6 centimètres, profonde de 5 millimètres, qui s'étend du bord cubital de la main gauche à la racine de l'éminence thénar. Cette plaie intéresse la peau, le tissu cellulaire et l'aponévrose. Elle respecte l'arcade palmaire superficielle et le nerf médian. Tous les mouvements de la main sont conservés. Le poignet et le dos de la main sont très tuméfiés. Le malade se plaint de douleurs vives qui s'irradient vers le coude. État général bon. Pas de fièvre. Pansement avec la charpie alcoolisée. Immobilisation.

19 janvier. — Peu de suppuration. Peu de douleurs.

22. — Le fond de la plaie se recouvre de bourgeons charnus de bonne nature.

Le malade sort guéri le 24 janvier.

Obs. CDXLVI. — *Brûlures au deuxième degré de la main et de la jambe gauche.* — Mouillerand (Amédée), quarante ans, camionneur, entre le 19 novembre 1876, salle Sainte-Marthe, 74, pour des brûlures, produites, il y a deux heures, par de l'essence minérale en combustion sur la face dorsale de la main gauche et des doigts. A son entrée, grosses phlyctènes sur toute la face dorsale de la main gauche. Rougeur et tuméfaction ne dépassant pas le poignet. La brûlure de la jambe siège sur la face externe et s'étend de la malléole au genou. Douleur vive. Rougeur. Tuméfaction. Phlyctènes. Liniment oléo-calcaire et pansement ouaté. Pas d'autres accidents qu'un léger mouvement fébrile les jours suivants, quitte le service le 24 avec un appareil ouaté. Au bout de quelques jours, guérison complète.

Obs. CDXLVII. — *Phlegmon de la main gauche à la suite d'une plaie superficielle de l'index.* — Méline (Étienne), soixante ans, peintre, entre le 29 septembre 1876, salle Saint-Augustin, 2.

Il y a huit jours, il se fit une petite plaie contuse superficielle du

médius gauche ; quarante-huit heures après, un phlegmon profond de toute la main gauche se déclara.

29 septembre. — 3 incisions longitudinales sur le dos de la main, issue d'une certaine quantité de pus mêlé à du sang.

1er octobre. — Trainées de lymphagnite suppurée sur l'avant-bras. Ganglions axillaires pris ; cataplasmes.

17 octobre. — Nouvelle poussée phlegmoneuse du côté de la main. Incision au fer rouge.

Guérison complète le 4 novembre.

Obs. CDXLVIII. — *Fibrome développé au milieu des muscles de l'éminence thénar du côté droit. Extirpation. Guerison.* — Harvey (Jean), cinquante-cinq ans, scieur de long, entre le 29 juillet 1876, salle Sainte-Marthe, 28, pour une plaie contuse du pied, produite par la chute d'une plaque de fonte. Pansement à la charpie alcoolisée. Guérison complète au bout de quinze jours, porte en même temps au niveau de l'éminence thénar une tumeur ayant le volume et la forme d'une noisette. Son début remonte à deux ans. Depuis treize mois, elle a augmenté notablement de volume.

Aujourd'hui, elle est grosse comme un œuf de pigeon, et mobile sur les parties profondes.

5 août. — Extirpation de la tumeur. Incision verticale intéressant la peau et l'aponévrose et longue de 5 centimètres. Les muscles sont écartés au moyen d'un rétracteur. A la coupe, la tumeur présente une consistance un peu moindre que celle du tissu fibreux normal : elle est nacrée, légèrement bleuâtre ; l'examen microscopique montre que c'est un fibrome. Pansement avec une mèche de charpie introduite entre les lèvres de la plaie et au-dessus une couche de charpie imbibée d'alcool camphré fixée par une bande compressive.

Obs. CDXLIX. — *Kyste sébacé de la face dorsale de la main gauche.* — Dupuy (Clotilde), trente-cinq ans, entre le 12 août 1876.

Porte sur la face dorsale de la main gauche une tumeur grosse comme une noisette qui siège près de l'articulation métacarpo-phalangieme de l'annulaire. Elle date aujourd'hui de dix-huit mois, mais c'est surtout depuis deux mois qu'elle a augmenté de volume.

12 août. — Incision et énucléation de la tumeur. Kyste sébacé dont l'enveloppe a une épaisseur de 3 millimètres. Réunion de la plaie avec des bandelettes de tarlatane collodionnée.

Obs. CDL. — *Écrasement des quatre derniers doigts. Fracture de la première phalange et arrachement de la dernière phalange de l'annulaire.* — Usuels (Henri), trente ans, mécanicien, entre le 20 août 1876. La main droite a été prise la veille dans un engrenage. La dernière phalange de l'annulaire a été saisie à l'union du tiers supérieur avec les deux tiers inférieurs et elle ne tient que par un petit lambeau de peau à la face palmaire. Les téguments de la face dorsale du doigt sont broyés.

contus, arrachés par place. Les articulations voisines sont intactes, mais la première phalange présente une fracture transversale, complète, et sans déplacement à sa partie moyenne. Le médius porte à la face dorsale une plaie contuse qui intéresse la peau longitudinalement tandis que la gaîne du tendon est intacte sur les parties latérales, plusieurs petites plaies superficielles. L'auriculaire et l'index présentent des érosions superficielles. Toute la face dorsale de la main et des doigts, à l'exception du pouce, est le siège d'un gonflement considérable. La peau qui retient l'extrémité de la troisième phalange de l'annulaire étant en partie sphacelée, nous la réséquons et nous pansons toutes les plaies avec l'eau additionnée d'alcool camphré. Le membre est immobilisé.

31 août. — La cicatrisation est en bonne voie. La tuméfaction a disparu. Nous plaçons une attelle de gutta-percha sur la face palmaire de l'annulaire, afin d'obtenir la consolidation de la phalange fracturée. Nous appliquons sur le médius des bandelettes de diachylon afin de mieux rapprocher les lambeaux.

6 septembre. — La cicatrisation est très avancée.

16. — La fracture est consolidée. Il ne reste que quelques bourgeons charnus à la face dorsale de l'annulaire. Les mouvements de la main et des doigts sont conservés. Le malade part pour Vincennes.

Obs. CDLI. — *Panaris du pouce.*

Baldu (Denis) trente-sept ans, boucher, entre le 21 février 1876, salle Sainte-Marthe, 24.

Piqûre du pouce il y a quinze jours. Depuis cinq jours, panaris. Pus profondément au-dessous de la face externe du pouce. Lymphangite de l'avant-bras et adénite axillaire.

Incision sur la face externe du pouce. Cataplasmes. Guérison au bout de huit jours.

Obs. CDLII. — *Panaris profond du médius. Ostéite fongueuse et arthrite consécutives des articulations phalangiennes. Amputation du doigt.*

Fénard (Jean), soixante-quatre ans, entre le 6 juin 1876, salle Saint-Augustin, 65.

Depuis vingt jours tuméfaction et douleurs de la première phalange du médius droit. Au niveau des dernières phalanges, fongosités et trajets fistuleux laissant écouler un pus bien lié. Dénudation des phalanges, œdème douloureux de la main, les deux extrémités font entendre des craquements à chaque mouvement que l'on provoque.

7 juin. — Amputation du doigt à sa racine. Cicatrisation rapide. Guérison complète, le 26 juin.

*Obs. CDLIII. — *Pustule maligne de l'index gauche.*

M. H., vingt-huit ans. Pustule maligne de l'index gauche, au niveau de l'articulation de la seconde avec la troisième phalange. Quelques lymphatiques commencent à se prendre.

11 août. — Plusieurs incisions. Application de sublimé pendant vingt-quatre heures; effet immédiat très-manifeste, le sublimé n'a cautérisé que la pustule maligne.

Obs. CDLIV. — *Phalange surnuméraire de l'auriculaire gauche.* — Le 18 décembre 1876, Mme V... présente sa fille âgée de douze mois, qui porte à la main gauche une phalange surnuméraire fixée sur le bord externe de la deuxième phalange de l'auriculaire auquel elle se rattache par un pédicule cutané, mesurant 2 millimètres de longueur et d'épaisseur. Cette phalange anomale porte l'ongle et est bien conformée. Nous étranglons au ras du doigt le pédicule avec une anse de fil et nous l'excisons sans écoulement de sang.

Obs. CDLV. — *Syndactylie congénitale des trois derniers doigts.* — *Incision. Autoplastie. Succès.*

X..., âgé de huit mois, présenté le 8 octobre 1875. Des deux côtés, auriculaire, l'annulaire et le médius sont réunis par une membrane s étendant des commissures interdigitales aux phalanges unguéales qui sont intimement soudées et n'ont chacune que la moitié d'un ongle. Les autres phalanges sont indépendantes ainsi qu'on peut le voir en introduisant l'index dans l'espace qui le sépare.

8 octobre. — Nous isolons l'auriculaire à l'aide d'une incision prolongée jusqu'à sa racine ; un petit lambeau a été taillé sur la paume de la main et renversé entre l'auriculaire et l'annulaire afin d'obtenir la cicatrisation isolée du bord interne de l'auriculaire et au bord externe de l'annulaire.

9 novembre. — Nous isolons par le même procédé l'auriculaire gauche. Succès complet.

Obs. CDLVI. — *Syndactylie cicatricielle consécutive à une brûlure. Libération du pouce.*

Motteau (Louise), dix-sept ans, entre le 30 septembre 1876, salle Sainte Marthe.

Syndactylie complète et rétraction en arrière des quatre derniers doigts de la main gauche réduits à des moignons informes. Les deux premières phalanges sont tombées à la suite de la brûlure.

La moitié inférieure de la seconde phalange du pouce est également tombée. Ce doigt est uni aux autres et ne peut plus faire le mouvement d'opposition ; cependant il peut être déplacé d'une manière appréciable en avant et en arrière. Muscles de l'éminence thénar en partie atrophiés.

14 octobre. — Nous séparons complètement le pouce des autres doigts et nous prenons sur la face palmaire de la main un lambeau quadrilatère à large base que nous inclinons dans l'intervalle du pouce et de l'index et que nous suturons par ses bords aux lèvres de l'incision avec des fils de soie très fins. Nous retirons les fils au bout de quarante-

huit heures ; la greffe du lambeau est parfaite; la perte de substance cutanée se comble rapidement, et la malade sort au bout de trois semaines, très-satisfaite de l'usage de son pouce, qui est complétement indépendant.

Obs. CDLVII. — *Flexion permanente et cicatricielle des quatre derniers doigts de la main droite consécutive à une perte de substance de la peau. Redressement de l'annulaire et du petit doigt ; anaplastie.* — Tavernier (Joseph), vingt-huit ans, manœuvre, entre le 8 mai 1876, pour des brides cicatricielles, dues à une perte de substance des téguments palmaires de la main droite et des quatre derniers doigts, produite, il y a quatre ans, par un laminoir. L'index, le médius, l'annulaire et le petit doigt sont maintenus dans un état de flexion complète, qui en rend l'usage impossible. Mais tandis que les brides qui s'étendent de la paume de la main aux phalangettes de l'index et du médius sont minces, allongées, peu résistantes et cèdent facilement à l'extension forcée, les deux derniers doigts sont reliés entre eux et à la main par des cordes courtes, fibreuses, d'aspect corné, tellement dures, épaisses et résistantes qu'il est impossible de les écarter l'un de l'autre ou de les étendre.

Après nous être assuré que la gaîne des tendons n'a pas été comprise dans la perte de substance ni dans le tissu cicatriciel, nous nous décidons à tenter la section des brides en formant des lambeaux anaplastiques qui permettront au malade de retrouver l'usage des doigts.

20 mai 1876. — Le malade est endormi avec le chloroforme. On fait à la paume de la main, sur l'éminence hypothénar, une incision en V à sommet supérieur, dont les deux bords embrassent chaque côté du tissu cicatriciel et sont prolongés jusqu'à la racine des doigts. Il est alors facile de disséquer le lambeau par sa face profonde jusqu'au niveau des articulations métacarpo-phalangiennes. Cette dissection terminée, les doigts se redressent facilement, entraînant avec eux le lambeau en forme de V. Il en résulte une perte de substance de même forme et de même étendue qui reste au-dessus du lambeau. Les tissus avoisinants sont trop courts, trop adhérents et trop peu élastiques, pour qu'on puisse les rapprocher et les réunir par des points de suture. Aussi nous employons pour combler cette perte de substance un procédé qui nous a réussi dans plusieurs cas analogues. Il consiste à tailler un lambeau sur le bord interne et sur la face dorsale de la main et à le ramener en avant sur la perte de substance. De cette façon nous n'avons pas à craindre la reproduction de brides cicatricielles sur la paume de la main.

L'ischémie avec la bande d'Esmarch nous permet de faire cette opération sans une goutte de sang. Pansements avec l'eau tiède légèrement alcoolisée.

21 mai. — Le malade a peu souffert. Sommeil une grande partie de la nuit. Pas de fièvre. Appétit.

22. — État général excellent. Pas de douleur locale.

23. — Le bord palmaire du lambeau, sur une étendue de 1 centimètre, a une teinte violacée, il est à craindre qu'il ne se mortifie. Pansement avec l'eau tiède légèrement alcoolisée et phéniquée.

25. — Le sphacèle s'accentue. Même pansement.

26. — La gangrène ne semble pas s'étendre. Le reste de la plaie se cicatrise.

27 mai. — Élimination de la portion du lambeau sphacélée. Quelques jours après nous appliquons à cette place plusieurs greffes prises sur les téguments d'un pied amputé. Ces greffes prennent à merveille et le vingt-huitième jour après l'opération, le malade sort parfaitement guéri. Les doigts sont bien redressés, ils ont repris leurs mouvements et nous avons pu constater depuis cette époque qu'ils étaient parfaitement conservés.

Obs. CDLVIII. — *Gangrène spontanée des extrémités des doigts des deux mains. — Sclérodermie d'origine et de cause inconnue.*

Béranger (Victor), quarante-sept ans, boulanger, entre, le 16 octobre 1876, salle Sainte-Marthe, 33.

En 1856, fièvre typhoïde; en 1866, rhumatisme articulaire qui n'a pas laissé à sa suite d'affection organique du cœur actuellement reconnaissable. En 1873, gangrène et chute spontanée des deux dernières phalanges de l'annulaire et de l'auriculaire de la main droite. Il est resté une déviation des moignons en dehors accompagnée de flexion forcée de tous les doigts. En 1874, gangrène et élimination spontanée de la première phalange de l'index gauche. En 1875, eczéma étendu, très-intense surtout à la face interne du bras droit (traité dans le service de M. Besnier à Saint-Louis).

Actuellement : trajets fistuleux sur la face dorsale du poignet gauche; l'inflammation originelle peu vive remonte à trois semaines; la peau est épaissie, colorée en rouge-brun violacé par places, recouverte d'écailles épidermiques très-épaisses; elle ne conserve pas l'empreinte du doigt. Le tissu cellulaire est épaissi et induré, on sent une fluctuation profonde au niveau de l'articulation du poignet et en avant. Les mouvements sont faciles et indolents. État général peu satisfaisant; facies hébété, nez couperosé, vision bonne, céphalalgie fréquente. Pas d'anomalies psychiques, sensitives ou motrices; marche assurée; sensibilité réflexe indemne. Pas de douleurs fulgurantes. Rien dans les urines. Artères un peu dures au toucher. Ganglion épitrochléen et plusieurs ganglions sus-claviculaires plus volumineux qu'à l'état normal. Cette affection, dont la cause et la nature sont extrêmement difficiles à déterminer, a été considérée comme il suit par plusieurs de nos confrères de Saint-Louis :

1° *Sclérodermie* et *phlegmon chronique* ayant pour point de départ un trouble nerveux primitif (trophonévrose) (M. Fournier).

2° *Pachydermie diathésique* d'origine scrofuleuse. Thrombose des lymphatiques; phlegmasie et induration chronique du tissu cellulaire sous-cutané; varices lymphatiques donnant lieu aux points fluctuants qu'on trouve vers le poignet (M. Vidal).

3° *Lymphadénie à manifestations sclérodermiques* (M. Lailler).

4° *Phlegmon chronique à marche insolite* consécutif à un eczéma d'origine lymphatique (M. Besnier).

5° *Manifestation rhumatismale chez un lymphatique.* — Sclérodermite; lymphangite chronique; artérite et phlébite de même nature, puis asphyxie de l'extrémité et nécrose consécutive de l'extrémité correspondante (la profession et les deux diathèses jouent un rôle important dans la maladie). Ce serait un pseudo-éléphantiasis (M. Hillairet).

6° *Sclérodermie* d'origine lymphatique sans lésion articulaire (M. Guibout).

On a proposé les traitements suivants :

1° Élévation du membre et compression ouatée (M. Besnier).

2° Alternatives de bains alcalins et de bains de vapeur (compression légère (M. Hilairet).

3° Élévation; cataplasmes de fécule froids (M. Guibout).

§ V

Membre inférieur.

Dans la région inguinale, nous trouvons une observation intéressante de fistule lymphatique. Ces cas signalés par Ruysch, Vidal de Cassis, Bonfils, Verneuil, etc., sont cependant assez rares; la cause déterminante fut une plaie contuse de la région. Le malade avait des varices veineuses, mais il n'avait jamais remarqué antérieurement qu'il eût une tumeur inguinale, par conséquent il est impossible de dire si la fistule avait pour cause la rupture d'un vaisseau ou d'une adéno-lymphocèle restée inaperçue (Obs. CDLIII).

L'observation suivante a trait à un kyste développé en avant d'une épiplocèle irréductible.

Les tumeurs de la cuisse mentionnées dans ce paragraphe sont les suivantes :

1° Un kyste hydatique inter-musculaire (Obs. CDLV);

2° Un kyste sébacé ulcéré ayant donné lieu à des hémorrhagies ;

3° Un fibro-lipome du triangle de Scarpa ;

4° Un sarcome kystique énorme ayant détruit une partie du fémur. Tous ces néoplasmes ont été enlevés, et toutes les opérations ont été heureuses, sauf la dernière. Celle-ci était faite dans des conditions défavorables dont nous avons parlé ailleurs; elle était d'ailleurs extrêmement grave par elle-même puisqu'il s'agissait d'une désarticulation de la cuisse ; la malade mourut du choc (Obs. CDLVIII).

Nous fûmes plus heureux pour le malade de l'observation CDLXIII, quoique les conditions ne fussent point aussi avantageuses qu'on eût pu le souhaiter. Deux ans avant que nous le vissions, on lui avait enlevé une tumeur sarcomateuse du tibia gauche, elle avait récidivé à la surface du péroné, nous dûmes faire une amputation de la jambe au tiers supérieur.

L'observation suivante mentionne un cas de gangrène spontanée du pied. On sait aujourd'hui que cette terrible affection résulte toujours d'un trouble grave de la circulation artérielle, survenant soit à la suite de l'athérome, d'une thrombose accidentelle ou d'une trophonévrose. Les amputations faites dans ces cas ne peuvent donner nécessairement que des résultats médiocres. Elles sont simplement palliatives destinées à hâter l'élimination des parties sphacélées et à supprimer le foyer d'infection qu'elles créent. Dans le cas en question nous pouvions espérer un meilleur résultat, la circulation était satisfaisante dans les deux tiers supérieurs de la jambe et il n'était nullement impossible que l'obstacle au cours du sang siégeât dans les vaisseaux péronéo-tibiaux et péroniers vers leur extrémité inférieure. La suite démentit nos prévisions, l'amputation faite d'après les instances du médecin du malade fut suivie d'une violente poussée gangréneuse.

Nous aurons à indiquer dans le chapitre suivant deux amputations du pied faites à cause de vices de conformation.

En récapitulant suivant les régions les observations de ce dernier paragraphe, nous trouverons :

Région de la fesse	2	observations.
— de l'aine	4	
— de la cuisse	5	
— de la jambe	7	
— du pied	3	
Total.	21.	

A. — *Fesse.*

Obs. CDLIX. — *Kyste hydatique suppuré de la fesse droite. Ponction avec le trocart. Issue d'un liquide purulent. Drainage. Guérison.* — Vidal (Laurent), trente-cinq ans, corroyeur, entré le 21 octobre 1876 pour une tumeur de la fesse droite. Sujet vigoureux, fortement musclé. Syphilis il y a dix ans (plaques muqueuses à la bouche, à l'anus et de plaques d'ecthyma qui ont laissé sur les membres des cicatrices apparentes). En 1873, une voiture le renversa et lui passa sur le côté externe de la cuisse gauche, en même temps la fesse correspondante heurta violemment la terre. Un phlegmon suivit et amena un large décollement des téguments. Il fut ouvert, et l'on voit encore aujourd'hui à la partie externe et postérieure de la cuisse trois cicatrices provenant des incisions faites avec le bistouri. Il y a quelques mois, il s'aperçut que la fesse droite devenait, sans cause connue, plus volumineuse que la gauche, et qu'elle était le siège d'une tumeur de la grosseur d'une pomme ; cette tumeur ne le faisait souffrir ni pendant la marche, ni dans la position assise, mais elle a toujours été en augmentant. Aujourd'hui elle n'est pas très-apparente ; ce n'est qu'en examinant attentivement les deux fesses que l'on se rend compte de l'augmentation de volume qui porte sur la droite. Les téguments ne présentent pas de coloration ni de vascularité anomales. Au toucher, la tumeur est profonde, lisse, régulière, arrondie, irréductible. Tout d'abord elle paraît dure, rénitente à cause de l'épaisseur des tissus qui la recouvrent; mais, en examinant avec soin, on trouve de la fluctuation. Pas de douleurs à la pression ; pas d'engorgement des ganglions.

La fluctuation, manifeste malgré la profondeur de la tumeur, montre qu'il s'agit d'une collection liquide, bien limitée ; or il n'est possible de songer, ni à un anévrysme, ni à un kyste sanguin, ni à un abcès froid idiopathique : la tumeur n'est point animée de battements, elle est irréductible ; de plus elle s'est développée spontanément dans un point où il n'y avait auparavant aucune tuméfaction, l'état général est

bon, il n'y a ni fièvre ni œdème de voisinage; toutes les probabilités sont donc en faveur d'un kyste séreux ou hydatique; la ponction peut seule donner le dernier mot de la question.

Elle est pratiquée le 24 octobre, avec un gros trocart, à la partie la plus déclive de la tumeur et donne issue à 300 grammes d'un liquide séro-purulent mélangé d'hydatides. Nous poussons ensuite le trocart et nous faisons une contre-ponction dans le but de passer un tube, pour assurer au pus un libre écoulement et faciliter les injections émollientes d'abord, iodées ensuite. Les jours suivants, pas de réaction locale ni générale; le malade sort guéri vingt jours après l'opération.

Obs. CDL. — *Abcès sous-cutané développé spontanément au côté externe du genou.* — Guerre (Justin), dix-neuf ans, garçon de cuisine, célibataire, entre le 11 octobre 1875, salle Saint-Augustin, 33. Pas de maladies antérieures; éruptions de furoncles sur les deux bras l'hiver dernier. Depuis huit jours douleurs du genou que la marche exaspère. Pas de causes locales ni de voisinage.

Sur la face externe du condyle externe de la jambe droite, nous découvrons sous la peau une tumeur circonscrite du volume d'une châtaigne, fluctuante au centre avec un léger empâtement à la périphérie. Pas de réductibilité du liquide dans l'articulation. La peau qui la recouvre est rouge, enflammée, amincie. Douleurs vives, que la pression et les mouvements imprimés à la jambe exaspèrent. Pas de fièvre. État général excellent. Le lendemain, nous faisons une incision longitudinale longue de 2 centimètres qui donne issue à du pus. Cataplasmes, alimentation ordinaire. Suppuration pendant huit jours. Le malade se lève ensuite et sort guéri le dixième jour.

B. — *Aine.*

Obs. CDLI. — *Abcès par congestion de la région inguinale droite.* — Chemin (Modeste), dix-huit ans, entre le 4 novembre 1875, salle Sainte-Marthe, 71.

Réglée à quatorze ans. Menstruation régulière. Nullipare, santé assez mauvaise depuis quinze mois; depuis deux mois douleurs intra-pelviennes suivies de l'apparition d'une tumeur inguinale présentant deux bosselures dont la plus grosse déborde à droite la ligne médiane, tandis que sa congénère remonte jusqu'à l'épine iliaque antéro-supérieure. Actuellement, ces tumeurs sont fluctuantes, mates à la percussion, immobiles sur les parties profondes. A la pression, la tumeur de gauche diminue tandis que celle de droite augmente; l'arcade crurale est soulevée, le pli inguinal effacé et le pus passe

au-dessous de l'arcade dans une étendue de deux travers de doigt.

Douleur à la pression au niveau de l'apophyse épineuse des vertèbres lombaires. Ponction avec un trocart courbe, pus en grande quantité; fièvre, anorexie, constipation. Fer et quinquina à l'intérieur. Sort de l'hôpital améliorée au bout de vingt jours.

*Obs. CDLII. — *Kyste sébacé suppuré de la fesse. Extirpation.* — Madame M., vingt-cinq ans, est atteinte depuis six ans d'un kyste sébacé suppuré, du volume d'un petit abricot, et siégeant sur la partie supérieure de la fesse gauche.

1er février 1876. — Incision cruciale, ablation avec le bistouri; pas de dissection dans le tissu graisseux. Réunion avec des fils métalliques. Guérison au bout de huit jours.

Obs. CDLIII. — *Lymphorrhagie consécutive à une plaie contuse de l'aine.* — Maria (Antoine), cinquante-six ans, marchand de vin, entre le 22 novembre 1877, salle Sainte-Marthe, 11. Varicocèle gauche. Varices volumineuses des deux membres inférieurs. Il y a vingt-cinq jours, plaie contuse de la région inguinale ayant donné issue à un liquide roussâtre d'abord, puis limpide. Les jours qui suivirent, le liquide était assez abondant pour mouiller une serviette en une demi-heure. Actuellement on trouve au-dessous de l'arcade crurale une plaie large encore d'un demi-centimètre et profonde d'un centimètre; elle laisse suinter de la *lymphe* en assez grande quantité. Pas de douleurs, pas de gonflement des ganglions. Repos absolu. Immobilisation du membre. Bandage légèrement compressif.

28. — Le liquide est moins abondant.

29. — Douleur et rougeur au pourtour de la plaie.

30. — Disparition des accidents précédents.

2 décembre. — Le malade, satisfait de son amélioration, quitte l'hôpital et reprend son travail.

10. — Rentre à l'hôpital pour un phlegmon circonscrit du voisinage de la plaie. Incision cruciale; pas de lymphorrhagie.

20. — Guérison complète.

*Obs. CDLIV. — *Kyste séreux du triangle de Scarpa. Épiplocèle irréductible. Extirpation du kyste et d'une partie de l'épiplocèle. Guérison.* — Mme S., trente-six ans, femme de chambre, présente dans la partie interne et supérieure de la région inguino-crurale une tumeur du volume d'une pomme d'api, datant de deux ans et qui a été traitée sans succès par la compression. Cette tumeur est le point de départ de douleurs vives; elle siége dans le tissu cellulaire sous-cutané, n'est pas adhérente à la peau, mais elle envoie des prolongements à travers les trous du fascia cribriformis. Sa consistance est celle des tumeurs liquides, sauf au niveau de son implantation où une partie paraît solide. Elle est transparente à la lumière.

L'incision exploratrice met à nu le kyste dont les parois sont minces,

blanchâtres, transparentes, peu vasculaires; l'énucléation en est facile, sauf au niveau de ses adhérences avec le fascia cribriformis. En ce point, une petite couche de graisse paraît l'entourer. Pour mieux mettre la cavité péritonéale à l'abri du contact de l'air extérieur, pendant l'excision du kyste, nous lions le pédicule avec un fil métallique que nous coupons ensuite au ras après l'avoir tordu. Nous constatons alors que le peloton graisseux, du volume d'une aveline, qui est adossé au kyste, n'est autre qu'une petite épiplocèle qui sort en s'épanouissant à travers le petit sac qui l'enferme et qui était adossé à la face profonde du précédent. Nous le réséquons sans qu'il donne de sang et nous comprimons le petit canal qui l'entoure dans une anse métallique dont les chefs sont également coupés au ras.

L'incision a 6 centimètres de long; elle est parallèle au pli de l'aine. On réunit les deux tiers externes de la plaie avec trois points de suture métallique. Quelques brins de charpie sont introduits entre les lèvres de la plaie, à l'angle interne. Le tout est recouvert d'un linge mouillé, de charpie, de compresses et d'un petit spica. Celui-ci sera remplacé ultérieurement par un bandage compressif.

Réunion par première intention en quarante-huit heures. Suppuration assez abondante sous la peau, peu de décollement, les fils sont retirés le lundi.

29 janvier 1876. — La suture est solide. Deux mois après, formation d'un abcès dans le voisinage; incision avec le bistouri.

6 avril. — Nous constatons un œdème de la grande lèvre du côté correspondant, sans cause connue; aucune trace de douleur ni d'inflammation.

15 avril. — Guérison complète, sauf l'œdème de la grande lèvre qui persiste.

C. — *Cuisse.*

Obs. CDLV. — *Sciatique droite. Injections hypodermiques de morphine.* — Branard (Jacques), cinquante ans, commissionnaire, entre le 21 juin 1875, salle Saint-Augustin, 13. A couché sur la terre humide en 1870. Première crise de névralgie sciatique pendant trois semaines en 1871. Nouvelles douleurs il y a six semaines; pendant les quinze premiers jours il a pu continuer à travailler, mais depuis un mois il a été obligé de garder le lit. Bains de vapeur et de Baréges sans résultat.

Actuellement: douleur très-vive sur le trajet du grand nerf sciatique à la cuisse et à la jambe. Elle est sourde, continue, sans accès et rend la marche impossible; elle s'exaspère à la pression, au niveau des régions sacro-lombaires, du pli de la fesse, du creux poplité et du

mollet. Le sciatique poplité externe n'est pas atteint. Faiblesse générale du membre et claudication. La température et le pouls sont normaux. La sensibilité est intacte. L'appétit n'est point troublé. Le malade ne dort pas plus de deux heures chaque nuit.

Chaque jour, des injections hypodermiques de chlorhydrate de morphine. Celles-ci ne donnent un mieux sensible que le huitième jour. Les douleurs diminuent et le malade peut rester levé pendant une heure. Les jours suivants, le mieux continue.

9 juillet. — Les douleurs ont complétement disparu, et les nuits sont bonnes. Le malade retourne chez lui; il peut marcher toute la journée, conservant à peine un peu de faiblesse du membre.

Obs. CDLV *bis*. — *Kyste hydatique intermusculaire de la région supérieure et interne de la cuisse gauche. Incision.* — Gatinot (Julie), vingt-cinq ans, couturière, entre le 2 septembre 1875, salle Sainte-Marthe, 56. Bien réglée depuis l'âge de dix-sept ans. Elle a remarqué, il y a dix-huit mois pour la première fois, à la partie supérieure et interne de la cuisse gauche, une tumeur alors du volume d'un petit œuf qui s'est développée rapidement en restant indolente, mais elle produisait de la gêne pendant la marche à cause de la saillie qu'elle faisait entre les cuisses.

Aujourd'hui la tumeur a le volume d'une tête de fœtus à terme; elle est lisse, arrondie, résistante, dure, non fluctuante et profonde. Les téguments qui la recouvrent sont normaux et mobiles, à sa surface. Elle siége au niveau de la cloison intermusculaire interne et des adducteurs qu'elle refoule et dont elle suit les mouvements. Pas de douleurs. Rien dans les ganglions inguinaux, ni dans le reste du membre; état général excellent.

La dureté de la tumeur écarte l'idée d'un kyste et fait croire à un sarcome; nous basant sur sa situation profonde, sur l'absence de complications, sur la marche lente, sur la surface lisse, sur la résistance, nous croyons à un kyste, mais nous n'hésitons pas à pratiquer une ponction pour mieux éclairer le diagnostic. Le 4 septembre, nous plongeons la pointe du bistouri à travers la peau et l'aponévrose, et la piqûre donne aussitôt issue à un jet de liquide limpide transparent, manifestement hydatique. Nous agrandissons l'ouverture et nous introduisons des pinces qui ramènent aussitôt la poche qui contenait le liquide. Nous plaçons ensuite à la partie déclive de l'incision un tube fenêtré, puis, nous recouvrons d'un bandage ouaté alcoolisé. Les jours suivants, même pansement. Cicatrisation rapide.

Le 5 octobre, la malade sort complétement guérie.

Obs. CDLVI. — *Kyste sébacé ulcéré de la cuisse droite (forme hémorrhagique). Ablation.* — Chartendy, ancien officier, se présente le 13 novembre 1876. Il y a dix ans, il a vu apparaître sur la cuisse droite une tumeur indolente du volume d'une lentille qui s'est déve-

loppée progressivement. Depuis un mois, la peau qui la recouvre est devenue rouge, luisante, tendue, violacée. Elle vient de s'ulcérer au moment où le malade entre à l'hôpital.

Nous trouvons à quatre travers de doigt au-dessous et un peu en avant du grand trochanter, au niveau du fascia lata, une tumeur ulcérée, irrégulièrement arrondie, du volume d'une noix. Les bords de l'ulcération sont violacés et comme déchiquetés. Toute la périphérie présente une teinte érysipélateuse. Une pression légère provoque l'expulsion d'une matière grisâtre, presque liquide, mélangée d'une quantité considérable de sang, ce qui, au premier abord, aurait pu faire croire à un kyste sanguin. En l'examinant avec soin, on voit que la matière est un mélange de sébum, de graisse et de pus. Nous n'hésitons pas à diagnostiquer un kyste sébacé ulcéré, et à cause de l'inflammation de voisinage, à en pratiquer l'ablation séance tenante.

Le malade étant couché, nous faisons une incision cruciale; les angles de la plaie sont saisis avec des pinces et disséqués avec soin pour ne pas intéresser les parois du kyste. Celles-ci s'étendent très-loin en largeur et en profondeur. Pendant que nous les isolons, nous reconnaissons que la face profonde est alimentée par un nombre considérable de vaisseaux qui à la coupe saignent abondamment et qui ont sans nul doute fourni le sang contenu dans le kyste. Celui-ci enlevé, nous nettoyons la plaie et nous réunissons par des bandelettes agglutinatives.

Cette tumeur a le volume et la forme d'un gésier de pigeon. Elle a tous les caractères d'un kyste sébacé à parois très-vasculaires. Aussitôt après l'opération le malade retourne chez lui. Le lendemain, léger écoulement sanguin réprimé par la compression ouatée. Réunion immédiate.

*Obs. CDLVII. — *Fibro-lipome de la face antéro-interne de la cuisse, à deux travers de doigt au-dessous du ligament de Fallope.* — Mme F. porte depuis quatre ans sous la peau une tumeur qui l'a soulevée et a fini par faire une sorte de polype, de la grosseur et de la forme d'un œuf de poule. Depuis trois mois, cette tumeur s'est ulcérée à la surface, et elle est devenue fongueuse. Le pédicule paraît avoir contracté des adhérences avec l'aponévrose superficielle.

1er avril 1876. — La malade est chloroformée. L'ablation de la tumeur est faite à l'aide de deux incisions curvilignes qui se rencontrent à leurs deux extrémités. Réunion par trois points de suture entortillée. Pansement alcoolique et ouaté.

A la coupe la tumeur présente un tissu jaunâtre, comme fibroïde, passé à l'état gras. Guérison au bout de quinze jours.

Obs. CDLVIII. — *Sarcome kystique de la cuisse gauche ayant envahi le fémur dans toute son étendue. Désarticulation coxo-fémorale. Mort par le choc.*

Wurtz (Louise), trente-huit ans, entre le 24 novembre 1876, salle Sainte-Marthe, 44.

Réglée à seize ans, menstruation régulière, trois enfants tous bien portants, père et mère bien portants.

Il y a dix-huit mois, elle ressentit à la face antérieure de la cuisse gauche, à quatre travers de doigt au-dessus de la rotule, des douleurs sourdes et remarqua qu'en ce point la cuisse augmentait de volume ; cependant, elle continua ses travaux. Peu à peu la tuméfaction s'étendit au jarret et au tiers antéro-externe de la base de la cuisse. La peau devint rouge, chaude, luisante à la surface, les douleurs prirent une telle acuité que la malade n'osait plus se tenir debout.

Devenue enceinte en avril, elle remarqua que la tumeur grossissait plus rapidement. Des varices qui sillonnaient la jambe gauche et la face interne de la cuisse s'effacèrent peu à peu, puis disparurent. L'accouchement se fit normalement, il y a un mois ; l'enfant est bien portant.

Aujourd'hui, la tumeur occupe les deux tiers inférieurs de la cuisse droite. Elle mesure verticalement en dehors 29 centimètres; en avant, 28 ; en dedans, 26. La circonférence à la partie la plus volumineuse est de 60 centimètres; vue dans son ensemble, la tumeur forme deux cônes tronqués opposés par leur base qui correspond à la partie antéro-externe de la cuisse. Elle est assez régulière, sans bosselures, sans dépression. La peau qui la recouvre est amincie, tendue, uniformément bistrée ; elle n'est ni vascularisée ni enflammée. Si on palpe la tumeur, on reconnaît que sa consistance est variable, qu'elle est dure, résistante au côté interne, molle, élastique, demi-fluctuante à la partie externe. Pas de crépitation osseuse, pas de battements artériels. La peau est adhérente en tous les points.

Les muscles de la partie inférieure de la cuisse ont en partie disparu. Il est impossible de distinguer le fémur qui semble situé dans l'axe de la tumeur. Néanmoins, à la partie inférieure, on sent le condyle interne qui est repoussé en dedans et fait saillie de ce côté. A la partie supérieure, on sent le grand trochanter qui paraît normal.

Les mouvements de l'articulation fémoro-tibiale sont conservés, mais très-limités. Le tibia, le péroné et la rotule semblent intacts. L'espace qui sépare les tubérosités des deux condyles fémoraux est beaucoup plus étendu qu'à l'état normal ; mais la tumeur est si voisine de l'articulation qu'elle la masque complétement.

La jambe gauche est saine. Sa température est sensiblement la même que celle du membre opposé. La peau est légèrement squameuse. Les muscles sont plus flasques que ceux de la jambe droite.

L'état général est mauvais : amaigrissement ; perte des forces. Découragement profond ; malgré ces conditions fâcheuses et presque désespérées, nous proposons l'opération qui est refusée. La malade retourne chez elle ; elle revient huit jours après.

La tumeur a augmenté notablement de volume. Elle remonte jusqu'au grand trochanter, le triangle de Scarpa est pris; on ne distingue plus les adducteurs, ni le droit interne. La malade, effrayée, réclame à son tour l'opération ; après beaucoup d'hésitation, nous cédons à ses instances.

23 novembre. — Chloroforme ; ischémie avec la bande d'Esmarch. Nous nous proposons dans le cours de l'opération d'opter pour la désarticulation ou pour l'amputation suivant l'étendue de la production morbide. Nous commençons par inciser circulairement la peau. Au-dessous nous constatons, comme nous l'avions supposé, que la tumeur avait envahi tous les muscles, sauf en haut et en avant, la portion du couturier voisine de l'épine iliaque antérieure et supérieure, en dedans les insertions des adducteurs, en arrière quelques fibres du grand fessier ; au-dessous de ces muscles nous trouvons une cavité kystique volumineuse qui laisse écouler deux litres d'un liquide noirâtre. Une fois arrivés sur l'articulation coxo-fémorale nous la trouvons saine, et avec la scie à chaîne nous sectionnons le col du fémur en dehors de l'articulation, mais la section de l'os nous montre que la tête du fémur est elle-même envahie par le tissu morbide. Nous la saisissons avec un fort davier. Après avoir incisé au préalable la capsule, nous l'attirons au dehors, et nous la désarticulons.

L'opération terminée, nous laissons en place douze pinces hémostatiques nous proposant de ne retirer que dans quatre à cinq jours celles qui sont placées sur les gros vaisseaux.

L'examen de la pièce montre que les condyles fémoraux ont disparu en grande partie ; on en retrouve à peine quelques fragments disjoints par un prolongement de la tumeur qui descend jusqu'à l'articulation. La synoviale seule forme en ce point une barrière que le tissu morbide a respectée. Un kyste volumineux occupe le tiers supérieur.

Les lambeaux taillés de dehors en dedans pour ne pas laisser de tissus de mauvaise nature sont aisément rapprochés et suturés à l'aide de fils métalliques à anses séparées. Un tube élastique fenêtré est placé à la partie déclive ; pansement avec la charpie et les compresses imbibées d'alcool, recouvert d'un appareil ouaté. Pendant la nuit qui suit l'opération, la malade est calme. Pouls plein. T = 38°,9. Le lendemain matin, état général satisfaisant : T = 38°,4; P = 100. Pendant la soirée, affaiblissement extrême : P = 120, et elle succombe dans la

ie n'a pu être faite.

X. — *Hydropisie de la gaîne du jumeau interne, décès malade ayant depuis deux ans une affection semblable de ceps brachial.* — Blanchet (Marie), vingt-cinq ans, coule le 5 janvier 1876; porte au niveau du coude une tumeur te de chaque côté de l'olécrâne. Elle est fluctuante et em- sion complète du bras. Vers l'angle inférieur du creux

poplité, tumeur faisant une saillie de la grosseur d'une pomme qui disparaît pendant la flexion de la jambe; elle détermine qu'engourdissement prononcé surtout à la suite des marches un peu longues; elle s'est montrée depuis trois mois. La tumeur du coude remonte à deux ans, et paraît siéger dans la gaîne du jumeau interne. Badigeonn., teint. d'iode, compression avec la ouate, h. f. m. — sp. iod. de fer à l'int.

15 janvier. — On vide la tumeur du coude avec l'aspirateur Potain. 25 grammes de liq. albumineux. Forte compression avec la ouate.

30. — La tumeur du coude est guérie. Celle du genou a diminué sous l'influence du traitement décrit plus haut.

Cette malade, qui n'est pas entrée dans les salles, a cessé de venir le 1er mars.

D. — *Jambe.*

Obs. CDLX. — *Ulcère gangréneux de la jambe droite. Dénudation du tibia. Sortie d'un séquestre. Pansement phéniqué.* Besse (Anna), trente-quatre ans, domestique, entre le 5 octobre 1876, salle Sainte-Marthe, 41. Bien réglée depuis l'âge de vingt-trois ans; nullipare. Petite, et grêle : père mort phthisique. Toux fréquente, sueurs nocturnes, jamais d'hémoptysies. Respiration rude au sommet des deux poumons. Il y a vingt ans, fièvres paludéennes rebelles qui ont résisté à tous les traitements pendant trois ans.

Il y a un an, deux ulcères, un à chaque jambe; on en voit les traces à l'union du tiers inférieur avec les deux tiers supérieurs de la jambe, sur la face antéro-interne. Ils ne se sont cicatrisés qu'au bout de trois mois. A la même époque, elle eut aussi une stomatite scorbutique. Il y a trois mois, sans cause connue, sans coup, ni écorchure, la peau s'est amincie à l'endroit de l'ancienne cicatrice de la jambe droite, elle s'est fendillée, puis une ulcération s'est formée et a pris bientôt des proportions inquiétantes.

A l'union du tiers inférieur de la jambe droite avec les deux tiers supérieurs, à la face antéro-interne, nous voyons actuellement une ulcération de 1 centimètre de hauteur sur 5 de largeur, d'un rouge foncé, atone, à bords arrondis, réguliers, à fond recouvert de bourgeons peu vifs, secs. Au fond de la plaie, dénudation de la crête du tibia sur une longueur de 2 centimètres. Suppuration peu abondante, douleurs nulles. La malade n'a point de varices.

La rate est énorme : elle descend à trois travers de doigt au-dessous de l'ombilic en suivant la ligne médiane : elle occupe tout l'hypochondre gauche, a conservé sa forme normale, mais a tourné

suivant son axe vertical de manière à ce que son bord interne tend à devenir antérieur.

8 octobre. — Pansement avec de la charpie imbibée d'eau phéniquée et de glycérine. Traitement général : huile de foie de morue, sp. iodure de fer, vin de quinquina.

1er novembre. — L'ulcération est d'un rouge plus vif, le tibia est encore dénudé, jaunit, et un séquestre de 3 centimètres de longueur en contact avec l'air s'élimine spontanément.

1er décembre. — L'os se couvre de bourgeons, de bon aspect. Même pansement.

15 décembre. — L'ulcération mesure 1 centimètre et demi de moins à son pourtour. La plaie est presque à niveau des bords, et ne présente plus que 3 centimètres de diamètre. Cautérisation au nitrate d'argent tous les jours.

Obs. CDLXI. — *Abcès du voisinage de la malléole externe, consécutif à une blessure faite par des chaussures étroites. Ouverture spontanée.* — Hoppé (Charles), cinquante-neuf ans, homme de peine, célibataire, entre le 10 novembre 1876, salle Sainte-Marthe, 14. Mère morte phthisique. Se nourrit habituellement assez mal; il y a un an, il a eu une hydarthrose traumatique du genou droit. Il y a quinze jours, à la suite de marches pénibles avec des chaussures trop étroites, plaie à la surface de la malléole externe. Il continua son travail, et il y a deux jours il a été obligé de s'arrêter.

Au-dessous et en arrière de la malléole externe gauche, nous voyons une tumeur du volume d'un œuf de poule recouverte d'une peau rouge, chaude; au centre, existe un orifice fistuleux par lequel du pus s'est écoulé spontanément, il y a deux jours, et qui est bouché par un bourbillon épais. Le stylet montre qu'il existe sous la peau une cavité bien circonscrite. Les mouvements du pied sont conservés; nulle part, on ne trouve de gonflement au voisinage des articulations. Pas de ganglions dans l'aine.

Cataplasmes, repos au lit le pied élevé. Régime reconstituant. Sort guéri le 13 novembre.

Obs. CDLXII. — *Kyste de la gaîne des péroniers latéraux.* — Julien (Virginie), douze ans, entre le 4 décembre 1875. Tumeur à deux travers de doigt au-dessous de la malléole externe gauche, mobile pendant la contraction des péroniers. Peau normale et sans adhérences à la tumeur. Badigeonnages iodés sans résultat.

4 décembre. — Ponction à la partie déclive de la tumeur. Compression avec des lamelles de caoutchouc. Guérison au bout de quinze jours.

*Obs. CDLXIII. — *Sarcome de la jambe. Extirpation. Récidive. Amputation de la jambe.*

M. G., cinquante ans, instituteur. Opéré, il y a deux ans, pour une tumeur du tibia gauche.

Depuis six mois, une tumeur de même nature s'est développée à la surface du péroné; elle a le volume et la forme d'un œuf, à grand axe vertical; à sa surface existe une ulcération inflammatoire d'un centimètre de diamètre, aujourd'hui très-adhérente aux aponévroses qu'elle distend et au péroné sur lequel on reconnaît aisément qu'elle s'implante; pas de vascularisation de voisinage; consistance des sarcomes contenant une certaine proportion de tissus fibreux.

16 septembre 1876. — Chloroforme. Ischémie artificielle avec la bande d'Esmarch. Amputation de la jambe à trois travers de doigt au-dessous du genou.

Pincement pendant le cours de l'opération. La plaie est réunie par la suture entortillée. Guérison au bout de cinq semaines.

Obs. CDLXIV. — *Kyste à grains riziformes de la gaîne des péroniers latéraux. Deux ponctions suivies de la reproduction du liquide. Ulcération spontanée et transformation fongueuse de la tumeur.* — N., quarante-cinq ans, ébéniste, entre le 4 février 1876, salle Sainte-Marthe, 28. A dix ans, entorse tibio-tarsienne du côté gauche, suivie de la formation d'une tumeur au niveau de la malléole externe gauche; celle-ci fut ponctionnée, trois ans plus tard. Liquide filant contenant des grains riziformes. Au bout de deux ans reproduction de la tumeur qui ne fut ponctionnée que cinq ans plus tard. Contenu analogue à celui de la première tumeur. Le liquide se reproduisit au bout d'un an, et depuis lors le malade a vaqué à ses affaires sans plus s'inquiéter de sa tumeur. Il y a dix jours, ulcération de la peau. On voit aujourd'hui en avant de la malléole une production grosse comme un œuf de pigeon, surmontée d'une ulcération à bords irréguliers et taillés à pic et dont le fond est couvert de fongosités donnant quelques gouttes de pus à la pression.

5 février. — Chloroforme. Incision longue de 8 centimètres sur la malléole. La tumeur, qui envoie des prolongements dans la gaîne des péroniers, adhère au périoste; elle est constituée par un amas de granulations inflammatoires. Avec la rugine on nettoie soigneusement le périoste et les tendons; quatre points de suture entortillée, compresses froides.

6. — Gonflement nécessitant l'enlèvement des points de suture.

7. — Un lambeau de peau est sphacélé.

21. — Guérison complète.

*Obs. CDLXV. — *Gangrène spontanée du pied droit. Amputation de la jambe au tiers inférieur. Athérome artériel. Nouvelle poussée de gangrène dans le moignon. Collapsus. Mort rapide.*

M. M.., cinquante-cinq ans, sans diathèse. Indemne de toute affection du cœur, a éprouvé tout à coup, dans la nuit du 15 au 16 janvier 1876, dans le gros orteil du pied droit, des douleurs épouvantables. Depuis lors, ce pied est devenu le siége d'une sensation de re-

froidissement et même d'une certaine insensibilité au niveau du gros orteil.

Il y a un mois environ, vers le 2 février, une escharre s'est produite sur le dos du pied avec suppression de la circulation dans la pédieuse, en même temps qu'une rougeur érysipélateuse de toute la jambe, du genou et s'étendant même jusqu'au milieu de la cuisse. Depuis lors la rougeur érysipélateuse a disparu; il n'est resté qu'un gonflement avec œdème dur de la totalité de la jambe, de la sensibilité à la pression. Mais l'escharre s'est complétement circonscrite et le travail d'élimination commence à se faire. Les téguments voisins ont conservé assez de chaleur et de vitalité pour permettre de supposer qu'ils pourront servir à former un lambeau, si nous enlevions toute la partie sphacelée du membre.

Depuis longtemps déjà il éprouvait une sorte de refroidissement continuel dans les deux membres inférieurs ; la jambe gauche est également œdématiée.

20 mars 1876. — Amputation de la jambe; nous conservons, pour former un lambeau, tous les téguments situés au-dessus du sillon d'élimination, qui d'ailleurs sont sains. Cette amputation est difficile parce que le tissu cellulaire infiltré, dur, œdématié, adhérent ne permet pas facilement de relever la manchette.

La pédieuse est oblitérée ainsi que ses veines satellites; la tibiale postérieure contient encore un peu de sang, bien qu'elle soit athéromateuse. Les autres vaisseaux sont remplis de caillots nombreux ; les artères du tibia et du péroné sont très-saignantes; les nerfs sensitifs et plusieurs des artères sont très-sensibles à la section.

La plaie est réunie par des points de suture métallique isolés, excepté au niveau du bord postérieur.

Ligature métallique de tibiale postérieure.

Le lendemain de l'opération, une nouvelle poussée de gangrène s'est faite qui, en dix-huit heures, occupe dessous la partie inférieure de la jambe de l'autre côté jusqu'à la racine de la cuisse ; cent-vingt pulsations; pouls plus ferme; grande faiblesse. Mort rapide.

E. — *Pied.*

Obs. CDLXVI. — *Pied-bot varus équin accidentel. Amputation sous-astragalienne.* — Diat (Eulalie), trente-quatre ans, couturière, entre le 8 octobre 1876, salle Sainte-Marthe, 38. Robuste jusque dans ces derniers temps. Elle a eu le pied brûlé, à l'âge de dix-huit mois; c'est à cause des désordres produits par cette brûlure, qu'elle vient nous consulter.

Le pied droit est fortement porté en dedans, de telle sorte que c'est

son bord externe et même une partie de sa face supérieure qui repose sur le sol. Le talon regarde directement en dedans et le plan dans lequel il est compris se continue avec la face interne de la jambe, dont il est séparé par une série de replis cutanés dans l'intervalle desquels on rencontre des traces de plaies et de fistules aujourd'hui cicatrisées. L'avant-pied est privé du troisième et du quatrième orteil, les autres sont atrophiés. Les métatarsiens qui supportaient le pouce et le quatrième orteil forment sous la peau un relief prononcé dont la malade n'a jamais souffert. Il n'en est pas de même de la tête du troisième métatarsien qui fait sous la peau une saillie dure, immobile, arrondie, recouverte par un durillon de la largeur de 2 centimètres, épais de 3 millimètres, au-dessous duquel s'est formée une bourse séreuse qui donne à la peau une mobilité excessive à ce niveau. Cette saillie est douloureuse au point d'arracher des cris à la malade.

L'articulation tibio-tarsienne conserve une certaine mobilité, mais toutes les articulations du pied sont ankylosées. Malgré ces désordres, la malade a pu marcher jusque dans ces dernières années, même sans canne. En même temps des altérations importantes de direction se sont faites dans le pied gauche. Ce dernier, en effet, est porté en dedans, mais beaucoup moins que le pied malade et apposé également sur le sol par son bord externe ; ses orteils, en outre, sont dans un état d'extension exagérée.

Il y a quatre ans, la face externe du pied brûlé, irritée par la pression sur le sol pendant la marche, rougit, s'enflamma et s'ulcéra. Cette ulcération, peu étendue, guérit facilement par le repos, mais se reproduisit bientôt par la marche, augmenta graduellement et finalement acquit une dimension telle que la plus grande partie du bord externe porte depuis trois ans une vaste ulcération à bords indurés, qui a rendu la marche absolument impossible. Ajoutons à cela que l'avant-pied fait une saillie douloureuse. Les désordres sont tels que l'amputation postastragalienne est seule possible.

16 octobre. — Chloroforme. Incision antéro-postérieure qui se prolonge sur le dos du pied à 4 ou 5 centimètres en avant de l'articulation tibio-tarsienne Nous taillons un lambeau par le procédé de Nélaton : ceci fait, l'ankylose rendant la désarticulation impossible avec le couteau, nous scions verticalement la tête de l'astragale et le calcanéum ; nous saisissons alors avec un fort davier la partie antérieure du calcanéum détachée par le trait de scie et nous l'enlevons ainsi que la portion du cuboïde, du scaphoïde qui lui sont encore soudés de la tête de l'astragale. D'un trait de scie horizontal, nous détachons ensuite la face profonde de l'astragale du calcanéum dont nous pratiquons l'énucléation. Il ne reste plus alors du squelette du pied qu'une portion d'astragale déformée, mais dont la coupe inférieure est représentée à peu près par un plan horizontal ;

comme téguments, on a la peau du talon dans son entier et la plus grande partie de la peau de la face plantaire de l'avant-pied, que nous taillons aussi régulièrement que possible. Le lambeau est presque exclusivement plantaire, formé par les parties molles du talon. Nous les appliquons au-devant de l'astragale et nous les suturons à l'aide de fils métalliques aux téguments antérieurs; nous laissons un tube de caoutchouc au fond de la plaie, nous retirons nos pinces hémostatiques et nous faisons un pansement alcoolisé, ouaté et compressif. Le quatrième jour, les sutures sont enlevées et remplacées par des bandelettes collodionnées. Réunion par première intention. La fièvre est insignifiante et la malade quitte le service le 13 décembre sans claudication avec une chaussure prothétique.

Obs. CDLXVII. — *Pied-bot varus équin. Ulcérations et trajets fistuleux. Ablation des débris du quatrième et du cinquième métatarsien et des deux derniers orteils. Résection d'une partie du cuboïde.* — Passemez (Désiré), trente-cinq ans, serrurier entre le 1er mai 1876, salle Sainte-Marthe, 26, pour une déformation du pied qui date de l'enfance; il se rappelle avoir eu des douleurs assez vives à cette époque et de la peine à marcher; jamais néanmoins il n'a porté d'appareil orthopédique. Il a toujours marché sur le bord externe du pied et la portion correspondante de la face plantaire. Il y a neuf ans, fracture des deux malléoles par chute d'un essieu. Cet accident a exagéré la difformité. Des bourses séreuses se sont développées : au sommet de la malléole externe, et sur la face correspondante du calcanéum, des ulcérations profondes sont survenues au voisinage du cuboïde et du cinquième métatarsien. Elles ont gagné successivement au niveau des saillies osseuses, la peau, le tissu cellulaire sous-cutané, le périoste; elles ont même fini par mettre à nu le corps du cinquième métatarsien qui s'est nécrosé et a été extrait il y a trois ans. Depuis cette époque l'ulcération, au lieu de se cicatriser, envahit les parties voisines. Des fistules s'établirent et fournirent une grande quantité de pus. La marche devint de plus en plus pénible.

Actuellement : état général est peu satisfaisant. Le bord externe du pied sur lequel marche le malade de même que les parties voisines du dos et de la plante sont profondément ulcérés et fistuleux; les téguments qui recouvrent le dos du pied sur une surface de plusieurs centimètres sont amincis, rougeâtres par places, violacés dans d'autres, parcourus par des sillons profonds. Plusieurs des ulcérations sont recouvertes de croûtes, mais l'une d'elles siégeant au niveau du cinquième métatarsien est saignante et très-profonde. Le malade éprouve des douleurs intolérables et ne peut plus travailler.

5 mai 1876. — Le malade étant endormi et l'ischémie faite avec la bande d'Esmarck, nous nous servons des ulcérations comme point de repaire, pour faire deux incisions longitudinales et elliptiques

sur les faces dorsale et plantaire du pied. Nous désarticulons ensuite les deux métatarsiens en enlevant avec eux les orteils correspondants. En examinant les os du voisinage, nous trouvons que le cuboïde est le siége d'une ostéite raréfiante, nous en réséquons la portion malade et nous égalisons les surfaces. En rapprochant les deux lambeaux de peau, nous remarquons qu'ils sont plus grands qu'il ne faut pour recouvrir la perte de substance ; nous en coupons alors une partie aux dépens de la face dorsale.

L'opération terminée, la plaie est réunie par des points de suture, sauf à la partie antérieure qui est déclive et où nous plaçons un tube de caoutchouc ; deux pinces placées sur les vaisseaux saignants sont maintenues à demeure et entourées dans une compresse de manière à ne gêner en rien le pansement qui consiste en linge fenêtré, charpie alcoolisée, ouate et bande compressive. Pendant la nuit le malade a souffert et a eu un peu de fièvre. Le lendemain il se trouve mieux.

T = 38,1 ; P = 90. Appétit. Bouillon, potage, même pansement. Nous retirons les deux pinces hémostatiques. Le deuxième jour, pas de fièvre, dort très bien. T = 37, 8 ; P = 78. La plaie donne un pus de bonne nature. Les jours suivants, réunion immédiate

8 mai. — Le mieux continue, on retire les pinces placées sur un vaisseau. Sort guéri le 1er juillet.

Obs. CDLXVIII. — *Onyxis du gros orteil gauche. Ablation de l'ongle avec sa matrice.* — Goyot (Louis), vingt-trois ans, garçon de magasin, entre le 29 septembre 1876, salle Sainte-Marthe, 11. Début il y a cinq mois ; le malade, qui marche beaucoup, attribue l'onyxis à l'usage de chaussures trop étroites.

Le bord unguéal interne du gros orteil gauche est rouge, enflammé, couvert de croûtes minces, formées par la concrétion d'un liquide séro-purulent. Celui-ci s'écoule d'une plaie produite par la pénétration de l'ongle dans la pulpe du doigt. Le malade peut encore marcher avec ses chaussures ordinaires, mais il lui est impossible de porter des fardeaux.

Le 28 novembre, nous enlevons la totalité de l'ongle avec sa matrice. Pansement avec des rondelles d'amadou ; compression sur la plaie. Cicatrisation complète e 14 décembre.

Obs. CDLXIX. — *Onyxis du gros orteil. Ablation de la matrice unguéale.* — Gillet (Léon), dix-sept ans, mécanicien, entre le 23 février 1876, salle Saint-Augustin, 18, pour un ongle incarné. Le malade dit avoir porté longtemps des chaussures trop étroites, et depuis six mois il a ressenti des douleurs au niveau du gros orteil droit.

A son entrée gonflement sur toute l'étendue du bord interne, ulcération au même niveau sur laquelle nous voyons trois gros bourgeons charnus, qui siégeaient sous l'ongle. Rougeur, chaleur, douleur de la

peau, empêchant le malade de marcher et même de se chausser. Pas de pied plat.

Le 10 mars. — Nous anesthésions l'orteil au moyen d'un mélange réfrigérant (glace et gros sel). Nous enlevons l'ongle avec sa matrice. Pansement avec des rondelles d'amadou. Le 17 le malade sort. La plaie est presque entièrement cicatrisée.

CHAPITRE XII

CONSIDÉRATIONS GÉNÉRALES. — STATISTIQUE DES OPÉRATIONS

Nous avons exposé, dans le dernier chapitre de notre précédent volume, les principes généraux qui nous guident et dont les observations relatées auparavant renfermaient les applications. Nous n'avons rien à modifier à ce que nous disions alors : nous insistions sur l'immobilisation des régions blessées comme moyen antiphlogistique ; nous recommandions de ménager le sang des malades et de remonter leur état général par les moyens hygiéniques ou médicaux que nous fournit la thérapeutique moderne ; d'éviter les stagnations du pus et des liquides morbides qui peuvent devenir la source d'accidents toxiques rapidement mortels ; nous ne reprendrons point les considérations que nous avons présentées à ce sujet, nous nous contentons de renvoyer aux leçons faites antérieurement. Nous ne pouvons cependant terminer ce compte rendu clinique sans attirer l'attention sur quelques procédés que nous n'avons mentionnés que d'une manière succincte. Ce sont autant d'applications locales des principes en question.

La nécessité d'épargner le sang nous ramène naturellement à la question de l'hémostasie. Les premières leçons de cette année ont édifié le lecteur sur la valeur du pincement et sur le parti qu'il pourra en tirer. Nous avons montré les services que cette méthode est appelée à rendre dans beaucoup d'accidents. On a pu voir qu'une plaie contuse de la région temporale avait donné lieu à des hémorrhagies rebelles ;

que les applications de perchlorure de fer et la compression n'avaient pu les arrêter, et qu'elles le furent instantanément par le pincement; la réunion immédiate des larges lambeaux décollés ne fut nullement entravée par la présence de deux pinces qui restèrent pendant vingt-quatre heures sur les bouts de l'artère temporale (1).

Nous n'aurions qu'à relire chaque page de notre statistique pour trouver des exemples analogues, elle peut fournir le meilleur commentaire des considérations énoncées dans nos premières leçons.

« S'agit-il de porter l'instrument tranchant dans les culs-de-sac vaginaux.., disions-nous dans l'une d'elles, il peut arriver qu'on ouvre des vaisseaux importants et qu'on ait des hémorrhagies abondantes et difficiles à arrêter; l'application d'une longue pince à l'endroit où jaillit le sang permet aussitôt de s'en rendre maître. »

Nous trouvons la démonstration de cette assertion dans l'observation CCCXL (2) : « Un vaisseau ouvert lançait un jet de sang du volume d'une plume de corbeau, nous appliquons une longue pince qui arrête aussitôt l'hémorrhagie et que nous laissons en place jusqu'au lendemain matin. »

Plus loin nous recommandons l'hémostasie préventive pour les néoplasmes des grandes lèvres : on « applique à la base de la tumeur deux ou plusieurs pinces hémostatiques qui la rendent exsangue et permettent de l'enlever. » Si le lecteur veut bien remonter à l'observation CCCLXIV, il verra que ce précepte n'est point resté pour nous lettre morte et que nous l'avons appliqué avec avantage, chez une femme de quatre-vingt-trois ans affectée d'un cancroïde étendu des organes génitaux externes (3). Ces deux exemples nous suffisent actuellement, la question ayant été déjà élucidée.

Si nous avons la conviction absolue et inébranlable que cette méthode offre les avantages les plus sérieux, nous sommes bien loin de nier l'utilité d'autres procédés tendant au même but. Nous avons fait l'ischémie artificielle avec la bande d'Es-

(1) P. 363. — (2) P. 578. — (3) P. 596.

march chaque fois que la chose a été possible. Les tableaux qui vont suivre montreront également que plus d'une fois nous avons eu recours aux cautères. On a depuis quelques années de la tendance à en généraliser l'usage; le cautère actuel a en grande partie fait place au galvano-cautère et celui-ci semble aujourd'hui céder le pas à l'instrument de M. Paquelin. Tous les trois ont leur utilité. Nous avons employé le cautère actuel pour certaines productions du col utérin; les deux autres nous ont rendu de vrais services dans les opérations faites sur le vagin, le rectum ou l'anus; mais nous ne croyons point qu'aucun appareil doive être préconisé pour tous les cas; nous avons dit dans une de nos leçons ce que nous pensions de la trachéotomie par le thermo-cautère; ces seules considérations suffiraient à justifier la restriction que nous faisons ici.

D'autres procédés d'un usage moins général nous ont également servi à ménager le sang; telle est l'ablation des tumeurs pédiculées par la torsion et l'arrachement, leur section au moyen de la scie-pince. Dans d'autres cas, nous ne nous bornons plus à l'hémostasie, nous avons soin que la faible quantité de sang qui s'écoule malgré tout ne donne pas lieu à une catastrophe; telle est l'origine de précautions que nous prenons lorsque nous opérons au voisinage de l'extrémité supérieure des voies aériennes (1).

En 1825, nous avions indiqué, même avant l'hémostasie, la nécessité d'assurer l'écoulement des liquides dangereux, et pour cela nous recommandions de donner à la plaie une direction rationnelle et de recourir au drainage : c'est ce que nous avons toujours fait. Dans les opérations qui se pratiquent sur l'une ou l'autre partie du tronc, et surtout dans les plus fréquentes de toutes, les ablations de tumeurs mammaires, nous ne manquons jamais de favoriser autant que la chose est possible la réunion immédiate en permettant l'écoulement du pus. Pour cela nous suturons la plaie convenablement dirigée dans ses trois quarts supérieurs et nous plaçons dans son angle

(1) *Clinique de* 1873, p. 446-447; *Clin. de* 1876, p. 176.

inférieur resté ouvert une mèche de charpie portant un tube à drainage. Nous sommes ainsi assuré qu'il ne se forme point de collection au-dessous des téguments trop tôt réunis, et nous pouvons au besoin faire des lavages à l'eau alcoolisée.

Dans d'autres cas nous employons un appareil qui mérite une description un peu plus longue.

Si nous revenons aux observations CII (1), CXXXVII (2), CDXCIII et CDXCIV (3), dans lesquelles sont relatées une fracture du tibia compliquée de plaie, une trépanation de l'extrémité inférieure de l'humérus et deux résections du coude, nous verrons que le membre fut maintenu dans tous ces cas au moyen d'un appareil à pièces séparées et imperméables.

Cet appareil se compose :

1° De coussins de ouate enfermée dans une enveloppe de taffetas gommé ;

2° D'une gouttière en fil métallique. Les coussins sont faits par le chirurgien ou ses aides au moment d'appliquer l'appareil ; on leur donne la longueur et le diamètre nécessaires. L'enveloppe de taffetas gommé entourant la ouate est repliée à ses deux extrémités que l'on fixe avec des bandelettes de sparadrap.

L'appareil étant destiné aux fractures compliquées ou aux résections doit permettre l'écoulement du pus et l'inspection facile de la plaie ; pour cela la gouttière est convenablement matelassée ; puis le membre étant placé dans la position qu'il devra garder, on l'entoure au-dessus et au-dessous de la plaie d'autres coussins que l'on fixe avec des lacs à boucle.

Sous la gouttière est un vase qui reçoit les liquides et une large toile cirée protégeant encore plus efficacement le lit.

La direction varie suivant le membre qu'il s'agit d'immobiliser. Pour les fractures compliquées de plaie de l'avant-bras ou du bras, etc., la gouttière est coudée à angle droit comme le montre la fig. 90 ; pour les fractures de jambe elle est rectiligne (fig. 91).

(1) P. 424. — (2) P. 449 — (3) P. 487-488.

Cet appareil permet donc d'immobiliser d'une manière absolue les membres fracturés ou réséqués ; il rend facile la surveillance de la plaie et met les linges et les pièces du pansement à l'abri des liquides septiques dont il régularise et facilite le cours. Il est extrêmement important que le malade ne soit point constamment plongé dans une atmosphère de matières organiques en décomposition. Nous l'avons recommandé déjà ailleurs à propos des fractures de

Fig. 90. — Appareil à coussins séparés pour les fractures compliquées de plaie de l'avant-bras.

l'olécrâne compliquées de plaie. Aujourd'hui on tend à généraliser l'emploi d'appareils analogues. En Allemagne et en Russie, on se sert souvent aujourd'hui d'une méthode basée sur leur emploi et que l'on appelle méthode d'aération, de pansement à ciel ouvert. Nous sommes disposé à croire d'après notre pratique qu'elle est extrêmement utile, à condition toutefois qu'il donne en même temps, l'immobilisation complète des fragments lorsqu'il s'agit de fractures et de résections.

Une dernière remarque : les précautions énumérées ci-des-

sus et les appareils que nous venons de décrire permettront dans bien des cas d'éviter des amputations auxquelles on eût dû se résoudre si l'on ne les eût eus à sa disposition. Si nous avons insisté sur les services qu'ils rendent pour les fractures compliquées de plaie et les résections du coude, c'est que dans l'un et l'autre cas nous agissons de manière à conserver le membre quand la chose est possible. Pour les tumeurs blanches du coude nous préférons toujours la résection à l'amputation du bras; dans les caries, dans les nécroses étendues

Fig. 91. — Appareil à coussins séparés pour les fractures compliquées de plaie de la jambe.

nous sommes guidés par les mêmes principes. On a pu voir dans les observations LXXXVIII, CXI, CXXIX et CXXX, que nous avons réussi à obtenir la réduction et la consolidation de fractures compliquées de plaies avec saillie d'un des fragments à l'extérieur. Dans le premier cas (fracture du premier métacarpien), nous dûmes réséquer une pointe osseuse impossible à réduire; la consolidation n'en eut pas moins lieu et le malade ne garda dans la suite qu'une légère difformité n'entravant nullement les mouvements de la main.

Pour les phlegmasies osseuses accidentelles ou diathésiques, nous avons agi avec la même circonspection ; dans un

cas d'ostéo-myélite aiguë, nous avons pu, en donnant de bonne heure issue au pus et en trépanant la diaphyse du tibia, enrayer les accidents typhoïdes sans sacrifier le membre (p. 452). De même pour une suppuration osseuse du voisinage du coude affaiblissant de jour en jour un jeune homme qui à différentes reprises avait présenté des phénomènes de tuberculose pulmonaire, nous avons enlevé les fongosités développées sur l'extrémité inférieure de l'humérus et l'ayant en partie détruit; la guérison fut complète en peu de temps : nous avions ainsi conservé au membre ses fonctions et supprimé une cause d'épuisement avec laquelle on doit toujours compter. Nous ne ferons que mentionner les extractions de séquestres invaginés de l'humérus et du fémur.

Tous ces exemples montrent que dans bien des cas défavorables le chirurgien peut intervenir utilement et obtenir une guérison parfaite sans recourir à une de ces opérations radicales que l'on a si longtemps vantées.

En résumé : écoulement facile des liquides septiques, isolement des opérés atteints d'affections contagieuses, telles sont les conditions que nous nous efforçons toujours de remplir. On a pu voir que nous n'accordons à aucun pansement une valeur exclusive et absolue. Sans doute l'occlusion hermétique par la ouate peut rendre des services; mais nous savons que dans bien des cas, un pansement à ciel ouvert est également utile; nous ne croyons point non plus que si l'on ne tient point constamment les plaies dans une atmosphère phéniquée, on crée par cela même une tendance aux complications. Nous avons employé souvent, presque toujours même, l'alcool comme le faisait Nélaton, et les tableaux qui suivent montreront que l'infection purulente n'a pas enlevé un seul de nos opérés, que l'érysipèle a été dans notre service une complication extrêmement rare.

Opérations pratiquées dans le service de M. Péan du 1er juillet 1875 au 1er janvier 1877.

TABEAU I.

Conditions individuelles des opérés.			Maladie ayant réclamé une opération.	Opération.	Résultat.		Page de l'ouvrage.	Observations.
Sexe.	Age.	État général.			Guérison.	Mort par		
M (1)	53	Bon.	Épithelioma tubulé de la lèvre supérieure.	Ablation.	1		523	
F	37	id.	Angiome ulcéré de la lèvre inférieure.	—	1		524	
M	16	id.	Fongus de la lèvre inférieure.	—	1		525	
F			Perfor. syphil. de la voûte palatine.	Uranoplastie			384	Insuccès. Sphac. des lamb.
M	74	id.	Hernie ing. g. étrangl. dep. 19 h.	Chélotomie.	1		264	
M	76	id.	— dr. — 36	—		Périt. partielle.	269	
M	60	id.	— — — 72	—		—	532	
F	65	id.	— — — 12	—		Étrangl. interne.	531	L'étrangl. int. exist. en même temps que l'étrangl. hern.
F	41	Gross. de 4 mois 1/2.	Hernie ombilic. — 12	—		Périton.	272	Avortement 3 h. avant la mort.
F	26	Amaigr. Anémie.	Rétréciss. syphil. du rectum et de l'anus. Fistules anales multiples.	Débridement des fistules. Dilatation du rétréciss.	1		537	
M	66	Bon.	Hémorrhoïdes ext. procid.	Ablat. avec le galvano-cautère.	1		539	
M	17	id.	Fistule anale (f. borgne ext.).	Débridement avec le bistouri.	1		541	
M	27	id.	—	—	1		541	
M	47	id.	—	—	1		542	
M	32	Alcoolique.	Fistules multiples.	—	1		542	
M	16	Bon.	Papillome périanal.	Ablation avec le bistouri.	1		542	
M	5	id.	Phimosis cong. Adhér. du prép. au gland. Rétréciss. du méat.	Destr. des adhér. Rétréciss. du méat.	1		546	
M	42	id.	Paraphimosis accidentel.	Débridement.	1			
M	3	id.	Exstrophie de la vessie.	Formation d'une paroi ant.		Périton.	547	
M	31	id.	Rétrécissement de l'urèthre.	Divulsion.	1		584	
M	35	id.	Varicocèle.	Dénudation et pincement des vaiss. du cordon.	1		556	
M	38	Tubercul.	Testicule tuberculeux.	Castration.	1		558	
M	66	Bon.	Sarcome du testic. dr.	—	1		558	
M	34	id.	Enchondr. —	—	1		559	
M	32	id.	Fongus	—	1		560	Pleuro pneumonie intercurr.

F	51	Aném.	Fibro-myome pédic. de l'utérus.	Torsion et arrachement.	1		583	
F	46	Syphil.	—	—	1		583	
F	39	Aném.	Hypertrophie de la lèvre ant. du col utérin.	Amputation.	1		593	
F	16	Bon	Fist. vésico-vag. avec rétréciss. du vagin.	Avivement-suture.	1		596	
F	32	id.	—	—	1		597	
F	27	id.	—	Occlusion du vagin.	1		598	
F	57	id.	Polype de l'urèthre.	Ablation.	1		603	
F	56	Cachect.	Carcin. de la cloison recto-vag.	— avec le galvano-cautère.		Périt. pelv.	601	
F	54	id.	—	— —	1		601	
F	?	id.	Déchir. ancienne du périnée.	Périnéoraphie.	1		?	
F	45	Bon.	Fibro-myome hyst. du sein g.	Ablation avec le bistouri.	1		612	Récidive enlevée avec succès 6 mois plus tard.
F	67	id.	Sarcome kyst. du s. dr.	—	1		614	
F	24	id.	Adéno-sarcome du s. dr.	—	1		614	
F	67	Septicém.	Fibrome kyst. supp. du s. dr.	—	1		615	
M	29	Bon.	Kyste sébacé du s. dr.	—	1		165	
F	53	id.	Carcinome du s. dr.	—	1		617	4e récid. La tum. avait débuté par un épith. du mammelon.
F	39	id.	Squirrhe glob. du s. dr.	—	1		620	
F	56	id.	— lign. du s. g.	—	1		621	
F	33	id.	— ? du s. dr.	—	1		621	
F	48	id.	— glob. —	—	1		622	
F	51	id.	— ulcér. —	—	1		623	
F	51	id.	— — —	—	1		623	
F	59	id.	— lard. —	—	1		624	
F	52	id.	— lign. du s. g.	—	1		625	
F	50	id.	— glob. —	—	1		625	
F	45	id.	— lard. —	—		Septicémie.	626	
M	68	Débil.	Ostéite raréf. de l'écaille du temporal.	Enlèvement de la table ext de l'os.		Comm. cérébr.	447	Abcès de voisin. sous la dure-mère.
M	48	Bon.	Otite moy. supp. prop. aux cell. mast.	Trépan. de l'apoph. mast.	1		509	
M	45	id.	Kyste de la queue du sourcil g.	Ablation.	1		505	
M	13	id.	Kyste du lig. susp. de la paup. sup. g.	—	1		506	
M	85	id.	Kyst. sébacé de la paup. sup dr.	—	1		507	
F	25	id.	Chalazion de la paup. inf. dr.	—	1		507	
M	24	id.	Staphyl. et leucome adhérent.	Opération de Critchett.	1		508	
M	57	id.	Cataracte lent. de l'O.G.	Extraction linéaire.	1		508	Insuccès. Irido-chor. Atroph. de l'œil.
F	50	id.	Épithél. ulc. du sillon naso-jug.	Ablation. Anoplastie.	1		635	
F	50	id.	Kyste sébacé ulcéré du sillon orbito-jugal dr.	—	1		638	

(1) M, masculin. — F, féminin.

Opérations pratiquées dans le service de M. Péan du 1er juillet 1875 au 1er janvier 1877.

TABLEAU II.

Conditions individuelles des opérés. Sexe	Âge.	État général	Maladie ayant réclamé une opération.	Opération.	Résultat. Guérison	Résultat. Mort par	Page de l'ouvrage.	Observations.
F	37	Bon.	Épith. l. de la moitié gauche du nez.	Ablation. Rhinoplastie.	1		637	Sphacèle du lambeau.
M	68	id.	Éléphantiasis nasal.	Décortication du nez	1		639	
M	12	id.	Polype naso-pharyngien.	Resect. part. du maxill. sup. Extirpation	1		126	
F	42	id.	Carcinome de la membrane de Schneider	Ablation.		Prol. intra crân.	509	Ayant débuté sous forme de pol. pédic.
F	48	id.	Kyste du maxill. inf.	—	1		462	
F	23	id.	Fibro-sarc. ossif. du maxill. inf.	—	1		463	
M	59	Tuberculeux	Sarcome ulcéré —	Resect. de la port. d'os envahie		Cachexie	464	
F	32	Bon.	Fibro-sarc. périost. —	Ablation	1		464	
M	17	id.	Kyste salivaire parotidien	Ouverture et cautérisation de la paroi kystique.	1		641	
M	36	id.	Tubérc. des ganglions sous-maxill.	Extirpation	1		642	
M	16	Tuberculeux	Adénite chron. ganglions sterno-mast.	—	1		643	
M	16	Bon.	Adénites caséeuses.	—	1		644	
M	16	id.		—	1		644	
M	51	Cachect.		Trachéotomie		Asphyxie.	346	
M	52	Alcool.		—		Cong. pulm.	390	
			Abcès pharyngo					
M	45	Bon.	Lipome sous-cutané de la rég. cerv. post.	Ablation.	1		645	
M	63	id.	Fibro-sarc. de l'extrém. sup. du sterno-mast.	—	1		646	
F	49	id.	Lipome de la par. thor. ant.	—	1		654	
M	37	Scrofuleux.	Kératome de la rég. mammaire.	—	1		654	
F	22	Bon.	Sarcome de la par. abdom.	—	1		655	
F	28	Gross.	Fibrome —	—	1		656	La grossesse a suivi son cours.
F	38	Cachect.	Kyste séro-pur de la rég. splén.	Ouverture avec les caustiques.	1		529	
M	28	Bon.	— sébacé du dos.	Ablation.	1		652	
M	51	id.	Sarcome fascic. du bras gauche. (Récidive.)	Désarticulation de l'épaule		Pneum. second.	661	Affect. pulm. dev. ant. de noy. sarc.
M	43	id.	Sarcome fascic. du poignet dr. (Récid.)	Amput. de l'avant-bras 1/3 sup.	1		667	
M	38	id.	Plaie perforante de la 1re art. phal. de l'ann. g. Tétanos	— de l'annulaire.	1		369	

M	04	id	Ostéite fong. du médius g.	— du médius.	1		671	
M	42	id.	Ankylose des phalanges du méd. dr.	— —	1		481	
M	46	id.	Nécrose de la 1re phal. de l'auric. g.	— de l'auriculaire.	1		456	
M	17	Tubercul.	Séquestres invag. de l'hum. g.	Trépanation de la diaphyse. Enlèvement des séquestr.	1		455	
M	22	Scroful.	Ostéite fong. de l'extr. inf. dr.	Trépan. de l'os. Enlèvement des fong.	1		448	
M	35	Bon.	Tumeur blanche du coude dr.	Résection du coude.	1		487	
M	35	id.	— — g.	—	1		488	
M	21	id.	Névrome du médian.	Extirpation.	1		501	
M	44	id.	Kyste synovial dans l'épaiss. du tend. de l'extr. du pouce.	—	1		665	
M	55	id.	Fibrome sous-muscul. de la paume de la main.	—	1		670	
M	1 1/2	id.	Syndactylie cong. des 3 dern. doigts.	Libérat. du médius. Autoplast.	1		672	
F	17	id.	Syndactylie cicatric. et chute des 3 dern. doigts.	— du pouce.	1		672	
M	28	id.	Flexion cicatric. des 3 dern. doigts.	Redress. de l'annulaire et de l'auriculaire.	1		675	
F	38	Cachect.	Sarcome kyst. de la cuisse g.	Désarticulation de la cuisse.		Choc.	683	
M	48	id.	Fibro-sarcome du fémur dr.	Amput. de la cuisse au 1/3 sup.		Bronch.-pneum.	465	Mort 6 semaines après l'opér.
M	29	id.	Tumeur bl. du genou g.	— — à la part. moy.	1			
F	25	id.	Sacome fascic. de la jambe.	— — au 1/3 inf.		Hémorrhagie.	480	
M	23	id.	Tumeur bl. du genou g.	— — —		Septicémie.	466	Amput. in extremis.
M	?	Bon.	Carie du cuboide et des os cun.	— sus-mall. de la jambe.	1		491	
M	73	id.	Carie des cunéiformes et des métatars.	— sous-astrag. du pied.	1		452	
M	21	Tubercul.	Nécrose de la 1re phal. du gros ort. et du métat.	— du 1er mét. et du gr. ort.	1		451	
M	16	Bon.	Séquestres invag. du fémur.	Trépan. de l'os. Extr. des séq.	1		458	
F	29	id.	Nécrose de la 2e phal. du 2e ort. (Fracture.)	Ablation de la phalange.	1		458	
M	?	id.	Kyste sébacé ulcéré de la cuisse dr.	Extirpation.	1		438	
M	70	id.	Tumeur variq. sur le côté int. du genou dr.	—		Lymph. supp.	682	
M	17	id.	Angiome érect. de la jambe.	—	1		516	
M	?	id.	Fongus hématode de la jambe.	—	1			
M	13	id.	Exostose sous-cong. du gros ort.	—	1			
M	18	id.	— —	—	1			

On voit que sur les 117 opérations ci-dessus mentionnées 17 ont été suivies de mort ; ce qui donne une proportion de 85.4 °/₀ de guérisons. Elle est obtenue en mettant sur le même rang des opérations de nature et de gravité différente. On peut atténuer cet inconvénient commun à toutes les statistiques en tenant compte d'un certain nombre de données que les tableaux fournissent. Ainsi nous trouvons, outre les 17 cas de mort deux insuccès qui n'ont point mis la vie des malades en danger :

1° Un à la suite d'une uranoplastie ;

2° Un à la suite d'une extraction de cataracte. La proportion se trouverait ainsi réduite à 83,9 °/₀.

Une nouvelle réduction pourrait être obtenue en retranchant du nombre total un certain nombre de faits qui peuvent être rangés parmi les petites opérations : une restauration du palais, 2 fistules anales simples, 8 opérations légères faites sur l'appareil de la vision; enfin l'ablation d'un kyste sébacé du dos. Le nombre total des succès se trouvera ainsi réduit à 98, soit 77,7 °/₀. Mais cette proportion est inexacte à ce point de vue, que plusieurs cas de mort ont été la conséquence d'affections accidentelles ou intercurrentes : étranglement interne existant en même temps qu'une hernie inguinale, affections laryngées et thyroïdienne dans lesquelles la trachéotomie fut faite pour conjurer les accidents immédiats ; pneumonie secondaire autour des noyaux sarcomateux, ictus apoplectique à la suite d'un prolongement intra-crânien d'une tumeur. bronchio-pneumonie cinquante-cinq jours après l'opération. Si dans ces cinq cas du nombre total, la proportion de guérisons obtenues sera de 82 p. 100. Cette proportion est sensiblement la même que celles que nous avions trouvées dans la statistique des dix-huit mois précédents, les chélotomies étaient faites à peu près dans les mêmes conditions et n'ont pas mieux réussi ; les amputations au contraire ont donné des résultats plus avantageux, sauf celles qui ont été faites dans des conditions à peu près désespérées et qui étaient déjà graves par elles-mêmes elles ont presque toutes abouti à la guérison ; nous ne saurions mieux faire que de renvoyer aux considéra-

tions qui commencent nos chapitres pour ce qui concerne chaque cas pris individuellement.

Le tableau qui va suivre résume les autres opérations mentionnées dans ce volume : celles de la ville ; les remarques précédentes s'y rapportent comme aux premières.

Tableaux résumant les opérations de la ville rapportées dans cet ouvrage.

CONDITIONS INDIVIDUELLES DES OPÉRÉS.			MALADIES AYANT RÉCLAMÉ UNE OPÉRATION.	OPÉRATION.	RÉSULTAT.		Pages de l'ouvrage	OBSERVATIONS.
Sexe.	Age.	État général.			Guerison.	Mort par		
M	2 j.	Bon.	Bec de lièvre compliqué.	Avivement suture.	1		521	
M	58 a.	id.	Epithél. ulc. lèvre infér. (Récid.)	Ablation.	1		521	
M	70	id.	— — supérieure.	—	1		522	Mort par pleur. pur. 4 mois plus tard.
M	60	id.	— — inférieure.	—	1		523	
M	60	Cachect.	— langue. (Récid.)	—	1		525	Abl. conc. d'un gangl. envahi. Mort par cach. 3 mois plus tard.
M		Bon.	Hern. ing. cong. tr. depuis 15 h.	Chelostomie.	1		533	
M		id.	Rétréc. fibreux du rectum.	Dilatation forcée.	1		536	
F	35	Tuberc.	— cicatriciel.	Rectotomie.	1		538	
F	93	Bon.	Polype du rectum.	Ligature.		Septicémie.	539	
M	32	id.	Fist. anale compl. Hemorrh.	Débridement.	1		540	
F	3	id.	— —	—	1		541	
F	36	id.	— —	—	1		541	
M	28	id.	Tubercul. du testic.	Castration.	1		558	
F	47	Anémique.	Polype utérin.	Torsion et arrachement.	1		582	
F		Bon.	—	—	1		583	
F	34	id.	Atrésie du canal cervical.	Discision.	1		592	
F	34	Anémique.	Oblitération. —	Formation d'un canal art.	1		593	
F	45	Bon.	Adénome du col utérin.	Cautérisation au fer rouge.	1		594	Mort par méningite un mois plus tard.
F	32	id.	Epithél. —	—	1		595	

F	83	id.	— de la vulve.	Extirpation avec le bistouri.	1		596
F	33	id.	Hypertrophie de l'hymen. Vaginisme.	— de l'hymen.	1		596
F	36	id.	Kystes multiples du vagin.	— —	1		590
F	27	id.	Déchirure complète du périnée	Périnéoraphie.	1		604
F	35	id.	Adénome kystique du s. g.	Ablation.	1		612
F	35	id.	Fibro-sarcome irritable du s. g.	—	1		613
F	36		Squirrhe rameux du s. dr.	—	1		618
F	62	id.	Encéphaloïde du s. g.	—	1	Érysipèle.	618
F	43	id.	Squirrhe lardacé du s. g.	—	1		619
F	45	id.	— récidivé du s. dr.	—	1		621
M	14 m.	id.	Angiome érect. de l'esp. intersourcillier.	—	1		514
M	74 a.	id	Fibromes de la face. Névralgie sous-orb.	Extirpation. Névrotomie.	1		636
M	2	id.	Epith. de la paup. inf. gauche.	—	1		507
M	22	id.	Déform. du nez cons. à une fracture.	Reparation. Autoplastie.	1		638
F	16	id.	Ozène cons. à une ost. des fosses nasales.	Résect. pat. du max. sup.	1		511
M	49	id.	Sarc. des gang. sous-max. et ster. mast.	Extirpation.	1		211
F	26	id.	Kyste sébacé sous-clar. supp.	—	1		638
M	13	id.	Périoste sous ung. du pouce.	—	1		467
F			Fibro-lipome de la cuisse.	—	1		682
M	55	id.	Gangr. spontanée du pied dr.	Amputat. de la jambe au 1/3 inf.	1	Collapsus.	688
M	50	id.	Sarcome de la jambe.	au 1/3 sup.	1		687
F	8	État typhoïde.	Osteo.-myélite aig. du tibia.	Trépanation et drainage de l'os.	1		450

Les cas relatés dans le tableau qui précède sont trop peu nombreux pour nous fournir les éléments d'une statistique comparée. On comprend, d'ailleurs, qu'il est beaucoup plus difficile encore de recueillir et de classer les observations de la pratique privée que celles de l'hôpital. La plupart des chirurgiens qui ont fait entrer dans leur statistique des éléments tirés de leur pratique ont dû, comme nous, se borner aux cas isolés qui leur paraissaient dignes d'intérêt. Dans tous les cas, nous espérons que dans la suite nous pourrons donner plus d'étendue et plus d'utilité à cette partie de notre travail.

CHAPITRE XIII

ÉTUDE ANATOMO-PATHROLOGIQUE SUR LES TUMEURS DONT LES OBSERVATIONS SE TROUVENT DANS LE COURS DE L'OUVRAGE, PAR J. ANDRÉ.

§ I

SARCOMES.

On désigne généralement aujourd'hui, sous ce nom, toute une série de tumeurs, dont le tissu est analogue à celui de l'embryon. Nous désignerons de cette manière, toutes les tumeurs nées aux dépens des éléments du tissu conjonctif.

L'histoire de ces productions pathologiques est de date ancienne et depuis Galien, qui en donna une excellente définition, basée sur les apparences, la liste des auteurs qui les ont étudiées serait longue à transcrire; plus longue encore la liste des mémoires relatifs à cette histoire.

De là, une variété de dénominations telles que plus ces tumeurs étaient connues par les histologistes, plus elles semblaient devenir complexes pour les cliniciens. Le tableau ci-joint permettra de se rendre compte de la synonymie.

Muller. — Tumeurs fibreuses albuminoïdes.

Lebert. — Tumeurs fibro-plastiques.

Ch. Robin. — Tumeurs embryo-plastiques, fibro-plastiques.

Paget. — Recurring-fibroid.

Virchow. — Gliomes, psammomes.

Rindfleisch. — Sarcomes ; globo-cellulaire, fuso-cellulaire, etc.

Cornil et Ranvier. — Sarcomes; encéphaloïde, fasciculé, etc.

Pour notre part, nous adopterons le mot *Sarcome* et nous désignerons ainsi un groupe de productions formées par les éléments du tissu conjonctif, à des périodes différentes de développement.

D'après la quantité d'éléments, ronds, fusiformes, étoilés, plus ou moins considérables contenus dans le sarcome, et l'abondance de la matière amorphe interposée à ces éléments, nous qualifierons ce sarcome en lui donnant les épithètes de myxomateux, d'embryo-plastique, de fibro-plastique ou de fibreux.

En agissant ainsi nous avons pour but de simplifier la question.

Nous conservons le mot sarcome employé par tout le monde, pour ne pas créer un mot nouveau, et les qualificatifs que nous lui donnerons, auront non-seulement l'avantage de former des groupes dans l'espèce, mais encore d'établir un parallèle nécessaire entre le développement normal et le développement pathologique.

Ces groupes anatomiques, on le verra bientôt, ont une importance considérable, car au point de vue clinique, le pronostic varie selon le groupe.

Il est fort rare, sans doute, de trouver dans une tumeur, des éléments appartenant uniquement à une seule des variétés du tissu conjonctif, et le plus souvent les diverses formes se trouvent mélangées en proportion plus ou moins variable.

Je ne fais d'exception à cette règle qu'en faveur du sarcome fibro-plastique dur, inter-aponévrotique. Ce sarcome au début, se présente, en effet, avec une physionomie élémentaire telle, que sa détermination histologique est des plus simples.

Dans le cas de récidive il en est tout autrement ainsi que nous le verrons plus loin. Dureté, fasciculisation et autres caractères primitifs disparaissent, pour donner naissance à des apparences microscopiques nouvelles et indéterminables (calcification, ossification, kystes, etc.).

Les auteurs qui ont attaché une grande importance à des épithètes, destinées à caractériser les sarcomes, ont par suite, selon moi, donné trop d'importance à ces épithètes. Jugeant,

le plus souvent sur des fragments très-petits de tumeurs volumineuses, ils ont accordé à leurs examens une valeur, contre laquelle l'étude attentive des tumeurs de récidive permet de protester souvent.

Il est nécessaire d'insister sur ce fait, pour mieux faire comprendre la grande simplicité qui préside à l'évolution des tumeurs et bien démontrer aussi que, quel que soit l'accident qui se produit dans une tumeur en voie d'évolution, cet accident ne peut rien contre les lois de la pathologie générale.

Nous ignorons, sans doute, pourquoi une production née aux dépens du tissu conjonctif tend à prendre et à garder un des types de développement élémentaire de ce tissu ; mais il est certain que quelle que soit la phase à laquelle s'arrête ce développement, l'élément *nucléaire* ne change jamais.

Dans la dernière partie de ces études, nous aurons à rechercher, en nous basant sur des observations et sur le développement normal, s'il n'y a pas lieu de donner à cet élément normal ou pathologique, un rôle plus important qu'on ne l'a fait jusqu'à ce jour.

En agissant ainsi, et en étudiant attentivement mes préparations et celles qui m'ont été envoyées, j'ai pu me persuader que le rôle de cet élément nucléaire domine la pathologie tout entière, et rend compte d'un grand nembre de phénomènes morbides, dont l'explication actuelle repose sur des autorités nominales ou sur des hypothèses plus que discutables.

Description générale. — Les sarcomes se présentent sous la forme de tumeurs généralement arrondies, lisses, ou légèrement mamelonnées, entourées, sans limites précises bien entendu, d'un tissu conjonctif assez lâche, au moins au début. Tantôt, elles sont molles, diffluentes, à aspect encéphaloïde, et leur couleur varie du blanc le plus net au rouge diffluent ; alors, elles peuvent renfermer des portions ramollies et des kystes hémorrhagiques (cette dernière variété grossit rapidement, récidive et se généralise à courte échéance) : tantôt elles sont formées par un tissu dur gris blanchâtre, peu vasculaire, difficile à déchirer.

Examinées à l'état frais, elles renferment peu de sucs; la dernière variété surtout, et ses éléments ronds, fusiformes ou étoilés sont mélangés, par place, à des fibres de tissu conjonctif. Au reste, il est excessivement rare, ainsi que nous l'avons dit plus haut, de rencontrer des sarcomes composés d'une seule variété d'éléments, c'est-à-dire uniquement constitués par des éléments embryo-plastiques ou fibro-plastiques. Dans la détermination histologique appliquée à la clinique, la quantité plus ou moins considérable de l'un ou de l'autre élément, ses transformations et ses différents aspects doivent donc entrer en ligne de compte.

Nous admettons que les sarcomes se divisent en plusieurs groupes, pouvant se compliquer l'un par l'autre :

1° Les sarcomes embryo-plastiques ;

2° Les sarcomes fibro-plastiques ;

3° Les sarcomes fibreux ;

4° Les sarcomes mixtes.

Chacune de ces variétés présente à l'examen à l'œil nu des caractères particuliers :

1° Les sarcomes embryo-plastiques sont mous, gris, noirâtres, contiennent des vaisseaux généralement très-dilatés; çà et là, on rencontre des points diffluents, formant une bouillie noire ou contenant de véritables kystes sanguins.

Ces tumeurs, bien qu'on ait affirmé le contraire, contiennent un suc très-abondant, même à l'état frais. Ce suc ne se mêle pas à l'eau ; formé par les liquides qui baignent le sarcome et par les granulations graisseuses, suite de la dégénérescence prématurée des cellules, il donne lieu au-dessus de l'eau à un nuage graisseux caractéristique.

2° Les sarcomes fibro-plastiques, appelés encore fasciculés, présentent une plus grande dureté que la variété précédente. Leur volume est également moins considérable. A la coupe, le tissu qui les constitue offre des tourbillons très-visibles, sous certaines incidences lumineuses, et des reflets légèrement nacrés. Généralement, ces tumeurs sont moins vasculaires et moins diffuses que celles du premier groupe. Au raclage elles ne donnent pas de suc à l'état frais, ou en donnent fort peu.

Il me semble que ces tumeurs sont surtout vasculaires à leur pourtour, c'est-à-dire là où se trouve leur point de développement.

3° Les sarcomes fibreux forment des masses d'un blanc plus ou moins rougeâtre, peu vasculaire, élastique sous le doigt qui le presse, d'une consistance homogène, criant sous le scalpel et présentant sur une coupe fraîche un entrecroisement de faisceaux. Nous devons ajouter que le sarcome fibreux pur est très-rare.

Examen microscopique des éléments des diverses productions sarcomateuses. — Tous ces examens doivent être faits dans une goutte d'eau distillée, ou dans une goutte de glycérine additionnée de picro-carminate. La première variété (embryoplastique) contient des éléments sphériques ou ovoïdes mesurant de 2 à 6 μ et plus.

Ces éléments, plus ou moins volumineux du reste, possèdent un, deux, trois, rarement quatre nucléoles brillants.

Il m'a semblé que le corps de l'élément était d'autant plus volumineux que le nombre des nucléoles était plus considérable. Les éléments dans lesquels on ne trouve qu'un seul nucléole ne possèdent pas de membrane d'enveloppe, mais sont entourés par une matière finement grenue, dont la forme géométrique n'est pas accusée. Cette matière est d'autant plus abondante que les noyaux sont plus nombreux et se colorent plus vivement dans la solution carminée. J'ai pu, par des réactions appropriées, me convaincre qu'elle n'avait rien de commun avec les granulations granulo-graisseuses fines souvent très-abondantes que l'on trouve dans cette variété de sarcomes, et je compte tirer plus tard de ce fait important des déductions légitimes.

Dans certains cas, on observe dans cette espèce de tumeur des variations en rapport avec la forme des éléments, leur disposition, leur volume et la nature des substances interposées à ces éléments. Ces variations peuvent compliquer le diagnostic, mais ne sauraient avoir, quelles qu'elles soient, qu'une valeur relative et restreinte.

La seconde variété de tumeurs nées aux dépens du tissu

conjonctif (sarcomes fibro-plastiques) renferme des éléments fusiformes, effilés à leurs extrémités, mesurant de 10 à 12 μ et plus, formant des tourbillons diversement entrecroisés, ou des nappes uniformes.

Chacun de ces éléments se trouve inclus par sa pointe entre les renflements de deux autres éléments analogues.

Dans ces tumeurs, les vaisseaux présentent des parois formées par des éléments fusiformes, et, sur ces coupes, on peut constater quelquefois entre eux, des éléments particuliers à noyaux multiples, perdus dans une substance transparente ou grenue (myéloplaxes).

En faisant usage de l'acide osmique en solution concentrée, je n'ai jamais pu trouver de nerfs dans le centre de ces tumeurs; mais, sur leur périphérie, j'ai constaté leur présence, sans pouvoir me rendre un compte exact de leur distribution ou de leur mode d'altération.

Dans quelques tumeurs, les éléments fusiformes renferment du pigment formé par des granulations, le plus souvent ellipsoïdes, jaunes, rouges ou noirs, insolubles.

Ces grains se déposent primitivement dans la matière qui entoure le noyau et, plus tard, envahissent le noyau lui-même: à l'état libre, à la suite du raclage, ils sont animés d'un mouvement brownien très-accentué, et leur couleur varie selon l'angle qu'ils offrent à l'observateur.

La troisième variété des tumeurs formées par le tissu conjonctif est le sarcome fibreux ou fibrome.

Ces productions relativement bénignes, sont constituées par des fibres larges, diversement entrecroisées, mais décomposables, après macération prolongée dans l'acide chromique faible ou l'alcool de Ranvier, en fibrilles très-tenues.

Elles ont cela de particulier qu'elles sont sujettes à s'ossifier, à se calcifier, à présenter des dilatations caverneuses.

Après avoir passé ainsi en revue les caractères généraux des tumeurs dérivées du tissu conjonctif, nous devons aborder l'étude particulière des pièces enlevées chez les malades, dont nous avons suivi les observations.

Nous laisserons de côté la description d'un certain nombre de ces pièces, pour insister sur celles qui peuvent être intéressantes, soit par leur siége, soit par les accidents de récidive ou de généralisation qu'elles ont amenés.

Premier groupe. — Sarcome embryo-plastique. L'aspect qu'affectaient trois de ces tumeurs, était des plus caractéristiques. A la coupe, elles étaient blanches, avec des veines grisâtres, plus ou moins ramifiées, analogues à des ombres sépia sur un fond blanchâtre. Sur l'une d'elles, on rencontrait des vaisseaux volumineux ; la tumeur était molle : sur les deux autres, les vaisseaux étaient petits, peu nombreux. Dans tous les cas j'ai trouvé du suc, à la pression. Par le raclage, on obtenait avec difficulté, il est vrai, lorsque les tumeurs offraient au rasoir une résistance élastique, quelques cellules de 6 à 12 μ, granuleuses renfermant un noyau et plusieurs nucléoles, et toutes très-régulières.

Dans une de nos pièces, provenant d'une tumeur développée derrière le sterno-mastoïdien, les cellules, d'une régularité parfaite, étaient plus grosses (de 12 à 15 μ), ovales et munies d'un noyau volumineux, avec quelques granulations très-réfringentes, solubles dans l'éther.

Sur une coupe, il nous a été facile de voir que la tumeur s'accroissait par sa périphérie, aux dépens du tissu conjonctif du voisinage, tandis que les cellules centrales subissaient une véritable dégénérescence granulo-graisseuse, et passaient finalement à l'état de corpuscules de Glüge. Une autre remarque intéressante s'applique aux noyaux, qui, placés dans la masse de l'ancien corps cellulaire en désorganisation, se coloraient encore bien par le carmin et semblaient conserver pendant longtemps leur vitalité, sans qu'on trouvât, sur eux, trace de division.

Quelques-uns des éléments moins altérés et placés auprès de petits foyers hémorrhagiques contenaient dans leur protoplasme des grains de pigment rougeâtre, soluble dans l'acide sulfurique.

Dans tous les cas que nous avons examinés, les parois des vaisseaux étaient formées d'éléments analogues à ceux de la

tumeur, avec une tendance accentuée vers une organisation plus avancée, dans les vaisseaux d'un gros calibre.

Second groupe. — Sarcomes fibro-plastiques. Ce groupe comprend les sarcomes fibro-plastiques, fasciculés, radiés, etc., en un mot variables dans la disposition de leurs éléments, variables aussi, dans la même tumeur, selon le point que le hasard des coupes amène sous le microscope.

Trois de ces tumeurs, parmi les autres, ont présenté des caractères tellement tranchés, que nous devons rapporter, avec quelques détails, l'analyse qui en fut faite.

Dans deux cas, il s'agissait de tumeurs développées à la cuisse ; dans le troisième, d'une tumeur ayant débuté dans les aponévroses du bras.

Les deux malades qui font le sujet de la première observation commune, avaient vu, à la suite d'une petite tumeur, placée sous la peau de la face interne de la cuisse, ce membre devenir extrêmement volumineux : peu à peu, l'articulation avait été le siége de vives douleurs; enfin, une ou plusieurs ulcérations s'étaient produites, donnant issue à un pus fétide. Le pus provenait de l'os atteint consécutivement. La partie inférieure du membre était atrophiée; l'opération fut pratiquée d'urgence.

Les trajets fistuleux, sinueux et noirâtres, étaient situés entre les muscles de la partie interne de la cuisse. Le raclage fait à leur niveau et dans différents points donna des globules de pus, quelques éléments fusiformes, plus ou moins reconnaissables, généralement volumineux, et des fibres musculaires en dégénérescence cireuse.

Sur une coupe verticale de l'articulation malade, on voyait que la rotule était peu altérée : la moelle contenue dans sa partie centrale était très-rouge. Le fémur, vers ses condyles, offrait des lésions identiques, et, de plus, la moelle osseuse, renfermée dans son tissu spongieux, était fortement congestionnée, parsemée de points jaunâtres.

Les ligaments, la synoviale, épaissis, boursouflés, se déchiraient avec une grande facilité.

La masse tout entière de la tumeur, dure dans sa plus

grande partie, ramollie par place, présentait quelques foyers hémorrhagiques et englobait le fémur dans ses trois quarts inférieurs; cette masse faisait corps avec le périoste et avait tamisé, çà et là, le tissu osseux, lui-même ramolli et réduit à une simple lamelle en certains endroits.

Quant aux muscles, quelques travées rouge-jaunâtres indiquaient seules le point où ils existaient, avant leur envahissement. Examinées au microscope, ces lignes étaient composées de débris de fibres musculaires. L'élément fondamental avait disparu, le plus souvent : les noyaux du myolemme, transformés, allongés, se trouvaient entourés de fines stries, comme si les noyaux, soumis à l'influence fibro-plastique, cherchaient, à cause de leur activité, à redevenir le centre d'une régénération musculaire, ou à rester le dernier point de résistance opposé à la désorganisation. Le contenu médullaire examiné à l'état frais se composait de cellules de la moelle plus ou moins altérées et de lamelles osseuses. Les ostéoplastes étaient agrandis (long. 30 μ, larg. 17 μ). Enfin, j'ai trouvé, dans mes dissociations, des globules du sang, des leucocytes, des cristaux de cholestérine, et entre les fibres musculaires, de nombreuses vésicules, adipeuses, à diverses périodes de développement, quelques *très-rares myéloplaxes*.

La totalité de la tumeur était formée de cellules fusiformes, légèrement aplaties de 30 à 40 μ, de longueur, munies de prolongements. Chaque prolongement s'appliquait dans l'angle rentrant formé par le corps de deux cellules voisines : la disposition fasciculée était très-évidente sur certaines coupes. Les gros vaisseaux présentaient une altération remarquable de leur tunique interne, laquelle était boursouflée : les petits vaisseaux, creusés dans la tumeur, n'avaient que des parois formées par des éléments analogues à ceux de la masse du sarcome fibro-plastique.

Dans un des deux cas dont nous rapportons l'analyse, l'identité de la marche et de la forme de la lésion, conduisait, après un examen attentif, à porter un diagnostic précis. Ce diagnostic fut confirmé par l'autopsie, pratiquée sur un des opérés, mort quelques jours avant la date fixée pour sa sortie

de l'hôpital, alors que tout faisait espérer une guérison définitive.

Des tumeurs secondaires existaient dans les poumons, dans le foie, dans les reins et dans l'épaisseur des parois de la vessie, ainsi que le démontra l'analyse histologique.

Si, dans l'étude qui précède, on peut objecter que les débuts cliniques de la tumeur font défaut, nous pouvons combler cette lacune au moyen de l'examen d'un autre malade (Levert, St-Augustin, Lit 44), qui se présente avec deux petites tumeurs ovoïdes, faciles à déplacer, faisant saillie sous la peau, et situées l'une au niveau du bord interne du triceps brachial, l'autre au niveau de l'insertion inférieure du deltoïde. Les tumeurs s'énucléèrent facilement lors de la première opération, et leur diagnostic fut posé par M. le professeur Ranvier (sarcome fasciculé).

La récidive ne se fit pas attendre et, cette fois, l'opération fut plus laborieuse, la production nouvelle ayant contracté des adhérences avec les aponévroses du bras, avec le périoste de l'humérus. On trouvera, dans les observations ci-jointes, le résultat de l'analyse macrographique que je fis de la pièce, quand la tumeur, ayant pris des proportions énormes, eut nécessité la désarticulation de l'épaule. Des coupes histologiques furent pratiquées au niveau de la peau, au niveau du point où commençaient à paraître les ulcérations, sur la masse de la tumeur elle-même, sur les parties phériphériques, au niveau du périoste. L'examen de toutes ces pièces réunies montre combien il faut peu se rapporter à la fasciculisation de ces variétés de tumeurs pour formuler leur diagnostic. En effet, dans le cas présent, les points où cette fasciculisation existe sont relativement très-peu nombreux.

La même remarque s'applique au volume des éléments : ces éléments, auprès du périoste et de la peau, sont très petits, très-serrés, jetés pêle-mêle, dans une masse de matière amorphe ; près des muscles, détruits en partie, ils atteignent des dimensions colossales ; en général, ils ont deux prolongements, quelquefois trois, un noyau très-volumineux, un nucléole brillant. Autour des gros vaisseaux et des nerfs, les

cellules sont de grosseur moyenne, possèdent trois ou quatre prolongements, un ou deux noyaux séparés par une substance amorphe très-abondante. Les prolongements signalés vont contracter des adhérences avec des prolongements analogues, appartenant au tissu conjonctif des vaisseaux et des nerfs. Dans quelques autres coupes on trouve du tissu fibreux complétement développé.

Cette analyse d'une production sarcomateuse dont l'évolution s'est produite sous nos yeux, dont la récidive a eu lieu quatre fois, et qui, en fin de compte, a tout détruit et tout transformé dans son voisinage, est des plus intéressantes. Elle montre, en effet, une fois de plus, la gravité des tumeurs de cette nature ; elle fait voir aussi que, dans ces productions dont la malignité est si considérable, l'élément fibro-plastique, bien que dominant tous les autres, peut être mélangé d'éléments embryoplastiques et de tissu conjonctif bien développé : enfin aucune autre ne m'a mieux laissé voir la transformation des éléments, même dans le tissu osseux.

Variétés de tumeurs du tissu conjonctif. — Parmi les diverses tumeurs ayant leur type dans le tissu conjonctif, il s'en trouve quelques-unes auxquelles on a imposé le nom de myxome, par analogie. Ces tumeurs sont composées de grandes cellules à noyau et sont munies de prolongements plus ou moins nombreux, anastomosés et plongés dans une substance demi-molle, tremblotante, transparente, se rétractant dans l'alcool, et de vaisseaux peu nombreux, mais larges.

Ainsi envisagé, le myxome, formant la masse totale de la tumeur, est très-rare (1 cas sur 480). Le plus souvent le myxome contient un grand nombre de fibres élastiques, de vésicules adipeuses, un certain nombre de cellules embryoplastiques ou fibro-plastiques, et même du tissu fibreux très-fin ; constitué de la sorte, il a reçu le nom de myxo-sarcome. Il en est du myxome, comme de toutes les tumeurs dérivées du tissu conjonctif : la réunion d'un certain nombre d'éléments, à diverses périodes de développement, a forcé à établir des classes de tumeurs mixtes ; et cela, sans grand profit, je crois, pour le diagnostic.

Ainsi, la majeure partie des polypes de la muqueuse nasale et même une très-grande quantité de tumeurs reçoivent, après examen, la qualification de fibro ou myxo-sarcomateuses, etc., et cependant nos observations cliniques démontrent nettement que des tumeurs ainsi dénommées se comportent de la manière la plus différente au point de vue des récidives.

Nous avons pu voir en examinant avec la plus grande attention les polypes qui nous été confiés, que cela tient à la quantité, plus ou moins grande, d'éléments embryo-plastiques ou fibro-plastiques, à la multiplicité des vaisseaux de ces sortes de productions. Nous essayerons, dans la dernière partie de ce travail, d'aborder cette question et de savoir pourquoi sarcomes, épithéliomas, carcinomes, offrent, selon les sujets, une gravité plus ou moins considérable.

Quelques-uns de nos polypes dont la trame était riche en éléments embryo-plastiques ou fibro-plastiques, renfermaient des culs-de-sac glandulaires : à ce propos, il nous reste à déterminer la valeur de ces culs-de-sac ; autrement dit, à aborder la question de la valeur des acini glandulaires dans certaines tumeurs, lorsque le tissu conjonctif qui entoure les acini présente lui-même des modifications sarcomateuses. Nous dirons, de suite, que sur une de nos pièces, la première opération démontra que la tumeur polypiforme contenait un assez grand nombre de culs-de-sac, séparés par des éléments embryo-plastiques. La tumeur récidiva. L'analyse de la pièce, enlevée deux fois, faite avec le plus grand soin, démontra l'absence absolument complète de culs-de-sac glandulaires. La tumeur étant peu volumineuse fut coupée tout entière et chaque coupe examinée très-attentivement. Incontestablement, notre première analyse démontrait la présence de culs-de-sac hypertrophiés ; nos deux récidives ont prouvé que les tumeurs secondaires n'étaient plus que des sarcomes, l'un embryo-plastique, l'autre fibro-plastique. Il est nécessaire d'insister sur ce fait, car on sait combien est encore contestée la doctrine relative aux adénomes, surtout aux adénomes du sein. Dans un récent mémoire, M. Cadiat,

ayant repris la question, et l'ayant traitée, du reste, sous toutes les formes, est arrivé à cette conclusion : que, quelle que soit la structure qu'affecte le tissu conjonctif interacinaire dans le sein, la lésion débute toujours par les culs-de-sac de nouvelle formation : conclusion absolument opposée à celle de l'école du Collége de France. L'histoire du polype, citée plus haut, nous donnera pleinement raison si nous prétendons que la vérité anatomique ne se trouve dans aucune des deux opinions, parce que toutes les deux sont trop absolues. Le fait indéniable, c'est : 1° qu'il peut, dans toutes les régions pourvues de glandes, exister des adénomes sans troubles pathologiques du côté du tissu conjonctif du voisinage ; 2° que l'on peut rencontrer des tumeurs caractérisées par une augmentation des culs-de-sac glandulaires, et un trouble profond dans le tissu conjonctif. J'ajouterai que, dans le tissu conjonctif environnant une glande, il peut se produire des altérations primitives de ce tissu conjonctif, sans que les culs-de-sac glandulaires soient la cause effective de la tumeur.

Il est naturel de penser que les culs-de-sac sont sujets à des altérations primitives, sans doute, mais leur rôle relativement aux modifications du tissu qui les entoure est aussi problématique que celui de l'enchondrome sur le développement des carcinomes de la parotide, si non plus. Je ferai remarquer encore que le tissu conjonctif altéré primitivement ou consécutivement revêt, dans ses modifications, une ou plusieurs des formes que nous avons étudiées, ci-dessus, dans les tumeurs sarcomateuses. On se demande, par suite, comment et pourquoi la lésion primitive (culs-de-sac) étant unique, les manifestations pathologiques du tissu conjonctif qu'elle amène sont multiples et appartiennent aux variétés fibro-plastiques, embryo-plastiques ou myxomateuses. Faut-il admettre une impression particulière? Il est nécessaire de donner au moins une raison exacte ou approximativement exacte de cette impression. La théorie de l'adénome est muette à ce sujet. Nous voyons pourtant tous les jours des tumeurs dites adénoïdes du sein se comporter de la manière la plus différente au point de vue des récidives, et j'ai constaté que ces récidives étaient

en relation directe avec la nature des éléments qui entourent les culs-de-sac glandulaires.

Je ne puis que renvoyer, à ce propos, à ce que j'ai établi ci-dessus relativement aux tumeurs émanées du tissu conjonctif. Pour en finir avec cette question et en admettant même la théorie de l'adénome avec toutes ses conséquences, il reste toujours la question des récidives, récidives qui fournissent des tumeurs sans culs-de-sac glandulaires. Incontestablement, il est possible de nier le fait pour les tumeurs du sein, et l'on peut commodément arguer du volume de ces tumeurs pour prétendre que, si consciencieuses que soient les analyses, il peut échapper au rasoir ou à la dissociation tel ou tel point, dans lequel se trouve un cul-de-sac glandulaire; mais dans un polype glandulaire la même objection ne peut se produire, car il est facile de couper un polype tout entier, même en dépassant son point d'implantation, et c'est ce que nous avons pu faire. Pas une seule coupe n'a échappé à une analyse rigoureuse, et pas une n'a fourni trace de culs-de-sac. L'homogénéité parfaite des pièces me permet d'affirmer catégoriquement ce fait.

Je puis donc conclure légitimement de cette analyse et de ce qui précède, que le tissu conjonctif se développe anormalement pour donner naissance à des productions embryo-plastiques ou fibro-plastiques partout où il existe.

Sarcomes du sein. — Nous ne pouvons passer en revue dans cet article les nombreuses tumeurs du sein, dites bénignes, que nous avons examinées. Nous dirons seulement que deux d'entre elles ont récidivé. Toutes les deux possédaient, au début, une trame formée par des cellules fibro-plastiques de petite dimension, disposées sous forme fasciculée, entourant les culs-de-sac et les canaux glandulaires, les pressant et les détruisant, en fin de compte, ainsi que le démontrait l'état de l'épithélium dans les points où il se trouvait le plus comprimé.

Les tumeurs de récidive étaient composées de tissu fibro-plastique des plus caractéristiques qui, déjà, commençait à envahir l'aponévrose du grand pectoral. J'ai pu, avec des pinces fines, saisir quelques lambeaux de cette aponévrose et

assister ainsi à la formation de la tumeur. La plupart des éléments qui se trouvaient dans cette région affectaient la forme embryo-plastique.

Ces deux analyses nous permettent d'affirmer que, partout où se présente du tissu conjonctif, on peut trouver des produits pathologiques se rapportant à une des variétés de sarcomes décrites ci-dessus, quelle que soit la cause, anatomique (cul-de-sac glandulaire, de nouvelle formation) ou fortuite (coups, violences), à propos de laquelle la tumeur se développe. La plus grande obscurité enveloppe la cause première, et je ne sais encore pour quels motifs le tissu physiologiquement altéré, donne une tumeur appartenant à une des phases de développement normal du tissu conjonctif. Les hypothèses faites à ce sujet, par des auteurs de premier ordre, n'ont même pas la valeur d'une base provisoire, et me paraissent dénuées de fondement.

Le mieux, ce me semble, est de ne pas insister sur ce sujet, et de se borner aux constatations histologiques positives que nous venons de faire connaître.

Sarcome mélanique. — Il nous reste à faire mention d'une variété de tumeurs appartenant à l'espèce sarcome et caractérisées par la couleur noire qu'elles présentaient.

En général, disent les auteurs, ces tumeurs sont petites, au moins chez l'homme. Celle qui fait le sujet de cette note siégeait sous la peau, au-dessus de l'os malaire ; d'un volume peu considérable (grain de blé), elle faisait une légère saillie, mais présentait, à son pourtour, des irradiations stellaires fines, assez longues et irrégulières. Des coupes pratiquées sur cette petite tumeur et de l'analyse qui en fut faite, on dut conclure à une production sarcomateuse mélanique, en grande partie composée d'éléments fibro-plastiques et de quelques cellules étoilées. Les granulations mélaniques se présentaient sous deux aspects, selon qu'elles étaient déposées dans les éléments ou dans la matière amorphe intermédiaire. Les grains, inclus dans les éléments, étaient noirs foncés, tassés au niveau du noyau qu'ils masquaient, plus ou moins petits, mais très-réguliers dans leur forme ellipsoïde.

Les autres, couleur ocre, étaient libres entre les éléments. Une remarque intéressante, c'est que les granules noirs présentaient un mouvement brownien très-accentué ; tandis que les granules jaunes, de forme indécise, restaient immobiles sous le champ du microscope.

On sait combien de fois antérieurement surtout à Lebert, Broca et Ordoñez, les tumeurs colorées par des granules d'hématosine ont été confondues avec les tumeurs mélaniques vraies : pour éviter cette erreur, il restait à démontrer la nature de la matière pigmentaire. L'ammoniaque et l'acide sulfurique, qui dissolvent les granules d'hématosine, n'ont aucune action sur les grains noirs ou jaunâtres de la tumeur. Par suite, dans le cas actuel, nous étions en présence d'un sarcome fibro-plastique mélanique dans lequel la matière noire intéressait d'une manière différente les éléments et la substance intermédiaire.

Nous devons signaler encore une tumeur située entre la première et la seconde molaire, et constituée par des éléments appartenant aux diverses formes de développement du tissu conjonctif (cellules fusiformes étoilées).

Cette tumeur contenait des points ossifiés, et sur le pourtour des trabécules, on pouvait se rendre un compte exact de l'ossification.

A la base de la tumeur, développée incontestablement aux dépens de l'os, on trouvait quelques myéloplaxes. Les noyaux nombreux de ces éléments, devenus libres par la dissolution de la matière nutritive formant la plaque, s'entourent de sels calcaires et deviennent l'élément fondamental du corpuscule osseux. Ce corpuscule présente des prolongements assez volumineux anastomosés avec des prolongements analogues.

A la périphérie de la tumeur, on trouvait un tissu fibreux très-pur ; au-dessous de la couche papillaire, un tissu conjonctif à diverses périodes de développement.

Troisième groupe. — Le troisième groupe de tumeurs que nous rangeons dans la classe des sarcomes appartient encore au tissu conjonctif.

Nous ne sommes pas les premiers à remarquer la parenté

existant entre les tumeurs fibro-plastiques et ces fibromes. M. Verneuil, en 1855, dans une suite de remarquables communications à la Société de biologie, s'était occupé de ce sujet.

Quoi qu'il en soit, la clinique et le microscope sont d'accord pour affirmer un fait exact.

Les divers fibromes que j'ai pu examiner étaient remarquables par leur couleur blanchâtre et leur dureté.

Les uns appartenaient au sein, les autres siégeaient sur le maxillaire inférieur, un autre s'était développé aux dépens du tendon du long extenseur du pouce. De ces deux derniers, le premier était calcifié, le second présentait des points d'ossification. Un de ces fibromes provenait de la tunique albuginée ; il était dur à la section, à apparence vitreuse ; sur des coupes on voyait que cette production était formée par une substance amorphe creusée de cavités assez régulièrement disposées contenant des cellules, se colorant très-bien par la purpurine.

Dans son ensemble la coupe offrait une analogie remarquable avec une cornée. Cette analogie était surtout complète sur des pièces provenant de certains morceaux de la tumeur que l'on avait laissés dessécher, et dont on examinait les sections minces dans de la glycérine picro-carminatée.

J'ai pu obtenir d'excellentes préparations de ces tumeurs, en faisant dans la masse des injections interstitielles avec la purpurine ou une solution d'éosine, et en conservant les pièces dans de la glycérine formiquée. Dans ces cas, la matière colorante se fixe surtout sur les cellules.

Tous les autres fibromes étaient constitués par des fibres larges, plus ou moins rubanées ou fasciculées ; ces fibres par association se réduisaient en fines fibrilles. Çà et là on trouvait quelques cellules rondes peu abondantes, des cellules fusiformes, à noyaux très-actifs.

La quantité de vaisseaux plus ou moins considérable que renferment ces tumeurs peut imprimer aux fibromes un cachet spécial, mais ne saurait entrer en ligne de compte pour un diagnostic. Le point important dans l'examen d'un fibrome est de bien se rendre compte de la quantité d'éléments jeunes qu'il peut contenir.

Quant à l'ossification, elle est surtout de règle dans les fibromes qui sont situés au voisinage des os et spécialement au voisinage des maxillaires. Dans ce cas, on trouve au pourtour des nodules d'ossification de grandes cellules sans enveloppe, et l'on peut se convaincre avec la plus grande facilité que les noyaux de ces cellules devenus libres sont

SURGUA

Fig. 92. — Fibrome provenant du maxillaire supérieur gauche.

A. Plaque contenant des noyaux qui deviennent libres par dissolution de leur matière nutritive dont les contours sont exagérés à dessein.

B, Multiplication de quelques noyaux des cellules du tissu conjonctif.

C, Formation des ostéoplastes (grossissement 300 d.). (Nachet.)

le point de départ de la formation osseuse, en imprimant aux tissus et sans doute aux liquides qui les environnent une activité spéciale.

Sarcomes des ganglions. — Nous terminerons cette étude des productions sarcomateuses, en donnant l'analyse succincte de deux tumeurs développées dans les ganglions lymphatiques, et situées l'une dans le creux de l'aisselle, l'autre dans la région inguino-crurale.

Ces deux tumeurs ne présentaient pas le même aspect clinique ; la première semblait siéger dans un ganglion unique, elle était ronde, sans adhérences à la peau, roulait sous le doigt, paraissait lisse et sans bosselures. En très peu de temps elle prit des proportions énormes, devint molle, presque fluctuante, diffuse ; la seconde grandit moins rapi-

dement, resta dure à la pression, se développa dans plusieurs ganglions en même temps, mais resta limitée. Toutes les deux récidivèrent ; après une première opération et de l'analyse que je fis, je dus conclure à un sarcome encéphaloïde, c'est-à-dire composé de cellules embryo-plastiques dans le premier cas, et dans le second à un sarcome fibroplastique avec tendance vers une organisation plus avancée.

La première tumeur, malgré deux opérations, amena la

$\frac{2}{3}$

Fig. 93. — Ganglion lymphatique traité par le pinceau et montrant son réticulum aux dépens duquel naissent des noyaux embryo-plastiques. Ces éléments sont plus volumineux que les globules blancs. (Récidive d'une tumeur du cou.)

mort du malade, et j'ai pu constater à l'autopsie, à la base des deux poumons, dans les reins, dans le foie, au niveau de son bord antérieur, dans le sternum, des tumeurs secondaires analogues comme structure et comme texture à la tumeur primitive.

De ces deux observations de ganglions sarcomateux, nous n'avons pas à tirer de conclusions dans ce travail spécial. Dans une autre partie de ce livre, nous avons placé une classification sommaire des adénopathies ganglionnaires, basée sur des observations tirées de nos recherches.

La question anatomique normale ou pathologique, élucidée dans la première partie de cet ouvrage, nous dispense d'entrer dans de plus longs détails à propos des tumeurs ganglionnaires. Il nous reste, par suite, à faire remarquer simplement que les études auxquelles nous nous livrerons relativement aux ganglions, quand nous parlerons des carcinomes et des épi-

théliomas, nous autorisent à dire que les tumeurs ganglionnaires malignes n'échappent en rien aux lois qui régissent le développement de toutes les productions pathologiques dites tumeurs.

Fig. 94. — Hypertrophie d'un ganglion du cou.

Le tissu conjonctif forme des cavités fibreuses desquelles se détache le réticulum. Dans ce réticulum on trouve une grande quantité de globules blancs. La tumeur appartenait à un homme de vingt-huit ans qui présentait plusieurs tumeurs de la même nature et chez lequel la numération des globules du sang donnait 10 globules blancs pour 50 globules rouges. A la suite de l'extirpation de la tumeur la plus volumineuse, les autres disparurent peu à peu, et d'après mes derniers renseignements la guérison était définitive. Deux ans après l'opération, on ne trouvait plus que 5 p. 250 comme proportion de globules blancs et rouges.

Les ganglions renferment un tissu conjonctif dit réticulé, cytogène, etc., aux dépens duquel naissent des tumeurs dites sarcomateuses. Ces sarcomes peuvent revêtir diverses formes, ne contenir que des éléments jeunes qui resteront toujours jeunes ou passeront par divers stades avant d'arriver à une organisation plus avancée.

La loi qui préside à cette organisation nous est inconnue, mais le fait anatomo-pathologique est positif, et le résultat clinique nous démontre ici, comme pour toutes les tumeurs du tissu conjonctif, que la gravité de la tumeur est et reste en relation constante avec l'âge des éléments qu'elle contient. Ceci nous amène encore à séparer nettement les lymphadénomes ou hypertrophies simples de tous les éléments d'un ganglion, avec ou sans suractivité physiologique, des sarcomes et des carcinomes des ganglions.

Dans le cas de sarcome ganglionnaire, il reste à étudier la réaction que l'élément primitivement atteint peut produire sur les éléments de voisinage d'une nature différente, et les transformations que subissent ces derniers, par suite des progrès du développement de la tumeur.

Il serait utile de savoir si une simple hypertrophie peut, à un certain moment, imprimer à l'un ou à l'autre des éléments, constituant un organe ou un appareil, une activité différente de celle qu'il possède à l'état normal. Cela est très-probable, mais n'est pas encore démontré, je crois, et le débat sur cette question ne saurait trouver place ici.

Enfin il serait bon, au moyen d'une technique appropriée, de savoir quel rôle exact les cellules lymphatiques jouent par rapport aux éléments constituant les ganglions. Mes recherches sur ce dernier point ne sont pas encore assez avancées pour que j'aborde ici cette question dont je dirai quelques mots à la fin de ce travail (1).

§ II

CARCINOME.

Les cliniciens ont de tout temps désigné sous le nom de cancer (καρκῖνος) les tumeurs qui se développent aux dépens de l'organisme, récidivent, se généralisent et amènent une terminaison fatale.

A l'époque où l'anatomie pathologique représentée par Bayle, Laennec, Andral, Cruveilhier, Velpeau, fut basée sur l'examen des tumeurs fait à l'œil nu, le cancer fut classé dans les tissus sans analogue dans l'économie et, selon sa mollesse ou sa dureté, désigné sous le nom de squirrhe et d'encéphaloïde.

(1) Je dois à l'obligeance de M. G. Pouchet, d'avoir pu commencer, à ce propos, des recherches intéressantes, dont les résultats seront ultérieurement publiés. Ces recherches sont faites au moyen de l'acide osmique et les résultats obtenus déjà m'autorisent à remercier ici mon ancien et excellent maître de sa bienveillance à mon égard, et de son dévouement aux questions intéressant l'histologie.

A cette classification, on ajouta les cancers fragiles que nous retrouverons à l'article relatif aux épithéliomes, et le cancer mélanique.

Les travaux des modernes ont jeté un grand jour sur toutes les questions relatives à l'hétéromorphisme et à l'homéomorphisme, et la spécificité des éléments, de même que l'idée de parasitisme qui s'attachait au développement des tumeurs, à une certaine époque, sont bien jugées à l'heure qu'il est.

Il en est autrement de la nature histologique du carcinome. Quelques auteurs en font une production épithéliale, d'autres une production de nature conjonctive. Nous adoptons complètement l'opinion des premiers sans pour cela rejeter l'opinion des seconds, et nous verrons au cours de cet article les raisons qui militent en faveur de ce résultat.

Par suite, nous pouvons définir le carcinome une tumeur formée aux dépens de certains éléments épithéliaux. Cette définition paraîtra incomplète sans doute et peut être appliquée, dans sa généralité, aux épithéliomas, mais, d'autre part, l'aspect clinique des épithéliomes et des carcinomes est assez tranché au point de vue chirurgical et dans l'esprit de certains cliniciens, pour nécessiter encore une division plus apparente que réelle, ainsi que nous le verrons par la suite.

De toutes les tumeurs que nous avons pu examiner dans le courant de l'année 1876-77, la proportion la plus considérable a été fournie par les cancers, et particulièrement les cancers du sein. Ainsi, nous avons eu à notre disposition :

8 cancers du testicule,
6 — de la parotide,
2 — de la cloison recto-vaginale,
9 — de l'ovaire,
43 — du sein.

Nous décrirons d'abord, d'une manière succincte, les points les plus généraux, nous réservant d'indiquer, en temps et lieu, les particularités présentées par chaque analyse. D'autre part, nous terminerons cet article par un exposé des tumeurs du sein que nous avons examinées ; et dans la dernière partie de

ce travail, nous verrons à quelles conclusions conduisent les faits que nous mentionnons au cours de ces diverses études.

Pour un grand nombre d'auteurs les cancers sont des maladies du système épithélial.

Le carcinome, écrivent MM. Cornil et Ranvier, est une tumeur composée d'un stroma fibreux limitant des alvéoles, qui forment par leurs communications un système caverneux. Ces alvéoles sont remplies de cellules, libres les unes par rapport aux autres, dans un liquide plus ou moins abondant.

Cette définition, qui semble nettement trancher la question des cancers et imposer une certitude absolue au diagnostic, est loin d'être exacte, et nous pourrions, pour le démontrer, avoir recours aux descriptions particulières qui se trouvent dans le traité d'*Histologie pathologique* des deux micrographes que nous citons.

Carcinomes du testicule. — Les trois carcinomes que nous signalons au début de cet article étaient primitifs et n'occupaient qu'un seul testicule : tous les trois siégeaient à droite. Dans deux cas, la tunique albuginée était intacte ; dans le troisième, elle était atteinte, ainsi que la tunique vaginale, et la tumeur était énorme. A la coupe, les trois carcinomes présentaient un *aspect encéphaloïde* très-remarquable : l'un d'entre eux renfermait des parties très-ramollies et colorées en rouge sale par des hémorrhagies.

Sur des coupes, j'ai trouvé de grandes alvéoles remplies de cellules polymorphes ; mais par le procédé de Birsch-Hirschfeld (acide chlorhyd. à 15 p. 100), j'ai pu isoler, dans la pièce la plus volumineuse, des tubes présentant des renflements ou se terminant par de véritables masses de cellules à noyaux très-réfringents ; de plus, vers la périphérie de la tumeur, on voyait nettement, sur de bonnes préparations, la formation de nids carcinomateux dans le tissu conjonctif. Entre ce tissu conjonctif et les parties périphériques de la masse morbide, j'ai rencontré de véritables agglomérations de noyaux à divers degrés de développement cellulaire, sans trace de stroma alvéolaire. On pourrait objecter que, par suite du progrès de l'affection, le stroma se trouvait détruit après avoir existé. Je ferai re-

marquer que cette objection perd sa valeur en présence de l'état des cellules, qui n'offraient aucune trace de dégénérescence, mais donnaient par les réactifs et les matières colorantes des preuves d'une vitalité énergique. Les cellules les plus remarquables par leur volume et leur variété innombrable de formes se rencontraient vers le centre même du testicule, dans des points où l'examen le plus attentif ne pouvait plus faire trouver trace de canaux séminifères. Grandes et petites cellules, irrégulières ou non, ont généralement un noyau très-volumineux qui, à l'état frais, se colore instantanément par le carmin, *comme les noyaux du tissu conjonctif qui les entoure*, et par la purpurine. Quelques-uns de ces noyaux contiennent des nucléoles ou sont entourés d'un protoplasma granulo-graisseux.

Fig. 95. — Tube obtenu par dissociation, dans un cas de carcinome du testicule.

A, Tube rempli de cellules et nettement limité.

B, Partie où le tube s'élargit, et dans laquelle les cellules perdent leur cohésion et deviennent plus granuleuses. Dissociation faite dans le picro-carminate.

Carcinomes de la parotide. — Dans les observations faites sur la parotide, nous noterons des altérations analogues à celles qui précèdent. Hâtons-nous d'ajouter que ce qui frappe le plus dans l'étude de ces deux glandes est la diversité des tissus qui constituent la masse morbide; en sorte que les coupes pratiquées sur un seul des points du produit pathologique conduiraient, le plus souvent, à des erreurs de diagnostic, si l'on ne tenait compte de tous les éléments du problème.

La première de nos tumeurs était constituée par un tissu dur, résistant sous le rasoir, mélangé à des points enchondromateux; la seconde, plus complexe encore, renfermait, entre des tissus analogues à ceux que nous venons de décrire, une masse pulpeuse, dégénérée en son centre et se perdant insensiblement, par des prolongements blanchâtres, dans les masses avoisinantes.

Billroth (*Arch. für patholog. Anat.* von Virchow, 1859) insiste avec raison sur la diversité de structure des tumeurs

de la parotide, et les observations de Robin, Broca, Verneuil et autres sont des plus concluantes pour démontrer la complexité des tumeurs de cette glande.

Dans une de nos analyses, nous avons spécialement étudié les parties intermédiaires, très-tranchées, qui composaient la tumeur. En général, la partie enchondromateuse se rapprochait du fibro-cartilage réticulé par la nature et la disposition des éléments qui la constituaient, et quelques-uns des chondroplastes présentaient des prolongements ramifiés, anastomosés pour la plupart. La portion blanchâtre et ramollie, dont nous avons déjà parlé renfermait des cellules, les unes en dégénérescence, les autres jeunes encore, munies d'un noyau arrondi, se colorant fortement. Sur certaines coupes, il était très-facile de trouver, à une des extrémités, les vestiges des culs-de-sac glandulaires ; à l'autre, des amas de noyaux généralement petits, placés dans un tissu conjonctif lâche ayant, suivant le nombre de ces mêmes noyaux, plus ou moins de tendance à affecter la forme alvéolaire.

Cloison recto-vaginale. — Le premier carcinome de la cloison recto-vaginale, dont une partie me fut remise, offrait, comme particularité, des foyers hémorrhagiques dans certains points, et une dégénérescence graisseuse de ses éléments dans d'autres points. Dans ce cas, le tissu conjonctif entourant les cellules très-volumineuses contenait deux, trois ou quatre noyaux : il était écarté, décomposé en fines fibrilles.

Le second, beaucoup plus volumineux que le premier, avait complétement envahi la cloison, et il eût été très difficile de déterminer son siége primitif, la tumeur étant molle, formée d'aréoles plus ou moins larges englobant un liquide clair, filant, muqueux. Ce liquide, examiné à l'état frais, contenait un mucus très-abondant dans lequel étaient disséminées des cellules à noyaux multiples, des noyaux libres et une très-grande quantité de granulations. Sur des coupes, j'ai trouvé un tissu conjonctif très-fin limitant de larges alvéoles contenant les cellules et la matière dont je viens de parler.

Ce carcinome appartenait à la variété dite colloïde. Le premier était un carcinome à forme encéphaloïde.

Ovaire. — Un des carcinomes de l'ovaire que nous avons signalés se présentait sous forme d'une tumeur légèrement lobulée : à la coupe, son tissu était mou, d'aspect encéphaloïde et contenait des parties très-peu denses, dans lesquelles on voyait des points hémorrhagiques ; mais pas de kystes. Le raclage donnait une grande quantité de petites cellules rondes, régulières, avec noyaux et nucléoles, et un liquide opaque. Sur des coupes, la structure de cette tumeur ne différait du cancer ordinaire que par la présence d'un certain nombre de fibres musculaires lisses, et d'énormes vaisseaux dont la membrane interne, très-épaissie, plissée par suite, présentait des épithéliums dont les noyaux avaient un volume relativement considérable.

Je vais noter encore que, dans les coupes pratiquées sur les parties les plus dures de la tumeur, le stroma aréolaire faisait le plus souvent défaut et que les cellules, petites et rondes, semblaient plutôt infiltrées dans le tissu propre de l'organe que contenues dans les alvéoles.

Le second carcinome de l'ovaire ne différait du précédent que par le développement de kystes volumineux.

Quelques-uns de ces kystes, tapissés par un épithélium formé de petites cellules disposées sur une seule couche, ainsi que j'ai pu m'en assurer par la nitratation, étaient à moitié remplis par des masses végétantes, présentant la même structure que la masse de la tumeur elle-même.

Tous les autres cancers de l'ovaire appartenaient à la variété encéphaloïde, hématode ou non.

Sein. — Bien qu'il soit impossible de faire ici l'histoire complète des tumeurs carcinomateuses du sein, je crois devoir joindre aux études, déjà si nombreuses, faites par d'autres, l'appoint de mes propres recherches à ce sujet. Mais, avant de passer en revue les caractères généraux des groupes formés par les quarante-trois cancers dont il est question dans cet ouvrage, je crois nécessaire de jeter un rapide coup d'œil sur les diverses formes présentées par ces carcinomes.

17 affectaient une forme dure ;

26 appartenaient à la variété molle, dite encéphaloïde.

Carcinome dur. Examen à l'état frais. — Les tumeurs de la première variété sont généralement très petites. Sur une coupe passant par le centre du mamelon, on voit que la masse carcinomateuse est assez nettement limitée, adhérente à la peau que l'on trouve le plus souvent ulcérée au niveau du mamelon, et qui présente en différents points de légères indurations.

La production tout entière est blanchâtre, grumeleuse, quand on la presse. Les grumeaux jaunâtres que l'on peut obtenir ainsi par la pression proviennent des conduits galactophores et sont formés de granulations graisseuses et de cellules le plus souvent déformées. Ces grumeaux sont le résultat de l'altération des éléments épithéliaux et représentent les différents stades de la dégénérescence granulo-graisseuse.

Bien qu'il soit difficile de donner une raison exacte du fait, j'ai constaté, d'après mes statistiques, que cette variété de carcinome, sans être particulière à l'âge sénile, était le plus souvent développée aux dépens de la glande mammaire de femmes ayant passé l'âge de la ménopause.

Dix fois sur dix-sept, j'ai pu constater le fait, et dans tous les cas, la tumeur se présentait avec des caractères analogues. Enfoncement du mamelon, légère ulcération au pourtour; sur une coupe, tissu blanc, avec peu de suc, gros tractus blanchâtres au niveau du mamelon, remplis de matière jaunâtre : tels sont les caractères généraux propres à cette variété de productions carcinomateuses.

A l'état frais, le liquide contenu dans les gros canaux ne m'a donné que des cellules épithéliales en voie de transformation, de destruction, une grande quantité de granulations solubles dans l'éther ou le sulfure de carbone, et quelques noyaux colorables à la longue par le carmin neutre.

Ces noyaux appartenaient manifestement aux cellules épithéliales.

En me servant de glycérine picro-carminatée, je les ai trouvés, en effet, rarement il est vrai, au contact de leurs cellules.

Dans ce cas la masse de la cellule se colorait en jaune sale et le noyau en rose tendre.

La graisse est peu abondante autour de ce genre de carcinomes.

Cinq fois les ganglions étaient envahis.

Carcinomes mous. Examen à l'état frais. — Les carcinomes encéphaloïdes appartenant à la seconde variété sont plus volumineux que les précédents. Huit fois nous avons trouvé des ulcérations, qui, contrairement à ce qui se passe ordinairement dans le carcinome dur, se recouvraient de bourgeons charnus. L'étude de ces bourgeons dans les parties profondes est des plus instructives. La peau était presque toujours prise, et dans la graisse extrêmement abondante qui entoure ces sortes de productions, on trouvait, partant du tissu mou et blanc formant la masse centrale de la tumeur, des tractus de largeur variable, séparant les lobes adipeux et s'enfonçant même entre les faisceaux des muscles sous-jacents et présentant par place des renflements.

Dans une tumeur, cette dernière apparence était des plus manifestes et la tumeur récidiva avec rapidité dans le muscle grand pectoral.

Nous avons presque toujours trouvé les ganglions pris dans cette variété de carcinome, et ces ganglions présentaient, à la coupe, l'aspect microscopique de la tumeur primitive.

Je ferai remarquer, cependant, que les éléments contenus dans ces ganglions étaient généralement très-nets, ce qui tient sans doute à leur infection tardive.

Avant de pousser plus loin l'étude des caractères microscopiques de ces productions, nous croyons devoir jeter un rapide coup d'œil sur l'état actuel de nos connaissances sur les carcinomes du sein. Cette manière de procéder nous sera plus utile, si nous comparons les résultats fournis par nos analyses aux résultats auxquels sont arrivés les auteurs que nous citerons, et nous conduira à des déductions légitimes.

Pour M. Robin, le cancer est une maladie du système épithélial. Les éléments épithéliaux, en se multipliant, forment des masses végétantes envoyant des prolongements multiples dans les tissus.

« Le propre du cancer épithélial, écrit M. Cadiat, est d'être infiltré dans les tissus et de se produire sur place, à mesure qu'il se développe. »

A côté de l'opinion si nettement exprimée par les deux auteurs que je cite, il en est une autre dont j'ai déjà parlé, qui affirme la nature conjonctive du carcinome. « Les travées de tissu conjonctif qui entrent dans la composition de la glande et qui de là rayonnent dans le tissu avoisinant, disent MM. Cornil et Ranvier, s'épanouissent, s'amollissent et sont plus chargées de sucs qu'à l'état normal. Sur une section, on reconnaît les espaces plasmatiques en voie d'agrandissement et aboutissant, par la prolifération des cellules qu'ils contiennent, à la formation d'alvéoles carcinomateux. »

Voici ce que nous constatons par l'examen de nos pièces :

Carcinome mou. Examen des coupes. — Vingt-six fois sur quarante-trois, la tumeur avait un caractère nettement encéphaloïde, c'est-à-dire était composée par une masse considérable, blanchâtre, diffluente, offrant de larges traînées de même nature, se rendant à des masses plus petites, perdues dans le tissu adipeux du voisinage. Une dissection fine montrait que de ces prolongements en partaient d'autres plus fins encore et présentant par place des renflements. Dans un certain nombre de carcinomes appartenant à cette variété, je n'ai pu trouver de kystes à l'état frais ; les renflements placés sur le trajet de ces prolongements, étaient composés de petites cellules rondes ou légèrement fusiformes, et sur des coupes portant, partie sur ces points blanchâtres, partie sur le tissu adipeux voisin, colorées par le carmin, traitées par le sulfure de carbone et montées dans la glycérine, j'ai constaté la formation du carcinome, telle que la décrivent MM. Cornil et Ranvier. Il serait mieux de dire le développement secondaire par envahissement progressif ; en effet, les coupes pratiquées sur la masse centrale de la tumeur différaient sensiblement, par leurs éléments, des coupes faites dans les nodules secondaires de la graisse. Les cellules de ces nodules étaient plus petites, irrégulières, et si, dans certains points, le tissu conjonctif qui les entourait était disposé de manière à former des

alvéoles, dans d'autres coupes on ne trouvait qu'une diffusion d'éléments dont les plus jeunes ne présentaient pas encore une forme épithéliale déterminable. Aucune coupe ne saurait être plus probante que celles dont nous venons de parler, et nous insistons particulièrement sur l'étude que l'on peut en faire.

En effet, on trouve parfois dans le tissu graisseux qui entoure le carcinome, lorsqu'on le dissèque, des nodules ne mesurant même pas un millimètre cube. Ces nodules se reconnaissent très bien par la pression : durcis par les procédés usuels, ils donnent un certain nombre de coupes, sur

Fig. 96. — Développement du carcinome dans un nodule adipeux indure.

A, Vésicule adipeuse déformée au niveau d'un point où l'on rencontre des cellules carcinomateuses en voie de développement.

B, Nids carcinomateux se développant aux dépens des noyaux des cellules adipeuses, dont on peut facilement constater la suractivité élémentaire.

C, Trois cellules en voie de développement.

lesquelles l'examen le plus minutieux ne peut faire trouver trace de développement carcinomateux, puis enfin les nids commencent à paraître, et quand le point induré a été complétement sectionné, on ne trouve plus trace de carcinome.

Il faut ajouter que sur les coupes passant sur le nodule de développement, il existe à la périphérie une zone absolument indemne et formée simplement par des vésicules adipeuses normales. Nous concluons, par suite, que le noyau carcinomateux est complétement circonscrit ; il forme un cube renfermé dans un autre cube, et dans le point où l'on rencontre un pareil développement, il faut rejeter absolument l'infil-

tration signalée par quelques auteurs. Le carcinome est développé là, sur place, aux dépens des éléments situés entre les cellules du tissu adipeux, et de plus aux dépens des noyaux de la paroi de ces vésicules. Ces noyaux ou ces éléments prolifèrent; les vésicules rondes primitivement se déforment et les éléments proliférés, au voisinage de la zone d'envahissement de la tumeur même, ou des lymphatiques qui en partent, prennent peu à peu les caractères des cellules de la production primitive.

Cette variété de tumeur nous a permis de suivre la marche du carcinome jusque dans les muscles : trois fois, en effet, nous avons trouvé, dans le muscle grand pectoral, des prolongements semblables à ceux que nous avons signalés dans le tissu adipeux péri-carcinomateux. Dans ce cas, l'examen histologique donnait, à l'état frais et sur des dissociations, des renseignements autrement précis que ceux que fournissaient des coupes.

Ici, encore, le tissu conjonctif devient plus résistant, il s'indure même quelquefois, tandis que les cellules de ce tissu prolifèrent et forment peu à peu des nids carcinomateux. Ce processus a pour résultat d'écarter les fibres musculaires, de les comprimer, de les détruire, en les réduisant peu à peu à leur myolème. J'ai pu, par de bonnes dissociations (alcool au tiers) comparées, cette fois, à des coupes, me convaincre que les noyaux de ce myolème ne tardaient pas, en se trouvant au contact d'un nid carcinomateux, ou dans sa zone d'infection, à devenir eux-mêmes le point de départ des nodules secondaires. Dans ce cas, la substance propre subit des altérations remarquables : elle devient granulo-graisseuse, disparaît peu à peu, tandis que les noyaux du myolème se multiplient. Le myolème s'accole à lui-même et la fibre tout entière se présente sous forme d'un cylindre alternativement renflé et rétréci. Peu à peu le myolème a une tendance à disparaître ou à se confondre avec le tissu conjonctif voisin et laisse en liberté les noyaux multipliés qu'il renfermait. Ces noyaux se transforment postérieurement en cellules, dont les caractères épithéliaux sont des plus nets.

Sur des préparations traitées suivant les procédés indiqués par MM. Cornil et Ranvier, j'ai retrouvé encore des dispositions en tout point semblables à celles que ces auteurs donnent dans la figure jointe à leur manuel.

Dans cette variété de cancers du sein, vingt fois les ganglions étaient envahis. L'étude de ces ganglions doit être faite sur les ganglions très petits et sur ceux qui présentent un volume déjà considérable. Dans le premier cas, le ganglion est induré, fibreux ; dans le second, il est plus ou moins ramolli,

Fig. 97. — Coupe d'un ganglion dans un cas de prédisposition carcinomateuse du sein droit. Pièce traitée par le pinceau.

mais il est facile de reconnaître que le développement se fait dans le tissu réticulé. Entre ses mailles on trouve, au milieu de rares cellules lymphatiques, des cellules assez volumineuses, fusiformes, prenant une forme ronde par multiplication de leurs noyaux; ces noyaux s'entourent bientôt eux-mêmes d'une substance grenue. Ces noyaux deviennent libres par destruction de la plaque-mère et, peu à peu, la substance qui les entoure leur donne, par un mécanisme que nous exposerons, une forme très nette.

Outre l'envahissement de ces ganglions, j'ai pu constater deux fois une véritable injection carcinomateuse des vaisseaux lymphatiques situés dans le derme.

Ces vaisseaux, très faciles à sentir sous la peau, depuis

la glande mammaire altérée jusqu'aux ganglions axillaires, présentent sur des coupes perpendiculaires et parallèles à leur trajet un aspect carcinomateux des plus évidents.

Cinq fois les tumeurs ont récidivé, et l'analyse de ces récidives a été des plus instructives. Dans un dernier cas, la malade mourut d'une généralisation de sa tumeur.

Ce cas de généralisation offre, dans certains points, une disposition en réseau et vient appuyer la théorie émise par Kœster, lorsqu'il a soutenu que les cellules cancéreuses pro-

Fig. 98. — Développement d'un carcinome au sein. Récidive. Coupe pratiquée sur un lambeau du muscle grand pectoral.

A, Fibre musculaire dont le noyau du myolème est en voie de multiplication. Dégénérescence de la fibre musculaire normale.

B, Autre fibre musculaire. Noyaux du myolème plus nombreux ; dégénérescence plus avancée. Aspect fusiforme de la fibre.

C, Destruction *complète de la fibre striée*. La cellule fusiforme est remplie de cellules ; le myolème détruit laisse échapper les noyaux multipliés.

D, Même fibre sur une coupe différente. Aspect d'une cellule géante.

Entre les fibres, vésicules adipeuses, tissu conjonctif irrité.

venaient des cellules endothéliales des vaisseaux lymphatiques. Ajoutons toutefois que cette théorie n'est vraie que secondairement ; elle prouve simplement que le cancer est une affection de tout le système épithélial.

La lésion ne se trouve pas plus dans les lymphatiques que dans les cellules du tissu conjonctif au début, mais dans tous les deux à une certaine période de l'évolution de la tumeur.

Un fait remarquable, c'est que sur nos cinq observations de récidive, les productions n'offraient plus, comme forme, de

caractères analogues à la tumeur primitive, mais l'élément fondamental était toujours le même, c'est-à-dire une cellule qui, parfaitement développée, était de nature épithéliale.

Deux fois j'ai trouvé, sur mes coupes, des carcinomes à forme tubulée, c'est-à-dire des tumeurs constituées par des cellules régulières, plus ou moins polyédriques par pression réciproque, limitées par un tissu conjonctif dense, analogue au tissu des kéloïdes cicatricielles. Ces cellules étaient agencées de manière à former de longues traînées. Comme d'autre part, entre ces traînées et la peau, existait un espace assez considérable, il était facile de se convaincre que l'épithélium de la peau, non plus que celui des glandes annexées, n'était pour rien dans la nouvelle tumeur. Enfin, la manière même dont ces tubes se conduisaient dans leur *zone de développement* prouvait qu'il s'agissait, ici, d'un cancer se propageant aux dépens des canaux lymphatiques. Dans le cas de généralisation cité plus haut, nous avons retrouvé une disposition identique, et les ganglions eux-mêmes, pris dans les régions les plus diverses, avaient toujours une tendance à présenter de véritables boyaux remplis d'épithélium. Deux autres cas de récidive, opérés au début, nous ont donné des tumeurs dont le développement était en tout analogue à celui que nous venons de décrire.

Carcinome dur. Examen des coupes. — Tous les autres cancers du sein, compris dans notre statistique, font partie du groupe qu'il est convenu d'appeler en pathologie chirurgicale : squirrhe. Nous connaissons peu de tumeurs aussi régulières que celles-ci : en effet, les coupes se ressemblent tellement, qu'en décrire une seule, c'est les décrire à peu près toutes. Ici encore, la lésion primordiale se trouve dans l'épithélium glandulaire. « La tumeur consiste en un noyau plutôt blanc que gris, quand on l'examine à l'œil nu, très-dur, assez volumineux, et le microscope démontre que les culs-de-sac glandulaires et leurs conduits excréteurs, jusqu'aux gros canaux galactophores, sont dilatés et remplis par un détritus granulo-graisseux, des globules granuleux et des cellules ; contre les foyers et les cylindres cancéreux, qui

sont donc manifestement le produit de la métamorphose des éléments des anciens acini, s'appliquent les extrémités un peu élargies des vaisseaux lymphatiques dégénérés. Le réseau formé par ces vaisseaux est rempli de cellules cancéreuses, comme s'il était injecté. »

Si l'on ajoute à cette description, empruntée à Rindfleisch, et à ce que nous avons déjà dit plus haut, en parlant de l'examen extemporané de nos pièces, que le tissu conjonctif, peu vasculaire, est formé de fibres rubanées, larges, sclérosées, se colorant en rose par le picro-carmin, et mélangé de fibres élastiques, on se fera une juste idée du carcinome dur.

Enfin, pour terminer cet aperçu, nous signalerons l'aspect variable que peut offrir le tissu conjonctif dans les productions carcinomateuses du sein.

Dans une de nos tumeurs, la trame revêtait, dans quelques parties, la variété de forme du tissu conjonctif dite myxomateuse ; dans une seconde le tissu séparant les cellules affectait une disposition presque fasciculée. Dans cette dernière, une récidive se produisit. L'examen à l'état frais ne donnait plus que les cellules caractéristiques du sarcome fibro-plastique ; mais ces cellules étaient énormes et contenaient un grand nombre de noyaux. Sans des coupes nombreuses, qui finirent par tomber sur un point où les nids carcinomateux étaient très-visibles, le diagnostic eût pu rester douteux.

Il est nécessaire d'insister sur tous ces faits, afin que l'on ne soit pas surpris de nous voir admettre, avec Robin et d'autres auteurs, que les altérations carcinomateuses sont toujours primitivement de nature épithéliale, mais penser, avec MM. Cornil et Ranvier, que les noyaux secondaires se forment aux dépens des cellules du tissu conjonctif. Nous verrons, en effet, que les faits que nous relatons, loin d'exclure l'une ou l'autre des deux doctrines, servent au contraire à les renforcer l'une et l'autre. Les résultats fournis par une observation exacte et sans idée préconçue conduisent à cette conclusion.

§ III

ÉPITHÉLIOMA.

Le terme *épithélioma* fut employé par Hannover (*Das Epithelioma*, Leipzig, 1852), pour désigner une variété de tumeurs épithéliales. Appliquant à ces mêmes tumeurs le terme cancroïde dont Alibert s'était servi pour caractériser une forme particulière de chéloïdes, H. Lebert rangea les cancroïdes dans la catégorie des pseudoplasmes hétéromorphes.

L'aspect que présentent ces *productions destructives* est bien décrit dans tous les auteurs, et, sauf dans un certain nombre de cas fort rares, leur diagnostic est généralement facile.

A la coupe, ces tumeurs sont blanchâtres, pauvres en suc, et se dissocient plus ou moins facilement. Leurs caractères microscopiques varient, du reste, selon la région qui les produit, et paraissent tenir à un certain nombre de conditions individuelles.

« L'accroissement qu'exerce le lieu d'origine sur le développement du carcinome épithélial est tel que si l'on voulait prendre en considération toutes les variétés de consistance, de couleur, de structure, il serait bien difficile de rencontrer, en deux endroits différents de la peau ou des muqueuses, deux carcinomes épithéliaux qui puissent être regardés comme deux néoplasmes parfaitement identiques. Telle est l'opinion que Rindfleisch émet sur l'épithélioma dans son histologie pathologique. »

Nous ajouterons qu'un certain nombre d'auteurs séparent nettement les épithéliomas des carcinomes, mais reconnaissent pour la plupart deux variétés de productions épithéliales en rapport avec les éléments épithéliaux à forme pavimenteuse et cylindrique.

La première se développe sur les membranes recouvertes d'un épithélium pavimenteux, les autres sur celles qui sont revêtues d'un épithélium cylindrique ou contiennent des ap-

pareils glanduliformes tapissés d'un épithélium de cette nature. Cependant le cancer épithélial pavimenteux peut naître également sur les muqueuses qui présentent un épithélium cylindrique, par exemple, la muqueuse gastrique (Reindfleisch). Cette dernière assertion pourrait prêter à contestation, ou donner lieu à des considérations que nous ne pouvons aborder dans un travail limité.

Étant donné, par conséquent, les signes cliniques qui permettent de reconnaître un épithélioma, nous constatons : 1° que la pièce qui nous est soumise présente un développement anormal de l'épithélium ; 2° que cet épithélium vient agir dans la profondeur des tissus, où il s'est anormalement développé, de manière à y produire des modifications caractéristiques. Ces modifications doivent être étudiées au moyen de dissociations ou sur des coupes.

Le développement anormal de l'épithélium peut se constater par le simple raclage, lequel constitue le meilleur mode de démonstration que je connaisse. En effet, le raclage de la tumeur donne des éléments qui se séparent nettement les uns des autres et appartiennent, malgré leurs modifications, aux différentes variétés de l'épithélium normal.

« Les cellules sont remarquables, dit M. Ch. Robin, par leurs formes bizarres, leurs prolongements et quelquefois leurs perforations, leurs excavations ou vacuoles avec ou sans granulations ; ce sont des aberrations de forme et de volume qui leur laissent partout l'aspect général des épithéliums, sans qu'elles tendent à prendre aucun des caractères de quelque autre espèce d'éléments anatomiques. »

Ces cellules sont plates ou plus ou moins rondes, hérissées de prolongement et à noyaux se colorant fortement par le carmin ; cependant ces caractères sont plus précis qu'on ne le pense généralement, et une certaine habitude du microscope et des tumeurs permet, sinon toujours, du moins très-souvent, de préciser la nature même de l'épithélioma. J'ajouterai que les cellules de l'épithélioma primitif des ganglions surtout présentent, outre la facilité avec laquelle on peut les dissocier, une incroyable variété de forme, et que, vouloir éta-

blir des catégories à leur sujet, soit au moyen des colorations soit par l'usage des réactifs, serait une entreprise plus que hasardeuse.

Il en est tout autrement des cellules appartenant à un épithélioma simple tubulé et aux épithéliomas multiples, prove-

2.

Fig. 99. — Coupe d'un épithélioma primitif des ganglions.

1. Tissu folliculaire.
2. Cloisons conjonctives d'où partent des trabecules qui forment les lacunes ou cavités limitées par le réticulum.

—

A. Cellules épithéliales pavimenteuses, polyédriques par pression réciproque et affectant les formes les plus diverses. Disposition rappelant le tissu folliculaire ou glandulaire normal.
B. Globe épidermique.
C. Trabecules des ganglions épaissis d'où partent des prolongements qui en s'appuyant sur la partie glandulaire A forment un système lacunaire.
D. Cellules du tissu lacunaire dont les noyaux se multiplient.
E. Les mêmes dans lesquelles le corps cellulaire conjonctif est considérablement augmenté et rempli de noyaux. Le contenu devient plus dense et la membrane cellulaire primitive se détruit pour laisser les noyaux (centres actifs) libres.
F F'. Les mêmes noyaux agissant dans la zone d'envahissement de manière à forcer la matière qui les entoure à prendre une forme (phase d'organisation cellulaire : d'où les cellules épithélioïdes.
G. Vieilles cellules dont le noyau se colore mal par le picro-carminate et dont le corps cellulaire se colore en jaune.
H. Point où le système épithélial est limité au niveau du tissu lacunaire.
I. Vaisseau dont la paroi interne est en voie d'irritation.

nant le plus souvent des glandes sébacées, siégeant au cou ou sur la face et longtemps confondus avec des lésions syphilitiques ou lupiques.

Outre ces cellules dissociées on rencontre, dans la majeure partie des épithéliomas, des masses d'épithéliums disposées sous forme de globes, dits globes épidermiques, à cellules cornées, et enfin des cellules fusiformes à un ou plusieurs noyaux, des cellules rondes : tous éléments appartenant au tissu conjonctif voisin, et plus ou moins altérés selon qu'ils se rapprochent ou sont éloignés de la masse de la tumeur.

Dans les épithéliomas des ganglions, on remarque encore un certain nombre de cellules rondes ou ovales, mais de forme assez indéterminée, et que l'on peut appeler *éléments de transition ;* ces éléments sont entourés d'une matière non colorable par le carmin, granulée, et ne se voyant bien que lorsque l'on a soin de dissocier la préparation dans une solution faible de carmin. Toutes les fois que cette matière existe, le noyau central absorbe le carmin avec une rapidité très remarquable. Je regarde, ai-je dit, ces éléments comme des éléments de transition et l'affinité qu'ils présentent pour les matières colorantes conduit à penser que la facilité plus ou moins grande de coloration présentée par un élément anatomique est en rapport avec son état de développement et non avec l'espèce auquel il appartient.

Les dissociations seront faites sur la pièce à l'état frais, et les coupes d'après les procédés connus. L'accroissement d'un épithélioma se fait toujours dans les parties profondes, les parties superficielles étant détruites, à mesure que les parties profondes sont envahies.

Cette manière d'envisager l'épithélioma nous conduit à nous mettre en opposition avec les auteurs qui donnent aux globes épidermiques une valeur diagnostique absolue, et il nous suffira, pour appuyer cette opinion, de rappeler que, dans la peau du prépuce, chez les jeunes enfants, dans les végétations vulvaires de la grossesse, et, en général, dans toutes les irritations du derme, même les plus légères, on trouve des globes épidermiques. Enfin, dans un cas de cancroïde de la paupière, pris tout d'abord pour une simple ulcération, avec irritation sous-dermique (anal. 122), on ne constatait pas la présence de globes, et pourtant la nature épithéliale de la tumeur m'a-

vait semblé, avant la récidive qui suivit la première opération, parfaitement indiquée.

Lorsque le microscope a permis de définir la nature épithéliale d'une tumeur, il devient intéressant de rechercher comment se développe l'épithélium, et quelle forme il revêt. Mais avant il est absolument nécessaire d'affirmer que la lésion initiale débute par l'épithélium, que cet épithélium présente ses phénomènes évolutifs surtout dans ses couches profondes: en d'autres termes, dans les parties où les cellules sont le plus vivantes. Nous verrons, dans la dernière partie de ce travail, les conclusions à tirer de ce fait.

« L'épithélioma pavimenteux présente plusieurs espèces :

« 1° Les masses épithéliales forment des lobules irréguliers dans lesquels, de la périphérie au centre, on reconnaît dans les couches stratifiées de l'épithélium une évolution semblable à celle de l'épithélium cutané, c'est-à-dire que les cellules cylindriques et petites au bord des lobules deviennent pavimenteuses, dentelées, puis cornées ou colloïdes à mesure qu'elles s'avancent vers le centre du lobule; *c'est l'épithélioma lobulé.*

« 2° L'évolution épidermique ne se reconnaît plus nettement et toutes les cellules du lobule ayant subi la dessiccation sont devenues cornées : tel est l'épithélium perlé.

« 3° Le tissu fibreux qui forme le stroma de la tumeur est sillonné par des cavités en forme de tubes remplies de cellules pavimenteuses ne montrant pas l'évolution épidermique, c'est l'épithélioma tubulé. » (Cornil et Ranvier, *Manuel*, pag. 262.)

Cette note nous permet de ne rien ajouter à la question des productions destructives épithéliales en général.

Les pièces soumises à notre examen nous conduisent à admettre, du reste, les diverses formes d'épithéliomas décrites par MM. Cornil et Ranvier ; nous ferons remarquer cependant que nous n'attachons pas une valeur absolue à toutes ces formes, car en suivant assidûment les malades atteints de ces tumeurs, nous avons dû conclure que la gravité de l'affection n'est pas en relation avec la forme que détermine le microscope. Cette gravité est elle-même, le plus souvent, en rapport avec le

siége de la production, la nature du tissu qui l'environne, et les transformations que subit ce tissu. Les diverses tumeurs épithéliales que nous avons examinées se rapportaient aux types suivants :

1° A l'épithélioma pavimenteux simple ou interpapillaire,
2° — lobulé,
3° — tubulé,
4° — perlé,
5° — cylindrique, variable dans ses formes.

Chacune de ces espèces est trop bien exposée, dans les auteurs récents, pour que nous revenions sur des descriptions que l'on trouvera dans tous les traités d'histologie pathologique. Il suffira, pour vérifier l'exactitude de ces descriptions, de pratiquer, sur divers épithéliomas, des coupes suivant les procédés connus.

Je me contenterai de donner ici le dessin d'une excellente préparation d'épithélioma lobulé, dans laquelle le développement était des plus intéressants.

L'épithélioma se produit par un allongement des cellules du corps muqueux de Malpighi, entre les espaces interpapillaires de la peau (épithélioma simple, cônes épithéliaux). Il se produit encore, aux dépens des éléments des gaînes des follicules pileux, ou des glandes sébacées (épith. lobulé, simple ou multiple), aux dépens des cellules des glandes sudoripares (épith. tubulé). Dans les nombreuses préparations que nous avons examinées, nous constatons que toutes les coupes normalement faites, sur un épithélioma en voie d'évolution, et appartenant à la première variété, démontrent que les éléments profonds des espaces interpapillaires sont ceux qui envahissent le tissu conjonctif avec la plus grande rapidité, de sorte que les papilles, limitées par ces prolongements, prennent de bonne heure une longueur démesurée. Le tissu conjonctif, altéré par action de voisinage, subit lui-même des modifications, et ne tarde pas à revêtir des formes particulières ; ses éléments deviennent fusiformes, stellaires, ou ronds, avec interposition de matière amorphe en plus ou moins

grande abondance et peuvent revêtir, en fin de compte, les formes dites myxomateuses, sarcomateuses fasciculées ou non.

L'examen attentif des mêmes préparations nous conduit à ne voir dans ces modifications du tissu conjonctif, qu'un phénomène secondaire, facile à retrouver dans tous les néoplasmes, mais nous amènera, plus tard, à des conclusions intéressantes. Le développement des épithéliomas lobulés s'effectue comme celui de l'épithélioma simple et débute

Fig. 100. — Épithélioma lobulé de la lèvre supérieure.

A, Masse épithéliale.
B, Terminaison de la production épithéliale dans un point où il est impossible de différencier les jeunes cellules épithéliales des éléments du tissu conjonctif.
C, Tissu conjonctif altéré. (Voir au dernier chapitre l'explication générale.)

par une irritation des cellules cylindriques de la couche de Malpighi et une altération des épithéliomas des glandes sébacées.

Il débute même parfois directement par les glandes sébacées, ainsi que j'ai pu m'en convaincre par l'examen d'une tumeur située dans la peau du front entre les deux sourcils, chez une femme d'une soixantaine d'années.

En ce point, on voyait, avant l'opération, une légère ulcération recouverte par une croûte, et dans le voisinage de cette ulcération, se trouvaient deux ou trois nodules gros comme des têtes d'épingle. La production datait de huit ou dix ans.

Une coupe pratiquée sur le centre de l'ulcération, et assez

large pour englober deux ou trois des nodules, permettait de suivre la marche de l'affection.

Dans les plus petits nodules, on ne constatait que l'hypertrophie des glandes, sans trace de conduits excréteurs. Cette hypertrophie répondait parfaitement à ce que Rindfleisch a décrit à tort sous le nom d'adénome des glandes sébacées (Rindfleich, *Traité d'histologie patholog.*, trad. Fred. Gros, 1873, page 340).

Tout d'abord le conduit excréteur se bouche, le centre de la glande contient des éléments en dégénérescence dont l'é-

Fig. 101. — Épithélioma développé aux dépens des glandes sébacées. Début de la tumeur, dix ans.

A, Hypertrophie d'une glande sébacée.
B, Autre glande avec rupture de sa limitante ; début de la zone d'envahissement.
C, Tissu conjonctif dont les noyaux commencent à se multiplier (zone de transformation).
D, Glande sébacée au niveau d'un point légèrement ulcéré.
C D, Prolongement épithélial dans le tissu conjonctif (développement).
E, Cellules fusiformes dont les noyaux se multiplient.

limination devient impossible. Les cellules profondes continuent à se produire et présentent une vitalité très-grande, ainsi que le démontre leur affinité pour le carmin ; autour d'elles on constate une grande quantité de cellules lymphatiques et une irritation des cellules du tissu conjonctif.

Peu à peu le contenu de la glande augmente par production de nouvelles cellules ; la limitante disparaît par suite de la pression et il devient impossible de différencier les cel-

lules dont nous venons de parler des jeunes éléments épithéliaux.

Cette altération se rapporte parfaitement à l'*hyperplasie vraie des glandes sébacées* (Rindfleisch) et, malgré le doute émis par cet auteur, je suis persuadé que les *tumeurs glandulaires* décrites par Förster, tumeurs possédant un pouvoir destructeur, se rapportent aux pièces dont nous donnons l'analyse.

Pour s'en convaincre, il suffit de pousser plus loin l'étude.

Si l'on examine, en effet, la tumeur au niveau du point ulcéré, on voit que les acini primitifs de la glande se divisent en trois parties parfaitement distinctes ; la première centrale, garnie d'éléments en dégénérescence; la seconde, d'éléments épithéliaux granuleux, formant une zone intermédiaire, entre la première partie et la troisième. Celle-ci présente des prolongements de longueur variable, avec ou sans globes épidermiques.

Ces prolongements sont incontestablement analogues à ceux de tous les épithéliomas en voie d'évolution; en effet, ils plongent dans le tissu conjonctif voisin, non en le refoulant, comme cela se produit dans certaines formes d'acné, mais en le modifiant.

Ces modifications n'offrent rien de particulier et seront étudiées ultérieurement. Pour le moment il est simplement nécessaire de signaler le fait et de le donner comme la caractéristique de l'épithélioma développé à la suite d'une altération des glandes sébacées, sans altération consécutive, au début du moins, de l'épithélium inter-papillaire.

Il en est autrement de l'épithélioma tubulé, qui, d'après nos recherches, prend sa source dans les glandes sudoripares de la peau. Cette proposition semblera tout d'abord trop exclusive; elle est pourtant généralement vraie. Nous reconnaissons sans doute que dans une altération épithéliomateuse de la peau ou des muqueuses, les annexes de ces dernières parties sont toujours atteintes, à un certain moment; mais nous croyons, d'autre part, que les différences morphologiques des épithéliomas tiennent moins à l'élément épithélioïde, plus ou moins altéré, qu'au siége primitif de l'épithélioma lui-même.

Dans l'épithélioma tubulé, né dans les glandes sudoripares (analyse 102), nous constatons que la partie primitivement atteinte est le corps même de la glande. L'épithélium s'accumule dans l'intérieur du tube ; la membrane limitante disparaît, et l'épithélium se trouve en rapport direct avec les tissus du voisinage. Les métamorphoses des éléments constituants de ces tissus surviennent consécutivement. Quant aux altérations produites dans l'intérieur des cylindres ou des prolongements épidermiques, il est remarquable de ne les rencontrer qu'au centre même de ces prolongements, quelle que soit leur forme, du reste. Ces altérations peuvent porter, ou sur un groupe d'éléments et se produire par action mécanique (globes épidermiques), ou par dégénérescence élémentaire (dégénérescence cornée, colloïde, etc.). Le fait le plus intéressant est de savoir comment s'accroît la masse épithéliale, sur la périphérie, dans ce que je nommerai la *zone d'envahissement*. Il est incontestable que la masse épithéliale ne s'accroît jamais par son centre; les éléments qui constituent ce centre, éloignés de plus en plus de leur territoire nutritif, ont fatalement une tendance à rentrer dans le monde inorganique, et à subir les dégénérescences muqueuses, colloïdes, gélatiniformes, etc., qui conduisent tout élément à la désorganisation, par suite, à la mort.

L'accroissement se fait donc par la périphérie, j'ajoute qu'elle se fait surtout vers la pointe des cônes. Ici se pose une grande question : — les éléments se développent-ils par prolifération, par autogénèse, ou aux dépens des tissus ambiants ?

Il suffit d'examiner attentivement les cellules de tout épithélium, dans une goutte d'eau distillée picriquée, obtenues par raclage, à un fort grossissement, pour se convaincre, malgré l'autorité de Thiersch et de Billroth, que les cas de division des *cellules épithéliales* sont plus rares qu'on ne pense, et ne peuvent rendre compte, toutes proportions gardées, de la marche rapide de certaines affections épithéliomateuses, et de l'innocuité de quelques autres. De plus, en étudiant les éléments obtenus sur la limite apparente de la tumeur, on est

conduit à conclure que si l'on trouve dans la préparation des éléments épithéliaux parfaitement réguliers, à membrane cellulaire accentuée, on rencontre, ainsi que je l'ai dit plus haut, d'autres éléments plus petits, *plus jeunes*, à la limite indécise, entourés d'une substance ayant une grande tendance à prendre la forme cylindro-conique, propre aux épithéliums profonds des bourgeons d'envahissement. Lorsque ces éléments sont très-nombreux, la récidive est de règle.

En examinant un grand nombre des coupes, on ne tarde pas à se rendre compte exactement de la raison de ce dernier fait. On remarque, en effet, que les bourgeons épithéliaux des tumeurs de cette nature sont entourés d'un tissu conjonctif jeune dont les éléments, après des modifications préalables, ont une tendance à se transformer en cellules épithéliales. Cette transformation est en rapport avec la nature de l'altération du tissu conjonctif, et les modifications pathologiques sont en relation avec ce qui se passe dans le développement physiologique.

Burckardt (*Virchow's Archiv für pathologische Anat.*, t. XVIII, p. 94), en appelant la couche superficielle du tissu conjonctif, matrice des cellules épithéliales, et Recklinghausen en soutenant l'hypothèse du renouvellement des cellules épithéliales, par des cellules émigrées du tissu conjonctif, ont par suite émis une opinion juste mais trop restreinte, et qui puise une nouvelle force dans l'observation exacte d'un certain nombre de faits pathologiques. Nous saurons bientôt quelle interprétation plus large il faut donner aux phénomènes signalés par les auteurs que nous citons. Dans nos considérations générales, nous verrons que l'opinion de Köster est également juste, et que la métamorphose des cellules endothéliales du système lymphatique peut concourir à l'accroissement des cônes épithéliaux ; enfin, nous devons noter aussi, pour y revenir plus tard, que selon les formes affectées par l'épithélioma et son point de départ, nous constatons que les vaisseaux sont sujets à des altérations, dont le type est emprunté aux altérations du tissu conjonctif voisin.

Dans un épithélioma franchement cylindrique et composé de cellules disposées sur une seule rangée, régulière, le tissu

conjonctif, variable dans ses formes, mais se rapprochant de la variété dite myxomateuse, renfermait un nombre de vaisseaux relativement considérable, et quelques points hémorrhagiques.

Pour résumer cette étude des épithéliomas, nous ferons remarquer que les tumeurs épithéliales simples sont les plus fréquentes, les plus sujettes à récidive — (3 sur 6); que leur siége par ordre de fréquence a été :

Les ganglions.	2
La conjonctive	1
Le nez.	7
Les lèvres.	6
La langue.	5
Les paupières.	3
Le coude.	2
La voûte palatine. . . .	2

Le reste des productions épithéliomateuses se distribuait indifféremment et en grand nombre dans les diverses régions anatomiques.

Trois fois sur vingt-quatre les ganglions correspondants aux régions atteintes se trouvaient malades. Les éléments qu'ils contenaient étaient analogues à ceux de la tumeur primitive.

Ici, devrait se terminer notre étude sur les tumeurs épithéliomateuses si, parmi tous les épithéliomas dont nous avons parlé, il n'en était trois auxquels nous devons une mention spéciale.

Le premier se recommande à l'observation, parce que la tumeur primitive avait été prise pour un sarcome fibro-plastique mélanique; le second, parce qu'il se rapporte à une variété de tumeurs décrites par M. Malassez sous le nom d'épithélioma myxoïde; le troisième parce qu'il a trait à un épithélioma primitif des ganglions. La première tumeur située sur la conjonctive oculaire, à quelques millimètres du grand angle de l'œil, sur la paupière supérieure, récidiva sur place quelque temps après l'opération. Le malade présentait, en outre, un ganglion atteint de mélanose à la région

du cou. L'examen de ce ganglion permit de rectifier le premier diagnostic et de rendre le microscope plus absolu sur la détermination de la tumeur de récidive dont l'espèce pouvait sembler douteuse. L'analyse que nous en donnons démontre de plus la justesse de vue de Ch. Robin, lorsqu'il écrit : « Ces tumeurs sont de nature épithéliale, c'est-à-dire de même nature anatomique que les tumeurs se produisant primitivement dans la peau... La comparaison de la structure des tumeurs primitives; celle des masses qui se produisent successivement en divers points de l'économie dans les cas de généralisation, et l'observation directe, me forcent de me mettre en opposition formelle avec Virchow, Billroth et leurs imitateurs, lorsqu'ils affirment que ces produits sont des tumeurs *sarcomateuses* ou fibro-plastiques pigmentées, c'est-à-dire des tumeurs dérivant du tissu conjonctif ou lamineux; lorsque, par suite, ils disent que les sarcomes mélaniques ou mélano-sarcomes sont plus fréquents que les cancers mélaniques ou carcino-mélanomes (tumeurs épithéliales mélaniques) qui seraient très rares.

« Cela n'est vrai que pour le cheval, mais absolument faux pour l'homme... » Et plus loin : « ... En réalité, les auteurs auxquels je viens de faire allusion ont pris pour des cellules ou corps fibro-plastiques fusiformes du tissu cellulaire les cellules épithéliales de la variété bi-pyramidale qui sont les éléments anatomiques de presque toutes les tumeurs épithéliales, papillaires, pigmentées ou non des régions sourcilière, palpébrale, de la conjonctive et de l'intérieur de l'œil, etc... »

La petite tumeur qui fait le sujet de cette observation avait un aspect papilliforme. Les cellules appartiennent à la variété dont parle M. Robin, et sont immédiatement accolées l'une à l'autre; une de leurs extrémités regarde vers la profondeur de la tumeur, l'autre vers le revêtement épithélial superficiel. Elles ont un, deux, rarement trois noyaux avec ou sans nucléole. Vers la périphérie de la tumeur ces éléments ont une tendance à s'aplatir et deviennent très-réfringents (la tumeur n'était pas ulcérée). Vers la profondeur il est absolument impossible de différencier les jeunes cellules du cône des éléments fusiformes ou stellaires du tissu conjonctif voisin.

Quelques-uns de ces éléments sont pigmentés et libres, au niveau du point où ils se confondent avec les épithéliums profonds.

Contrairement à ce qui se passe pour les sarcomes fibroplastiques mélaniques, les granulations pigmentaires sont toutes renfermées dans l'élément épithélial. On les trouve surtout au niveau du noyau qu'elles masquent souvent, ou tout autour de lui, et dans ce cas elles lui forment comme une collerette. Ainsi que l'avance encore Ch. Robin, on ne trouve pas dans la tumeur primitive de vaisseaux ou de tissu

Fig. 102. — Tumeur épithéliale mélanique (récidive).

A, Poil du bord libre.
B, Glandes de Meibomius (altération centrale par rétention des produits de sécrétion).
C, Tissu conjonctif.
D, Point de la tumeur formée de cellules épithéliales bi-pyramidales, avec dépôt de matière mélanique.
2, Vaisseau dilaté.
A, Gross. 500 (Nachet). Cellules dont le protoplasma est envahi par les granules mélaniques.
B, Matière amorphe interposée aux cellules (Voir le texte).

conjonctif entre les éléments ; quant aux vaisseaux situés profondément, vaisseaux généralement volumineux et à parois minces, ils appartiennent au tissu conjonctif placé sous la tumeur.

Ainsi que je l'ai dit déjà, cette tumeur pouvait prêter à erreur ; mais l'examen du ganglion ne laissait aucun doute sur la nature de l'affection.

En effet, sur quelques points ramollis et situés au centre de ce ganglion, on trouvait des éléments dont la nature épithéliale était indiscutable.

Un certain nombre de ces épithéliums affectaient une forme ronde, d'autres, plus volumineux, polyédriques par pression réciproque, étaient libres ou placés les uns à côté des autres de manière à se présenter sous forme de cylindres.

Les grosses cellules nous ont semblé plus pigmentées que les autres.

Sur une très-bonne coupe de ce ganglion, j'ai pu constater une série d'altérations des plus remarquables.

Il n'entre pas dans le cadre de ce travail de rechercher en quoi ces altérations peuvent être utiles pour juger certaines questions très-discutées et très-obscures de la structure des

Fig. 103. — Ganglion mélanique survenu pendant l'évolution de la tumeur de récidive (250 diam.).

A, Cellules épithéliales disposées dans des tubes.
B, Tissu conjonctif du ganglion irrité, multiplication de ses éléments nucléaires.
C, Éléments nucléaires en voie de multiplication.
a, Dissociation des cellules épithéliales polymorphes, contrairement à ce qui se passe dans la tumeur primitive (Voir le texte).

ganglions, et je me bornerai à une description de la coupe dont j'ai parlé.

A un faible grossissement on constate que la partie périphérique des ganglions (la pièce n'a pas été colorée) tranche, par sa couleur blanchâtre sur la portion centrale qui paraît d'un gris ardoisé. Ces deux parties sont, du reste, si nettement séparées l'une de l'autre que, de prime abord, on les prendrait pour deux tissus accolés mais différents.

La partie blanchâtre est formée par un tissu conjonctif dense, renfermant un assez grand nombre de vaisseaux dont la membrane interne est boursouflée, et quelques rares vésicules adipeuses. De la face interne de ce tissu conjonctif for-

mant l'enveloppe des ganglions, partent quelques prolongements qui ne tardent pas à se perdre dans la masse centrale et à disparaître même complétement.

Ce fait peut se vérifier avec la plus grande facilité. Il suffit, pour cela, de presser légèrement le verre mince au moyen d'une aiguille. La pression écarte les éléments épithéliaux et démontre l'absence complète du tissu réticulé entre les éléments. Il n'en est plus de même, si l'on examine un groupe d'éléments se rapportant à ce que nous avons décrit ci-dessus sous le nom de cylindres épithéliaux.

En effet, si l'on étudie la portion grisâtre du ganglion, on ne tarde pas à reconnaître que les cellules épithélioïdes qui le composent sont individuellement réunies les unes aux autres, sans interposition de substance, amorphe ou non; elles se touchent, se pressent, forment des groupes dont l'aspect est variable selon l'incidence des coupes; mais tous ces groupes peuvent, en dernière analyse, être ramenés à une seule forme, la forme épithéliale pavimenteuse.

Les éléments contenus dans ces cylindres se rapportent aux cellules épithéliales dont j'ai fait mention, en parlant de la pièce examinée à l'état frais, et les groupes qu'ils forment sont séparés par un tissu conjonctif très-tenu par place, mais très-épais dans certains points. Examine-t-on la préparation plus profondément encore, en se rapprochant du centre même du ganglion, les cylindres disparaissent complétement, et l'on ne trouve plus qu'un amas de cellules pigmentées ou de granules noirs perdus dans une substance diffluente, soluble dans l'éther, appartenant, par suite, aux dégénérescences ultimes de tout élément séparable de l'organisme.

Quant aux vaisseaux, il faut répéter à leur sujet ce qui a été déjà dit à propos de la tumeur primitive. Ils manquent complétement dans la partie pigmentée du ganglion.

Au résumé, cette observation est des plus intéressantes. Elle prouve, en effet, la difficulté que présentent comme diagnostic histologique les tumeurs mélaniques; elles démontrent que si les auteurs les plus recommandables ont pu confondre des épithéliomas mélaniques avec les sarcomes embryo-plastiques

ou fibro-plastiques de même nature, l'erreur était facile, elle démontre en outre le mérite qu'il y avait à s'élever contre cette confusion ainsi que l'a fait le professeur Ch. Robin.

Le second cas que nous avons à décrire ici se rapporte à un épithélioma d'une nature spéciale, dont la description a été donnée pour la première fois par M. Malassez.

La tumeur était développée dans le testicule dont le centre était rempli de kystes plus ou moins volumineux.

Ces kystes ne se confondaient pas avec le testicule qui, ratatiné, se trouvait refoulé contre la tunique albuginée, et entouré d'un tissu conjonctif épaissi par place, mince ailleurs, mais très-résistant partout. Le même tissu conjonctif formait une véritable enveloppe à chacun de ces kystes et les isolait de la masse dans laquelle ils étaient placés.

La surface interne des kystes était diversement tapissée et la description de leurs épithéliums ne saurait être ramenée à un type quelconque.

J'y ai trouvé des éléments épithéliaux polyédriques par pression réciproque, cylindriques, caliciformes, réunis en groupe sur quelques points et formant des masses, régulièrement alignées en certains endroits.

Dans les points où ces épithéliums étaient le plus régulièrement disposés, on pouvait distinguer, avec un fort grossissement, une membrane limitante, au-dessous de laquelle le tissu conjonctif paraissait très-dense, cependant il faut avouer que cette disposition, et surtout la présence d'une limitante, ne me semble pas encore parfaitement démontrée.

Cette particularité anatomique appelle de nouvelles recherches.

Les kystes m'ont semblé renfermer un liquide d'autant plus dense, qu'ils étaient plus développés. Dans les moins considérables, le liquide était séro-fibrineux, légèrement coagulé et très-sensible à l'action de l'acide acétique, sous l'influence desquels il se prenait en fines fibrilles, renfermant un grand nombre de globules blancs et de noyaux de cellules.

Dans les kystes plus volumineux, les cellules manquaient par place. Celles qui avaient résisté m'ont paru appartenir à

la variété caliciforme. Quelques-unes, distendues par la matière qu'elles sécrètent, paraissaient presque sphériques.

J'ai retrouvé de ces mêmes cellules, plus ou moins rondes, dans le liquide dense contenu dans les kystes d'un certain volume. Le liquide de ces derniers était très-gluant, beaucoup plus dense que celui des premiers et mélangé de leucocytes ou globules blancs et de débris de cellules.

Je crois, par suite, devoir rapporter l'analyse de la tumeur présente aux épithéliomas décrits sous le nom de myxoïde. Quant à affirmer qu'il s'agisse ici d'une espèce d'hétérotopie épithéliale, c'est-à-dire d'éléments nés dans un point où normalement on ne les rencontre pas, je crois devoir montrer une certaine réserve et rester, au moins, dans le doute.

Les deux derniers épithéliomas qu'il me reste à décrire se sont développés primitivement dans des ganglions du cou.

La rareté de ce genre de tumeurs me conduit à en donner une analyse assez détaillée.

Les ganglions malades avaient le volume d'un œuf de pigeon, l'un d'eux ulcéré se composait, à la coupe, de deux portions parfaitement distinctes.

La périphérie dure, blanchâtre, résistait au rasoir, ne donnait par le raclage aucun suc et se trouvait composée de tissu conjonctif à diverses périodes d'évolution.

Le centre noir se laissait dissocier avec la plus grande facilité.

Le second ganglion présentait des caractères macroscopiques analogues, bien que moins accentués.

Les tumeurs furent examinées à l'état frais, les dissociations portèrent sur un grand nombre de points.

Les éléments se faisaient remarquer par une polymorphie telle que leur description serait impossible, si on ne les ramenait à trois types se complétant les uns les autres par des éléments de transition.

Le premier type consiste en éléments ronds, volumineux avec ou sans nucléole, entourés ou non d'une substance granuleuse plus ou moins abondante et sans aspect géométrique bien défini.

Le second renferme des cellules avec ou sans noyaux entourées d'une matière granuleuse encore, mais à forme définie, rappelant l'aspect d'une cellule épithéliale déformée.

Le troisième groupe est constitué par des éléments énormes, plats, fusiformes, avec des prolongements stellaires nombreux.

Enfin, dans les parties les moins atteintes, on trouve un certain nombre de leucocytes, quelques globules rouges, çà et

Fig. 104. — Coupe d'un ganglion envahi par un épithélioma primitif.

A, Globe épidermique.
B, Quelques noyaux devenus libres et plongés dans une matière amorphe très abondante autour des noyaux qui se colorent le mieux.
C, Cellule fusiforme dont les noyaux sont en voie de multiplication.
D, Noyaux à forme indécise.
A, Altération des corps fusiformes du tissu conjonctif ganglionnaire.
B, Cellule étoilée, à gros noyau.
C, Divers formes des cellules épithéliales.
D. Noyaux multipliés devenus libres, autour desquels se condense un protoplasme dont la forme n'est pas arrêtée, et que je considère comme des éléments épithéloïdes jeunes. Envahissement progressif dans la zone de transition.)

là des tablettes de cholestérine et des épithéliums enroulés formant des globes épidermiques.

Sur nos coupes on peut voir que, dans les points où les épithéliums sont le plus développés et ont le moins de cohésion entre eux, le stroma conjonctif ou tissu réticulé a complétement disparu. Dans les parties où il existe encore, les corps fibro-plastiques qui le forment sont le siége d'altérations des plus intéressantes.

Quelques-uns de ces corps contiennent deux ou trois noyaux;

leur corps est par suite augmenté de volume ; si le nombre des noyaux devient plus considérable, les extrémités effilées du corps fibro-plastique se détruisent, et l'élément prend la forme d'une plaque à noyaux multiples. J'ai pu me convaincre que cette plaque se détruit en fin de compte, que les éléments qu'elle contient deviennent libres, et que ces éléments servent au développement postérieur de l'épithélioma (noyaux libres).

Le cadre que nous nous sommes tracé pour ce travail ne nous permet pas de continuer par l'étude des productions épithéliomateuses secondaires ; mais, pour tirer des observations contenues dans ce livre tout le parti possible, nous ferons mention d'un épithélioma ayant envahi le tissu osseux du maxillaire inférieur. Nous avons pu, nettement encore, remarquer que les cellules envahissantes perdues au milieu de la moelle osseuse ne se produisaient pas par segmentation autogène, mais bien aux dépens des cellules de la moelle elle-même, par une suite de transformations successives.

Enfin, dans un papillome ayant envahi toute la peau de la région anté-sternale, et présentant sur nos coupes la forme lobulée dans sa profondeur, nous avons trouvé des spores placés au milieu des sillons les plus profonds de la tumeur, et quelques tiges de mycélium au voisinage des glandes sudoripares très-altérées, mais reconnaissables encore sur la périphérie de l'ulcération.

§ IV

HISTORIQUE ET LOIS

En passant en revue les diverses productions pathologiques appartenant, par leurs éléments primitifs, soit au système conjonctif, soit au système épithélial, nous avons insisté plus particulièrement sur un certain nombre d'analyses et essayé de mettre en relief quelques opinions controversées : en agissant ainsi, notre but était de faire comprendre que les phénomènes pathologiques qui président au développement primitif

ou secondaire des *productions destructives* englobées sous le nom générique de tumeurs n'est pas aussi complexe qu'on le pourrait croire, en lisant les auteurs qui se sont le plus occupés des questions dont nous parlons.

Il nous semble, en effet, que trop souvent les faits les plus ordinaires ont été décrits, à la faveur d'observations très compliquées, de manière à rendre, pour ainsi dire, incompréhensibles les phénomènes les plus simples.

Ces phénomènes de début dans les tumeurs sont, au point de vue de la synthèse histologique, peu nombreux et pourraient se réduire à quelques formules.

Les cliniciens, frappés de ce fait, que souvent les tumeurs en apparence dissemblables reçoivent la même désignation pathologique, ont cru et croient devoir encore arguer de ce fait contre le microscope.

Ils oubliaient, en agissant ainsi, que la gravité d'une production est moins en relation avec sa forme et son aspect, qu'avec la nature de l'élément primordialement atteint. Qu'une tumeur désignée par telle ou telle appellation clinique, selon sa couleur, son siège, réponde à une variété différente, cela peut être juste. Les statistiques que j'ai établies pourraient me conduire à d'autres résultats. Le fait certain, c'est qu'une *tumeur* débute toujours par l'altération d'un élément fondamental; quant aux variations, elles sont en rapport avec des conditions anatomiques, dont le microscope a seul le droit de trouver les causes et dont la clinique jusqu'à nouvel ordre doit rechercher les effets. Clinique et microscope doivent en fin de compte se trouver d'accord.

Nous n'avons pas l'intention d'examiner dans ce travail la cause première du développement anormal des tissus sains, cette cause se perd dans une série de détails inappréciables encore; il nous suffit de rappeler que ce qu'il est convenu d'appeler tumeur n'existerait jamais, si le produit pathologique ne reproduisait un élément ou un tissu normal plus ou moins déformé. Cette loi est depuis longtemps admise en science anatomique générale. Énoncée de cette façon, cette opinion n'est pourtant pas absolument exacte encore, car elle s'adresse

surtout au résultat, sans tenir compte des causes primaires, et de la distance qui sépare cette cause du résultat obtenu par ce qu'il est convenu d'appeler un néoplasme; elle laisse une trop large place au tissu sujet à des transformations, et ne tient pas assez compte ou de l'élément destiné à former ce tissu ou des transformations secondaires.

Il faut cependant, pour se faire une idée exacte des tumeurs, prendre pour base définitive ce fait que les productions dites néoplasmes naissent toujours aux dépens des éléments qui constituent normalement un système anatomique. Ces éléments, avant d'arriver à l'état parfait, parcourent différents stades évolutifs. Les tumeurs peuvent reproduire un ou tous les aspects élémentaires primitifs; de plus les systèmes, qui naissent tous selon le même mode élémentaire normal, doivent en se développant anormalement, réagir les uns sur les autres; nous expliquerons bientôt de quelle manière nous comprenons ces réactions, dont les débuts sont des plus simples et dont les résultats sont souvent très complexes.

Ces préliminaires nous conduisent à examiner tout d'abord le mode d'accroissement d'une tumeur, c'est-à-dire le rôle que joue le tissu primitivement atteint, par rapport à ses éléments propres et par rapport aux éléments de nature différente au milieu desquels il s'enfonce. Nous avons, en conséquence, à étudier le tissu envahisseur et le tissu envahi.

Mais, avant de chercher à nous créer une opinion à ce sujet, il ne sera pas inutile de jeter un rapide coup d'œil sur l'ensemble des connaissances histologiques actuelles, ou tout au moins sur la partie de ces connaissances qui se rapportent plus directement à notre travail.

Il n'est personne aujourd'hui qui ne connaisse la formation des cellules, telle que la décrivirent Schleiden et Schwann (Mikroskopisches Untersuchungen über die Uebereintimmung in der structure und dem Wachsthume der Thiere und der Pflanzen. Berlin, 1838, p. 190 et suiv.). Autour de granulations, représentant des nucléoles, se produit, d'après ces auteurs, un amas granuleux lui-même, le noyau. Sur ce noyau, s'élève bientôt une vésicule; cette vésicule se remplit de

liquide, refoule le noyau contre la paroi et la cellule se trouve constituée.

Le liquide dans lequel se trouvaient ces granulations reçut le nom de blastème et la cellule fut un élément né dans ce blastème par génération spontanée.

La même année, Jos. Muller (Ueber den feineren Bau und die Formen der Krankhaften Geschwülste, Berl. 1877) publiait son livre des tumeurs, mettait à profit les données de Schwann et concluait à la négation de la spécificité des cellules pathologiques.

La conception de Schwann fut bientôt ébranlée par les travaux de Reichert (Entwickelungsleben Wirbelthierreich, Berl. 1840), par les études de Remack sur les feuillets du blastoderme. La découverte de la segmentation du vitellus vint porter un coup décisif à la formation primitive des cellules, telle que la comprenait Schwann.

A partir de cette époque, les données acquises par l'emploi du microscope et appliquées à l'étude des tumeurs se compliquèrent singulièrement.

Lebert (1845) et quelques-uns de ses élèves, suivant en France la théorie de Schwann, cherchaient pour la plupart à démontrer la spécificité des éléments cellulaires des tumeurs. Ch. Robin étendait la doctrine primitive, la rendait plus complexe, plus en rapport avec les nouvelles acquisitions scientifiques de son époque ; en Allemagne la conception de Schwann même modifiée trouvait en Virchow (1868) un adversaire résolu.

La spécificité des éléments ou mieux leur individualisme n'est plus aujourd'hui qu'un souvenir historique et le corpuscule tuberculeux et la cellule cancéreuse, un moment en grande faveur, n'ont pu résister longtemps aux recherches plus méthodiques des modernes.

Remack, en démontrant que les cellules se forment normalement par scission, par bourgeonnement ou par formation endogène, fut le précurseur de Virchow. Ces deux auteurs, en effet, donnèrent la même définition de la cellule et le second, appliquant à divers processus pathologiques les données du premier, avança que les néoplasmes se forment par un déve-

loppement continu aux dépens des cellules préexistantes. *Ces cellules sont le plus souvent des cellules normales appartenant au tissu conjonctif.* Plus tard la théorie de la migration des globules blancs détrôna la théorie de Virchow.

Nous devons entrer dans quelques détails au sujet de ces diverses opinions.

Ch. Robin, rejetant la théorie de la genèse spontanée proprement dite, conserva une partie de cette théorie, mais la rendit plus conforme, ainsi que nous l'avons dit, aux données scientifiques actuelles.

Pour cet auteur, tous les éléments se produisirent par genèse dans un blastème. « Un blastème est un ensemble de principes immédiats considérés au moment où ils s'associent molécule à molécule pour former un tout distinct, c'est-à-dire, des éléments anatomiques. Ces éléments se montrent d'abord sous forme de noyaux sphériques, sans nucléoles, noyaux embryoplastiques correspondant aux noyaux du tissu cellulaire des auteurs allemands... dans les tumeurs ces noyaux peuvent s'hypertrophier, se segmenter (Ch. Robin, *Leçons sur l'origine embryogénique des éléments et des systèmes organiques*).

Ne pouvant pousser plus loin, pour le moment, l'étude de la doctrine du premier chef de l'école de Paris, il nous reste à exposer une nouvelle phase de l'histoire de l'histologie pathologique.

A Virchow succéda Cohnheim, et le passage des globules blancs du sang, hors des vaisseaux, jeta la pathologie dans une nouvelle voie. La diapédèse devint une variété d'exsudation plastique, capable de servir à toute néo-formation, c'est-à-dire à toute tumeur, indépendamment de son siége et de sa variété. Mais Stricker démontra bientôt qu'indépendamment de leurs migrations, les cellules lymphoïdes se segmentent en même temps que les cellules fixes des tissus quels qu'ils soient.

Le fait certain, c'est que tous les travaux qui ont eu pour but d'étayer la doctrine de Cohnheim ont eu pour résultat de donner une nouvelle direction à toute la pathologie des tumeurs.

Si la découverte de cet auteur, niée par des auteurs au moins aussi recommandables que lui, peut supporter l'examen

au point de vue des inflammations, on est en droit d'affirmer que son rôle se réduit encore à n'être qu'une hypothèse lorsqu'il s'agit du développement des tumeurs. Cette hypothèse brillante peut être jugée à sa juste valeur par quiconque se livre à l'étude de l'histologie pathologique des maladies de la peau.

Dans leur manuel d'*Histologie pathologique*, MM. Cornil et Ranvier, après avoir parlé des théories que nous venons d'exposer, démontrent, avec toute leur autorité, que la conception primitive de la cellule telle que l'entendaient Remack et Virchow se modifie complétement, grâce aux travaux de Max Schultze, de Recklinghausen, Kühne, Dujardin, L. Beale; et qu'en dernière analyse cette définition doit être réduite à une masse de protoplasme renfermant un noyau : cette définition, remarquons-le dès à présent, n'a rien à voir avec la genèse du noyau, car on est en droit de se demander d'où provient ce noyau, d'où lui vient son existence; n'expliquant pas le phénomène primitif, elle ne peut se rapporter qu'à des phénomènes de développement secondaire ou de transformation dans un organisme en action, et nous l'acceptons comme telle.

Ce qui frappe l'esprit lorsque l'on étudie les diverses théories sur lesquelles nous venons de jeter les yeux, c'est la tendance générale de tous les auteurs à faire graviter leur système autour d'une hypothèse primitive à laquelle ils accordent la valeur d'une base absolue. Tous semblent oublier que cette hypothèse ne s'appuie sur aucun fait mathématiquement exact ou démontré tel.

En effet, la théorie de la genèse de Robin repose, ce me semble, sur un fait primitif, la genèse du noyau consécutive à la segmentation du vitellus. Cette théorie est absolument exacte au point de vue de la multiplication des *noyaux embryonnaires*. car, à l'époque où nous sommes, il ne saurait être question de division de cellules du tissu conjonctif ou de quelque migration que ce soit, pour cette simple raison : c'est que des phénomènes ne peuvent se produire dans des éléments qui n'existent pas encore.

A mesure que l'embryon se développe, la segmentation qui amène l'individualisation en cellules à noyaux est précédée de la genèse de ce noyau et de la substance qui forme ce corps cellulaire, absolument comme dans le vitellus, la segmentation est précédée de la genèse du noyau vitellin. Le fait consécutif, c'est-à-dire la segmentation de la matière amorphe entre chaque noyau, conduisant aussi nettement que sur le vitellus à l'individualisation de cette substance en cellules distinctes et séparables, achève de prouver encore péremptoirement que la génération de ces cellules n'est point une prolifération par scission ou par génération endogène.

N'oublions pas surtout que c'est après cette segmentation, mais après elle seulement que la substance d'abord interposée aux noyaux, acquiert, par ce fait, les caractères qui l'amènent à l'état de corps cellulaire. J'ai tenu à citer ce passage entier pour bien faire voir, qu'au résumé, à part le point de départ primitif, la cellule, décrite par Robin, n'est pas aussi éloignée qu'on pourrait le croire de la définition donnée par d'autres auteurs. Il suffit, pour tout concilier, de remplacer le mot substance amorphe par le mot protoplasme. Quant à la partie capitale de la théorie, la genèse directe pour le noyau, j'avoue que pour les formations secondaires, elle me paraît moins probable que pour la formation primitive : en effet, s'il existe une véritable genèse du noyau vitellin, amenant, par scission nucléaire continue, des cellules, il existe encore une scission intra cellulaire amenant de véritables plaques. L'étude de ces plaques est de la plus haute importance et je vais y revenir.

Ch. Robin (*Dict. ency.*, t. XIII, p. 647) admet que cette multiplication intra-cellulaire conduit à la disparition du corps cellulaire ambiant ; les noyaux libres par ce fait même, deviennent le centre d'une genèse réelle du corps cellulaire et de ses dépendances, qui subissent ensuite telles ou telles modifications évolutives intérieures.

Il résulte de tous ces faits que les phénomènes qui président au développement primitif de l'ovule, ne sauraient être assimilés aux phénomènes de développement des divers tissus de l'embryon ou de l'adulte. La génération des éléments nerveux

musculaires, cartilagineux, osseux, apparaissent postérieurement aux phénomènes vitellins, par genèse autour d'un noyau comme centre.

« La succession des actes d'ordre organique est telle, qu'à partir de l'instant de la fécondation, chacune des fonctions accomplies dans l'ovule devient aussitôt, par l'effet obtenu, la condition d'accomplissement d'un autre acte que l'expérience apprend à déterminer. Plus tard les éléments anatomiques deviennent successivement générateurs les uns des autres, sans l'être directement par continuité matérielle, c'est-à-dire sans qu'il y ait *un lien généalogique direct entre la substance qui apparaît et celle des éléments de même espèce ou d'une autre espèce entre lesquels il naît* (Ch. Robin). »

Cette dernière partie de la théorie est la seule à laquelle nous ne pouvons souscrire et quelles que soient les raisons alléguées en sa faveur, nous pensons aujourd'hui que la genèse ne saurait être complète qu'à la condition d'élargir son cadre et de ne pas vouloir nier les liens généalogiques directs entre les éléments de même espèce et les éléments d'espèce différente. Il reste à s'entendre simplement sur ce que l'on doit comprendre par élément. Tout raisonnement, si mathématique qu'il paraisse, ne saurait tenir contre la réalité des faits observés, et ces faits, dans leurs causes et dans leurs résultats, n'ont rien qui répugne à la logique la plus rigoureuse.

D'après la doctrine que nous avons signalée plus haut et qui longtemps régna, sans conteste, la libre formation cellulaire fut niée.

L'élément vital caractéristique, celui qui a son existence en lui-même, qui régit son territoire de substance intercellulaire, qui influence les éléments voisins, tout en gardant son autonomie particulière, cet élément le même pour tout le règne organique, c'est la cellule (Paul Picard, *Trad. Path. cellulaire* R. Virchow.) La cellule présuppose l'existence d'une cellule (Virchow, *Path. cellulaire*). Quant à la cellule, elle n'est complète qu'à la seule condition de renfermer un noyau, un continu et une membrane d'enveloppe.

Le noyau sert peu à la fonction, il sert surtout au maintien

et à la multiplication des éléments vivants, les propriétés spéciales que telles ou telles cellules possèdent dans certaines localités de l'organisme et sous l'influence de certaines conditions, semblent liées aux propriétés variables du contenu cellulaire et des substances intercellulaires.

Enfin Virchow résume tout ce qui précède par cette loi : « Il n'y a pas de création nouvelle; cette création n'existe pas plus pour les organismes complets que pour les éléments particuliers. »

Une telle manière de résumer une doctrine était à coup sûr explicite; mais elle avait le grand tort de ne pas tenir compte des phénomènes vitellins primitifs et encore moins des phénomènes pathologiques secondaires et de rénovation continue, pathologique ou non. La formule *omnis cellula a cellulâ* me semble, par suite, au moins inutile, car pour quiconque veut examiner à fond les faits positifs, il devient évident que la conception de la cellule de Virchow ne saurait être exacte; cette cellule est en effet beaucoup moins complexe que le pensait le professeur de Berlin.

Pour terminer la théorie et lui donner un corps, Virchow ajoute que les cellules naissent de cellules anciennes déjà, ou se développent aux dépens des cellules du tissu conjonctif.

Ce fait est absolument exact dans la généralité; et, si ce n'était la conception défectueuse de la cellule dont j'ai déjà parlé, il serait incontestable que les néoplasmes, dans leur profondeur, ne peuvent s'accroître qu'aux dépens des éléments qui les entourent, en faisant éprouver à ces éléments une suite de modifications que nous allons étudier. Ces éléments sont parfois des éléments de même nature, soit épithéliaux, soit endothéliaux, mais souvent aussi des éléments du tissu conjonctif.

Et, pour mieux faire comprendre notre idée à ce sujet, nous dirons de suite que nous ne comprenons pas la cellule telle qu'elle a été comprise jusqu'à ce jour. Pour nous, la cellule composée d'un noyau avec ou sans nucléole, mais formée par une membrane dans l'intérieur de laquelle on trouve une substance quelconque, est déjà un élément très-complexe, un élé-

ment adulte ou sénile, selon que le noyau est plus ou moins apte à vivre. J'ajoute que la cellule de Virchow est trop avancée dans son organisation pour vivre et qu'elle doit disparaître, comme tout élément parasitaire quand son noyau a disparu. J'en donne pour preuve ce fait, que dans les cellules épithéliales superficielles en voie de desquammation, aucune puissance ne saurait réveiller dans la cellule des propriétés vitales qui n'existent plus.

De là, pour nous, l'obligation de conclure que tout élément cellulaire est déjà vieux et que, s'il peut se nourrir encore, il ne peut du moins que se survivre ; en se survivant, il devient incapable de donner lieu à des phénomènes de rénovation normale ou de multiplication pathologiques.

Au point où nous en sommes, il existe entre les deux théories si longtemps ennemies des points de contact. La première, en effet, constate une genèse de noyaux devant devenir des centres d'organisation ; la seconde, une multiplication des noyaux. La première fait naître les noyaux dans un blastème, et refuse à ces noyaux le pouvoir de former des éléments différents de ceux qui se trouvent dans la zone épithéliale ou conjonctive ; la seconde affirme que les noyaux servent à la multiplication des éléments vivants ; toutes les deux constatent la multiplication de l'élément nucléaire, si je ne me trompe ; et cette constatation est de la plus rigoureuse exactitude.

Cette constatation prend une nouvelle force dans l'examen de la théorie de Conheim.

Quoi que l'on puisse penser, en effet, de la migration des globules blancs, il est incontestable que cette migration ne peut s'opérer que lorsque depuis longtemps *une altération* primitive existe. A l'état normal, aucun globule ne sort des vaisseaux. L'altération établie, la diapédèse peut se produire ; elle a pour résultat possible de donner un certain nombre de globules blancs qui pourront servir en temps et lieu, après avoir subi des modifications particulières, en rapport avec l'altération qui a permis à la diapédèse de se produire. Mais ces globules blancs émigrés sont en tout cas sujets à des variations consécutives dans leur développement ; et les formes qu'ils prendront plus

tard sont ou seront en rapport avec la lésion qui leur a permis de sortir des vaisseaux.

Si l'altération ne porte pas sur un système en général, le globule blanc pourra donner lieu à des inflammations, et son rôle de cause ou d'effet est ici fort difficile à établir : si l'altération porte sur un système anatomique général, le globule blanc subit des modifications en rapport avec l'altération du système dont je parle; si la sortie s'effectue dans tout autre cas, le globule blanc, placé entre des éléments anatomiques, sera repris par la circulation générale après avoir subi des transformations dégénératives.

Si nous admettons l'hypothèse du globule blanc émigré et placé dans la zone de développement d'une tumeur, il nous est impossible de considérer ce globule autrement que comme un noyau et nous arrivons encore une fois, à ce sujet, au résultat précédemment indiqué soit à la suite de l'examen du blastème et de ses dérivés, soit à la suite de l'examen du tissu conjonctif et de ses annexes normaux ou pathologiques. Enfin, le globule blanc n'est pas une cellule, surtout une cellule telle que la comprenait Virchow.

Il nous reste à examiner la théorie qui ramène les éléments à l'état de cellules embryonnaires. Cette théorie est de celles qui peut rendre compte d'un grand nombre de faits; elle offre, du reste, avec toutes les autres des points de contact et des liens de parenté. Le noyau de ces cellules, écrivent MM. Cornil et Ranvier, paraît être une vésicule dont l'enveloppe s'accuse souvent par un double contour; ce contour est tantôt clair, tantôt très-finement granuleux.

A son origine, toute cellule est composée uniquement par une masse de protoplasme entourant un noyau. Entre toutes ces cellules possédant cette structure initiale, on n'a pas trouvé de différences indiquant que telle ou telle cellule subira telle modification ultérieure donnée. Chez l'adulte, elles ne se rencontrent que dans le sang (globules blancs) et dans les éléments qui sont soumis à une rénovation continue.

Les cellules qui ne possèdent pas de membrane d'enveloppe et qui présentent un protoplasme jouissant de mouve-

ments amiboïdes, sont : 1° les cellules de l'embryon ayant pris une forme déterminée ; 2° les cellules de la moelle des os dans la couche de développement ; 3° les cellules mères que l'on rencontre dans les mêmes points ; 4° les globules blancs du sang.

Il ressort de cet exposé très net et très-judicieux que la cellule n'existe réellement pas au début, mais se borne à un noyau. Ici encore, les auteurs que nous venons de citer sont d'accord avec les autres, surtout quand ils annoncent, à juste titre, que pour se fixer dans une forme permanente et concourir à l'édification d'un tissu, la cellule embryonnaire a besoin de s'entourer d'une membrane secondaire.

Mais alors, il faut admettre que la cellule formée est différente de la cellule en voie de formation ou que la cellule en voie de formation n'est complète qu'à la seule condition d'être incluse dans une autre cellule.

Il serait facile de poursuivre ce raisonnement et de démontrer que si la théorie embryonnaire répond à des faits parfaitement observés et bien décrits, elle a du moins le tort de ne pas assez élargir son cadre.

Au résumé, toutes les vérités anatomiques décrites jusqu'à ce jour ont eu toutes pour résultat de démontrer que les noyaux existent, et qu'autour de ces noyaux se forment des éléments cellulaires.

L'élément cellulaire parfait n'est donc que le produit de l'élément nucléaire.

Cet élément naît de toutes pièces dans le vitellus qui, dès la première période de son développement, n'offre rien de particulier. Sous l'influence de causes que nous ne saurions déterminer et qui constituent la vie, dans ce qu'elle a primordialement de plus simple et dans ce qu'elle peut avoir consécutivement de plus complexe, l'élément nucléaire, que j'appelle *centre d'organisation*, se modifie selon le temps, selon le lieu, suivant le besoin, suivant la fonction ; en d'autres termes, obéit dans son évolution à des règles naturelles parfaitement déterminées, mais modifiables cependant. Cet élément nucléaire, ce centre d'activité organisatrice ne peut et ne doit se développer évidemment que dans des milieux nutritifs appropriés et sous l'in-

fluence d'une pondération nutritive à laquelle préside incontestablement une partie du système nerveux.

S'il conserve dans l'organisme des propriétés créatrices, ces propriétés peuvent ne pas se révéler dès les premiers jours, mais se révéleront plus tard ; la plus grande partie des productions kystiques ovariennes dans lesquelles on rencontre des poils, des ongles, des dents, n'ont pas d'autre explication.

Placé, dans l'organisme, dans certaines conditions normales, l'élément nucléaire se développera normalement en donnant lieu à un être régulier ; dévié de sa course au début, il devra produire des cas tératologiques. Si dans l'organisme bien développé ses fonctions sont entravées, soit par un vice originel (*diathèses*) ou par un accident, il donnera lieu aux affections les plus complexes au point de vue clinique, mais aussi les plus unifiables au point de vue pathologique. En tout cas, il préside en tout et partout à l'évolution normale ou pathologique des phénomènes que nous pouvons examiner, et c'est pour cette raison que je lui donne le nom de centre d'organisation.

C'est sur ce centre d'organisation que pivote tout le développement normal et toute la pathologie du développement des tumeurs. Par lui, nous pouvons comprendre les phénomènes qui président à l'évolution d'une production morbide ; par lui, malgré l'opinion de certains auteurs, nous pouvons nous rendre compte des aspects si variables que présentent les éléments contenus dans une tumeur, soit qu'on dissocie les éléments ou qu'on examine de bonnes coupes ; enfin, en donnant au centre nucléaire normal ou pathologique sa valeur d'unité, nous arrivons à nous rendre compte des récidives, des envahissements, sur des zones périphériques et éloignées ; en d'autres termes, à nous rendre compte des transformations sur place ou à distance. L'élément primordial ne change pas, ne se modifie, ne se transforme pas ; — il vit ou il meurt. Dans le premier cas, il sert purement et simplement de centre aux cellules qui, selon l'occasion, prendront une forme ou une autre ; s'il vient à ne plus accomplir les fonctions qui lui sont dévolues, il rentre dans le monde inorganique et conduit l'orga-

nisme soit en partie, soit en totalité, à la mort de la partie dans l'organisme, ou à la mort de l'organisme dans l'espèce.

La conservation de l'espèce, ses modifications et ses progrès sont l'objet d'une fonction spéciale inhérente à l'organisme développé, et se modifie, selon le lieu et le temps.

Nous n'avons pas à poursuivre ici ces données et nous croyons en avoir assez dit pour pouvoir revenir à l'étude des tumeurs et de leur développement.

Au point de vue clinique toute grosseur est une tumeur; au point de vue anatomo-pathologique la tumeur n'existe donc pas. Que le diagnostic soit rigoureusement posé par un clinicien ou qu'à la suite d'une opération il soit donné par le microscope, ce qu'il est convenu d'appeler tumeur n'est en réalité qu'une *production destructive*.

Cette production naît aux dépens des éléments normaux; en se multipliant, elle peut donner lieu à une saillie là où normalement cette saillie n'existe pas : plus tard, par suite d'une altération des vaisseaux, par suite d'une nutrition insuffisante, les éléments primitivement augmentés de nombre se désagrègent par leur superficie, tandis qu'ils continuent à croître dans la profondeur.

Il est donc nécessaire d'admettre dans l'évolution d'une production destructive diverses zones : la première est la zone de développement; la seconde est la zone d'envahissement; la troisième est la zone de transformation.

La zone de développement est en relation directe avec l'élément qui sert de principe à l'altération.

Nous avons étudié précédemment les tumeurs de nature conjonctive et les tumeurs de nature épithéliale. Nous avons vu que partout où se produisait un sarcome, c'est-à-dire une tumeur dérivée du tissu conjonctif, les éléments pouvaient reproduire dans une partie ou dans la totalité de la tumeur une des formes de développement de ce même tissu; pour compléter notre pensée, nous n'avons qu'à ajouter que les sarcomes peuvent se développer partout. La loi ou la cause qui préside à ce développement anormal est inconnue comme toute étiologie pathologique élémentaire; mais, quoi qu'il en

soit, lorsque le tissu conjonctif commence à s'accroître anormalement, voici ce que nous constatons :

1° Les noyaux des cellules se divisent et produisent plusieurs autres noyaux, ces noyaux s'entourent d'une substance plus ou moins abondante qui les sépare peu à peu (*centres actifs*), ils agissent sur cette substance et la conduisent à se fragmenter ou à prendre une forme (centres d'organisation).

2° Si la tumeur suit une marche rapide, les éléments conjonctifs du voisinage subissent bientôt des altérations spéciales, altérations qui, en fin de compte sont analogues à celles que nous venons de décrire.

3° Les éléments nucléaires, de quelque tissu que ce soit, se multiplient également et viennent apporter leur contingent à l'envahissement continu ou discontinu, ou à la généralisation de la production.

De cette façon les appareils en apparence les plus variés ou les plus éloignés subissent les modifications qui ont été désignées comme terme ultime par le mot de *fibro-plastie*.

Ce fait nous explique la substitution d'un élément à un autre, soit sur place, soit à des distances considérables de la tumeur primitive et les transformations que subissent les éléments émigrés qui sont venus se placer dans les diverses zones que nous avons signalées. Il nous permet de nous rendre compte de ces variations que l'on rencontre dans les tumeurs de récidive, lorsqu'il n'existe plus de rapports entre les éléments contenus dans la première production et ceux que l'on trouve dans la seconde.

Enfin, il nous permet encore de rattacher aux tumeurs émanées du tissu conjonctif, les tumeurs fournies par les dérivés de ce même tissu ; il existe, en effet, toute une catégorie de tumeurs désignées sous le nom de lipomes que nous ferons entrer dans les sarcomes.

Le tissu lipomateux, partout où il existe, est un succédané du tissu conjonctif. Anormalement, il peut se développer outre mesure et donner naissance à des lipomes vrais, faux ou diffus, à propos desquels l'analyse histologique ne saurait imposer une caractéristique anatomo-pathologique, ou à des

lipomes dans lesquels on trouve un nombre exagéré de noyaux formant des foyers qui, le plus souvent, déforment les cellules adipeuses. Ces noyaux servent à l'évolution de la tumeur et j'ai pu me convaincre qu'ils naissaient comme les noyaux que j'ai décrits plus haut.

Nous voyons, par suite, que l'élément nucléaire joue, dans le développement normal et dans le développement pathologique, un rôle identique; modifiable dans l'organisme vivant, sous l'influence de causes qui peuvent troubler cet organisme, ce noyau ne peut être regardé que comme un centre d'action, et le rôle organisateur qu'il exerce postérieurement sur les liquides qui le baignent, blastème ou protoplasma, est toujours en rapport avec l'altération du système anatomique général atteint le premier.

Cette loi apparaît dans toute sa force lorsqu'on étudie la série de productions destructives désignées sous le nom de carcinomes ou d'épithéliomes.

Nous avons dit que nous ne pouvions pas reconnaître au carcinome une origine conjonctive et que les carcinomes et les épithéliomes n'étaient en réalité que des tumeurs épithéliales. Si quelques auteurs, et des plus compétents, ont cru devoir assimiler le carcinome né aux dépens d'épithéliums spéciaux, à des productions conjonctives, ces auteurs ont été induits en erreur par d'excellentes préparations qui, parfaitement interprétées du reste, ne peuvent que prouver la véracité de la théorie nucléaire. Toute production destructive naît primitivement aux dépens d'un élément normal; il peut dégénérer, donner naissance à des types complexes ou douteux, situés au pourtour de la tumeur principale ou loin du siège primitif; mais ces éléments complexes ou douteux suivant les zones sont toujours un élément épithélioïde; que la masse de la production diffère, cela peut tenir à son siège, à son mode de propagation, à sa nutrition, à son activité physiologo-pathologique, par conséquent à sa destruction plus ou moins rapide, et ce qui le prouve, c'est l'étude des tumeurs de récidives dont l'importance est telle que, selon mon opinion, la pathologie des tumeurs devrait être basée sur l'étude que l'on peut en faire.

J'ai vu, pour mon compte, deux épithéliomas tubulés de la parotide récidiver en donnant naissance à deux carcinomes profonds, dont le diagnostic fut posé par des hommes dont la compétence est indiscutable.

D'autre part, j'ai vu des carcinomes du sein à diagnostic nettement établi, dont la récidive se produisait dans la peau au niveau du point axillaire où s'arrêtait l'incision du chirurgien; cette récidive donnait une tumeur épithéliale tubulée des plus remarquables.

Mais, quelles que soient les formes, les variétés des tumeurs épithéliales, elles ont toutes pour point de départ une cellule épithéliale; j'ajoute qu'elles se développent toutes de la même manière.

Dans un essai remarquable de classification des tumeurs, M. O. Cadiat s'exprime comme il suit à propos du cancer : D'après la définition de M. Robin, le cancer est une maladie du système épithélial. Ce n'est donc pas un point circonscrit de l'organisme qui est affecté; c'est tout l'ensemble des tissus composés des mêmes éléments, et la généralisation n'est pas un phénomène consécutif, elle exprime les manifestations multiples de la même prédisposition morbide.

Il est impossible d'exprimer en meilleurs termes ce qui est une vérité ; il reste à savoir comment se développe la production épithéliale au fur et à mesure qu'elle se détruit.

Sur de bonnes coupes d'épithélioma et quelle que soit la forme, de cet épithéliome, nous avons constaté des altérations en rapport avec les diverses zones que l'on étudie.

Dans la zone de développement, on trouve des éléments épithéliaux nettement dessinés, à contenus granuleux, à noyaux volumineux. Si l'on se rapproche de la partie la plus extérieure de cette zone, les éléments changent d'aspect, leur contenu granuleux se cornifie ou se fragmente et l'élément finit par ne plus exister; dans la partie profonde de la zone, les éléments se colorent mieux par le carmin; on trouve quelques noyaux qui paraissent en voie de segmentation.

Vers la zone d'envahissement on ne trouve plus que des noyaux épithélioïdes souvent réunis, surtout vers la partie

profonde, en petites masses plus ou moins agglomérées; vers la partie supérieure de cette zone la matière interposée aux éléments nucléaires se segmente et sous l'influence du processus épithélial prend une forme épithélioïde; vers la partie inférieure de la même zone la matière amorphe ne subit encore aucun changement.

Dans la zone de transformation les phénomènes sont moins accusés, mais des plus remarquables.

A

Fig. 105. — Développement de l'épithélioma par zones.

a, zone de développement. Cellules épithéliales en voie d'altération.
b, globe épidermique.
c, zone d'envahissement (cellules épithéliales).
d, zone de transformation. Multiplication des noyaux du tissu conjonctif, formation de noyaux indifférents qui plus tard forment des cellules de forme épithéliale variée.
e, tissu conjonctif dont les caractères changent.
f, vaisseau très-dilaté.

—

Pièce provenant d'un épithélioma de l'aile du nez.

Sans contredit, si l'on se borne à examiner des coupes de prolongements épithéliaux, sur leurs bords, il est facile de nier la relation constante qui existe entre un épithélioma en voie d'évolution et les tissus dans lesquels il plonge ; mais si l'on vient à pratiquer une section bien parallèle au grand axe du cône, il en est autrement. Dans ce cas, on peut voir qu'au sommet de développement, il n'existe plus ni limite apprécia-

ble ni éléments particuliers. Les noyaux des cellules du tissu conjonctif se divisent, se multiplient, forment des plaques, la membrane cellulaire disparaît et la tumeur se trouve en rapport avec une série de noyaux *indifférents* tout d'abord. Dès ce moment, chacun des noyaux indifférents subira l'influence du voisinage de la production qui s'avance et forcera la matière amorphe interposée à se segmenter.

Cette évolution, cette transformation se fait sur place; elle peut encore se faire à distance.

Le carcinome glandulaire permet mieux que tout autre de se rendre compte de ces phénomènes.

Ici, en effet, les plaques à noyaux multiples sont très-nombreuses, ainsi qu'il est facile de s'en convaincre par le raclage, surtout au niveau de la partie envahissante facile à voir à l'œil nu. Ces plaques ne sont pas produites seulement par les noyaux du tissu conjonctif, mais par les noyaux de tous les tissus qui se trouvent au voisinage de la production.

J'ai pu observer, et j'ai décrit ci-dessus, ce qui se passe, à propos des fibres du muscle grand pectoral et j'ai démontré que l'activité pathologique même après une récidive survenant à long terme, ne s'exerce qu'en ayant pour base les phénomènes qui se passent dans les noyaux du myolème quand la tumeur récidive dans les mucles. Ces phénomènes sont toujours les mêmes et je suis arrivé à être tellement certain du fait, que je n'admets plus ni accroissement, ni récidive, ni généralisation des productions destructives sans leur donner pour base l'activité nucléaire correspondant à trois phases : 1° la phase d'irritation si l'on veut; 2° la phase d'envahissement; 3° la phase de transformation.

Bien plus, je suis certain qu'il est possible de déterminer la gravité d'une tumeur, et le degré de gravité du pronostic, selon le nombre plus ou moins considérable d'éléments jeunes contenus dans la zone de transformation.

Cette manière de voir est surtout prouvée par les altérations des ganglions.

En effet, il n'existe pas, selon moi, de pièces plus probantes que celles qui nous sont fournies par certaines altéra-

tions ganglionnaires et spécialement par les altérations épithéliales primitives ou secondaires.

Dans le cas d'altération épithéliomateuse primitive, la majeure partie des phénomènes décrits ci-dessus est d'un contrôle facile, étant donné le volume énorme des éléments et la facilité avec laquelle ces éléments se prêtent à la dissociation.

Nous avons donné plus haut les caractères de ces éléments, il est donc inutile d'y revenir. L'explication des coupes les rendra des plus faciles si nous rappelons en quelques mots la strutcure des ganglions. Au point de vue normal « il suffit de se bien figurer l'enchevêtrement réciproque de deux tissus affectant l'un et l'autre une disposition labyrinthiforme, et se pénétrant l'un l'autre sur tous les points de l'organe » (G. Pouchet et Tourneux, *Histologie et Histogénie humaine* 1878), pour comprendre ce qu'est un ganglion lymphatique.

Les deux substances sont le tissu folliculaire ou glandulaire et le tissu lacunaire.

Le premier contient un épithélium nucléaire que l'on pourrait confondre avec des globules blancs, sans le concours de réactions appropriées qui démontrent le contraire et un réticulum très-ténu.

Le second occupe les espaces laissés vides par le tissu glandulaire et sert à la circulation lymphatique ; il est formé par un réseau extrêmement lâche de corps étoilés dont l'apparence rappelle un peu celle des corps fibro-plastiques du tissu lamineux. Leurs ramifications constituent un réticulum très-différent par ses caractères de celui du tissu folliculaire : ses fibres sont beaucoup plus larges, offrent des diamètres variables et convergeant en général vers un point où l'on distingue nettement un noyau presque sphérique et de petite dimension.

Ce tissu lacunaire ou plutôt ces cavités avec leur charpente de corps étoilés, gardent autour du tissu folliculaire qu'elles enveloppent partout une épaisseur à peu près uniforme. A la périphérie de la glande, elles enveloppent les renfle-

ments du tissu folliculaire que nous avons signalés et reçoivent les lymphatiques afférents de l'organe. Dans l'intérieur, elles sont limitées du côté opposé à la paroi folliculaire par une cloison lamineuse, expansion de la capsule même de la glande (G. Pouchet et Tourneux, *loc. cit.*, p. 285).

Étant donnée cette idée exacte sur la structure des ganglions, nous pouvons comprendre facilement que ces ganglions sont sujets à des altérations qui portent, soit sur l'élément épithélial, soit, sur le tissu conjonctif intermédiaire.

L'altération étant produite, nous devons, sur des coupes appropriées, chercher quelle réaction l'élément primitivement atteint exerce sur le tissu altéré consécutivement. Or, sur ces coupes il est facile de bien voir que dans le cas d'un épithélium primitif, le tissu conjonctif se transforme en suivant des règles fixes dont nous avons déjà parlé.

Ces lois se résument en peu de mots :

1° L'élément épithélial se détruit par sa superficie à mesure qu'il s'étend par la partie profonde.

2° Dans sa partie profonde il se trouve en rapport avec des éléments conjonctifs et endothéliaux.

3° Il influence les éléments conjonctifs dont les noyaux se multiplient et donne lieu à des cellules dites géantes.

4° Ces cellules, dont la membrane primitive disparaît tandis que la matière amorphe nutritive augmente, s'ouvrent et laissent les noyaux (centres actifs) au contact des éléments anormalement développés.

5° Ces noyaux (centres d'organisation) forcent la matière amorphe à se segmenter.

6° Cette segmentation conduit à l'élément épithélioïde, sans membrane d'enveloppe.

7° La membrane d'enveloppe se constitue par condensation.

8° La matière renfermée se cornifie (picro-carminate).

9° Le noyau meurt et ne se colore plus.

10° Les vaisseaux dilatés d'abord au niveau des zones de transformation successives subissent des altérations endarthéritiques ; la fibrine se coagule, les globules blancs restent renfermés dans ce vaisseau et conservent encore assez long-

temps leur affinité pour le carmin, ou émigrent, et peuvent eux-mêmes donner naissance à de nouveaux éléments en devenant les centres actifs.

Ces quelques propositions relatives aux épithéliomas des ganglions, résument, je crois, les tendances qui dominent ce travail sur les tumeurs.

Pour épuiser le sujet, il me reste à faire remarquer que l'évolution pathologique, telle que nous la comprenons, conduit à donner une explication rationnelle des plaques à noyaux multiples.

Ces plaques ne sont que des masses de noyaux à une période de transformations ou des vaisseaux oblitérés comme dans le tubercule.

Normales ou pathologiques, elles peuvent renfermer des globules rouges sans que la présence de ces derniers puisse amener à conclure à des caractères angio-plastiques. En effet, ces plaques, placées sur des zones de transformation et composées de noyaux *indifférents*, entourés d'une substance amorphe molle, se trouvent souvent en contact avec des capillaires altérés.

Ces capillaires laissent échapper une partie de leur contenu; et par simple pression, ce contenu formé de globules rouges en grande partie, peut pénétrer dans la masse qui entoure les plaques dans lesquelles sont placés les noyaux de transformation.

L'explication de ces faits me paraît devoir être de la plus grande exactitude, car lorsque l'on examine les ganglions dont je viens de parler, à la suite de la disparition des plaques et de la mise en liberté des noyaux, on trouve des éléments épithéliaux, vieux et cornifiés, dans lesquels l'analyse histologique permet de retrouver des cadavres de globules rouges, ou des principes chimiques constituant le résidu de ces globules.

Il me paraît donc bien établi que ce que l'on appelle tumeur est dû à l'altération élémentaire d'un des tissus normaux qui constituent l'organisme. Ces tissus dérivent d'éléments embryonnaires très-simples, c'est-à-dire composés d'un

noyau actif et d'une substance nutritive qui entoure ce noyau.

Lorsque ces tissus sont arrivés à résumer une forme normale déterminée, ils sont sujets à s'altérer. L'altération porte secondairement sur l'élément qui envahit les tissus de voisinage, en vertu de l'étroite solidarité nutritive qui unit tous les éléments, à quelque système qu'ils appartiennent. Sous l'influence de cet envahissement continu sur place ou à distance les éléments cellulaires appartenant à un système différent du système malade, subissent des altérations qui ont pour but de forcer les noyaux des cellules à se multiplier (plaques à noyaux multiples). La membrane de ces cellules se détruit, les noyaux restent libres (noyaux indifférents) ; ces noyaux, placés au niveau de la production qui s'avance, agissent sur la matière amorphe chargée de les entourer et de contenir les matériaux nécessaires à leur nutrition. L'action de ces noyaux (centres actifs) a pour résultat de donner à cette matière une forme géométrique définie, en rapport avec la forme des éléments du système anatomique normalement développé.

Tandis que cette évolution progressive se produit par substitution d'un élément à un autre ; la masse morbide grandit en se détruisant par ses parties superficielles. Cette destruction est en relation avec l'altération des vaisseaux.

Il faut ajouter que la production destructive peut, au point de vue macroscopique, offrir des aspects divers, en relation, sans doute, avec sa gravité ; mais que toujours cette production doit être ramenée à une altération élémentaire spéciale et parfaitement déterminable.

La forme histologique des coupes est elle-même en rapport avec la constitution de la partie que l'on examine et la transformation plus ou moins rapide des éléments cellulaires de voisinage. Ces transformations se font en vertu de lois qu'il est impossible de déterminer encore ; elles sont la conséquence probable d'une nutrition générale défectueuse : elles sont en relation peut-être encore avec des altérations de terminaisons nerveuses. Nous avons commencé à ce sujet, une

série de recherches dont nous ferons connaître ultérieurement le résultat.

Quoi qu'il en soit, il est certain qu'une production destructive se développe toujours ou aux dépens des éléments analogues à ceux du système primitivement envahi, ou aux dépens des éléments nucléaires d'un système différent. S'agit-il, comme dans la figure ci-jointe, d'un carcinome épithélial

Fig. 106. — Carcinome épithélial. Dissociation d'une pièce provenant d'une récidive de tumeur du sein dont l'aspect était primitivement encéphaloïde (Carcinome à petites cellules.)

A Lymphatique pris au voisinage de la tumeur au-dessous du grand pectoral.
B Cellules à noyaux multiples environnant le nodule cancéreux.
C Formation des cellules épithéloïdes.
D Globe épidermique mal conformé.
E Altération de l'endothélium lymphatique.

glandulaire du sein, la propagation se fait par les lymphatiques, et tout d'abord par les éléments endothéliaux de ce système. Ces éléments gonflent : l'endothélium se boursoufle, remplit la lumière du canal, et de proche en proche la production arrive jusqu'aux ganglions.

Ce phénomène se produit en même temps que d'autres phénomènes déjà signalés se produisent dans le tissu con-

jonctif de voisinage, et ce mécanisme nous conduit à savoir pourquoi l'extirpation d'un cancer du sein peut être suivie à long terme d'une récidive sur laquelle on avait le droit de ne plus compter.

Enfin, pour résumer en quelques lignes tout ce qui précède, nous dirons que les éléments anatomiques qui doivent composer l'organisme actif dérivent tous d'un noyau primitif dont la genèse paraît aujourd'hui bien établie.

Ce noyau, obéissant à des lois d'une invariable fixité au point de vue normal, donne naissance à d'autres noyaux primitifs qui, selon la place qu'ils occupent dans l'organisme et le milieu dans lequel ils se trouvent, s'entourent d'une substance spéciale sur laquelle ils agissent et au moyen de laquelle ils forment une cellule parfaite quelle qu'elle soit.

Les types générateurs sont donc primordialement tous les mêmes ; le développement normal physiologique les modifie de manière à les rendre méconnaissables.

Vienne dans l'organisme normal une cause capable de modifier encore ces éléments normaux, et chacun d'eux revenant à son point de départ reprendra l'aspect nucléaire primitif après s'être multiplié.

Tout le développement pathologique des tumeurs me paraît graviter autour de ce système, qui semble former un trait d'union entre la physiologie et la pathologie en forçant l'observateur à ne plus s'intéresser qu'aux phénomènes qui résident dans le noyau considéré comme centre actif ou comme unité anatomique.

CHAPITRE XIV

OPÉRATIONS DE GASTROTOMIE.

Nous donnons aujourd'hui la suite de la statistique des opérations de gastrotomie pratiquées par nous. Dans notre précédent volume, nous avions publié tous les cas de notre pratique depuis notre début jusqu'au 31 décembre 1875.

La nouvelle série comprend le relevé de toutes nos opérations, depuis le 1er janvier 1876, jusqu'au 1er janvier 1878.

L'ordre que nous suivrons sera le même que celui que nous avions précédemment adopté. Le lecteur pourra de la sorte se renseigner sans difficulté sur les résulats obtenus.

Nous commencerons par donner la liste des opérations de gastrotomie entreprises en vue d'extirper les tumeurs liquides kystiques de l'ovaire, du ligament large et du mésentère.

Nous donnerons ensuite les obervations des tumeurs solides ou fibro-cystiques développées dans l'utérus ou le mésentère.

A la fin de cette série, nous citerons une nouvelle observation de splénotomie que nous avons entreprise en vue d'extraire une rate hypertrophiée qui donnait lieu aux accidents les plus menaçants. Cette seconde opération a fourni à un de nos élèves, M. le Dr Barrault, le sujet d'une thèse intéressante à laquelle nous renvoyons les lecteurs qui voudront consulter les observations des deux malades que nous avons opérées pour notre compte et se renseigner sur l'ensemble des opérations de cette espèce qui ont été pratiquées jusqu'à ce jour. (Cette rate a été moulée et se trouve dans notre musée.)

Les abréviations des tableaux qui vont suivre sont les mêmes que celles de la statistique publiée dans nos leçons cliniques de 1874-75, p. 650.

NOUVELLE SÉRIE

GASTROTOMIES PRATIQUÉES POUR L'ABLATION DE TUMEURS LIQUIDES

De l'ovaire, du ligament large, de l'épiploon, du mésentère, du péritoine

Depuis le 1er janvier 1876 jusqu'au 31 décembre 1877.

NUMÉROS.	DATE DE L'OPÉRATION. MÉDECIN TRAITANT.	ÂGE.	SIÈGE.	DISPOSITION INTÉRIEURE du kyste.	NATURE du contenu.	COMPLICATIONS. — ADHÉRENCES. — VOLUME DE LA TUMEUR. — TRAITEMENT DU PÉDICULE.	SUITES IMMÉDIATES	SUITES ÉLOIGNÉES.
222	13 janvier 1876. Dr Azambuja.	36	G	Mi.	Gé.	Ponctionné une fois. Pas d'adhérences. Masse aréolaire du volume d'une tête d'adulte au fond du bassin. Une grande quantité de fibrine coagulée au fond de la loge principale. Pédicule fixé à l'angle inférieur de la plaie.	Guérison.	
223	25 janvier 1876.	32	D.	Mi.	Gé.	4 ponctions depuis 4 mois. Adhérences solides et très-vasculaires à droite au-dessus de l'ombilic, nécessitant 7 ligatures perdues. Grande loge occupant toute la partie inférieure de la tumeur. 2 grosses masses aréolaires en haut difficilement réductibles, notamment celle qui o[illegible]pe l'hypocondre [illegible]le. Toilette attentive du péritoine. [illegible] Cautérisation.	Mort subite le 11e j[illegible] Embolie ?	
224	25 janvier 1876. Dr Sergent.	26	D.	M.	Pu.	2 adhérences en haut et en arrière avec le grand épiploon. Parois du kyste très-enflammées, rouge-brun, très-friables, quasi [illegible] tant elles sont [illegible] voir le pus par transparence. Au fond du bassin, sang épanché formant 4 ou 5 caillots anciens. Pédicule du volume du pouce long de 6 à 7 centimètres. Toilette très-attentive du péritoine.	Guérison.	
225	10 février 1876. Dr Naret.	38	G.	M.	Sé. H.	[illegible]e ombilicale. Péritoine pariétal [illegible] peu d'ascite. Pas d'adhérences. [illegible]tenu séreux. 2 loges à contenu chargé de cholestérine. Autre [illegible]. Pédicule à l'angle inférieur.	Guérison.	
226	15 février 1876. Dr Amussat.	24	G.	M.	Gé.	Adhérences épiploïques à droite et en arrière, multiples, mais peu étendues. Adhérences avec le péritoine pariétal plus étendues sur la ligne médiane. Un peu d'ascite. Incision courte. Contenu brunâtre. 9 litres. Pédicule à l'angle inférieur.	Guérison.	
227	22 février 1876.	29	G.	M.	Sé. Vis.	Pas d'adhérences. Grande loge centrale à contenu séreux : 5 litres. Un grand nombre de petites loges périphériques à contenu visqueux, transparent comme du sirop de sucre. Dans l'épaisseur des parois, un grand nombre de petites loges ayant	Mort. Péritonite suraiguë.	

NUMÉROS.	DATE DE L'OPÉRATION. MÉDECIN TRAITANT.	AGE.	SIÈGE.	DISPOSITION INTÉRIEURE du kyste.	NATURE du CONTENU.	COMPLICATIONS. — ADHÉRENCES. — VOLUME DE LA TUMEUR. — TRAITEMENT DU PÉDICULE.	SUITES IMMÉDIATES	SUITES ÉLOIGNÉES.
						la disposition de mousques plan-convexes. Quelques espaces areolaires. Pédicule assez gros et court.		
228	16 mars 1876. Dr Loquet.	51	D.	M.	Pu	pas- ant. , se spi- avec ri- toine pari tal. Nombreuses ponces dans le ventre pour assurer l'hemostase. Le reste de la tumeur libre. Masse aréolaire formant gat a.i et suppuré. Fait a fait dans le fond du bassin grand epq 00 r roule et tordu sur lui-même. Un peu d'ascite du reste les ponces. 3 ligatures perdues sur le peritoine pariétal. Pedicule tres court, grêle, difficile à lier, fixe à l'angle inférieur.	Guérison.	
229	20 mars 1876. Dr Chedevergne.	43	Fond du bassin.	Cancer kystique.	»	Anasarque. Œdème des parois. Une ponction de la tumeur, et s'a cinq semaines, 6 litres de liquide visqueux chocolat. A la suite l'œdème disparut, l'état s'améliore. *Incision exploratrice*. 2a litres d'ascite. Au fond du bassin une tumeur kystique plus grosse qu'une tête d'adulte, d'apparence fibreuse. omme ri-ne , l'ue écus, domi nale sans même explorer avec le doigt la surface d'implantation de la tumeur qui paraît intéresser tout le fond du bassin. Suture de l'incision dans toute sa longueur.	Mort. Péritonite suraiguë.	
230	23 mars 1876. Dr Braunberger.	52	G	M.	H. Sé	Œdème des ion lo gue dépas aut la hernie ga me parietal en n mi mere ne sang on adhérent en h toe étendue pas ; me médiane et in la téralés et plu urs autres loges l au res. Compres sés guand au moyen de pinces, ces peuvent être retirées sans nécessiter de ligatures perdues. L'épiploon est replacé dans le ventre. La trompe gauche, non hypertrophiée, était accolée et adhérente à la tumeur. Sa portion correspondante fut enlevée avec celle-ci. Le pédicule était long et gros. Assez de refermer le ventre, on enlève plusieurs feuillets des adhérences fibreuses, détachées, précé	Guérison	

						dommeent rompues, qui étaient restées adhérente au péritoine pariétal.		
231	30 mars 1876. Dr Chodevergne.	31	D.	M.	H.	Énorme tumeur remontant à dix ans. Incision ne dépassant pas l'ombilic. Adhérences généralisées avec le péritoine pariétal fibreuses en haut du côté du foie et dans l'hypochondre gauche, plus molles et cellulo-vasculaires en bas. Grand épiploon, en arrière de la tumeur, gras, hypertrophié, non adhérent. r de grosses Une grande , 20 litres; emment ép per- dues su cen- timètres, du volume de trois doigts. La trompe droite, adhérente au pédicule, est excisée avec lui Après toilette du péritoine, on fixe le pédicule à l'angle inférieur.	Mort par tétanos qui débute le 9e jour.	
232	27 avril 1876. Dr Chalvaut.	73	G.	Cancer kystique avec commencement de dégénérescence de l'épiploon.	H. et Pu.	Évolution rapide de la tumeur qui est globuleuse, assez régulière, bien fluctuante, mais très-tendue et dure. Quelques espaces à surface irrégulière, de consistance très-dure et comme pierreuse, notamment à droite et en avant. Un peu d'œdème à l'hypogastre. Incision s'arrêtant à 3 centimètres au-dessous de l'ombilic. Un verre et demi d'ascite limpide. Surface de la tum comme couverte d (1 centimètre et l'épiploon qui est face irrégulière. dégénérée, et on excise au-dessous du fil. Plusieurs veines roulées en spirale, s'étendaient de divers points du grand épi-	Guérison. Quitte la maison de santé le 22 mai.	Cette malade était dans le premier mois d'une grossesse, lors de l'opération. Dans le courant de juin, avortement et expulsion d'un œuf intact. A la suite, manifestations aiguës du cancer, péritonite et mort. (*Note au Dr Fouques*)
233	2 mai 1876. Dr Dionis des Carrieres.	40	G.	U.	St.		Guérison.	
						de la plaie abdominale.		
234	4 mai 1876. Drs Caudement et Laboureur.	24	D.	U.	H.	Début 4 ans. Incision dépassant l'ombilic de 5 centimètres.	Guérison.	

NUMÉROS.	DATE DE L'OPÉRATION. MÉDECIN TRAITANT.	AGE.	SIÈGE.	DISPOSITIONS INTÉRIEURES du kyste.	NATURE du contenu.	COMPLICATIONS. — ADHÉRENCES — VOLUME DE LA TUMEUR. — TRAITEMENT DU PÉDICULE.	SUITES IMMÉDIATES	SUITES ÉLOIGNÉES.
						Adhérences généralisées en avant et latéralement, fibreuses, épaisses de 6 à 7 millimètres, elles se divisent en feuillets sous les traictions. Paroi kystique de coloration verdâtre. Ponction : 12 litres de liquide chocolat assez épais, quelques caillots. La tumeur n'adhère pas aux intestins, mais elle est unie à toute la surface du bassin par des adhérences molles, de serviettes t 10 minutes long. Energi-		
2[illegible]	11 mai 1876 Drs Costilhes et Dejeanne	48	D.	Mr.	H	[illegible] laquelle elles s'implantent est fortement enflammée. Du reste, bien qu'à un moindre degré toute la paroi de la tumeur a [illegible] ndre [illegible] nt le [illegible] r la [illegible] d'un [illegible] nude [illegible] le fond. Assèchement de la cavité péritonéale au moyen de serviettes. Compression manuelle du péritoine pariétal étiqueté pendant 20 minutes. Une ligature perdue sur une bride épiploïque qui fut réduite dans le ventre. La surface de section des trois autres brides épiploïques, qui avaient été pincées, mais non liées, fut saisie et fixée entre les lèvres de la plaie des parois. Le pédicule, très-gros et fort court, portant une masse aréolaire qui fut excisée, ce qui diminua encore sa longueur. Son moignon fut fixé entre les lèvres de la plaie, à l'angle inférieur.	Guérison, après une convalescence assez longue, traversée par plusieurs accidents, notamment une entéro-colite grave et un gros abcès développé entre les plexus musculaires des parois abdominales.	
236	13 mai 1876. Dr Paris.	53	Ligament large G	Mr.	Sé. Gé.	Incision longue. Pas d'adhérences. Tumeur de couleur rouge, à paroi épaisse, fortement fibreuse. Ponction d'une 1re loge : 4 litres de liquide séreux ; au-dessous, 2e loge, 3 litres de liquide gélatineux, vert bouteille, autour plusieurs autres loges plus petites, à contenus toujours visqueux mais diversement colorés (transparent, blanchâtre, brunâtre, etc.), en tout, environ 13 litres. Tout au fond, une masse aréolaire qui forme la partie inférieure et postérieure de la tumeur. Celle-ci n'est pas pédiculée, mais s'engage profondément entre	Morte par péritonite aiguë. Le pédicule artificiel s'est laissé couper par les fils de la suture. Une partie de sa surface a pu rentrer dans le ventre, y verser	

						les feuillets du ligament large dédoublé. On la saisit dans une ligature en masse pour réduire son diamètre, qui a encore 7 ou 8 centimètres, puis on excise tout ce qui est au-dessus du fil. Un second fil est porté plus bas, qui lie le fond de la tumeur en deux moitiés. On arrive ainsi à former une sorte de pédicule qui a environ 5 centimètres de diamètre; on l'attire vers l'angle inférieur de la plaie où on le fixe après s'être opposé à sa rétrocession par des épingles disposées en croix.	des liquides séreux qui ont déterminé la péritonite.	
237	22 mai 1876. Drs Mahieux et Labitte.	53	D.	U.	Pu.	Début, 3 ans. Marche très-rapide dans les derniers temps. Incision dépassant l'ombilic de 4 centimètres. En avant, adhérences générales fibreuses, infiltrées de dépôts graisseux. Décollement très-difficile, poursuivi jusque dans les flancs. Pas d'adhérences en arrière. Liquide : 14 litres.	Mort. Septicémie.	
238	8 juin 1876. M. Coupart.	36	D.	U.	G.		Guérison. Le 5e jour, expulsion d'un fœtus de 4 mois 1/2. Les deux jours précédents un faux travail s'était déjà fait sentir.	Convalescence longue et difficile. Santé parfaite 2 mois après l'opération.
239	16 juillet 1876. M. Lafrance.	34	Cul-de-sac utéro-rectal.	U.	Hé.	volume du poing, de 10 centimètres de long, vient de l'ovaire droit. Il est lié en deux moitiés et fixé à l'angle inférieur de la plaie. Tumeur principalement développée dans le flanc droit. Vessie refoulée en arrière du pubis. Incision courte. Pas	Guérison.	
240	25 juillet 1876. Dr Ziembicki.	22	G.	U.	Vis.	Incision de 10 centimètres. Paroi abdominale très-vasculaire. Pas d'adhérences. Ponction : 10 litres de liquide un peu	Suites immédiates favorables. Le 12e j.	

NUMÉROS.	DATE DE L'OPÉRATION. MÉDECIN TRAITANT.	AGE.	SIÈGE.	DISPOSITION INTRAMURALE du kyste.	NATURE du CONTENU.	COMPLICATIONS. — ADHÉRENCES. — VOLUME DE LA TUMEUR. — TRAITEMENT DU PÉDICULE.	SUITES IMMÉDIATES.	SUITES ÉLOIGNÉES
						touche et légèrement visqueux. Pédicule court et gros, fixé à l'angle inférieur de la plaie.	prise d'accidents hystériform es très intenses auxquels elle succombe.	
241	21 décembre 1876. Dr Brochin.	19	Tubercules mésentériques			Début, 1 [illegible] 15 litres. [illegible] 18 lit[illegible] mésentériqu[illegible] liquide vert bouteille [illegible] centimètres sur le péri[illegible] brun verdâtre. Masses [illegible] e de l'incision.	Sort guérie 15 jours plus tard.	2 autres ponctions par la suite puis meurt cachectique.
242	5 août 1876.	3[illegible]	D.	L.	Sé.	Incision de 12 centimètres. Pas d'adhérences. Ponction d'une tumeur uniloculaire donnant 22 litres de liquide.	Guérison.	
243	24 août 1876. Dr Giraulf.	43	G	Mi.	Vi.	Incision très longue [illegible] gros volume, l'extrême [illegible] friabilité de la tumeur e[illegible] et on éprouve à décoller les adhérences qu'[illegible] toute la moitié droite de la tumeur. Elles intéressent à la fois le grand épiploon et le péritoine pariétal. La ponction donne issue à 16 litres de liquide. Pendant l'extraction du sac, dont les membranes étaient très ramollies par places, une petite loge du volume du poing se rompit et versa son contenu dans le ventre. Drainage de la lette prolongée du péritoine. Trois ligatures perdues sur des adhérences saignantes. Pédicule fixé à l'angle inférieur.	Mort. Péritonite.	
244	17 octobre 1876. Dr de Laurier.	31	D	Mi.	Vis. et pur.	Début, 2 ans, au moins. Une ponction. Incision dépassant l'ombilic de 5 centimètres. Une adhérence avec le grand épiploon en haut et en arrière de l'étendue de la main. [illegible] divisés, permettant d'é[illegible]. Dans le kyste, trois loges [illegible]re. La plus grosse loge donne 8 litres de liquide visqueux. A côté, une loge contenant environ 9 litres de liquide purulent put être extraite sans qu'on la vidât, quoique les membranes du sac fussent excessivement friables ainsi que la masse aréolaire. Le pédicule, long et grêle, fut fixé à l'angle inférieur. Le corps de l'utérus était hypertrophié et du volume de la tête d'un enfant d'un an.	Guérison.	
245	31 octobre 1876. Dr Laferon.	39	Fond du bassin.	Cancer kystique	H	Malade [illegible] toutes les [illegible] restent sa[illegible] Une ponc[illegible] à l'ombi[illegible] meur a [illegible] tout le fo[illegible] ponction [illegible]	Mort. Pas de réaction, meurt d'épuisement le 3e jour, sans avoir jamais présenté de fièvre	

[illegible]	[illegible]	[illegible]	[illegible]	[illegible]	[illegible]	[illegible] Fonction d'une grande loge qui donne 8 litres de liquide séreux. Le reste de la tumeur est constitué par une masse aréolaire du poids de 6 kilogrammes. Adhérence de deux larges feuillets d'épiploon sur la face antérieure de la tumeur. Décollés, leurs surfaces saignent et nécessitent l'application d'une vingtaine de pinces. Pendant son extraction, la masse aréolaire, fort fri[illegible] son contenu dans le ventre : toilett[illegible]. Au moment de refermer le ventre, l[illegible] toujours disposés à saigner, furent liés en masse et leurs surfaces de section, fixées entre les lèvres de la plaie, vers l'angle inférieur, auprès du pédicule. A l'autopsie de la masse aréolaire, on constata une odeur infecte d'acide sulfhydrique. Des instruments d'argent restèrent noircis par le dégagement de ce gaz.	[illegible] de l'opération furent des plus favorables. Le 15, au soir, se produisit de la contracture passagère des masséters. Ce ne fut que le 18 que le tétanos se déclara définitivement. Mort le 20 par asphyxie tétanique.
247	21 novembre 1876. Dr J. Carrière.	39	G.	U.	Dermoïde.	Incision courte. Kyste non adhérent, à parois fibreuses, épaisses et résistantes, contenant 12 litres de matière sébacée en grumeaux, semblable à du riz cuit. Pédicule de moyen volume, fixé à l'angle inférieur de la plaie.	Guérison.
248	30 novembre 1876.	42	G.	U.	Dermoïde.	Début, 10 ans. Incision dépassant l'ombilic. Adhérences généralisées en avant avec le péritoine pariétal, fibreuses, déhiscentes, d'apparence de corne ramollie. Ponction : douzaine de litres de liquide comme purulent. En arrière et à droite, adhérences de 2 franges d'épiploon contenant des vaisseaux comme des plumes de corbeau. Elles furent liées, partiellement excisées et leurs moignons fixés auprès du [illegible] rant le sac après extrac- [illegible] le consistance de mastic, [illegible] d semée de poils roux et	Guérison.
249	14 décembre 1876.	40	G.	Pileux et aréolaire.			Guérison.

NUMÉROS.	DATE DE L'OPÉRATION. MÉDECIN TRAITANT.	AGE.	SIÈGE.	DISPOSITION INTÉRIEURE du kyste.	NATURE du CONTENU.	COMPLICATIONS. — ADHÉRENCES. — VOLUME DE LA TUMEUR. — TRAITEMENT DU PÉDICULE.	SUITES IMMÉDIATES	SUITES ÉLOIGNÉES.
						poing, a été déposé dans notre musée particulier à l'hôpital Saint-Louis.		
250	9 janvier 1877. Dr Cahours.	6..	D.	U	Vis.	de 9 centimètres. Pas d'adhé- s avec le grand épiploon inté- e de la tumeur, très-intimes et ux dans l'épaisseur du repli se- re, à la fin 2 ligatures perdues. et si visqueux qu'il ne peut s'é- coulée par le tube du trocart. Pédicule gros et court, fixé à l'angle inférieur.	Guérison.	
251	16 janvier 1877	39	D	M	Vis.	Incision dépassant l'ombilic. Adhérences généralisées du grand épiploon à toute la face antérieure de la tumeur, il contient des vaisseaux du volume d'une plume d'oie. Décollement très laborieux, hémostase par les pinces. La tumeur formée de deux parties en avant et en bas, une loge qui donne 11 litres de liquide gélatineux, en arrière et à la partie supérieure, une masse aréolaire contenant la grande loge, cette masse, après extraction, pèse 5 [illegible] grammes. Le pinçement ne put procurer l'hémostase définitive, tant les vaisseaux étaient volumineux on dut placer 4 ligatures perdues. Deux bandes épiploïques très-étraillées furent en partie excisées et leurs surfaces de section fixées entre les lèvres de la plaie, à côté du pédicule.	Mort le 4e jour par péritonite.	
252	23 janvier 1877. Dr Recullez.	12	G.	M Dermoïde.	Sé. et sébacé.		Guérison. L'enfant quitte la maison de santé le 13 février pour rentrer dans sa famille qui habite à quelques lieues de Paris.	
						tion de la tumeur est rendue si difficile par la présence des adhérences qu'il fallut y procéder de bas en haut, du bassin à poinçon des différentes loges donna, lors litres de liquide, quoi qu'une poinçon eût vant. Le sac et une masse solide (aréolaire, matières sébacées, poils), qui existait dans son fond, pesant ensemble 5,500 grammes. Le pédicule était long et grêle. Une portion de l'épiploon étraillé dut être enlevée et sa surface de section fut fixée entre les lèvres de la plaie.		
[illegible]	[illegible]	[illegible]	[illegible]	[illegible]	[illegible]	[illegible] 2 mai 1878. 2 ponctions antérieures, ayant donné chacune une [illegible] de litres de liquide filant et hémorrhagique [illegible]	[illegible] 4e jour, symptômes [illegible]	Succombe [illegible] jours après [illegible] phlébite [illegible]

					irrégulière. Lors de l'opération : tumeur irrégulière, beaucoup plus développée dans la moitié gauche de l'abdomen que dans la droite, elle remonte jusqu'à l'épigastre, la respiration très gênée, les intestins sont refoulés à droite. *Opération :* incision très-longue, le feuillet pariétal du péritoine, non adhérent excepté en un point, paraît sain ; ascite, moins d'un litre. Une tumeur kystique, de coloration rougeâtre, se présente : ponctionnée, elle donne 6 litres de liquide brunâtre et filant. Commencement d'attraction du sac qui entraîne avec lui des anses d'intestin grêle, qui lui sont unies non par des adhérences phlegmasiques, mais par des membranes épaisses qui paraissent être des dépendances du mésentère. On les détache en haut sans trop de difficulté, peu de sang. Pendant ce temps, à mesure que l'on descend vers le fond du bassin, on rencontre des vaisseaux ; ils deviennent de plus en plus gros, et, tout au fond, ils ont le volume du petit doigt. On tente d'énucléer le sac kystique par arrachement. En l'attirant, on découvre dans la volume d'un gros est indépendant point de leur surface, où ils sont adhérents. Le deuxième kyste est ponctionné, il provient de la rég ou de l'ovaire par un pédicule assez long et gros comme 3 doigts. On reprend les tentatives d'extraction du grand kyste dont le fond se trouve, de la sorte, mieux dégagé dans le bassin. Mais ces manœuvres d'arrachement nécessitent quelque force et, pendant qu'on les exécute, un vaisseau de gros calibre est rompu au fond du bassin. Aussitôt comprimé, il est saisi avec les pinces. Le premier kyste amené au dehors, on lie le pédicule du second au moyen d'une double anse métallique. L'arrachement de la première tumeur s'est fait aux dépens de la reliait au mésentère : ate, disposée à saigner qui y ont été temporairement appliquées. On la saisit donc dans un clamp pour la reséquer au ras du mésentère avec le fer rouge. Mais cette	ticile le ce, de trang ement in terne vomissements fécaloïdes. Le soir du 7e jour, expulsion de trois lombrics par la bouche ; suppression des accidents d'étranglement et mieux considérable. 11e jour, fièvre, symptômes de purulence : un vaste abcès, formé dans les tissus décollés du fond de la fosse iliaque gauche, se fait jour le 13e jour par le fond du bassin, plus d'un litre de pus. Le 5 mars, la malade repartait à Liége en bonne santé.	pante. Elle présentait, depuis quelque temps les signes d'une tuberculisation avancée des organes génitaux externes et internes. Le corps de l'utérus était tout particulièrement le siège de la dégénérescence. (*Note communiquée par le Dr Ancieux.*)
					membrane mésentérique fut laissée libre dans le ventre ; le pédicule du kyste ovarique fut fixé à l'angle inférieur de la plaie.		
254	8 février 1877. Dr Derocques.	29	G.	Mi.	Début : 2 ans ; 8 ponctions. A la fin, il reste une masse solide dans le flanc droit. Les parois du ventre étant très-minces, la portion kystique de la tumeur fut ouverte involontairement pendant la section des parois. On la vida aussitôt de son contenu liquide (16 litres), ce qui put d'autant mieux être fait que des adhérences générales, fibreuses et très-so-	Guérison.	Le 21e jour, comme elle se disposait à quitter la maison de santé, mort subite après une altercation violente

NUMÉROS.	DATE DE L'OPÉRATION. MÉDECIN TRAITANT.	AGE.	SIÈGE.	DISPOSITION ANTÉRIEURE du kyste.	NATURE du contenu.	COMPLICATIONS. — ADHÉRENCES. — VOLUME DE LA TUMEUR — TRAITEMENT DU PÉDICULE	SUITES IMMÉDIATES	SUITES ÉLOIGNÉES.
						lides, unissaient intimement la tumeur à toute la surface du péritoine pariétal en avant et sur les côtés. Le sac ayant été alors largement ouvert, on énucléa une grosse masse aréolaire, aveuglant au moyen des p[illegible] ces les [illegible] ins l'enveloppe kystique fut incisée [illegible] on procéda par arrachement à la libérer, en agissant d'arrière en avant. [illegible] n'y avait aucune adhérence en arrière. On mit ainsi à découvert le pédicule, gros et court, qui provenait de l'ovaire gauche. Il fut lié en deux moitiés et fixé vers l'angle inférieur de la plaie.		avec un membre de sa famille
255	20 février 1877. Dr Pierre.	26	G. et fond de l'utérus.	M.	Gé.	2 ans. Pas de ponction. Incis[illegible] d'ascite. Ponction au moyen [illegible] cont[illegible]nu du docteur Cintrat [illegible] sirop, brunâtre. Une grande [illegible] s en arrière et en haut, a derrières, qui ne peuvent être le dégagement difficile. Le [illegible] une disposition particulière [illegible] une de ses branches sur l'ovaire, une deuxième sur le fond même de l'utérus, qui est d'ailleurs normal. Ligature du pédicule au-dessus du point de bifurcation, on le fixe sur l'angle inférieur.	Guérison.	
256	26 février 1877. Dr Filleau.	44	G.	I.	Sé		Guérison. La ligature en fil de fer n'a causé aucun accident ni immédiat, ni éloigné.	
						suturées dans toute la longueur de la section qu'elles portent. La surface interne du kyste était couverte sur toute sa surface de très-nombreuses végétations.		
257	22 mars 1877	48	Lig. large [illegible] Mésosture	I	Sé.	Début 2 ans, 3 semaines avant l'opération. Ponction 14 litres. Incision ne dépassant pas l'ombilic. Pas d'adhérences adéniennes ni intégrales avec le péritoine pariétal. Poids total de la tumeur, 12 litres. Le kyste prenait de l'épaisseur du ligament large droit, il [illegible] dans le fond du	Mort. Péritonite.	

						tassin par une surface plus large que les deux masses. En l'attirant au dehors, il entraîne le mésentère de l'S iliaque, auquel il est adhérent et au-dessous duquel il s'est développé. On fait l'énucléation du kyste, mais elle intéresse de nombreux et gros vaisseaux, et nécessite l'application de 29 pinces hémostatiques qui seront laissées à demeure à la fin de l'opération. L'adhérence avec le mésentère est rompue en détachant une bande fibreuse de la surface du kyste. La trompe droite, hypertrophiée, est détachée et liée à part, environ au niveau de . On saisit alors avec un clamp la du sac et on le détache avec le cautère oint où il adhère à la région de l'ovaire. bride fibreuse adhérente au mésentère est excisée ; de li . Au moment de refermer le ven et la surface kystique cautérisée dans l'abdomen ; seules les 29 quées sur les gros vaisseaux, qui rampent dans le tissu cellulaire du fond du bassin, sont réunies vers l'angle inférieur de la plaie. Elles furent retirées au bout de 36 heures.		
258	23 mars 1877.	29	D.	C.	Sé.	2 enfants. Début : 15 mois. Pas de ponction. Incision de 12 centimètres. Pas d'adhérences. Ponction : 9 litres de liquide brun verdâtre, un peu filant. Pédicule du volume du pouce ; il est lié avec un fil de fer qui fut coupé au ras, puis le tout fut réduit dans le ventre.	Mort. L'opérée s'enrhume le matin de l'opération. Le soir du 3e jour, pendant une violente quinte de toux, deux des ligatures du ventre se rompirent, des anses intestinales s'échappèrent et ne furent réduites que deux heures plus tard. Une péritonite mortelle s'ensuivit.
259	5 avril 1877. Dr Royer.	54	Lig. large. D.	C.	Sé.	Début : 7 ans ; marche rapide de la tumeur depuis la ménopause survenue depuis 3 ans. 3 ponctions avant toujours donné un ariétales, ni viscérales s de liquide sanguin. ament large droit. Il i qu'au fond du bassin e à demeure pendant 36 heures.	Guérison.
260	16 avril 1877. Dr Blumenthal.	60	Lig. large. D.	M.	Sé.	res du ventre au ; du sternum a ès 37 centimé- avant et sur les en arrière, du n des diverses est né dans le li asode en sautoir	Guérison.

NUMÉROS.	DATE DE L'OPÉRATION. MÉDECIN TRAITANT.	AGE.	SIÈGE.	DISPOSITION INTÉRIEURE du kyste.	NATURE du CONTENU	COMPLICATIONS. — ADHÉRENCES. — VOLUME DE LA TUMEUR. — TRAITEMENT DU PÉDICULE.	SUITES IMMÉDIATES.	SUITES ÉLOIGNÉES.
						sur la tumeur, la bride, elle a entraîné en haut le corps de l'ut[illegible]. En outre cet organe est adhérent au kyste. Ces conditions décident à ne pas tenter une [illegible] qui serait d'autant plus périlleuse qu'il existe des vaisseaux en grand nombre et très-volumineux. L'opérateur détruit, à l'intérieur du sac, les membranes qui cloisonnent la tumeur, il en fait une seule poche dont il excise la partie supérieure, conserve le fond, en forme une bourse dont il suture les bords aux lèvres de la plaie des parois. Canule à demeure. Traitement par suppuration.		
261	12 avril 1877. Dr Berthet	48	G.	M.	Sé. H.	a un an; kyste reconnu à cette époque, pas d'adhérences. Ponction des diverses loges [illegible]matiques : rouge groseille, etc., 17 litres. [illegible] long, fut lié en 2 moitiés et maintenu vers	Guérison.	
262	17 avr. 1877.	28	D.	M.	Vis. Ar.	Kyste reconnu il y a 6 mois. Une ponction qui ne donna issue à aucun liquide. Adhérences pariétales à la partie supérieure de la tumeur. Ponction d'une grande loge : 8 litres de liquide visqueux et brunâtre. Le reste de la tumeur est aréolaire. On l'extrait en bloc. Au moment où il sort de l'abdomen, on constate qu'une frange épiplo[illegible] s'est insinuée jusqu'au fond du bassin et qu'elle est adhérente à la tumeur, près de son pédicule. Cette adhérence se rompt spontanément pendant l'extraction et, en même temps, un abondant jet de sang s'écoule. On l'arrête par compression, puis application de pinces. Le pédicule, assez long, a la grosseur du pouce. On le lie en 2 moitiés. Avant de le fixer entre les lèvres de la plaie des parois on fait une toilette attentive du fond du bassin d'où on ramène 5 ou 6 gros vaisseaux. Les pinces hémostatiques retirées de la surface de l'épiptoon, on a la surprise de voir que l'hémostase s'est faite complètement sans qu'il soit nécessaire d'appliquer la ligature.	Guérison.	
263	1er mai 1877. Dr Piogey.	26	D	U.	Sa.	Début : 18 mois. Une ponction un mois avant. Incision n'intéressant que 5 centimètres du péritoine. Pas d'adhérences. Ponction de la loge unique : 16 litres de liquide séreux. Pédicule ou peu court, qui put néanmoins être fixé à l'angle inférieur.	Guérison.	Dans le mois qui suivit la guérison, phlegmatia alba dolens de la jambe gauche.
264	3 mai 1877. Dr Duborgon	46	D	M.	V. s.	Début : 12 ans. Ventre énorme : circonférence 1m,50, hauteur du sternum au pubis 89 centimètres. Pas de ponction quoique la respiration et la circulation aient été fort gênées. Jur son dépassant l'ombilic de 4 centimètres. Adhérences intestinales généralisées, très-solides, fibreuses, se détachant en feuillets, elles remontent jusqu'au niveau du foie, intéressent le m[illegible] sentère en arrière. Ponction : 36 litres de liquide visqueux, plus une masse aréolaire. On dut détacher	Mort. Péritonite suraiguë.	

						rompues, et restée adhérente au péritoine pariétal. Sur ce dernier, 1 ligature perdue, au catgut, au voisinage du foie, d'autres sur le mésentère déchiré, une cinquième dans le fond du bassin. Pédicule gros et court, tordu sur lui-même, lié en 2 moitiés, il est ensuite fixé à l'angle inférieur.	
265	6 mai 1877. Drs Combal, Combalat, Villars et Courty.	22	D.	M.	Vis.	Début, 3 ans 1/2. Une ponction é- passant l'ombilic. Adhérences le segment antérieur et supérieur de la tumeur, très-fibreuses, s'exfoliant par la traction. En arrière, adhérences avec une assez pour . Ponction : de l'ovaire fallut faire vec plus de ux feuillets enleva par la séreuse. l'abdomen	Guérison.
266	29 mai 1877.	22	D.	Mi.	Gé.		Guérison.
						laisser en place et attendre une heure, pendant laquelle on fit en outre la compression manuelle. A la fin, application de 4 ligatures perdues, toutes les pinces retirées, forte compression abdominale.	
267	5 juin 1877. Dr Potain.	40	C.	U.	Sé.	Début, 8 ans. A m s résultat; 18 ponctions. Incisi nces. Une seule loge contenant . Pédicule radimentaire. On lie n de moi- gnon que l'on attire p . Le kyste offrait une paroi mi et dont la surface intérieure étai rie de vé- gétations muqueuses, é friables.	Guérison. Pendant le traitement, accidents fébriles dus à la brièveté du pédicule et aux produits purulents qui, en se formant autour de lui, n'avaient qu'un écoulement imparfait.
268	12 juin 1877.	48	G.	U.	Sé.	N'est plus réglée depuis 7 ans. 1 enfant. Début, 2 ans. Pas	Guérison.

NUMÉROS	DATE DE L'OPÉRATION. MÉDECIN TRAITANT	AGE.	SIÈGE	DISPOSITION INTÉRIEURE du kyste	NATURE du CONTENU.	COMPLICATIONS ADHÉRENCES — VOLUME DE LA TUMEUR. — TRAITEMENT DU PÉDICULE.	SUITES IMMÉDIATES.	SUITES ÉLOIGNÉES.
						de ponction. Pas d'adhérences antérieures ni latérales. En arrière, adhérence étendue avec le grand épiploon, par autre avec le mésentère et avec une autre anse d'intestin grêle, 2 ligatures perdues. Liquide recueilli 16 litres. Pédicule à l'angle inférieur.		
269	19 juin 1877. Dr Morin	39	D	Ar.	Vis	ayant avant du col aussitôt appent r était 2 com- Adhé- s dans ...ne ar il était lie et fixé hors du ventre. Tonette prolongée du péritoine. Le prolapsus est réduit au moyen d'une grosse éponge poreuse dans le vagin.	Guérison.	
270	27 juin 1877.	21	Lig. large D.	L.	Sc	Pas d'enfant. Début, 18 mois. Pas de ponction. Incision courte. Pas d'adhérence antérieure ni latérale. Une seule adhérence avec l'épiploon, à gauche et en arrière. Ponction, 10 litres. Le kyste s'insère sur le ligament large droit par un infundibulum qui s'engage dans son épaisseur. On excise presque toute la poche. Son fond seul est conservé, formé en bourse, fixé aux lèvres de la plaie abdominale. Canule à demeure.	Guérison sans conservation d'aucun trajet ni fistule.	
271	10 juillet 1877. Dr Véron	29	Péritoine génital et mésentère	M	Cancer.	Pas d'enfant. Début, 3 ans. Femme épuisée ; 2 ponctions de 14 litres. Incision assez longue. Adhérences généralisées en avant de la tumeur kystique avec le péritoine qui est considérablement épaissi, ferme, un peu grisâtre extrêmement fragile. Ces adhérences saignent abondamment quand on les rompt. Par en haut, il y a une large adhérence avec le grand épiploon qui est très-vasculaire et très-fragile. Pas d'adhérences en arrière. 4 ligatures perdues, résection d'un fragment d'épiploon, pincement et compression manuelle des surfaces saignantes pendant près d'une heure. La tumeur s'insérant sur le fond de l'utérus et sur le ligament large droit au moyen d'un pédicule très court qui fut lié et excisé. La ligature fut abandonnée. Au moment de fermer le ventre, on découvre dans l'épaisseur du grand épiploon une tumeur solide, de forme quadrangulaire, à bords un peu mousses, rappelant la disposition et ayant le volume des 2/3 d'une brique ordinaire. Bon antiseptique voulant maintenir encore les	Morte à la fin du 2e jour, de péritonite suraiguë.	

						revenus de toutes ces productions morbides. Aussi jugea-t-on inutile de tenter l'extirpation de la masse épiploïque.		
272	31 juillet 1877.	44	C	M.	Vis.	2 enfants. Début, 12 ans. Pas de ponction; marche rapide depuis 6 mois. Pas d'adhérence en avant. Une frange épiploïque adhère seule à la tumeur autour de laquelle elle se trouve comme enroulée. Pédicule court et très-large au voisinage de l'ovaire gauche. Il peut pourtant être lié en deux moitiés et fixé à l'angle inférieur de la plaie.	Guérison.	
273	9 octobre 1877.	35	G.	Mi.	Vis.	5 enfants. Début mal déterminé, 1 an? 9 ponctions. Incision courte. Pas d'adhérences antérieures. Ponction d'une grosse loge : 9 litres. Au fond une masse aréolaire considérable. Pédicule sur ovaire gauche, assez long.	Guérison.	
274	16 octobre 1877. Dr Lalut.	48	H.	Mi.	Vis.	1 enfant. Début, 1 an, marche extrêmement rapide. 1 ponction quelques jours avant l'opération : 14 litres de liquide très-visqueux ision longue, car il y a dhé- rences généralisées, le la tumeur fort pénible r un énorme pédicule, qui fut lié en deux moitiés et serré très-fortement pour en réduire le volume et le fixer à l'angle inférieur. La trompe gauche, extrêmement hypertrophiée, dut être liée à part et placée près du pédicule. Le poids de la masse aréolaire était de 5,500 grammes. Le liquide reproduit, 8 litres. La durée de cette opération se trouva encore accrue parce que, au moment où presque toute la plaie des parois était suturée, on reconnut qu'une serviette avait été oubliée pendant le pansement et qu'il fallut recommencer la suture.	Morte dans le collapsus à la fin du 3e jour.	
275	23 octobre 1877. Dr Maurice Rayaaud.	27	G.	C.	Gd.	Pas de ponction. Ventre comme à la fin d'une grossesse. Pas d'œdème, pas d'ascite. Incision péritonéale courte. Pas d'adhérences. Ponction : douzaine de litres de liquide incolore, un peu filant. Pédicule très-grêle, provenant de l'ovaire gauche, fixé à l'angle inférieur.	Guérison.	
276	23 octobre 1877.	22	G.	Mi.	Vis.	1. Pas d'adhérences. Opération des circonstance que le pédicule, fort fortement serré avant d'être fixé à a. Liquide, 12 litres.	Mort le 4e jour par péritonite gagnée par contagion.	
277	15 novembre 1877.	52	G.	Mi.	Vis.		Mort le 5e jour par épuisement et péritonite subaiguë.	A l'autopsie, on trouve deux fibrômes interstitiels de l'utérus du volume d'un œuf de poule.
278	21 novembre 1877. Dr Darroult.	55	G.	Ar.	Vis.	3 enfants. Tremblement sénile hémiplégique datant de 3 ans. Début de la tumeur, 2 ans. 3 ponctions en 4 mois, ne donnant guère que 3 à 4 litres de liquide; le reste de la tu-	Guérison.	Dans les mois qui suivent, le tremblement sénile

NUMÉROS	DATE DE L'OPÉRATION MÉDECIN TRAITANT.	AGE.	SIÈGE	DISPOSITION INTÉRIEURE du kyste	NATURE du CONTENU.	COMPLICATIONS. — ADHÉRENCES. — VOLUME DE LA TUMEUR. — TRAITEMENT DU PÉDICULE.	SUITES IMMÉDIATES.	SUITES ÉLOIGNÉES.
						meur est aréolaire. Incision très-longue. Adhérences généralisées à la surface antérieure et au côté gauche, très-fibreuses, saignant beaucoup après décollement. Extraction de la masse aréolaire par morcellement. Pédicule long et grêle, fixé à l'angle inférieur.		diminuait en même temps que les forces revenaient. Actuellement, la santé est toujours excellente, mais le tremblement a repris toute son intensité.
279	5 décembre 1877 Dr Gentilhomme.	28	D.	Cysto-sarcome.		epuis 10 mois. Pas d'en- ude café au lait. Adhé- iant une adhérence très a ponction de la tumeur resta à peu près sans résultat, 2 litres de liquide café au lait. Il fallut extraire la tumeur en ne s'aidant que des mains, tant elle était friable. Elle venait de l'ovaire droit et était bien enkystée. 4 ligatures perdues sur des adhérences saignantes. En raison de l'état éraillé du péritoine, un tube de verre est placé dans le fond du bassin. La coupe de la tumeur, qui est presque entièrement solide, rappelle complètement celle d'un sarcome du testicule. Le microscope montra, en effet, que l'altération anatomique était la même.	Mort à la fin du 6e jour par péritonite.	
280	11 décembre 1877. Dr Defoix.	38	G.	U.	Dermoïde.	Pas d'enfant. Début? Tumeur encore petite, mais occasionnant des douleurs violentes, de la fièvre, c'est ce qui fait dé- nces d du n ne ncée, olide par reste ... dessous de ce cylindre que fut placée la ligature définitive et on forma encore une sorte de pédicule qui fut fortement attiré vers l'angle inférieur.	Guérison.	

MÉSENTÈRE

281	14 mars 1876.	26		U.	[illegible] H.	Vierge. Non réglée depuis 3 ans. Début? Une ponction antérieure : liquide chocolat. Incision longue. Tumeur liquide, à contenu bien fluctuant, dont la partie antérieure émerge du milieu de la masse intestinale qui lui est adhérente. La surface du kyste qui n'est pas englobée adhère au péritoine pariétal. Les dernières adhérences rompues, ponction : 10 litres de liquide brun-jaune, louche. La tumeur naît du côté droit [illegible] par en bas, elle [illegible] elle s'engage et [illegible] haut. Les intestin[illegible] moins ils y sont distendu. L'énucle[illegible] sentère dédoublé [illegible] une portion de sa surface. Cette énucléation est très-difficile parce que le tissu lamineux s'est transformé en un tissu [illegible] portait un kyste du volume d'un œuf. Il fut enlevé avec une portion de la trompe, le reste fut abandonné dans le ventre avec 1 ligature perdue. Le poids du sac était de 500 grammes. Son fond était végétant, recouvert d'un dépôt jaunâtre, comme sébacé.	Mort, à la fin du 3e j., par péritonite.	
282	5 décembre 1876.	42	Méso-rectum.	Mi.	Sé.	Début mal déterminé. Tumeur lisse, unie, bien fluctuante; utérus exhaussé. Parois du ventre très-grasses. Pas d'adhérences antérieures. Ponction : 12 litres de liquide séreux. En arrière, 1 bride épiploïque adhérente. Le kyste est sessile.	Guérison. Accidents d'infection putride pendant le traitement.	A guéri sans conserver aucune fistule.

NUMÉROS.	DATE DE L'OPÉRATION. MÉDECIN TRAITANT.	AGE.	SIÈGE.	DISPOSITION INTÉRIEURE du kyste	NATURE du CONTENU.	COMPLICATIONS. — ADHÉRENCES — VOLUME DE LA TUMEUR — TRAITEMENT DU PÉDICULE.	SUITES IMMÉDIATES.	SUITES ÉLOIGNÉES
283	30 décembre 1876. Dr Martel.	26		M.	Sc.	Pas d'enfant. Début, 2 ans. 3 ponctions. Prolapsus consistérieure du vagin et du rectum, et écailleuse. Incision dépassant 6; issue de 5 litres d'ascite. Dans le gauches, une tumeur émergeant du tumeu le lon double lapsus [illegible] être attirée au dehors sans entraîner les anses intestinales correspondantes. Après ponction (10 litres de liquide séreux, [illegible] vaisseaux qui rampaient dans le tissu cellulaire sous-mésentérique: puis tous les lambeaux du mésentère furent réunis entre les mors d'un clamp linéaire et excisés au fer rouge. sur des e atten- pourtant le accu- ent des ntre est [illegible] ntérieur on place à demeure un tube de verre qui plonge dans le bassin et qui donne le moyen d'aspirer toutes les 3 heures, avec une seringue à hydrocèle, le reste du liquide ascitique et au besoin le résultat du suintement séro-sanguin qui peut se faire le long de la plaie mésentérique. Ce tube fut retiré le lendemain, car il n'avait laissé passer que fort peu de sérosité roussâtre.	Mort. Péritonite.	

TUMEUR KYSTIQUE INTÉRESSANT A LA FOIS LE MÉSENTÈRE ET L'UTÉRUS. — HYSTÉROTOMIE.

284	4 août 1876.	37	Méso-rectum et utérus.	Kyste mixte uriolaire. Un corps fibreux interstitiel de l'utérus.	Sé.	Malade en puissance de syphilis. Accidents secondaires. Début, 3 ans. Tumeur comme au terme d'une grossesse, symétrique, lisse, nulle, assez dense, mal fluctuante occupé dans le flanc gauche. Utérus exhaussé, refoulé dans la fosse iliaque droite. Incision jusqu'à l'ombilic. Tumeur d'un	Mort le 3e jour, d'une insuffisance aortique : défaut de calorification, syncopes répétées, dyspnée, orthopnée, troubles circulatoires graves.

HYSTÉROTOMIES

FIBROMES INTERSTITIELS, SOUS-PÉRITONÉAUX, TUMEURS FIBRO-CYSTIQUES DE L'UTÉRUS, UTÉRO-CYSTIQUES; TUMEURS SOLIDES DU MÉSENTÈRE ET DE LA RATE.

NUMÉROS.	DATE DE L'OPÉRATION. MÉDECIN TRAITANT.	AGE.	IMPLANTATION de LA TUMEUR	NATURE.	PROCÉDÉ OPÉRATOIRE. COMPLICATIONS. TRAITEMENT DU PÉDICULE. — VOLUME DE LA TUMEUR	SUITES IMMÉDIATES.	SUITES ÉLOIGNÉES
					I. — TUMEURS FIBREUSES		
28[illegible]	24 octobre 1876 Dr Delesclamps.	44	Plusieurs fibrômes tous interstitiels.	Fibrôme	2 enfar[illegible]ités de- pois 9 an[illegible]adantes. Malade c[illegible] de circ. Surface d[illegible]ures qu[illegible] rendent l[illegible]ant plus difficile c[illegible] et tres épaisses e[illegible]a qui ne se lasse [illegible] tumeur et du fond utérin par morcellement. La ligature definitive porte tres-bas sur le corps de la matrice et comprend les enlevés avec elle. Une canule à demeure [illegible]s la cavité utérine jusque dans le vagin La [illegible] est fixée entre les levres de la plaie à [illegible] Poids de la tumeur enlevée, 2000 grammes.	Mort le 3e jour par péritonite.	
286	16 novembre 1876. Dr Gillon.	55	Un seul fibrôme interstitiel.	Fibrôme infiltré.	moins de 8 centimetres de diametre. On lie le moignon en 2 moitiés sans comprendre les ovaires dans les fils, puis on l'attire et le fixe à l'angle inférieur de la plaie. Sa surface est enduite de perchlorure de fer. Les ovaires, de volume normal, paraissaient un peu rigides, durs et secs (séniles) Le poids de la piece enlevée égale 4700 grammes. Elle est formée d'un fibrôme unique, central, fortement infiltré de sérosité, enveloppé par des fibres utérines tellement hypertrophiées qu'elles forment une tunique d'une épaisseur continue de [illegible] à 6 centimètres. La cavité utérine également très hypertrophiée, était comprise dans l'épaisseur des fibres [illegible]	Guérison. Chute du pédicule le 27 novembre	

					Tumeur de petit volume, régulière et globuleuse. Un point fluctuant au haut, sur la ligne médiane. Accidents fébriles répétés. Attraction de la tumeur qui entraîne avec elle les deux trompes avec leurs pavillons et les 2 ovaires. Le corps de l'utérus est lié très-bas, en 3 parties, près de son insertion vaginale, entre 4 fils métalliques; ces ligatures comprennent les ovaires et les trompes. En faisant la section de la tumeur enlevée, on reconnaît qu'il n'existe qu'un fibrôme, que la tunique musculaire qui l'enveloppe est fibreux a subi l'inflammation, qu'il es places, et en assez grande quantité, expliquer la fausse fluctuation perçue. Poids, 1500 grammes. Le moignon utérin et les sections des trompes furent disposés à l'angle inférieur de la plaie.		
288	24 avril 1877. Dr Tripier.	21	Sous-péritonéal de l'utérus.	Myxôme.	Premiers accidents douloureux en avril 1872, mais la tumeur ne fut reconnue qu'en 1876. Règles irrégulières, abondantes, mais pas de perte. Chaque période menstruelle s'accompagne d'un accroissement considérable du volume de la tumeur, qui devient fluctuante. Les règles passées, le ventre revient à son précédent volume et la fluctuation disparaît. Par le toucher vaginal, le corps de l'utérus paraissait indépendant de la tumeur. Extraction d'un gros myxôme du poids de 3500 grammes qui s'insère sur la corne droite de l'utérus par un pédicule du volume du pouce et long de 5 centimètres. On lie ce pédicule en 2 moitiés au ras de la corne utérine et on le fixe à l'angle inférieur. Ovaires et trompes respectés Pièce : sa moitié gauche était formée d'un tissu très-mou, très infiltré et gorgé de sang, rappelant, à la coupe, la structure des masses aréolaires des kystes ovariques ; la moitié droite était plus dense et plus fibreuse.	Guérison.	
289	15 mai 1877. Dr Dreyer-Dufer.	47	Paroi postérieure de l'utérus.	Fibrôme.		Mort. Accidents cardiaques, cyanose et asphyxie.	
290	17 juillet 1877.	54	Sous-péritonéal. Corne gauche de l'utérus.	Fibrôme.		Guérison.	Les accidents nerveux se sont considérablement amendés par la suite.

NUMÉROS.	DATE DE L'OPÉRATION. MÉDECIN TRAITANT.	AGE.	IMPLANTATION de LA TUMEUR.	NATURE	PROCÉDÉ OPÉRATOIRE COMPLICATIONS. TRAITEMENT DU PEDICULE. — VOLUME DE LA TUMEUR.	SUITES IMMÉDIATES.	SUITES ÉLOIGNÉES
					[illegible] *ompte*. Le tissu du fibrôme était dense, compacte, non infiltré, sa coupe d'aspect marbré. Longueur 27 centimètres, diamètre 17 centimètres, circonférence 41 centimètres.		
201	7 avril 1877.	18	Fond et paroi postérieure de l'utérus.	Fibrôme.	Enfant. Début 8 ans. Pertes considérables, ayant un peu diminué depuis 5 mois. Pas d'adhérence, pas d'ascite. Extraction d'un fibrôme interstitiel du poids de 5500 grammes. — Il est principalement développé dans l'épaisseur de la paroi [illegible] bas, à l'insertion du vagin sur le col. On dut agir ainsi, car deux autres petits fibrômes, l'un du volume d'un œuf, étaient en voie d'évolution très bas sur le corps utérin. Les deux ovaires et la majeure partie des trompes furent compris au-dessus du fil. La surface de la section fut assez fortement attirée en haut et fixée à l'angle inférieur.	Guérison.	
202	5 novembre 1877. Dr Seuvre.	42	Fond et paroi postérieure.	Fibrôme.	Depuis un an, marche très rapide, douleurs violentes qui ont [illegible] Femme vieille, peau terreuse, [illegible]ne, car les parois abdominales [illegible] vertes d'ascite. Extirpation [illegible]s de 4 700 grammes, non compris le recouvrement. L'hypertrophie variait entre 4 et 8 centimètres. [illegible] bulleux, occupant exclusivement [illegible] définitive [illegible]rieure du [illegible]front son [illegible] œuf. Autre grappe [illegible] le fond de l'utérus et [illegible] fut placée à l'union [illegible] corps utérin. Elle [illegible] tenait un kyste séro[illegible] dessous de l'ovaire [illegible] kystes tubulés [illegible] du cystiole [illegible]		

					utérine.	
203	29 novembre 1877.	42	Moitié gauche du corps utérin et paroi postérieure.	Fibrôme.	Une fille de 20 ans. Début. Pertes continuelles ayant causé une anémie des plus profondes. — Parois ventrales épaisses; incision dépassant l'ombilic de 10 centimètres par suite du gros volume de la tumeur et de sa surface très lobulée et irrégulière. — La tumeur est parcourue par des vaisseaux gros comme le doigt; le sang part en jet à la moindre piqûre. Extraction fort pénil mor- cellement. Le fibı gan- che du corps utér aille considérable, de t rion, son fond dans le l l co- tyloïde droite. Le fond de la vessie avait suivi le corps utérin et était entraîné en haut et à gauche. — Ligature portée très bas, comprenant e n'a pas été vu. La surface de section 'ut liée en sa partie, puis cautérisée a r été fixée à l'angle inférieur. Poids du fibrôme 8,500 grammes.	Mort. Péritonite.
204	18 décembre 1877.	45	Paroi postérieure et moitié droite de l'utérus.	Fibrôme.	1 règles depuis deux ans. Douleurs lombo-abdominales très violentes. Fond de la vessie dévié à droite. Ligne xipho-ombilicale très allongée; — ombilico-pubienne normale. Incision dépassant l'ombilic de 6 centimètres. Extraction laborieuse et qui se fait en faisant basculer la tumeur de haut en bas et de droite à gauche. Surface de section portant très bas, fixée à l'angle inférieur Poids : 6,000 grammes. Tissu fibreux très dense et fort homogène.	Guérison. Chute du moignon lié le 10e jour.
					II. — TUMEURS FIBRO-CYSTIQUES	
205	9 novembre 1876. Dr Fillioux.	48	Fond de l'utérus et cul-de-sac utéro-rectal.	Fibrôme. Masse areolaire. Kystes.	2 enfants. Début mal déterminé; diagnostic porté 6 mois avant l'opération. Incision contournant l'ombilic (hernie) et le dépassant de 7 centimètres. Coupe des parois épaisses de 6 à 7 centimètres, très vasculaires. Ascite 3 litres. Sur la face	Mort. Septicémie.

					à la suite grand épuisement qui fait différer l'opération. Incision jusqu'à l'ombilic, pas d'ascite pas d'adhérences. Tumeur de couleur de muscle, lisse, parcourue par de gros vaisseaux comme un utérus gravide. Ponction : 4 litres de liquide hématique bien fluide ; rien ne coulant plus, ouverture de la poche : magma formé de liquide hématique et de masses fongueuses, assez molles, un grand nombre d'autres fibres, encore appendues à la muqueuse utérine hypertrophiée	
				MÉSENTÈRE (tumeurs solides).		
298	9 mai 1876. Drs Curé et Évrard.	50	Lipôme.		Un enfant. Début : 12 ans. Ventre régulièrement globe-	Morte le 11e jour par intoxication produite par l'eau glacée. La malade avait failli succomber trois fois dans sa vie à des époques éloignées pour avoir pris un peu de glace. Les premières suites avaient été des plus simples pendant les neuf premiers jours et nous étions en droit d'espérer la guérison sans cet accident. Idiosyncrasie.

NUMÉROS.	DATE DE L'OPÉRATION. MÉDECIN TRAITANT.	AGE	IMPLANTATION de LA TUMEUR.	NATURE	PROCÉDÉ OPÉRATOIRE. COMPLICATIONS. TRAITEMENT DU PÉDICULE. — VOLUME DE LA TUMEUR	SUITES IMMÉDIATES.	SUITES ÉLOIGNÉES
					part est restée intacte. Mais il faut attendre à ce que le tissu cellulaire abondant qui garnit son fond suppurera, on pense donc à établir un drainage. Préalablement, les pinces hémostatiques sont retirées, 6 ligatures perdues furent appliquées. On resecque la majeure partie de la coque mésentérique, avec un trocart courbe, on place un drain qui vient sortir au ras de l'éc[illegible] autre che[illegible] de la tum[illegible] une sorte [illegible] la plaie, [illegible] du tube d[illegible] de coutum[illegible] perdu qu'[illegible] 12 kilogrammes.		
					SPLÉNOTOMIE		
299	25 avril 1876. Drs Rouhier et Petit.	24	Rate.	Hypertrophie simple.	Très mal réglée, n'a eu que 7 fois ses règles. Plusieurs avortements, 2 accouchements, un seul à terme. Début un an (?) Douleurs intolérables. Incision dépassant l'ombilic de [illegible] d'un tiers de son volume. Tout le sang écoulé était noir. Fermeture du ventre comme de coutume, mais fixation du moignon épiploïque gastro-splénique vers l'angle supérieur de la plaie. Dimensions de la rate hypertrophiée, après qu'elle se fut vidée de tout ce sang qu'elle contenait : diamètre longitudinal 22 centimètres, transversal, 12 centimètres, épaisseur, 8 centimètres, longueur de la face convexe, 27 centimètres. Poids de la glande vidée de son sang 1125 grammes.	Guérison	

Par l'examen des tableaux qui précèdent, on voit que nous avons pratiqué, pendant les deux années 1876 et 1877, 79 gastrotomies. Ce nombre, ajouté aux 221 observations que nous avions déjà fait connaître dans l'appendice de notre précédent volume de *Leçons de clinique chirurgicale*, publié à la fin de 1875, forme un total de 300 opérations, résultat complet de notre pratique depuis notre début jusqu'au 1er janvier 1878, c'est-à-dire pendant treize ans.

Nous examinerons en bloc, à la fin de cet appendice, les résultats généraux que donne, pour chaque groupe d'opérations en particulier, cette pratique déjà étendue. Pour l'instant, nous allons nous borner à indiquer comment doivent être classées, d'après les causes qui les ont fait entreprendre, les gastrotomies dont les observations sont résumées dans les tableaux du présent volume.

42 avaient pour but l'extirpation de *kystes de l'ovaire*. Dans ce groupe, nous n'avons pas eu l'occasion de pratiquer d'ovariotomie double ;

5 pour des *kystes dermoïdes* de la région ovarique;

6 pour des tumeurs kystiques occupant le *ligament large:* deux d'entre elles s'étendaient jusque dans l'épaisseur du mésentère et nous obligèrent à intéresser ce repli séreux ;

1 pour une tumeur kystique sessile, implantée dans le *cul-de-sac utéro-rectal;*

4 pour des tumeurs kystiques émanant directement du *mésentère*. 2 provenaient du méso-rectum et l'une d'elles avait pris en outre des connexions si intimes avec le fond et une partie de la face postérieure de l'utérus, qu'elle nous obligea à reséquer partiellement cet organe. Une autre de ces tumeurs kystiques mésentériques, de nature tuberculeuse, coexistait avec un kyste vrai de l'ovaire et nous dûmes, en même temps que nous l'enlevions, pratiquer une ovariotomie.

5 pour des *tumeurs kystiques de nature cancéreuse*. L'une était encore à peu près limitée à l'ovaire et l'opération fut suivie de guérison temporaire. Dans une autre opération, un cysto-sarcôme put être complètement enlevé. Dans les trois autres, nous nous en tînmes à l'incision exploratrice.

1 incision exploratrice faisant découvrir une *dégénérescence tuberculeuse* des ganglions mésentériques ;

8 pour des *fibrômes interstitiels de l'utérus ;*

2 pour des *fibrômes sous-péritonéaux de l'utérus ;*
1 pour une *tumeur fibro-cystique* du même organe ;
1 pour une *tumeur utéro-cystique ;*
1 pour un utérus devenu kystique après avoir subi la *dégénérescence embryo-plastique ;*
1 pour un énorme *lipôme du mésentère ;*
1 pour une volumineuse *rate hypertrophiée.*

79

Nous allons maintenant passer en revue séparément chacun de ces groupes.

1° Tumeurs kystiques de l'ovaire et du ligament large.

Nous n'avons que peu de choses à dire concernant les procédés opératoires et les méthodes de traitement que nous avons mis en œuvre pendant les années 1876 et 1877 pour la cure radicale des kystes de l'ovaire ou du ligament large. A part de légères modifications, concernant le traitement du pédicule, et qui se trouvent indiquées plus loin, modifications qui n'ont reçu qu'une application exceptionnelle, ces procédés et ces méthodes sont les mêmes que ceux que nous avons fait connaître dans notre relevé publié à la fin de 1875.

L'ablation totale a été la méthode à laquelle nous avons donné la préférence presque dans tous les cas : 52 fois sur 55 tumeurs liquides de ce groupe que nous avons enlevées.

Nous sommes resté fidèle à notre précédente manière de faire qui consiste à attirer vers l'angle inférieur de la plaie le pédicule lié et à le fixer extérieurement entre les lèvres de celle-ci, de façon à ce que la ligature définitive vienne au niveau de l'abdomen.

Nous ajouterons que cette méthode nous a inspiré assez de confiance pour que nous ayons tenté encore d'y recourir, alors que nous avions affaire à des kystes sessiles ou à des tumeurs pourvues d'un pédicule excessivement court et gros. Dans une opération de kyste du ligament large (obs. 236) notamment, il nous arriva même de former artificiellement une sorte

de pédicule avec le fond très large de la tumeur. Malheureusement le succès ne couronna pas notre tentative, puisque les tissus du sac, trop peu résistants, se laissèrent couper plus tard par la ligature et déversèrent dans la cavité péritonéale des liquides septiques qui déterminèrent rapidement une péritonite mortelle. Chez une autre malade (Obs. 252), qui portait une double tumeur, la plus grosse, sessile et émanant du mésentère, la seconde pédiculée et venant de l'ovaire, nous employâmes une méthode mixte : la surface d'implantation mésentérique fut reséquée avec le cautère actuel et laissée libre dans le ventre, tandis que le pédicule du kyste ovarique était fixé à l'angle inférieur. Cette malade guérit. Son observation nous paraît des plus intéressantes à consulter, tant au point de vue de la pathogénie des tumeurs kystiques de l'abdomen que des procédés opératoires que peut motiver leur extirpation.

Dans trois opérations seulement (Obs. 255, 256, 257), nous avons réduit le pédicule dans le ventre après l'avoir lié avec un fil métallique de fer ou d'argent.

Nous devons même ajouter que ce ne fut guère que par force majeure que nous abandonnâmes dans la cavité abdominale la ligature. Nous supposons, comme M. Laborde l'a démontré, que, en raison de la facilité et de la rapidité avec lesquelles il s'oxyde au contact du sang vivant, le fer présente peut-être, par son séjour au milieu des tissus, moins d'inconvénients qu'un autre fil métallique de même diamètre, mais moins oxydable, d'argent par exemple.

L'une de ces malades guérit (Obs. 251), quoiqu'elle eut supporté une opération des plus compliquées et fort laborieuse.

La seconde malade (Obs. 250) succomba par péritonite, non par suite de la présence de la ligature, mais en conséquence de l'étendue des délabrements qu'avait nécessités l'extraction d'une tumeur qui, née primitivement dans le ligament large, avait dédoublé et largement intéressé le mésentère. Quant à la troisième malade (Obs. 257), l'accident survenu pendant le traitement (désunion de la suture du ventre par efforts de toux de bronchite et issue d'anses intestinales qui ne furent réduites qu'au bout de deux heures) suffit assez à expliquer

l'explosion de la péritonite, sans qu'il soit possible d'y découvrir la moindre influence imputable à la ligature abandonnée.

L'ablation partielle, avec conservation d'une petite portion de la poche dont on obtient plus tard la destruction par suppuration, n'a donc été employée que trois fois.

Quand nous avons eu recours à cette dernière méthode, ce n'est pas, comme on a voulu le donner à entendre, parce que nous nous trouvions en présence de difficultés telles qu'elles s'opposaient à ce que l'opération pût être achevée. Nous n'avons jamais employé le procédé de traitement que nous appelons par suppuration, que lorsqu'il nous a semblé, en raison de l'étendue, de la vascularité des adhérences et surtout des connexions intimes qu'elles avaient fait prendre aux parois kystiques avec des organes délicats du voisinage, l'intestin, la vessie, etc., qu'il y avait avantage, pour mettre plus sûrement les malades à l'abri d'une péritonite, d'éviter des décollements étendus et des manœuvres violentes et prolongées. Aussi, dans les quatre cas où nous avons mis cette méthode à exécution, dont une tumeur kystique insérée dans l'épaisseur du mésentère, ne pensons-nous pas qu'on soit fondé à déclarer, comme on s'est plu à le dire, que nous avions laissé l'opération inachevée; il s'agissait seulement d'une méthode de prudence à laquelle nous recourions pour le plus grand intérêt de la vie des malades.

Quant aux trajets fistuleux qui ont persisté pendant un temps plus ou moins long chez deux opérées que nous avons autrefois soumises à ce procédé, nous sommes le premier à reconnaître ce qu'ils ont eu de désagréable pour ces femmes dont la profession rendait l'incommodité trop apparente. Mais, comme nous n'entreprenons le présent relevé récapitulatif que pour nous éclairer, nous et nos confrères non prévenus, sur la valeur de divers procédés et méthodes, nous sommes bien forcé de déclarer, au risque de nous entendre accuser de vanter outre mesure notre pratique, que ces inconvénients ont peu d'importance, et qu'ils ne se sont produits que chez les malades portant au fond de la tumeur des surfaces végétantes. D'ailleurs, rien de semblable n'a eu lieu chez les deux opérées de cette série que nous avons soumises à ce procédé.

Résultats généraux. — Les 42 kystes de l'ovaire soumis par nous à la gastrotomie pendant les deux années 1876-1877 ont donné comme résultats généraux :

30 succès.
12 insuccès.

Les cinq observations de kystes dermoïdes de l'ovaire comprises dans le présent relevé (nos 246, 247, 248, 251, 280), se sont toutes terminées par la guérison. L'une de ces tumeurs, décrite sous le n° 248, présentait à la fois la disposition des kystes dermoïdes et des tumeurs aréolaires de l'ovaire, disposition que nous croyons extrêmement rare.

Sur tous ces kystes, l'ablation totale fut pratiquée.

Sous le rapport de la *disposition intérieure* qu'elles présentaient, les 53 tumeurs liquides que nous avons soumis à la gastrotomie étaient :

Uniloculaires.....	20	cas
Multiloculaires.....	14	—
Mixtes.....	18	—
Aréolaire.....	1	—

Les 5 kystes dermoïdes contenaient en quantité plus ou moins grande de la matière sébacée, conglomérée en masse, et des poils ou même de véritables cheveux. L'un d'eux présentait la disposition multiloculaire (Obs. 251) ; un autre (Obs. 248) était en grande partie aréolaire; un autre, enfin (Obs. 271), était largement adhérent au fond du bassin.

La disposition intérieure des tumeurs a beaucoup influé sur la terminaison des opérations. Ce sont les kystes uniloculaires, multiloculaires et dermoïdes qui ont procuré la plus forte proportion de guérisons. Nous avons déjà dit que l'extraction des kystes dermoïdes avait pu être faite avec succès dans tous les cas, quoique plusieurs d'entre eux eussent une implantation défavorable et des surfaces adhérentes assez étendues. La variété de tumeurs kystiques qui, cette fois encore, s'est montrée la moins favorable au point de vue des suites de l'opération, est celle que nous avons qualifiée du

nom de kystes mixtes. Ces résultats peu satisfaisants sont suffisamment explicables par l'excessif volume qu'atteignent, en général, les tumeurs de cette espèce et par la disposition spéciale qu'elles paraissent avoir de prendre des adhérences, non seulement très étendues, mais encore promptement fibreuses et résistantes. Cela tient à ce que, de tous les kystes ovariques, ceux de cette variété sont les plus susceptibles d'être envahis par l'inflammation.

Comme on le voit en consultant les tableaux qui précèdent, le nombre des kystes qui ne présentaient pas d'adhérences était de 16, c'est-à-dire le plus petit. 10 présentaient des adhérences partielles, et, pour plusieurs d'entre eux, ces adhérences se limitaient à une portion plus ou moins étendue du grand épiploon. Tous les autres offraient des adhérences, sinon tout à fait générales, au moins généralisées à de larges surfaces, ce qui, indépendamment des complications apportées au manuel opératoire, changeait singulièrement les résultats à attendre des suites de l'opération.

Il nous reste à examiner l'influence de *l'âge* des malades sur la production des tumeurs kystiques et sur les chances de guérison que présente la gastrotomie aux différentes époques de la vie. Voici, sous ce point de vue, comment se répartissent les malades que nous avons opérées :

1	était entre	10 et 15	ans.	1	guérison.
0	—	15 et 20	—	0	—
6	—	20 et 25	—	5	—
13	—	25 et 30	—	10	—
7	—	30 et 35	—	4	—
9	—	35 et 40	—	8	—
6	—	40 et 45	—	5	—
7	—	45 et 50	—	4	—
4	—	50 et 55	—	2	—
2	—	55 et 60	—	1	—
2	—	60 et 65	—	2	—

L'examen de ce tableau, dans lequel les tumeurs kystiques sont examinées indépendamment de leur structure intime et de l'influence que pourrait avoir l'existence ou l'absence d'ad-

hérences, vient confirmer ce que nous avons dit déjà de l'influence de l'âge sur les productions kystiques et de la part que ce même facteur pourrait avoir sur le résultat définitif. Il serait donc sans grand intérêt que nous insistions de nouveau plus longuement, et nous prions le lecteur de se reporter à ce que nous décrivions dans nos considérations générales publiées à la fin de 1875.

Ce n'est également qu'à titre de mémoire que nous indiquons par des chiffres généraux le côté du bassin, ovaire ou ligament large, sur lequel siégeaient les tumeurs. Nous les avons rencontrées 31 fois du côté gauche contre 24 qui étaient nées à droite. C'est donc encore une prédominance marquée en faveur de la fosse iliaque gauche et qui se maintient dans une proportion sensiblement égale à celle que nous avions trouvée lors de la publication de notre premier relevé.

Terminons par un rapide coup d'œil sur les complications immédiates ou éloignées qui ont déterminé la mort des malades dans les cas où les opérations n'ont pas été suivies de succès.

En première ligne il faut noter la péritonite qui fut la cause de la mort de 7 malades. Dans tous les cas où elle s'est montrée, cette affection inflammatoire a revêtu une marche rapide et s'est promptement généralisée. Chez l'une de ces malades (Obs. 276), qui était jeune et robuste, et dont l'opération avait été des plus simples, il ne put être douteux que la maladie n'ait trouvé son origine dans une contagion déterminée par le grand voisinage d'une autre malade qui était atteinte de cette affection; chez une autre (Obs. 257), la péritonite eut pour cause l'issue des intestins à travers la suture du ventre désunie par suite d'efforts de toux répétés, la malade ayant contracté une bronchite. La péritonite eut très-probablement pu être évitée si les anses intestinales herniées avaient été réduites plus tôt. Une malade (Obs. 274) succomba dans le collapsus et par défaut de réaction. Deux furent emportées par le tétanos, l'une le treizième jour (Obs. 245) et l'autre le neuvième (Obs. 231). Une malade succomba subitement le onzième jour, sans doute par suite d'une embolie. Une autre

enfin, à laquelle nous avions enlevé un kyste entièrement purulent, fut emportée par des accidents septicémiques. Nous ferons remarquer, en passant, que parmi nos opérées de kystes ovariques se trouvaient deux femmes qui étaient enceintes au moment de l'opération et que, ni dans l'un ni dans l'autre de ces cas, l'état de grossesse n'a occasionné ces graves accidents, et notamment l'hémorrhagie, qui, au dire de quelques chirurgiens, viendraient compliquer si malheureusement les opérations pratiquées au voisinage du bassin. L'une (Obs. 232) était au premier mois d'une grossesse, lorsque nous lui extirpâmes une tumeur kystique qui présentait déjà les caractères d'une tumeur cancéreuse. L'avortemement ne fut pas la conséquence de l'opération et celui-ci ne se fit que plusieurs mois après, à une époque où la dégénérescence cancéreuse avait fait des progrès assez grands pour causer la mort de la malade. Chez la seconde (Obs. 238), nous avions soupçonné l'état de grossesse, sans pouvoir arriver à une certitude sur ce point et nous ne nous étions décidé à entreprendre l'opération qu'en présence d'accidents qui commandaient l'urgence d'intervenir. L'avortement eut lieu le cinquième jour du traitement sans aucune complication. Cette malade, qui était du reste fort épuisée et qui ne mangeait plus depuis longtemps, eut seulement une convalescence plus longue et plus difficile que les autres malades. Elle a actuellement recouvré une excellente santé.

Dans le chapitre des suites éloignées, nous avons à noter deux faits qui montrent bien l'influence de l'état nerveux et de l'état moral sur la santé des opérées. L'une de nos gastrotomisées (Obs. 240) a succombé le dix-huitième jour à des accidents hystériformes d'une violence inouie, alors que depuis plusieurs jours nous pouvions la considérer comme définitivement guérie ; une autre (Obs. 253) fut emportée le vingt et unième jour, à la fin de la convalescence, également par des accidents nerveux survenus à la suite d'une violente altercation avec un de ses parents les plus proches.

Pendant le même temps, nous avons opéré 6 *kystes du ligament large* (nos 236, 252, 256, 258, 259, 270) dont deux

(252 et 256) intéressaient largement le mésentère et nécessitèrent de larges délabrements de ce repli séreux. Ils ont donné comme résultats :

4 succès.
2 insuccès.

Soit une proportion de guérison de 66, 6 p. 100, nombre supérieur à celui que nous obtenions en 1875. Mais est-il possible de raisonner d'après des séries aussi peu nombreuses ? Deux de ces tumeurs ont été soumises à notre mode de traitement par suppuration du fond de la poche (nos 259 et 270) et les deux malades sont arrivées à la guérison définitive sans conservation d'aucun trajet fistuleux. Pour les autres tumeurs de ce groupe, nous avions pu former une sorte de pédicule qui fut fixé à l'angle inférieur de la plaie. C'est même chez l'une d'elles que les membranes liées furent coupées par la ligature (n° 236), ce qui fut le point de départ d'une péritonite mortelle.

A côté des kystes du ligament large, nous devons placer une tumeur kystique sessile, si largement implantée dans le *cul-de-sac utéro-rectal* (n° 2391), que nous jugeâmes imprudent de l'énucléer complètement. Sa partie la plus profonde fut conservée et livrée à la suppuration. La malade guérit sans présenter par la suite aucun trajet fistuleux.

Quant aux kystes du ligament large qui ne furent pas suivis de guérison, la mort, dans les deux cas, survint par péritonite.

Quatre tumeurs liquides du *mésentère* ont été soumises à la gastrotomie. Toutes étaient assez volumineuses pour que (notamment, au sujet de deux d'entre elles dont l'implantation se faisait très haut dans le mésentère (Obs. 281 et 284), nous n'ayons pu parvenir au diagnostic précis du siège. Les deux autres (Obs. 282 et 285) émergeaient plus spécialement du cul-de-sac utéro-rectal et intéressaient le méso-rectum sous lequel elles s'insinuaient ; chez la dernière (Obs. 285) malade, en puissance d'une syphilis secondaire au moment où elle fut

opérée, la tumeur, formée à la fois d'une poche liquide et d'une masse aréolaire considérable, présentait des connexions si intimes avec l'utérus hypertrophié qu'il fallut, pour les rompre, saisir ce dernier organe dans un clamp et pratiquer une hystérotomie partielle. Pas n'est besoin d'ajouter que de toutes les tumeurs liquides de l'abdomen, celles qui occupent le mésentère sont certainement celles qui exposent aux plus grandes difficultés opératoires et qui exigent du chirurgien le plus de patience et d'habileté. Ce sont aussi celles dont le traitement consécutif prédispose aux accidents les plus redoutables.

Des quatre malades de ce groupe opérées par nous, nous eûmes le regret de n'en voir guérir qu'une seule (Obs. 282), et nous ne serions pas éloigné de croire que nous dûmes ce résultat heureux à ce que nous mîmes en pratique le procédé de traitement par conservation du fond de la poche que l'on fait suppurer. Cette malade guérit sans conserver par la suite aucun trajet fistuleux. Nous sommes très porté à admettre que ce mode de traitement est celui qui convient le mieux à un bon nombre de tumeurs liquides du mésentère, et qu'il est préférable à la tentative d'énucléation complète qui ne peut être obtenue sans des délabrements étendus qui déterminent fatalement la péritonite ou des phlegmasies considérables.

Nous ne nous arrêterons pas, dans ce très-rapide examen, sur les rapports qui peuvent exister entre la nature des liquides (séreux, gélatineux, visqueux, hématique, purulent), contenus dans les tumeurs kystiques extirpées et le résultat final. A part les kystes à contenu purulent, dont nous allons dire quelques mots, il ne nous semble pas qu'il soit possible de déduire de conclusions précises au sujet des autres. La nature du liquide contenu nous parut importer moins que les rapports que la tumeur a pris avec les autres organes et surtout que la manière dont se fait son implantation.

Mais, pour les kystes à contenu sanguin, il n'est pas douteux qu'ils épuisent plus rapidement les malades que ceux qui ne renferment qu'un liquide séreux. Cette considération est surtout à noter lorsque le liquide sanguin a été obtenu une première fois par ponction et au cas où le chirurgien

serait disposé à en pratiquer d'autres par la suite. Après un nombre de ponctions parfois très limité, si du liquide hématique a été rencontré à chaque fois, ce qui n'a pas toujours lieu, on peut voir, les forces des malades si profondément perdues, que l'opération devient impossible.

Les kystes purulents ont une influence encore plus défavorable au point de vue du résultat opératoire. En effet, la purulence de la tumeur, en admettant, ce qui est l'exception, qu'elle se soit établie sans déterminer des péritonites partielles et répétées, a toujours eu pour résultat de faire naître et d'entretenir pendant un temps plus ou moins long un état pyréxique qui ne tarde pas à miner profondément la constitution. Les malades arrivent au jour de l'opération pâles, épuisées, ne mangeant plus; la résistance qu'elles peuvent présenter au traumatisme est donc très faible, et elle est souvent insuffisante en raison de l'étendue et de l'importance des adhérences que la phlegmasie de la tumeur a fait naître et des difficultés opératoires qui en résultent.

On trouve notées dans cette nouvelle série cinq gastrotomies entreprises après un diagnostic imparfait et qui nous mirent en présence de tumeurs qui étaient manifestement de mauvaise nature. Dans l'une (Obs. 232), la dégénérescence était encore à peu près limitée à l'ovaire, et quelques franges seulement d'épiploon étaient atteintes; aussi, après extirpation de la tumeur, pûmes-nous obtenir une guérison temporaire. Chez trois autres malades (Obs. 229, 244 et 271), nous nous en tînmes à l'incision exploratrice et n'en eûmes pas moins le regret de voir ces malades frappées d'une péritonite non moins foudroyante que dans une autre opération où il s'agissait d'un cysto-sarcome (Obs. 279) que nous parvînmes à enlever en entier.

2° Hystérotomies pratiquées pour l'ablation de tumeurs solides utérines.

Nous ne reviendrons plus cette année sur le manuel opératoire que nous avons adopté pour l'ablation des volumi-

neuses tumeurs solides de l'utérus. Il se trouve exposé tout au long dans une monographie spéciale (1), et son résumé figure dans notre volume de *Leçons de clinique* de l'année 1876. Nous allons donc nous borner à jeter un rapide coup d'œil d'ensemble sur les nouveaux faits de ce groupe, tirés de notre pratique, que nous faisons connaître aujourd'hui.

Dix gastrotomies ont été entreprises par nous pour débarrasser des malades de volumineuses tumeurs utérines qui, soit par les pertes abondantes et répétées que déterminait leur présence, soit par les troubles douloureux ou fonctionnels qu'elles faisaient naître, rendaient l'existence impossible.

De ces 10 fibrômes utérins, 8 étaient interstitiels et 2 seulement sous-péritonéaux. Cette grande disproportion entre ces deux groupes se trouve suffisamment expliquée, si l'on veut se souvenir que la différence des sièges occupés par les fibromes, engendre une dissemblance bien plus grande encore dans les accidents qu'ils produisent et que, par conséquent, les indications d'opérer sont tout autres.

Des 8 tumeurs fibreuses interstitielles, une seule (Obs. 285) était formée d'un grand nombre de fibromes conglomérés au milieu d'une gangue formée par la paroi musculaire utérine dont les fibres, hypertrophiées, étaient écartées. Ils occupaient exclusivement l'épaisseur du fond de l'utérus.

Pour les autres opérées, une fois le siège du fibrome fut trouvé au centre de l'utérus (Obs. 286) : 4 fois il intéressait plus spécialement le fond et la paroi postérieure de l'organe, ce qui nous paraît être les deux sièges les plus fréquents ; 2 fois, il avait distendu uniquement une moitié du corps de l'organe, la droite (Obs. 294) ou la gauche (Obs. 293).

Quant aux fibromes sous-péritonéaux, ils paraissent le plus souvent prendre leur point de départ sur l'une des cornes de l'utérus droite (Obs. 288), gauche (Obs. 290), et ils lui sont parfois unis par un pédicule assez long pour que l'on puisse croire, avant l'opération, que la tumeur est indépendante de la matrice et qu'il devienne possible, en opérant,

(1) Péan et Urdy, *Hystérotomie*, 1873.

d'exciser le néoplasme sans intéresser le tissu utérin; c'est ce qu'il nous fut donné de faire dans l'observation 290.

On notera, en lisant les observations dont nous avons donné le résumé, que plusieurs de ces fibromes présentaient, à certains jours, une fausse fluctuation capable d'en imposer sur leur nature (Obs. 286, 287, 288), et nous avons même vu celle-ci augmenter et revêtir une apparence extrêmement trompeuse au moment des règles, en même temps que le volume de la tumeur croissait considérablement, puis tous ces phénomènes disparaissaient après la période cataméniale (Obs. 288). Le fait est d'autant moins facile à expliquer que, dans ce cas, il s'agissait d'un fibrome sous-péritonéal.

Les hystérotomies pratiquées pour l'ablation des fibrômes interstitiels de l'utérus ont donné cinq succès et trois insuccès. Ces derniers ont eu pour cause la péritonite dans deux cas et la septicémie dans un autre. L'extraction des deux fibrômes sous-péritonéaux a été suivie de guérison. Pourtant, chez l'une de ces malades (Obs. 290) la tumeur avait pris avec le grand épiploon des adhérences nombreuses et étendues, qui nous mirent dans la nécessité d'exciser plusieurs fragments de ce dernier. Ce fait mérite d'autant plus d'être signalé, qu'il est rare que les corps fibreux, émanant de l'utérus, prennent, à moins qu'ils n'aient subi l'inflammation, des adhérences avec les organes voisins.

Toutes les malades qui ont subi la gastrotomie pour cette cause étaient dans un âge déjà avancé : 5 étaient entre 40 et 45 ans; — 2 entre 45 et 50 ans; — 1 avait 55 et une autre 54 ans; — une seule malade, qui portait un fibrôme sous-péritonéal, n'avait que 31 ans.

Comme nous le disions déjà à la fin de 1875, nous avons cessé de nous faire une loi d'enlever les deux ovaires toutes les fois qu'il nous arrive d'être contraint d'amputer une portion ou même la majeure partie du corps de l'utérus. Nous nous laissons surtout guider dans notre conduite par la profondeur à laquelle nous sommes obligé de porter la ligature définitive, et par les rapports que l'utérus, déformé ou hypertrophié, affecte avec les ovaires, les trompes, les ligaments larges et

les organes périphériques. Ainsi, dans les 8 hystérotomies pratiquées pour des fibromes interstitiels, 6 fois nous avons enlevé les deux ovaires et les trompes, une fois nous n'avons enlevé que l'ovaire droit (Obs. 293), et une autre fois nous les avons respectés tous les deux (Obs. 286). Est-il utile d'ajouter que cette question nous paraît complètement dénuée d'intérêt au point de vue des suites immédiates ou éloignées de l'opération.

Pour ce qui est des fibrômes sous-péritonéaux, les ovaires ont été conservés dans les deux cas.

3° Tumeurs fibro-cystiques de l'utérus.

Nous n'en avons opéré qu'une seule, elle figure sous le n° 295 dans nos tableaux. Comme nous avons eu l'occasion de le faire remarquer déjà dans de précédentes publications, les tumeurs de cette espèce se distinguent entre toutes par l'irrégularité qu'elles affectent dans leur surface, par leur structure souvent très-complexe, par leur disposition à s'enflammer spontanément ainsi que par l'étendue et le nombre des adhérences qu'elles contractent. Toutes ces conditions se sont trouvées réunies et développées au plus haut degré chez notre opérée. Par sa structure, la tumeur était franchement kystique en avant et en haut, fibreuse par sa surface d'implantation ; sa base était enveloppée d'une masse aréolaire multilobée. Toute la portion kystique avait subi l'inflammation, et sa paroi ramollie, très-friable, apportait des difficultés d'autant plus grandes à l'extraction, qu'elle s'était engagée profondément jusque sous la face inférieure du foie; la conformation générale de la tumeur était si irrégulière qu'il fallut opérer le dégagement avec les mains ; les adhérences étaient généralisées avec le péritoine pariétal et l'épiploon et on dut exciser plusieurs fragments de ce dernier ; enfin, la base d'implantation était fort large et débordait la surface de l'utérus pour s'étendre jusque dans le cul-de-sac utéro-rectal. Il fallut donc faire une section oblique comprenant le fond et une portion postérieure de l'utérus.

Les deux ovaires furent laissés en place. Cette malade succomba à la septicémie.

4° Tumeurs utéro-cystiques.

Deux observations figurent dans nos tableaux sous la rubrique qui précède, mais il n'y en a qu'une seule, observation 296, qui appartienne réellement au groupe de lésions que nous avions décrit antérieurement sous ce nom. En effet, nous disions en 1875 que nous désignerions du nom d'utéro-cystiques des tumeurs constituées par une cavité à paroi interne lisse, développée dans l'épaisseur des parois utérines dédoublées et distendues pour former le sac. Or, la malade de notre seconde observation (n° 297) présentait une dégénérescence embryoplastique du tissu utérin, à la suite de laquelle la cavité utérine, considérablement distendue par un liquide sanguin, en était venue à représenter le kyste. La muqueuse utérine, qui doublait cette cavité, était fortement hypertrophiée et de sa surface pendaient et se détachaient des masses fongueuses qui, par leur accumulation au fond du sac, y formaient une sorte de magma semi-fluide qu'on put évaluer à 11 ou 12 litres. Et ce qui vient confirmer la définition que nous donnons des tumeurs utéro-cystiques, nous trouvâmes chez cette même malade, dans l'épaisseur de la paroi musculaire également hypertrophiée, une tumeur utéro-cystique de petit volume ou, si l'on veut, un kyste sanguin interstitiel de la grosseur d'un œuf de dinde.

La tumeur utéro-cystique vraie (Obs. 296) fut opérée suivant le procédé que nous avons toujours employé jusqu'ici dans ces cas et qui nous a donné d'excellents résultats : excision de la majeure partie du sac, conservation du fond, dont les bords sont suturés aux lèvres de la plaie des parois et canule à demeure. Cette malade guérit.

Quant à la seconde malade (Obs. 297) la dégénérescence subie par la muqueuse utérine nous faisait une nécessité de modifier notre procédé et de ne laisser que le moins possible de cette muqueuse. C'est pourquoi nous portâmes une ligature

aussi bas que nous le pûmes sur le col utérin, après quoi nous excisâmes toute la portion de l'organe qui était au-dessus des fils. Le moignon fut fixé à l'angle inférieur de la plaie des parois, de la même façon que nous le faisons après l'ablation des fibromes interstitiels de l'utérus. La pièce fut présentée à l'Académie de médecine le jour même de l'opération. Celle-ci fut suivie de succès.

5° Tumeurs solides du mésentère.

Les tumeurs solides du mésentère, surtout lorsqu'elles sont volumineuses, sont de celles que le chirurgien se résoudrait difficilement à attaquer par la gastrotomie s'il lui était possible, dans tous les cas, de se rendre exactement compte du siège et de l'étendue de l'implantation avant d'intervenir. Malheureusement, le diagnostic n'atteint que rarement à ce degré de précision. Dans le seul cas (Obs. 298) de tumeur solide du mésentère auquel nous avons eu affaire pendant la période qui nous occupe, il s'agissait d'un volumineux lipome (12 kil.) formé d'un tissu adipeux si fin et si mou que la tumeur qu'il formait avait au palper la consistance d'un kyste ovarique incomplètement rempli et qu'il présentait une fluctuation fausse mais tellement manifeste que plusieurs de mes collègues avaient cru qu'il s'agissait d'un kyste ovarique opérable. Son gros volume lui avait fait refouler les anses intestinales dans les flancs et tout à fait en arrière, comme cela se voit avec les kystes de l'ovaire. En avant, on avait la tumeur directement sous la main ; sa surface était lisse, unie, très-régulière ; la production morbide était manifestement enkystée. En lisant le résumé de l'opération, on verra avec quelles difficultés l'extraction de cette tumeur nous mit aux prises, comment nous pûmes en triompher par notre méthode de morcellement. Le nombre et l'importance des vaisseaux que nous rencontrâmes, l'étendue des délabrements qu'il nous fallut pratiquer pour arriver à l'entière énucléation de la tumeur, la richesse de la région, théâtre de l'opération, en tissu cellulaire ambiant, n'expliquent que trop comment la septicé-

mie a pu se produire quand cette grande surface a été envahie par l'inflammation.

6° Splénotomie.

La dernière tumeur solide que nous ayons extraite par la gastrotomie est une rate hypertrophiée. Elle était volumineuse et, en tenant compte du sang qui la gorgeait, elle pesait certainement plus de 2 kilogrammes. Nous abordions l'extirpation de cet organe pour la seconde fois et nous avons été assez heureux pour obtenir un autre succès.

Ce qui paraît avoir été jusqu'ici la plus grande préoccupation des chirurgiens qui ont tenté la splénotomie et ce qui, en fait, a été la cause la plus commune de leurs revers, est la production d'hémorrhagies. Or, dans nos deux opérations, nous avons pu nous mettre complètement à l'abri de cette grave complication. Cela tient, croyons-nous, en bonne partie au manuel opératoire que nous avons adopté et à notre appareil instrumental.

Nous ferons remarquer toutefois que nous avons pu varier notre manière de procéder dans l'une et l'autre opération. Dans celle de 1867, nous avions lié les vaisseaux qui traversent le hile de la rate et l'épiploon gastro-splénique entre plusieurs fils d'argent qui, coupés au ras, furent réduits et librement abandonnés dans le ventre avec le moignon séreux qui les portait. Au contraire, chez la malade de l'observation 299, nous procédâmes envers l'épiploon gastro-splénique de la même façon que nous le faisons le plus souvent pour le pédicule d'un kyste ovarique : une double ligature métallique fut portée sur l'épiploon gastro-splénique qu'elle étreignit en deux moitiés. Ces ligatures serrées et arrêtées, la surface du hile épiploïque coupé fut fixée vers l'angle supérieur de la plaie des parois. Ce procédé est-il préférable au premier ? A notre sens, il permet de mieux surveiller la surface de section et, au besoin, d'intervenir facilement et rapidement si une hémorrhagie secondaire venait à se produire. Dans tous les cas, le sang écoulé ne se collecterait pas dans la cavité abdominale et une péritonite consécutive serait plus sûrement évitée.

CONCLUSIONS

Nous terminerons par un examen d'ensemble des 300 gastrotomies que nous avons pratiquées jusqu'au 1er janvier 1878 et qui représentent le résultat complet de notre pratique depuis notre début, en novembre 1864, c'est-à-dire, pendant un peu plus de 13 ans.

Ces 300 gastrotomies ont eu pour but la cure radicale de :

191 *Kystes ovariques*, ayant donné 147 succès et 44 insuccès, soit une moyenne de 77,3 p. 100; — dans ce nombre sont compris 7 *kystes dermoïdes* de la région ovarique qui ont donné 7 succès;

4 *ovariotomies doubles*, 2 succès et 2 insuccès ;

38 *kystes du ligament large*, dont un tiers environ intéressaient en même temps le mésentère : 17 succès; 13 insuccès, soit 56,6 p. 100.

11 *tumeurs du mésentère* se répartissant ainsi d'après leur nature : 5 kystiques, dont une se propageait jusque dans le cul-de-sac du grand épiploon : 2 succès, 3 insuccès; — 1 fibreuse, dont l'extraction fut suivie de guérison ; — 1 lipomateuse et 1 fibro-graisseuse qui présentaient des espaces calcifiés, 2 insuccès ; — 1 d'apparence fœtale et creusée de nombreuses cavités kystiques, guérie ; — 2 de mauvaise nature (encéphaloïde et cysto-sarcome), 2 insuccès.

2 *tumeurs solides occupant la région de l'ovaire :* 1 fibro-cystique compliquée d'une double grossesse extra-utérine, guérison; 1 sarcome médullaire de l'ovaire, insuccès ;

24 *fibromes interstitiels de l'utérus*, ayant nécessité l'hystérotomie : 16 succès, 8 insuccès, soit 66, 6 p. 100 ;

3 *fibromes sous-péritonéaux de l'utérus*, 2 succès, 1 insuccès ;

7 *tumeurs fibro-cystiques de l'utérus* ayant également nécessité l'hystérotomie : 4 succès, 3 insuccès, soit 58 p. 100 ;

3 *tumeurs utéro-cystiques* ayant nécessité l'amputation partielle de l'organe, 3 guérisons ;

1 *amputation de l'utérus* qui avait subi la *dégénérescence embryo-plasti-*

que, son corps hypertrophié représentait une énorme tumeur kystique, guérison;

2 *splénotomies*, l'une pour un kyste de la rate, la deuxième pour une hypertrophie simple, 2 guérisons;

2 tumeurs implantées dans le *cul-de-sac vésico-utérin :* 1 fibreuse, la 2e kydatique, prise pour un kyste ovarique, 2 guérisons;

1 tumeur kystique *au cul-de-sac utéro-rectal*, guérison;

17 tumeurs cancéreuses soit limitées à l'ovaire seul, soit au contraire étendues à tout le péritoine génital; chez quelques malades, presque toute la surface du péritoine paraissait avoir subi la dégénerescence; 2 de ces malades seulement, chez lesquelles l'affection cancéreuse s'était trouvée à peu près limitée à l'ovaire, ont guéri temporairement;

2 incisions exploratrices qui furent suivies de guérison rapide. Les deux malades succombèrent plus tard aux affections qu'elles portaient. L'une, en même temps qu'une abondante ascite, présentait une entéro-péritonite adhésive généralisée ; la seconde, en outre de l'ascite, offrait une adénopathie mésentérique avancée de nature tuberculeuse.

CATALOGUE

DE LA

COLLECTION PARTICULIÈRE DE M. LE Dr PÉAN

A L'HOPITAL SAINT-LOUIS

1

Gomme de la langue.

Observée chez une femme de vingt-sept ans. Tuméfaction limitée sur la moitié gauche de la face dorsale en arrière du V lingual. Petite exulcération sur le bord gauche; saillies papillaires sur le reste de cette face.

2

Gomme du sein gauche (chez une femme).

Siège en arrière et au-dessous du mamelon, peau rougeâtre indiquant une ulcération prochaine au moment où fut prise sa pièce.

3

Fongus malin de la synoviale de l'extenseur commun des orteils.

Cette tumeur, développée chez un jeune homme de vingt ans, fut enlevée une première fois avec la gaîne aux dépens de laquelle elle s'était développée. Elle récidiva et nous dûmes faire l'amputation de Chopart. Malgré cela une nouvelle récidive nécessita l'amputation de la jambe au tiers inférieur. — La pièce a été moulée après la première récidive, la coupe de ce pied après la deuxième récidive est au n. 37. La tumeur est fongueuse, lobulée, elle occupe toute la largeur du pied. (Clin. de 1876. Obs. CXVII, p. 104.)

4

Papillome ulcéré du talon droit.

Développé depuis quatre ans chez une femme de soixante-neuf ans. On voit que la tumeur était recouverte par une ulcération arrondie et qu'elle était séparée du tissu graisseux sous-cutané par une plaque scléreuse épaisse d'un centimètre. (Clin. de 1876. Obs. CXVI, p. 104.)

5

Chancre induré de l'aile du nez et de la joue gauche.

Large ulcération à bord inféro-externe exubérant et saillant.

6

Carcinome médullaire du sein gauche.

Enlevé chez une femme de cinquante-deux ans. La pièce de droite montre :

1° que le mamelon est étalé, élargi ; 2° que la peau est parsemée de plaques rouges et chagrinées; 3° que la mamelle est peu déformée, bien que la tumeur l'ait envahie presque en totalité.

La pièce de gauche montre la coupe de la même tumeur creusée à son centre d'une petite cavité.

7

Papillome étalé du médius gauche. (Face dorsale.)

Plaque peu saillante occupant la première et la deuxième phalange, et empiétant sur les deux faces latérales, recouvrant complètement la première articulation phalangienne.

8

Hématocèle ancienne de la tunique vaginale.

On voit à la partie supérieure l'hématocèle et plus bas le testicule et l'épididyme.

9

Cancer de la face dorsale de la langue.

Pièce moulée après la mort. Large ulcération à fond noirâtre ayant détruit toute la moitié postérieure de la langue.

10

Mycosis du gland et du prépuce.

11

Fibro-lipome de l'ovaire gauche.

La pièce montre les rapports de cette grosse tumeur avec l'utérus, le ligament large et l'épiploon qui lui adhèrent sur toute sa surface supéro-externe. On voit qu'elle part de la corne de l'utérus qui est abaissé et en antéflexion. A côté de la pièce est une coupe de la tumeur.

12

Déformation de la main droite consécutive à une synovite chronique de la gaîne de l'extenseur commun des doigts. [PLATRE.]

Auriculaire volumineux et irrégulier.

13

Coupe médiane d'un utérus enflammé.

Cette coupe, faite sur la face antérieure de l'utérus au niveau de la ligne médiane, montre une hypérémie notable de la paroi avec exsudation sanguine dans la cavité du corps. La lèvre postérieure du col est épaissie et présente une coloration rouge brunâtre. Les ligaments larges du même côté sont légèrement hypérémiés. L'extrémité de la trompe gauche est vascularisée.

14

Déformation de la main droite produite par des kystes synoviaux des extenseurs et des fléchisseurs des doigts. [PLATRE.]

Saillie dorsale prononcée ; disparition du sillon palmaire séparant les éminences thénar et hypothénar.

14 *bis*

Main gauche du malade dont la main droite est figurée par la pièce n° 14. [PLATRE.]

Dernières phalanges du pouce, de l'annulaire et de l'auriculaire volumineuses. Flexion permanente des doigts.

15

Déformation de l'épaule droite consécutive à une luxation sous-glénoïdienne. [PLATRE.]

Cette luxation datait de trois semaines; elle était consécutive à une chute sur la paume de la main. (Clin. de 1875, p. 6. Tabl. Obs. III.)

16

Déformation de la main droite consécutive à des synovites suppurées des gaînes des extenseurs et des fléchisseurs. [PLATRE.]

Plusieurs cicatrices sur l'avant-bras.

17

Épithélioma limité du bord externe du talon gauche.

Tumeur muriforme rouge et surmontée de saillies papilliformes.

18

Épithélioma ulcéré du talon droit.

Développé depuis un an chez un homme de cinquante-sept ans. Cette tumeur récidiva six mois après avoir été enlevée (Voy. Pièce n. 45). Large ulcération arrondie, bourgeonnante, occupant les trois quarts externes du talon. (Clin. de 1875. Obs. DLXXX, p. 621-622.)

19

Déformation du genou produite par une tumeur blanche. [PLATRE.]

Observée chez un jeune homme de dix-huit ans; elle datait de deux ans et avait donné lieu à une suppuration profuse accompagnée d'un état cachectique avancé. (Clin. de 1876-77. Obs. CXV, p. 103.)

20

Déformation de la paroi abdominale antérieure produite par une hernie inguinale droite. [PLATRE.]

21

Épithélioma ulcéré des téguments de la jambe gauche.

Tumeur limitée arrondie fongiforme de la moitié inférieure et interne de la jambe gauche.

22

Vessie perforée par un crayon introduit volontairement par l'urèthre.

Ce corps étranger produisit immédiatement des accidents de péritonite.

aiguë, on dut l'extraire par la taille périnéale. (Clin. de 1875, p. 121-122. — Clin. de 1876, p. 121-122.)

23

Déformation de la joue produite par un lipôme sous-cutané.

Développé chez une jeune fille de vingt ans, produisant une saillie diffuse sans limites précises vers l'angle de la mâchoire inférieure gauche. (Clin. de 1876-77, p. 78-79. Obs. XXV.)

24

Épithélioma papilliforme ulcéré de la verge.

Développé depuis assez longtemps chez un homme de quarante-sept ans. — Gland, prépuce, corps caverneux en grande partie détruits. — Ganglions inguinaux pris. (Clin. de 1876, p. 96. Obs. LXXXI.)

25

Déformation du dos produite par un fibro-lipome. [Platre.]

Observé chez une femme de soixante-deux ans. (Clin. de 1876. Obs. LXXVI, p. 93-94.)

26

Fistule salivaire parotidienne.

Tumeur pré-auriculaire saillante avec un orifice par lequel s'écoule la salive à sa partie inférieure.

27

Coupe du pied représenté par la pièce n° 3.

On voit que la tumeur pénétrant en avant de l'astragale a gagné la face plantaire.

28

Déformation de la joue gauche consécutive à une nécrose de la branche montante du maxillaire inférieur.

Pièce prise chez un enfant de six ans. On voit une petite ulcération en arrière au niveau de l'angle de la mâchoire ; les téguments ont conservé leur coloration normale.

29

Hypertrophie et sclérose du testicule droit consécutives à une orchite chronique.

Tumeur enlevée chez un homme de trente-neuf ans; elle avait mis trois mois à se développer. La pièce montre que la tunique vaginale était fortement hypertrophiée, qu'elle adhérait peu au testicule, que l'épididyme coupé par le milieu présentait une lésion analogue à celle du testicule. (Clin. de 1876. Obs. LXXIX.)

30

Déformation de la joue droite consécutive à une nécrose du maxillaire inférieur.

Pièce prise chez un enfant de huit ans; deux cicatrices fistuleuses sur la joue et à la région parotidienne.

60 *bis*

Épithélioma du maxillaire inférieur.

Développé en cinq mois chez un homme de soixante-dix-huit ans. La pièce montre que la tumeur, saillante au niveau de l'arcade dentaire, a pris la place des dents correspondantes, qu'elle s'est propagée à la muqueuse et qu'elle est surmontée d'une ulcération arrondie et à bords renversés. Le plâtre représente la face. (Clin. de 1875. Obs. CCXXX, p. 340-341.)

61

Calcul vésical. [Pièce naturelle.]

Extrait par la taille prérectale chez un homme de soixante ans.

62

Crayon introduit volontairement dans la vessie. [Pièce naturelle.]

Chez une femme. A été extrait par l'urèthre.

63

Pustule maligne de l'avant-bras gauche.

Apparue depuis huit jours chez une femme de cinquante-trois ans, cuisinière de son état. La tumeur siégeant sur la face dorsale de l'avant-bras, à trois centimètres au-dessus de l'articulation radio-carpienne, présente au sommet une escharre ronde de trois centimètres de diamètre. Tout autour on voit des vésicules qui reposaient sur une base indurée. (Clin. de 1875. Obs. DXXXIII, p. 582-583.)

64

Épithélioma tubulé ayant détruit les os propres du nez et s'étant propagé au sac lacrymal du côté droit et à la muqueuse de la fosse nasale correspondante.

Cette tumeur était apparue chez un homme de vingt-cinq ans, six mois avant l'époque où fut fait le moule. Elle n'avait produit à son début que de l'épiphora. La pièce montre la partie saillante et la déformation de la paupière qu'elle avait produite. (Clin. de 1875. Obs. CCXXVIII, p. 338-339.)

65

Chancre de la lèvre supérieure.

Pièce prise chez un homme de vingt-sept ans. Ulcération rouge, à fond blanchâtre et déprimé, occupant la moitié droite de la lèvre. Ce même malade avait de plus une syphilide ulcéreuse de la face externe du bras droit montré par la pièce n° 65 *bis*.

65 *bis*

Syphilide ulcéreuse du bras droit.

Développée chez le malade ayant le chancre de la lèvre figuré par la pièce n° 65.

66

Flexion de la main droite consécutive à une paralysie du nerf radial a frigore? [Plâtre.]

67

Ulcération limitée de la voûte palatine consécutive à une tumeur maligne du maxillaire supérieur.

68

Ankylose et déformation du genou gauche consécutives à une tumeur blanche. [PLATRE.]

Le malade avait eu cette tumeur blanche à l'âge de vingt-cinq ans; il était entré à l'hôpital pour un mal perforant plantaire de cause mécanique, figuré par la pièce n° 68 *bis*; l'affection articulaire avait donné lieu à un pied-bot varus équin.

68 *bis*

Ulcération sus-malléolaire, gangrène commençante des orteils.

Cette lésion était survenue spontanément chez la malade ayant une déformation du genou, figurée par la pièce n° 68.

69

Éléphantiasis de la jambe gauche. [PLATRE.]

Pièce prise chez un homme de trente-trois ans dont la jambe droite était saine.

70

Déformation du cou déterminée par un lipome de la région sterno-mastoïdienne gauche. [PLATRE.]

Cette tumeur, développée chez un homme de cinquante ans, avait débuté cinq ans auparavant, un peu au-dessous du lobule de l'oreille. Sa longueur dans le sens vertical est de quarante-deux centimètres, sa circonférence de vingt-cinq; elle pesait aussitôt après l'ablation 5 kilog. 450 grammes. (Clin. de 1875. Obs. DI, p. 554-555.)

71

Séquestre syphilitique de la voûte du crâne. [PIÈCE NATURELLE.]

Elimination favorisée par des trépanations répétées.

72

Déformation de l'extrémité inférieure de la jambe gauche par une fracture sus-malléolaire. [PLATRE.]

73

Flexion cicatricielle permanente de l'auriculaire de la main droite. Aplatissement et extension permanente de l'annulaire. [PLATRE.]

74

Synovite suppurée du médius de la main droite.

Téguments plus rouges sur la face dorsale que sur la face palmaire. Un petit orifice que l'on voit sur la première montre que la maladie était arrivée à la suppuration.

APPENDICE

CATALOGUE DE LA COLLECTION PARTICULIÈRE DE M. PÉAN

AU MUSÉE DE L'HOPITAL SAINT-LOUIS.

INTRODUCTION

Notre collection commencée au 1er janvier 1873, en même temps que notre enseignement à l'hôpital Saint-Louis, était destinée, à son origine, à lui servir de commentaire, et à conserver pour nos élèves et nos auditeurs l'aspect et les caractères cliniques des affections que nous avons eu à traiter. Pendant trois ans, l'exiguité du local dont nous disposions ne nous a pas permis de lui demander d'autres services. Enfin grâce à la bienveillance de l'administration et à l'intelligente initiative de M. Fairmaire, directeur de Saint-Louis, nous avons obtenu un certain nombre de vitrines dans la nouvelle salle affectée aux belles collections dermatologiques de l'hôpital. Cette circonstance nous obligeait virtuellement à modifier la manière de procéder que nous avions suivie jusqu'alors. Comme les pièces ne venaient sous les yeux du public qu'à de rares intervalles, lorsque nous en avions besoin dans le cours de nos leçons ou pour les faire reproduire par la gravure, nous nous étions contenté de leur donner un numéro d'ordre accompagné d'une indication sommaire qui nous permît de remonter à l'observation à laquelle elles correspondaient. Cet

état de choses fut maintenu à notre grand regret pendant près d'un an après leur translation. Occupé à la publication de nos leçons de 1876, nous n'avions pu jusque-là les cataloguer méthodiquement et en indiquer la provenance. Enfin nous nous sommes mis à ce travail, assez long par lui-même puisque la collection comprenait au 1er décembre 1878, 379 numéros, sans compter les *bis* qui correspondent à des affections multiples observées chez le même malade.

Nous nous sommes demandé tout d'abord si nous suivrions pour le classement des pièces le même ordre que pour celui de nos observations. La chose semble rationnelle, mais elle est en réalité peu pratique. Notre collection augmente de jour en jour, et avec l'espace dont nous disposons actuellement, il nous eût été impossible de réserver des places dans chaque groupe pour les additions journalières ou mensuelles ; de sorte que l'ordre, très méthodique au 1er décembre 1878, eût cessé de l'être au 1er janvier 1879. Nous nous sommes donc contenté d'un arrangement artificiel, et nous avons conservé les anciens numéros qui correspondent assez exactement à l'ordre chronologique d'après lequel les pièces ont été faites. Deux tables placées à la fin de ce catalogue suppléent à l'insuffisance du classement. La disposition de la première est calquée sur celles de nos volumes de cliniques. Avec elle on pourra toujours retrouver sans la moindre difficulté, les numéros des pièces qui répondent à tel ou tel groupe. Une seconde par ordre alphabétique lui sert d'adjuvant. Si, par exemple, une personne s'intéresse aux *tumeurs blanches*, en se reportant à ces deux mots, elle arrivera en quelques minutes aux numéros de la collection qui en figurent.

Toutes ces pièces sont de trois espèces. Il y a : 1° 10 pièces naturelles ; 2° 131 moulages en plâtre ; 3° 247 pièces coloriées ; 243 ont été faites par M. Baretta, et 4 par M. Jumelin. Les secondes ont été prises surtout pour les affections intéressantes au point de vue morphologique : attitudes vicieuses, déformations, monstruosités. Nous n'avons pas à insister sur l'exactitude de leurs détails, il nous suffit de dire qu'elles

sont de M. Baretta. Quant à la troisième espèce, nous n'avons plus à y revenir.

Les personnes que la chirurgie intéresse trouveront, nous l'espérons, de nombreux matériaux pour leurs travaux dans cette collection.

Un dernier avis : la place faisant défaut, les plâtres sont dans des vitrines à part, et toujours d'après l'ordre du catalogue. Lorsqu'un numéro porte la mention PLATRE, il est inutile de le chercher à côté des pièces coloriées ; dans ces cas, les gardiens du musée indiquent avec la plus grande obligeance, l'armoire dans laquelle il se trouve afin d'éviter tout tâtonnement. Ce catalogue, du reste, n'est point définitif : nous ajouterons chaque année unsupplément pour les nouvelles pièces. C'est assez dire qu'il est perfectible. Quoiqu'il en soit, nous le présentons avec confiance au public, persuadé qu'il accueillera avec bienveillance une tentative due tout entière à l'initiative privée et destinée à établir dans un de nos grands hôpitaux une collection de pièces chirurgicales moins nombreuses, mais visant le même but que celles que l'on rencontre dans presque toutes les écoles de médecine et même les sociétés savantes de l'étranger.

31

Papillome ulcéré de la commissure labiale droite.

Développé depuis plusieurs mois chez un homme de quarante-neuf ans. Cette tumeur empiète sur la moitié externe de la lèvre supérieure et sur le tiers de la lèvre inférieure. Les parties extérieures sont recouvertes de croûtes noirâtres ; les excroissances papilliformes sont faciles à voir dans les portions les plus internes. (Clin. de 1876. Obs. XX, p. 77.)

32

Ulcération scrofuleuse de la lèvre supérieure.

Développée chez une femme de trente-trois ans. Arrondie, à fond blanc-jaunâtre, à bords taillés à pic, siégeant à droite ; petites cicatrices blanches sur le reste de la face.

33

Chancre induré de la mamelle gauche.

Observé chez une femme de vingt-trois ans. Il datait de deux mois au moment où il fut moulé ; il siège à un centimètre au-dessus du mamelon. Il y avait, en même temps que lui, des plaques muqueuses vulvaires et anales. Ulcération sus-mamelonnaire à bords blanchâtres et peu saillants. Roséole de voisinage.

34

Chancre de la lèvre inférieure.

Petite ulcération médiane peu saillante à bords noirâtres.

35

Ulcération tuberculeuse de la pointe de la langue.

Développée chez un homme de vingt-huit ans. Fond blanc, tomenteux, bords rouges et peu saillants.

36

Épithélioma ulcéré de la région sterno-mastoïdienne gauche.

Développé chez un homme de soixante et onze ans. Début, trois ans auparavant, par une papule lenticulaire qu'il enleva à plusieurs reprises avec les ongles. La pièce montre que l'ulcération, à bords taillés à pic, s'étend en haut jusqu'à 5 centimètres de l'apophyse mastoïde ; elle est longue de 8 centimètres et non saillante.

37

Séquestre invaginé de l'humérus. [PIÈCE NATURELLE.]

Donné par M. le Dr Prengrueber, interne du service en 1876.

38

Cicatrice ombilicale de forme rare.

Pas de dépression ni de saillie.

39

Rocher atteint d'ostéite raréfiante. [PIÈCE NATURELLE.]

(Clin. de 1876. Obs. CXXXVI, p. 447-448.)

40

Mal perforant du pied droit. — Ecchymose plantaire du pied gauche.

Pièces prises chez un homme de cinquante-sept ans, atteint de délire alcoolique. — A droite, ulcère perforant à larges rebords épidermiques siégeant sous le gros orteil ; épiderme soulevé, et au-dessous du talon exulcération entourée d'une large plaque ecchymotique. Du côté gauche, ecchymose et soulèvement de l'épiderme.

41

Nœvi materni de la main et du pied.

Pièce prise chez un jeune homme de seize ans ayant des tumeurs analogues sur le tronc. Toutes sont congénitales. Plus de nœvi sur la face palmaire que sur la face dorsale des mains. Ulcération serpigineuse à fond blanc, bords arrondis du gros orteil et du bord interne du pied droit. (Clin. de 1875, p. 426-427. Obs. CCCXXXVI.)

42

Gomme ulcérée de l'aile gauche du nez et de la joue.

Large ulcération à bords taillés à pic et entourée d'un cercle rougeâtre.

43

Fracture comminutive du fémur et de l'asiliaque. [Pièce naturelle.]

44

Cancer du maxillaire supérieur. Ulcération consécutive de la voûte palatine.

Tumeur développée depuis neuf mois chez une femme de cinquante-cinq ans. Enlevée au bout de trois mois. Récidive deux mois plus tard. Inopérable au moment où fut prise la pièce. (Clin. de 1875, p. 339-340. Obs. CCXXIX.)

45

Calcul tétraédrique à noyau de cystine. [Pièce naturelle.]

Extrait par la taille prérectale chez un jeune homme de dix-huit ans. (Clin. de 1875. Obs. XIII, p. 116-117, fig. 24.)

46

Tumeurs blanches des deux genoux.

Ces deux pièces viennent d'un homme de vingt-sept ans mort phthisique. L'affection articulaire était survenue spontanément dix-huit mois auparavant.

La pièce de droite montre l'extrémité articulaire du fémur dénudée; l'os est rouge, peu altéré; on voit sur son extrémité articulaire que le cartilage est en grande partie détruit.

Du côté du tibia et de la rotule, les lésions sont analogues, mais moins avancées.

Sur la pièce de gauche les lésions sont moins avancées ; on remarquera seulement la teinte des cartilages articulaires, jaunes dans toute leur étendue, sauf sur la moitié droite de la tête du tibia où la synoviale est rougeâtre. (Clin. de 1875, p. 378. Tab. XXXVIII. Obs. CCLXXXVI.)

47

Épithélioma du cuir chevelu enté sur un kyste sébacé enflammé et suppuré.

Tumeur observée chez une femme de soixante-deux ans qui portait depuis son enfance de nombreuses loupes du cuir chevelu. L'inflammation et la dégénérescence épithéliale de la tumeur actuelle dataient de dix mois; elles s'étendaient aux os sous-jacents. (Clin. de 1875, p. 328-329. Obs. CCXXI.)

48

Épithélioma ulcéré et végétant du talon droit.

Observé chez un homme de soixante-treize ans. A débuté, il y a cinq ans, sous forme d'un durillon qui s'est enflammé. Depuis six mois cette tumeur était devenue douloureuse et avait donné lieu à des hémorrhagies. Du volume du poing, elle présente une large ulcération limitée par des îlots d'épiderme blanchâtres. (Clin. de 1875, p. 620-21. Obs. DLXXIX.)

49

Coude et avant-bras droit du malade dont l'index est figuré par la pièce n° 49 *bis*. [Platre].

49 *bis*

Dactylite et synovite tendineuses de l'index gauche.

Survenue après une morsure de chat. Ce malade eut, en outre, une lymphangite suppurée de l'avant-bras qui nécessita des incisions dont on peut voir les cicatrices sur la pièce n° 49. (Clin. de 1875. Obs. XXII, p. 195-96.)

50

Chancre de la lèvre inférieure.

Observé chez une jeune fille de vingt-deux ans; ulcération recouverte d'un vernis blanchâtre et occupant toute la moitié gauche de la lèvre.

51

Déformation du bras produite par un chondrome lobulé développé sur le trajet du radial. [Platre.]

Observée chez une femme de quarante-huit ans. La tuméfaction du bras était devenue appréciable depuis deux ans. (Clin. de 1875, p. 579 580. Obs. DXXX.)

52

Face déformée par une tumeur à myéloplaxes de la moitié gauche du maxillaire inférieur. [Platre.]

Développée depuis six mois chez un jeune homme de seize ans. (Clin. de 1875. Obs. CCXXVII, p. 337.)

53

Déformation de la main droite consécutive à un rhumatisme articulaire chronique. [Platre.]

Nodosités d'Heberden.

54

Main en griffe avec développement anormal et coloration noire des ongles. [PLATRE.]

54 *bis*

Auriculaire de la main figurée par le n° 54.

55

Onyxis syphilitique des deux pouces.

Apparu depuis deux mois chez un jeune homme de vingt-cinq ans qui avait eu les accidents primitifs de la syphilis quatre ans auparavant. L'ongle du pouce droit est presque complètement tombé. Exulcération sous-unguéale profonde des deux côtés. (Clin. de 1875. Obs. DXLI, p. 589.)

56

Déformation de la joue droite consécutive à une adénite aiguë des ganglions parotidiens. [PLATRE.]

Affection développée spontanément quinze jours auparavant chez un homme de trente-deux ans. (Clin. de 1875. Obs. CDLXXXIX, p. 547-548.)

57

Papillome ulcéré de la langue.

Forme épidermique de l'hypertrophie papillaire de la langue. Tumeur d'aspect insidieux, prise pour un épithélioma jusqu'au moment de l'examen microscopique. Apparue il y a neuf ans chez la malade alors âgée de trente ans. Langue déformée; ulcération profonde médiane. Saillies papilliformes, croûte psoriasique en arrière. (Clin. de 1875. Obs. CCCXXXIII, p. 419-420.)

58

Déformation de la face produite par un épithélioma des ganglions sous-maxillaires et sterno-mastoïdiens. [PLATRE.]

59

Déformation de la face produite par un épithélioma des ganglions sous-maxillaires. [PLATRE.]

Sept mois auparavant, le malade alors âgé de quarante ans, avait eu un épithélioma limité de la lèvre inférieure qu'on détruisit par la ligature. Au bout de deux mois la récidive se fit dans le ganglion sus-hyoïdien médian, et un peu plus tard les ganglions sterno-mastoïdiens furent envahis. (Clin. de 1875. Obs. CDLXXVI, p. 538.)

60

Déformation de la face produite par le cancroïde du maxillaire inférieur dont les détails sont montrés par la pièce n° 60 *bis*. [PLATRE.]

75

Rétraction de l'aponévrose palmaire de la main gauche. [PLATRE.]

Bride au niveau du petit doigt.

76

Eczéma corné plantaire.

Deux croûtes épaisses à l'extrémité des métatarsiens et sous le talon. Crevasse profonde sous ce dernier.

76 *bis*

Pied droit du malade dont le pied gauche est figuré par la pièce n° 76. [PLATRE.]

Crevasse au milieu du talon, difformité de l'ongle du gros orteil.

77

Ankylose et déformation du genou droit. [PLATRE.]

Ce malade eut à vingt-cinq ans une tumeur blanche qui guérit par ankylose en laissant à sa suite la déformation que présente la pièce ; (subluxation du tibia en arrière) ; depuis il a eu une fracture des deux os de la jambe au tiers inférieur. Le pied a pris une attitude vicieuse (pied équin), et depuis trente mois il a sous le talon un mal perforant figuré sur la pièce colorée portant le n° 77 *bis*. (Clin. de 1875. Obs. DLXXXIII, p. 628.)

77 *bis*

Déformation du pied gauche et ulcération mécanique du deuxième orteil.

Pied équin. Gros orteil ayant l'aspect d'une masse informe. Phalange du deuxième orteil fléchie à angle droit et de dehors en dedans sur la première. Troisième orteil volumineux. Les deux autres, sensiblement normaux. Ulcération irrégulière sur la face inféro-externe du deuxième orteil. (Voy. pièce n° 77.)

78

Ulcère variqueux de la face dorsale de la cuisse gauche.

Petite ulcération siégeant un peu au-dessus de la limite supérieure du creux poplité et entourée d'une large zone violacée. Le même malade avait une asphyxie locale des deux mains. On voit sur la pièce que les doigts présentant une coloration rosée sont ulcérés au niveau de leur pulpe.

79

Coupe d'un testicule droit tuberculeux.

Enlevé chez un homme de trente-cinq ans, malade depuis quatre ans. Augmentation considérable du volume du testicule. Le grand diamètre vertical mesure 10 centimètres. Sur plusieurs lobes, on voit des foyers caséeux ; plus bas, deux zones d'infiltration, dont l'une est très étendue. (Clin. de 1875. Obs. CDXXIX, p. 505.)

80

Fistules lacrymales des deux côtés.

Consécutives à deux dacryocystites aiguës développées il y a six mois chez un homme de quarante-quatre ans, syphilitique. (Clin. de 1875. Obs. CCCXII, p. 397.)

81

Papillome lingual à forme vasculaire.

Apparu pendant l'enfance chez une jeune fille âgée de vingt-quatre ans au moment où fut pris le moule. Petite tumeur limitée de la moitié gauche de la langue à la surface de laquelle on voit des gouttelettes de sang. (Clin. de 1875, p. 11-12, fig. 2 et 2 *bis*.)

82

Congélation des extrémités des doigts des deux mains.

Moule pris soixante-douze heures après l'accident. Vésicules et plaques noirâtres de la pulpe des quatre derniers doigts. (Clin. de 1875. Obs. DXLI, p. 588.)

83

Congélation du pied droit.

L'accident datait de huit jours, au moment où fut pris le moule. Tous les orteils sont en voie d'élimination.

84

Déformation du bras droit produite par un lipome sous-cutané. [PLATRE.]

La tumeur était apparue depuis douze ans sur la face antéro-externe du bras, la malade avait alors trente-trois ans. (Clin. de 1875. Obs. DXXVIII, p. 578-579.)

85

Ulcération syphilitique de la région sus-hyoïdienne. [PLATRE.]

Lésion observée chez le même malade que la gomme de la langue, figurée par la pièce n° 85.

85 *bis*

Gomme de la langue.

Arrivée à cette période en l'espace d'un an. Accidents primitifs datant de trente ans. Extrémité antérieure de la langue fortement épaissie. Tumeur à bords blancs, à ulcération transverse occupant la face inférieure de la langue et la voûte palatine. Ce malade avait une autre ulcération dans la région sus-hyoïdienne, figurée par la pièce n° 85 *bis*. (Clin. de 1875. Obs. LXXXIX, p. 230.)

86

Perforation de la voûte palatine.

Le malade, qui avait vingt-deux ans au moment où fut pris le moule, avait eu à treize ans une ostéite suppurée de la voûte palatine. La pièce montre

la perforation et la déviation concomitante du voile du palais. (Clin. de 1875. Obs. CCCLVI, p. 435.)

87

Déformation du pouce de la main droite consécutive à la fracture de la deuxième phalange.

88

Gommes ulcérées de la lèvre supérieure et de la joue droite.

Arrivées en l'état montré par la pièce dans l'espace de un mois. Accidents primitifs dix ans auparavant. La lèvre supérieure est en partie recouverte par une croûte noire. (Clin. de 1875, fig. 14, p. 55-56.)

89

Testicule tuberculeux.

Enlevé chez un homme de trente-sept ans, amputé deux ans auparavant pour une tumeur blanche de l'articulation tibio-tarsienne gauche. L'albuginée, rompue en plusieurs points, donnait passage à des masses suppurantes assez abondantes.

90

Déformation du poignet droit produite par un kyste synovial de la gaîne des extenseurs des doigts. [PLATRE.]

Observé chez une fille de dix-huit ans.

91

Eléphantiasis de la paupière supérieure droite.

Le malade, âgé à ce moment de vingt-deux ans, avait depuis l'âge de six ans une asymétrie marquée des deux paupières; une première opération faite trois ans avant son entrée à Saint-Louis n'avait pu arrêter la marche de la maladie. (Clin. de 1875, leçon V, p. 41 et suiv.)

92.

Déformation de la paroi abdominale produite par un sarcome fasciculé du voisinage de l'épine iliaque gauche. [PLATRE.]

Tumeur développée depuis deux mois chez un sergent de ville, âgé de quarante-huit ans. (Clin. de 1875. Obs. DXVII, p. 567 et suiv., fig. 39.)

93

Déformation de la moitié gauche du cou produite par une adénite suppurée des ganglions sterno-mastoïdiens profonds. [PLATRE.]

94

Polype muqueux de la fosse nasale gauche saillant au dehors.

Cette tumeur avait débuté dès la première enfance, la malade avait quinze ans au moment où elle fut moulée. La pièce montre qu'elle avait produit un élargissement marqué de la moitié gauche du nez, de l'épiphora et de la conjonctivale du même côté, avec une petite exulcération vers la limite inférieure de la paupière. (Clin. de 1875. Obs. CCCXXXI, p. 412 et suiv., fig. 35.) Voir en outre les considérations qui font suite à cette observation.

95

Déformation de la moitié gauche de la face consécutive à un kyste sébacé de la région parotidienne. [PLATRE.]

Tumeur ayant débuté, il y a cinq ans, chez un homme âgé à cette époque de cinquante-trois ans.

96

Déformation du cou produite par un abcès froid sus-hyoidien. [PLATRE.]

Tumeur développée depuis six mois chez un homme de quarante ans, ayant eu antérieurement des hémoptysies. Ces deux collations purulentes avaient pour origine une carie limitée de l'os hyoïde.

97

Vice de conformation de la main droite. [PLATRE.]

Le pouce était remplacé chez ce petit malade (deux ans) par un doigt à développement imparfait. La troisième phalange était en partie atrophiée, et le squelette des deux premières faisait en partie défaut.

98

Déformation de la main droite consécutive à une fracture de l'annulaire et de l'auriculaire. [PLATRE.]

99

Déformation du poignet droit, produite par un kyste à grains riziformes de la gaîne du fléchisseur commun des doigts. [PLATRE.]

99 *bis*

Déformation du poignet et de la main gauche produite par un kyste à grains riziformes de la gaîne de l'extenseur propre du petit doigt. [PLATRE.]

Main gauche du malade dont la main droite est figurée par la pièce n° 99.

100

Déformation produite par un fibrome de la paroi abdominale. [PLATRE.]

Cette tumeur, développée chez une femme de trente-trois ans depuis deux ans, intéressait la peau et la plus grande partie du muscle grand droit, elle avait envahi la paroi dans toute son épaisseur et adhérait au péritoine.

101

Déformation du genou droit consécutive à une fracture de la rotule. [PLATRE.]

L'écartement des fragments était peu considérable. Au moment où le moule fut pris, la fracture datait de treize jours. (Clin. de 1875. Obs. CCXIV. p. 319.)

102

Mal perforant plantaire du côté gauche.

Chez un diabétique. Ulcération arrondie et à bourrelet épidermique au niveau de l'extrémité inférieure du cinquième métatarsien. Chute de l'épiderme de toute la face dorsale du pied et ulcération à bords taillés à pic, correspondant à l'ulcération plantaire.

103

Kyste dermoïde du front. [PLATRE.]

Pièce prise chez une jeune fille de vingt et un ans; la tumeur siège dans l'espace inter-sourcilier.

104

Déformation du cou-de-pied consécutive à une arthrite sèche de l'articulation tibio-tarsienne droite. [PLATRE.]

105

Déformation du poignet droit à la suite de fractures simultanées des deux radius. [PLATRE.]

Difformité peu marquée. Ces fractures ont eu lieu dans une chute sur la paume des mains dans le cours d'exercices gymnastiques. Pour la déformation du poignet gauche, voir le n° 106. (Clin. de 1875. Obs. CCXI, p. 317.)

106

Déformation du poignet gauche à la suite de fracture simultanée des deux radius. [PLATRE.]

Voy. pièce n° 105. Dos de fourchette très prononcé.

107

Kyste dermoïde du front.

Développé sur la ligne médiane à deux travers de doigt de la racine du nez.

108

Déformation de la cuisse gauche produite par un sarcome kystique. [PLATRE.]

Cette tumeur, observée chez une femme de quarante-huit ans, a mis six ans à atteindre le volume que montre la pièce. Elle nécessita la désarticulation de la cuisse. Le poids total du membre était de 16 kilogrammes. (Clin. de 1875, leçon XII. Obs. XIV, p. 129 et suiv.)

109

Mélanome du talon gauche.

Tumeur d'un violet noirâtre, lobulée, ulcérée, du volume du poing, n'empiétant pas sur la plante du pied. Plusieurs plaques mélaniques dans le voisinage.

110

Déformation du bord externe de la main droite. [PLATRE.]

Bourgeons arrondis vers la naissance de l'auriculaire. Perte d'un doigt surnuméraire amputé pendant l'enfance.

111

Rate hypertrophiée.

Enlevée, le 25 avril 1876, chez une femme de vingt-quatre ans, et moulée au bout de vingt-quatre heures. Une partie du sang contenu dans ses vaisseaux s'est déjà écoulée. Son poids était de 1,125 grammes. (Voir pour l'observation complète : Barrault, *De la splénotomie*. Thèse de Paris, 1876, p. 39-40.)

112

Vice de conformation des deux genoux. [PLATRE.]

Genoux en dedans. (Clin. de 1875. Obs. DLIX, p. 604-605.)

113

Déformation du genou consécutive à une rupture partielle du tendon rotulien. [PLATRE.]

La lésion a été produite par un coup de pied de cheval. Le moule a été pris trois jours après l'accident. (Clin. de 1875. Obs. DLX, p. 605-606.)

114

Mal perforant plantaire.

Apparu depuis six semaines chez un homme de trente-huit ans. Un durillon existait au niveau de l'extrémité postérieur du cinquième métatarsien. Il s'enflamma et donna lieu à l'ulcère que montre la pièce. Ulcération ronde de la largeur d'une pièce de 50 cent., sous le gros orteil droit. — Tache rouge au point correspondant du gros orteil gauche. (Clin. de 1875. Obs. DLXXXV, p. 628.)

115

Déformation du pied gauche, déviation en dehors du gros orteil. Flexion des autres. Mal perforant plantaire. [PLATRE.]

115 *bis*

Pied droit du malade dont le pied gauche est figuré par le n° 115 [PLATRE.]

Pied creux.

116

Déformation du pied droit consécutive à une tumeur blanche médio-tarsienne. [PLATRE.]

Disparition de la voûte plantaire. Exulcérations visibles sur la face dorsale œdématiée.

117

Déformation du poignet droit produite par un kyste à grains riziformes de la gaine de l'extenseur commun. [PLATRE.]

118

Déformation du poignet gauche produite par un kyste à grains riziformes de la gaîne de l'extenseur commun des doigts. [PLATRE.]

(Clin. de 1875. Ob . DXXXVIII, p. 586.)

119

Déformation de la face antérieure du poignet gauche produite par un kyste à grains riziformes du fléchisseur superficiel des doigts. [PLATRE.]

120

Épithélioma ulcéré de l'extrémité antérieure du nez.

Développé depuis dix mois chez un homme de quatre-vingt-six ans. — Ulcération profonde, à bords renversés. Vascularisation des téguments voisins. (Clin. de 1875. Obs. CDLXXII, p. 536.)

121

Gangrène spontanée du cinquième orteil du pied droit.

Pièce prise chez un homme de soixante et onze ans, malade depuis six semaines. Plaques de sphacèle sur la face dorsale du même pied; teinte violacée du pied gauche; plusieurs durillons qui semblent près de s'ulcérer, déviation et chevauchement des orteils du même côté.

122

Gomme multiple sur le trajet du sterno-mastoïdien. [PLATRE.]

Femme de trente-huit ans. Plusieurs tumeurs de même nature se sont ulcérées et ont laissé à leur place des cicatrices et par suite un torticolis.

123

Renversement cicatriciel de la lèvre supérieure en haut. [PLATRE.]

Lésion observée chez un homme de vingt-sept ans et consécutive à une syphilide ulcéreuse. (Clin. 1875, fig. 17, p. 62.)

124

Gomme de la langue.

Accidents primitifs de la syphilis cinq ans avant le moulage de cette tumeur, qui date elle-même de trois ans et demi. Le malade était un homme de quarante-huit ans. Saillie vers la pointe et sur la moitié droite. Éminence papillaire séparée par de profonds sillons sur le reste de la face dorsale (psoriasis syphilitique.) (Clin. de 1875. Obs. LXXXVIII, fig. 32, p. 229-30.)

125

Déformation de la main droite due à un lipome profond. [PLATRE.]

Enfant de trois ans. (Clin. de 1875, leçon XIII. Obs. XVI, p. 142-143.)

126

Phlegmon gangréneux du pied droit chez un diabétique.

Ulcération profonde du bord externe du pied et du talon. Au-dessus et en avant, ulcération limitée et également profonde. Large plaque de sphacèle sur le dos du pied. Orteils noirâtres et en partie sphacélés.

127

Squirrhe pustuleux disséminé de la mamelle et de la région mammaire gauche chez un homme.

128

Myxome végétant du sein droit.

Femme de quarante-neuf ans. Première tumeur enlevée à quarante ans. A récidivé trois fois. Ganglions axillaires volumineux. La pièce a été prise après la troisième récidive. (Clin. de 1875. Obs. CDIX, p. 478.)

129

Coupe du pied et de l'extrémité inférieure de la jambe droite.

Ostéite fongueuse de l'extrémité inférieure du tibia, de l'astragale et du calcanéum; granulations tuberculeuses au niveau des surfaces articulaires.

130

Épithélioma né dans le conduit auditif externe et propagé plus tard au pavillon de l'oreille.

La malade était une femme de soixante-six ans; elle entra une première fois pour une otite moyenne suppurée à phénomènes douloureux très marqués, on enleva une masse polypoïde formée par des granulations inflammatoires. La pièce a été prise six semaines après cette opération. Petite tumeur rouge, ulcérée, ayant détruit en partie le tragus. (Clin. de 1875, leçon XIV. Obs. XVIII, p. 162 et suiv.)

131

Déformation de la main produite par un lipome sous-musculaire de l'éminence hypothénar. [Platre.]

Le malade, qui avait alors vingt-sept ans, s'était aperçu de l'existence de sa tumeur dix ans auparavant. (Clin. de 1875, leçon XIII. Obs. XVII, p. 143 et suiv.)

132

Déformation de la région sterno-mastoïdienne du côté droit produite par un abcès froid idiopathique. [Platre.]

Tumeur développée depuis six mois chez un homme de cinquante-quatre ans, une seconde de même nature siégeait vers l'angle inférieur de l'omoplate gauche. (Clin. de 1875. Obs. CDXCX, p. 551-552.)

133

Coupe d'un squirrhe lardacé du sein.

Tumeur présentant des arborisations vasculaires assez nombreuses au milieu de son tissu.

134

Épithélioma ulcéré de la mamelle droite.

Cette tumeur développée chez une femme de quarante-deux ans siégeait, comme le montre la pièce, vers la limite supérieure du sein ; l'ulcération, à fond noirâtre et à bords rouges et saillants, a un grand diamètre transversal de 5 centimètres environ.

135

Kyste synovial du cou-de-pied gauche. [Platre.]

Développé depuis quatre mois chez un homme de trente-six ans. (Clin. de 1875. Obs. DLXIX, p. 612.)

136

Angiomes du bord interne du creux poplité et de la face correspondante de la jambe gauche en voie de dégénérescence épithéliale.

137

Déformation de la main droite consécutive à des lésions scrofuleuses multiples. [Platre.]

Cicatrice sur la face dorsale du poignet. Flexion permanente des doigts. — Luxation en dedans de la seconde phalange du pouce.

138

Épithélioma de la lèvre inférieure.

Développé depuis huit mois chez un homme de cinquante-quatre ans, fumeur. Ulcération peu profonde recouvrant tout le bord libre de la lèvre, recouverte d'une croûte noirâtre dans sa partie médiane.

139

Déformation de la mamelle droite envahie par un squirrhe globuleux. [Platre.]

140

Squirrhe lardacé de la mamelle gauche. [Platre.]

La malade avait quarante-neuf ans et sa tumeur datait de huit mois. Cette malade avait en outre un angiome ulcéré du bras. — V. pièce n° 144 la coupe de cette tumeur. (Clin. de 1875. Obs. CDXVII, p. 485-486.)

141

Coupe d'un squirrhe du sein gauche.

Cette tumeur, figurée par la pièce 140, est formée d'une sorte d'enveloppe scléreuse, tandis que sa masse est jaunâtre.

142

Sarcome ossifiant du côté gauche du maxillaire inférieur.

Cette tumeur, développée chez un homme de vingt-trois ans, avait été enlevée quinze mois auparavant et avait récidivé sur place.

143

Épithélioma pavimenteux de la commissure labiale droite.

Développé chez un homme de soixante-six ans, fumeur, large comme une pièce de 50 cent., hérissé de saillies papillaires.

144

Déformation de l'arcade sourcilière droite produite par un kyste sébacé. [PLATRE.]

Pris chez une jeune fille de seize ans.

145

Déformation du bras gauche produite par un abcès ostéopathique. [PLATRE.]

146

Squirrhe globuleux ulcéré du sein droit.

Tumeur développée chez une femme de trente-trois ans qui portait depuis l'âge de dix-huit ans, au même niveau, une induration limitée mais non douloureuse. (Clin. de 1876. Obs. CCCLXXVI, p. 621.)

147

Polype naso-pharyngien.

Enlevé une première fois par la méthode palatine, il récidiva presque aussitôt. La tumeur figurée par la pièce fut arrachée après une résection partielle du maxillaire supérieur. Elle pesait 89 grammes. Cette tumeur récidiva. V. le n° 232. (V. Clin. de 1876, leçon VI. Obs. CXXXI, p. 126.)

148

Déformation de la région iliaque droite, produite par un sarcome fasciculé. [PLATRE.]

149

Coupe des os de la jambe détruits en partie par la tumeur dont la pièce 149 *bis* montre les détails. [PLATRE.]

149 *bis*

Coupe d'un sarcome fasciculé ayant envahi les deux os de la jambe.

La personne portant cette tumeur était âgée de vingt-cinq ans. Le sarcome était ulcéré et avait donné lieu à des hémorrhagies abondantes. La pièce montre que la tumeur remonte assez haut dans le canal médullaire du

tibia. (Clin. de 1876. Obs. CLV, p. 466 et consid. à ce sujet, p. 460, 461 et 462.)

150

Déformation de la moitié droite de la face produite par un kyste salivaire parotidien. [PLATRE.]

Développé depuis trois ans chez une femme de cinquante-quatre ans.

151

Myxome du nerf médian.

La pièce montre les filets nerveux à la surface de la tumeur arrondie. (Clin. de 1876. Obs. CCXII, p. 501-502.)

152

Déformation du cou due à la luxation en avant des deux premières vertèbres cervicales. [PLATRE.]

Luxation produite par une chute sur la tête. (Clin. de 1876. Obs. CLXV, p. 413).

153

Déformation de la main gauche produite par un kyste synovial de la gaîne de l'extenseur commun des doigts. [PLATRE.]

154

Déformation de la main droite produite par des kystes à grains riziformes de la gaîne des extenseurs et des fléchisseurs des doigts. [PLATRE.]

Pièce prise chez une malade de trente-deux ans.

155

Coupe d'un sarcome fasciculé de la région iliaque.

Développé depuis six mois chez une jeune fille de dix-huit ans.

156

Déformation du poignet gauche produite par un abcès froid. [PLATRE.]

Développé spontanément depuis six semaines chez une jeune fille de seize ans et demi.

157

Sarcome fasciculé du maxillaire inférieur. [PLATRE.]

Tumeur médiane, saillante, de la grosseur d'un marron, au-dessus de laquelle manquent les incisives.

157 *bis*

Coupe de la tumeur figurée par la pièce n° 157.

La partie inférieure blanche correspond à la portion saillante de la pièce précédente (157).

En bas, on voit une zone épaisse d'un millimètre et vasculaire.

En haut, une portion rouge, violacée, correspondant à la canine et aux premières molaires du côté gauche. (*Cette pièce est sur la même planche que la précédente.*)

158

Synovite ulcérée de la gaîne du fléchisseur propre de l'index de la main gauche.

159

Verrue de la face palmaire de la main droite

160

Sarcome ulcéré de la parotide du côté gauche.

Développée depuis quatre ans chez une femme de quarante-neuf ans. Volume du poing, empiète sur la joue et présente trois larges ulcérations autour desquelles les téguments sont d'un rouge violacé. La tache noirâtre de la paupière supérieure était congénitale.

161

Chancre induré de la lèvre inférieure.

Développé chez une jeune fille de dix-huit ans. Petite exulcération superficielle et arrondie siégeant sur la ligne médiane.

162

Coupe d'un rein atteint de pyélonéphrite suppurée.

Abcès nombreux dans le parenchyme. Pus dans les calices et le bassinet.

163

Aspect extérieur du rein figuré par la pièce n° 307.

164

Kyste sébacé de la face palmaire de la main gauche.

Siégeant au-dessus de l'articulation phalangienne du quatrième métacarpien.

165

Extrémité du pied gauche atteint d'asphyxie locale. [PLATRE.

Chez le même malade que le n° 165.

165 *bis*

Asphyxie locale des doigts de la main gauche.

Affection développée depuis six semaines chez un homme de trente-deux ans n'ayant pas d'affection manifeste ni du cœur ou des centres nerveux ; teinte violacée de l'extrémité des deux dernières phalanges des trois derniers doigts. L'extrémité de l'auriculaire est en voie d'élimination.

166

Mal perforant plantaire des deux pieds.

Développé depuis quatre ans chez un homme de soixante-deux ans. L'ulcération du côté droit siège vers l'extrémité antérieure du deuxième mé-

tatarsien et ayant la largeur d'une pièce de 50 centimes et entourée d'une zone épidermique saillante. Ulcération de droite ayant les mêmes caractères, mais plus petite.

167

Mal perforant.

Développé chez un homme de quarante-sept ans dont l'artère fémorale avait été liée dans le triangle de Scarpa seize ans auparavant pour un anévrysme de la poplitée. La pièce montre deux taches brunes avec pertuis central au niveau de l'extrémité antérieure du premier et du cinquième métatarsien. (Clin. de 1875. Obs. CCCXXXIV, p. 423 et suiv.)

168

Gomme ulcérée du bord interne du pied gauche.

Pièce prise chez un homme de trente-huit ans. Large ulcération à fond verdâtre, à bords taillés à pic, entourés d'une zone rougeâtre.

169

Sarcome myéloïde du maxillaire inférieur propagé au plancher de la bouche.

Tumeur développée depuis neuf mois chez un homme de quarante-quatre ans. Elle présente une teinte rouge jaunâtre et sa surface est hérissée de saillies papillaires. (Clin. de 1875. Obs. CCCLVIII, p. 437.)

170

Plaie de la région malaire droite, œdème de la paupière supérieure correspondante. [PLATRE.]

Pièce prise chez une jeune fille de dix-neuf ans, tentative de suicide (coup de révolver). La petite plaie montre l'orifice d'entrée de la balle. L'exploration du trajet, faite avec un appareil indicateur électrique, ne donna aucun résultat.

171

Exstrophie de la vessie.

Pièce prise chez un homme de vingt-sept ans, rachitique. La paroi antérieure de la vessie forme une grosse tumeur rouge et arrondie, au-dessous de laquelle on voit le gland bifide. Plus bas, une sorte de lèvre formée par le prépuce et le frein de la verge.

172

Coupe d'un fibrome de la paroi abdominale antérieure.

Développée depuis trois ans chez une femme de vingt-huit ans, cette tumeur siégeait à droite immédiatement au-dessus de l'arcade crurale. (Clin. de 1876. Obs. CDXXV, p. 656.)

173

Déformation de l'extrémité inférieure de l'avant-bras produite par un kyste à grains riziformes de la gaine du cubital postérieur. [PLATRE.]

174

Déformation de la cuisse droite produite par un fibro-sarcome de l'extrémité inférieure du fémur. [PLATRE.]

Le malade, âgé de quarante-huit ans au moment où le mucilage fut fait, avait remarqué depuis cinq ans une tuméfaction de la face antérieure de la cuisse. (Clin. de 1876. Obs. CLIV, p. 465.)

175

Epithélioma ulcéré de la voûte palatine.

Développé depuis huit mois chez un homme de soixante-deux ans.

176

Épithélioma ulcéré de la moitié gauche du nez.

Femme de trente-sept ans. Six ans auparavant elle avait eu dans le sillon naso-jugal gauche une excroissance verruqueuse qu'elle arracha et qui laissa à sa suite une ulcération qui s'est toujours élargie depuis. L'ulcération part de la ligne médiane, occupe une partie de l'aile droite et du sillon naso-jugal. Ses bords sont renversés et saillants, son fond est noirâtre. (Clin. de 1876. Obs. CCCLXXXIV, p. 637.)

177

Déformation de la main droite produite par un kyste synovial de la gaîne du fléchisseur commun des doigts. [PLATRE.]

178

Kyste séreux de la queue du sourcil droit.

La pièce montre la déformation produite par la tumeur lorsqu'elle était en place. Le malade était un homme de quarante-cinq ans. (Clin. de 1876. Obs. CCXIV, p. 505-506.)

179

Coupe du fémur de la rotule et du tibia en partie détruits par une tumeur blanche du genou. [PLATRE.]

Les détails de la lésion sont figurés sur la pièce n° 179 *bis*.

179 *bis*

Coupe d'une tumeur blanche du genou droit.

Le malade était âgé de vingt-cinq ans et son affection datait de quatre ans. La pièce montre : l'extrémité inférieure du fémur enflammée, les ligaments articulaires hyperhémiés, l'articulation remplie de détritus noirâtres, les cartilages articulaires recouvrant le tibia détruit, et son extrémité enflammée. (Clin. de 1876. Obs. CXCVI, p. 488-89.)

180

Dentier avalé et rendu avec les selles au bout de 24 heures.
[PIÈCE NATURELLE.]

181

Tumeur variqueuse ulcérée.

Développée sur la face interne du genou droit, chez un homme de soixante-

dix ans. L'ulcération, récente au moment où fut pris le moule, avait donné lieu à des hémorrhagies abondantes. (Clin. de 1876. Obs. CCXXXIV, p. 516-517.)

182

Difformité du genou droit. [PLATRE.]

Pièce prise chez un homme de trente et un ans. Ankylose du genou, flexion de la jambe sur la cuisse. L'accident qui avait causé cette difformité avait eu lieu trente ans auparavant.

183

Épithélioma tubulé de la lèvre supérieure.

Apparu depuis dix ans chez un homme de cinquante-huit ans. La pièce montre que cette tumeur nettement limitée avait l'aspect et la forme d'un kyste sébacé. (Clin. de 1876. Obs. CCL, p. 523-524.)

184

Coupe d'un fongus du testicule droit.

Développé depuis un an à la suite d'un traumatisme chez un homme de trente-deux ans. Grosse tumeur d'aspect extérieur noirâtre, présentant au milieu une portion blanche avec un foyer purulent qui semble formé par le testicule, et en bas une portion rouge formée par l'épididyme. (Clin. de 1876. Obs. CCCX, p. 560.)

185

Hernie étranglée.

Pièce moulée à l'autopsie d'un homme de soixante-deux ans; elle montre l'orifice dans lequel s'étaient engagés l'épiploon et l'intestin.

186

Déformation de la main gauche produite par des kystes à grains riziformes développés dans la gaîne des extenseurs et des fléchisseurs. [PLATRE.]

Moule pris sur un homme de vingt et un ans, tailleur.

186 *bis*

Main droite du malade dont la main gauche est figurée par la pièce n° 186. [PLATRE.]

187

Paroi abdominale antérieure du malade ayant succombé à la pyélo-néphrite figurée par la pièce n° 187. [PLATRE.]

Paroi déprimée et excavée.

187 *bis*

Cystite et pyélo-néphrite suppurées consécutives à un rétrécissement de la portion membraneuse de l'urèthre.

Développée depuis huit jours chez un homme de cinquante-huit ans. On voit sur la pièce, de bas en haut, une légère hypérémie de la région prostatique de l'urèthre et de la prostate. Vessie petite et ratatinée, à parois épaisses présentant des dépôts purulents et des stries sanglantes. Dilatation et hypérémie de l'uretère gauche. Hypérémie et kyste du rein. L'uretère droit est dilaté et rempli de pus. Il est impossible de distin-

guer les limites du bassinet de ce côté. Substance médullaire du rein droit en partie détruite et remplacée par des foyers purulents. Ce rein est moins volumineux que le gauche.

188

Coupe d'un sarcome médullaire du ligament large.

Tumeur développée depuis un an, chez une jeune fille de dix-huit ans et enlevée par la gastrotomie le 14 octobre 1875. Les ganglions pelviens et mésentériques étaient envahis. (Clin. de 1875. Tabl. Obs. 221, p. 681.)

189

Coupe d'un carcinome de la mamelle droite.

Enlevé chez une femme de trente ans, qui s'était aperçue de l'existence de la tumeur depuis dix-huit mois. La pièce montre que les végétations cancéreuses développées à la surface de la peau sont vivaces, saignantes, entremêlées de pertuis suppurants. Plusieurs taches de voisinage montrent que la tumeur se propage à la peau. Celle-ci est très épaisse, mais le tissu cellulo-adipeux sous-jacent est sain.

190

Chancre de la lèvre inférieure.

Apparu depuis quinze jours chez un jeune homme de vingt ans. Croûte noire saillante occupant la ligne médiane et empiétant surtout sur les téguments.

191

Chancre de la lèvre inférieure.

Apparu depuis quatre mois chez un homme de trente-six ans. Large ulcération à fond blanc et peu saillante. Syphilide papuleuse du menton

192

Déformation produite par un kyste développé dans l'épaisseur du tendon de l'extenseur propre du pouce. [PLATRE.]

Chez un menuisier âgé de quarante-quatre ans. (Clin. de 1876. Obs. CDXLII, p. 665-666.)

193

Chancre de la langue.

Développé chez un homme de quarante-trois ans. Petite ulcération presque à plat sur la face inférieure de la langue.

194

Fistule salivaire.

Développée depuis un mois chez une jeune fille de dix-sept ans, consécutive à la carie d'une des incisives. Petit orifice arrondi à bords tailles à pic.

195

Déformation de la joue gauche produite par une adénite suppurée des ganglions pré-auriculaires. [PLATRE.]

196

Déformation produite par un kyste synovial de la gaîne des péroniers latéraux. [PLATRE.]

Chez une petite fille de douze ans, travaillant chez un fabricant de parapluies. [Clin. de 1876. — Obs. CDLXIV, p. 687.]

197

Kyste sébacé de la paupière supérieure droite.

Développé depuis deux mois chez un homme de trente-six ans, il présente au sommet un point fortement vascularisé et noirâtre. [Clin. de 1876. — Obs. CCXV, p. 507.]

198

Chancre de la lèvre inférieure.

Pièce prise chez une femme de cinquante-deux ans. Ulcération recouverte d'une épaisse couche noire, occupant la moitié droite de la lèvre. Syphilide pustulo-crustacée du menton et des joues.

199

Plaie contuse de la face.

Faite deux heures auparavant par un coup de pied de cheval. La pièce montre que la paupière supérieure a été sectionnée au niveau du bord inférieur de l'orbite. Infiltration sanguine de la paupière supérieure. Les os étaient intacts.

200

Vice de conformation de la main gauche. [PLATRE.]

Pouce remplacé par trois doigts présentant le même aspect que les trois derniers doigts d'une main normale. Flexion de ces doigts et de la main sur l'avant-bras.

201

Paroi abdominale de la femme dont la lésion était figurée par la pièce n° 201. [PLATRE.]

202

Étranglement interne par une bride épiploïque.

Cette pièce a été trouvée à l'autopsie d'une femme de soixante-cinq ans. Depuis vingt-quatre heures elle souffrait de phénomènes explicables par l'étranglement d'une hernie inguinale gauche. La kélotomie fut faite et l'étranglement levé. Les phénomènes persistèrent. La lésion montrée par les pièces en donne la raison. On voit dans la première que l'intestin s'enfonce dans une sorte de foramen épiploïque au niveau duquel son diamètre ne dépasse pas le volume du doigt. L'anse intestinale siégeant au-dessous de l'étranglement est fortement hypérémiée. Dans la seconde pièce, le lien constricteur tel qu'on le voyait après l'enlèvement de la portion de l'épiploon qui le recouvrait dans la première pièce. [Clin. de 1876. — Obs. CCLXV, p. 251.]

203

Déformation du gros orteil droit par une exostose sous-unguéale.

Apparue depuis dix mois chez un jeune homme de dix-huit ans. [Clin. de 1876. — Obs. CLVIII, p. 468.]

204

Déformation du pouce droit consécutive à une ancienne fracture. [Platre.]

205

Sarcome du bras gauche.

Développé chez un homme de cinquante et un ans, enlevé déjà deux fois et ayant récidivé et s'étant propagé à l'os. La pièce montre : l'invasion des muscles par le tissu blanc nacré de la tumeur et la cicatrice rouge qu'ont laissée sous les téguments les deux opérations précédentes. [Clin. de 1876. — Obs. CDXXXVII, p. 661 et suiv.]

206

Luxation en arrière de la première phalange du pouce de la main droite. [Platre.]

207

Luxation ancienne de l'épaule droite.

La pièce montre que la tête humérale dont le cartilage est en partie détruit siège à un travers de doigt au-dessous et en dedans de l'apophyse coracoïde, dans une sorte de cavité artificielle qu'elle s'est formée en soulevant les muscles de la paroi antérieure de l'aisselle. Cavité articulaire normale.

208

Fracture transversale de la rotule droite.

Le malade étant mort de delirium tremens, quarante-huit heures après l'accident, la pièce fut moulée le lendemain ; elle montre l'écartement des fragments. [Clin. de 1876. — Obs. XCIV, p. 419-420.]

209

Carcinome de la membrane de Schneider, saillant à la racine du nez.

Développé chez une femme de quarante-deux ans, sous forme de myxome pédiculé ; arraché une première fois, il se reproduisit et arriva en sept mois au volume actuel ; la teinte de la face reproduite très fidèlement donne l'idée de l'état de cachexie de cette malade. La tumeur avait un prolongement intra-crânien figuré par la pièce n° 228. [Clin. de 1876. — Obs. CCXXVIII, p. 509 et suiv.]

210

Épithélioma sur une plaque de psoriasis.

Tumeur semi-ovoïde, de la grosseur d'un œuf de dinde, siégeant sur la

face externe de l'avant-bras, droit à deux travers de doigt de l'articulation du coude.

211

Déformation de la paroi abdominale produite par un sarcome fasciculé intra-musculaire. [PLATRE.]

Cette tumeur développée dans l'espace de six mois, chez une femme multipare de vingt-deux ans, avait envahi les muscles et adhérait au péritoine par sa partie profonde. [Clin. de 1876. — Obs. CDXXXIV, p. 655-656.]

212

Déformation de la moitié droite de la face consécutive à un cancer de la parotide. [PLATRE.]

213

Carie du calcanéum.

Pièce prise chez un homme de cinquante-cinq ans ; on avait pratiqué six semaines auparavant l'évidement des os malades. La pièce montre un large foyer suppuré dans l'épaisseur de la petite apophyse du calcanéum. Le cuboïde est lui-même atteint, tous les os du tarse et le tibia sont pâles et semblent en état d'infiltration graisseuse. La seconde pièce montre le même état. On voit de plus que l'astragale est lui-même envahi. Ce malade avait de plus un cancer du rein droit, figuré par la pièce suivante. [Clin. de 1876. — Obs. CXLII, p. 451 et suiv.]

213 *bis*

Carcinome du bord convexe du rein droit.

Chez un malade atteint de carie des os du pied. Le pied est figuré par la pièce 213. Tumeur parfaitement limitée, d'un blanc nacré, et un peu au-dessus un noyau arrondi à l'union de la substance corticale et de la substance médullaire.

214

Carcinome médullaire de la mamelle droite.

Développé depuis dix-huit mois chez une femme de quarante-deux ans.

215

Extrémité de l'avant-bras et de la main droite. [PLATRE.]

Pièce figurée chez une jeune femme de vingt-huit ans, et destinée à montrer la saillie formée par un kyste synovial de la gaine de l'extenseur propre du pouce.

216

Angiome érectile péri et post-auriculaire.

Saillies isolées sous forme de papules en arrière de l'oreille gauche chez un enfant de trois mois.

217

Déformation de la région cervicale postérieure à la suite d'un abcès ostéopathique. [PLATRE.]

[illegible]

[illegible]

Gomme ulcerée de la langue.

[illegible]

[illegible]

Hématocèle du testicule droit.

[illegible] — Obs. [illegible]

220

Hypertrophie des grandes lèvres.

Développée depuis [illegible] ans, chez une femme [illegible] ayant [illegible] à vingt-six ans. La tumeur quadrilobée que l'on voit à [illegible] de la tumeur [illegible] et [illegible]. Les [illegible] qui se trouvent [illegible] de l'abdomen [illegible] et les [illegible].

221

Épithélioma ulcéré et végétant de la région inguinale gauche.

Large ulcération bourgeonnante empiétant sur la paroi abdominale, moulé pris chez une femme de soixante-huit ans. L'ulcération avait envahi l'intestin et conduit bientôt à la formation d'un anus contre nature. La teinte noire du fond de l'ulcération a été produite par l'issue des matières fécales.

222

Fibro-myome kystique de la mamelle gauche.

Développé depuis huit mois chez une femme de quarante-cinq ans. On voit sur la pièce la paroi kystique plissée, vascularisée et parfaitement limitée au milieu du tissu adipeux ambiant. Cette tumeur récidiva au bout de six mois sous forme de fibro-sarcome. [Clin. de 1876. — Obs. CCCLXIII, p. 612-613.]

223

Épithélioma papilliforme de la voûte palatine.

Tumeur peu saillante, rouge lie de vin, hérissée de papilles, occupant la moitié gauche du palais. Dents correspondantes conservées.

224

Cicatrices de syphilide ulcereuse de la jambe droite.

Pièce prise chez une femme de vingt-deux ans, qui avait à ce moment un épanchement dans la synoviale de l'articulation radio-carpienne droite. La face dorsale et la face palmaire de la main de ce côté sont montrées par les deux plâtres figurant auprès de la pièce.

225

Coupe d'un tibia fracturé.

Montrant les deux fragments entourés d'une moelle bourgeonnante; la partie inférieure est fortement hypérémiée.

226

Déformation du coude gauche produite par une hydarthrose. [PLATRE.]

Pièce prise chez une jeune femme de vingt et un ans. Cette malade avait en même temps un kyste séreux du creux poplité figuré par la pièce n° 226 *bis*.

226 *bis*

Déformation du creux poplité de la jambe gauche causée par un kyste séreux. [PLATRE.]

Pièce prise chez la même malade figurée par la pièce n° 226.

227

Déformation de la main droite produite par un kyste synovial développé dans la gaîne du long abducteur du pouce. [PLATRE.]

228

Hypertrophie des ganglions axillaires du côté droit.

Homme de cinquante ans, mécanicien, bien bâti, n'ayant jamais eu de manifestations scrofuleuses. La tumeur était apparue dix mois avant l'époque où elle fut enlevée. La pièce montre l'aspect des ganglions au-dessous des téguments enlevés en même temps qu'eux.

229

Coupe d'un des ganglions hypertrophiés du malade de la pièce n° 228.

230

Déformation du poignet gauche produite par un sarcome fasciculé profond. [PLATRE.]

Cette tumeur développée depuis dix-huit mois, chez un homme de quarante-trois ans, avait envahi les parties malades et l'extrémité inférieure du radius; elle fut enlevée largement, mais elle récidiva presque aussitôt dans la matrice. La pièce montre son volume et ses caractères quatre mois après l'opération. Voir pour la coupe la pièce n° 233. [Clin. de 1876. — Obs. CDXLIV, p. 667 et suiv.]

231

Coupe du sarcôme fasciculé figuré par la pièce n° 230.

On voit que les tendons des fléchisseurs sont encastrés au milieu d'une masse grisâtre piquetée de rouge. Un peu plus loin, la tumeur a un aspect blanchâtre; elle recouvre complètement les parties sous-jacentes et se prolonge jusque dans l'articulation radio-carpienne.

[illegible]

[illegible]

[illegible]

[illegible]

[illegible]

[illegible]

[illegible]

[illegible]

[illegible] de la [illegible] gauche.

[illegible]

[illegible]

Déviation du pied droit consécutive à une ancienne fracture de jambe avec [illegible] mécanique de son bord externe.

[illegible]

[illegible]

Tumeur de la paroi abdominale.

[illegible] Zona [illegible] à la surface et [illegible] au visage. Aspect [illegible]

[illegible]

Fongus de la levre inferieure.

Développé à la suite d'irritations répétées à la surface d'une petite plaie chez un garçon de [illegible] ans. [Clin. de 1876. — Obs. CCLII, p. 325.]

[illegible]

Déformation de la main consécutive à la formation de brides cicatricielles de la face palmaire. [Plâtre.]

Plaie contuse faite par un [illegible] quatre ans auparavant. [Clin. de 1876. — Obs. CDLVII, p. 673-674.

[illegible]

Ulcérations plantaires des deux pieds.

Développées depuis deux mois au niveau de l'extrémité postérieure des premiers et cinquièmes métatarsiens des deux côtés. Le malade, âgé de trente-six ans, homme de peine, avait auparavant au même niveau des

durillons qui se sont enflammés. Ulcérations superficielles sans bourrelet épidermique.

240

Sarcome primitif des ganglions sterno-mastoïdiens profonds du côté gauche.

Cette tumeur s'était développée depuis dix-huit mois chez un homme de quarante-sept ans, très vigoureux et qui n'avait jamais présenté de traces de scrofule. Au moment où elle fut enlevée, un ganglion sus-claviculaire était déjà pris. [Clin. de 1876, leçon X, p. 211.]

241

Coupe de l'index gauche amputé pour un sarcome angiomateux.

La tumeur a détruit partiellement le tendon de l'extenseur propre de l'index. Elle était développée depuis dix mois chez une jeune fille de vingt-un ans.

242

Déformation de la région axillaire produite par un sarcome ganglionnaire. [PLATRE.]

La pièce n° 247 montre la coupe de cette tumeur.

243

Coupe d'un sarcome ganglionnaire de l'aisselle en partie calcifié.

Tumeur enlevée chez un homme de vingt-trois ans, robuste et n'ayant jamais eu ni manifestation diathésique, ni accidents locaux. Cette tumeur avait mis dix-huit mois à se développer. Voir pour la déformation la pièce n° 242. [Clin. de 1876, leç. X, p. 214, fig. 57.]

244

Ulcération scrofuleuse de la lèvre supérieure.

Développée chez une jeune fille de dix-huit ans. Son fond est blanchâtre, ses bords rouges et peu profonds.

245

Ulcérations de la jambe gauche.

Développées chez un enfant de six ans et demi, atteint de mal de Pott. La pièce, qui représente isolément la face interne de la jambe gauche et la face externe de la jambe droite, montre que les plus profondes, ayant le caractère d'ulcère perforant, siègent vers le bord de la malléole interne et sur la face externe du talon.

246

Squirrhe globuleux de la mamelle gauche.

Développé depuis huit mois chez une femme de quarante-quatre ans. Tumeur du volume du poing surmontée d'un noyau arrondi, de la grosseur d'un œuf de poule. Ulcération prochaine.

247

Imperforation du vagin.

Pièce prise chez une petite fille de vingt mois.

248

Fongus de la face dorsale du poignet gauche.

Pièce prise chez une femme de quarante-sept ans. Deux ulcérations régulières, à bords coupants, circonscrivant des fongosités blanchâtres et exubérantes.

249

Ulcération tuberculeuse de la langue.

Développée depuis six mois chez un homme de quarante-quatre ans. Ulcération serpigineuse à fond blanchâtre et à bords rosés, occupant la pointe et les deux bords.

250

Déformation de la main droite produite par un kyste de la gaine du grand palmaire. [Platre.]

Pièce prise chez une femme de trente-huit ans.

251

Trajet fistuleux de la joue gauche.

Développé depuis dix-huit mois chez un homme de trente et un ans, à la suite d'une carie de l'os sous-jacent.

252

Déformation de la joue droite produite par un épithélioma développé aux dépens du maxillaire supérieur.

Chez une femme de soixante-seize ans.

253

Épithélioma ulcéré de la joue gauche.

Développé depuis quatre ans chez une femme de soixante-deux ans. La tumeur occupe toute la joue. Elle est saillante dans sa portion externe, déprimée dans sa portion interne. Sa surface est recouverte de saillies papilliformes. Elle est peu vasculaire. Deux autres petites tumeurs pustulo-crustacées se trouvent sur la limite de la paupière inférieure.

254

Épithélioma ulcéré de la joue gauche.

Développé depuis trois ans chez un homme de cinquante-six ans. Forme une tumeur fongiforme, bien limitée, siégeant au niveau de l'angle de la mâchoire inférieure et s'étendant en arrière jusqu'au lobule de l'oreille. Cette tumeur a l'aspect d'un champignon à surface parfaitement lisse, et vernissée. Elle est entourée d'un sillon qui limite une sorte de large pédicule.

255

Squirrhe globuleux de la mamelle gauche. [PLATRE.]

Développé depuis six mois chez un homme de cinquante-quatre ans.

256

Déformation de la région cubitale antérieure du côté gauche produite par le sarcome dont la pièce coloriée 257 montre la coupe.

257

Sarcome du bras gauche.

La pièce montre que la tumeur a envahi les muscles de l'avant-bras et du bras; que sa partie médiane correspond à l'articulation qui semble saine; que les os de l'avant-bras sont entourés par la tumeur, que l'humérus est repoussé en arrière, mais ne semble pas envahi.

258

Kyste sébacé volumineux de la mamelle droite.

Développé chez un homme de vingt-neuf ans. L'augmentation de volume du sein s'était montrée pour la première fois lorsque le malade était âgé de quinze ans. [Clin. de 1876, leç. X. — Obs. CXXXII, p. 164 et suiv.]

259

Déformation de la main gauche consécutive à une brûlure. [PLATRE.]

Disparition presque complète des quatre derniers doigts. Accolement du pouce à la paume de la main. [Clin. de 1876. — Obs. CDLVI, p. 672-673.]

260

Pied bot varus équin. [PLATRE.]

Moule pris chez une femme de trente-quatre ans; cette difformité avait pour cause une brûlure du pied que la malade s'était faite à l'âge de dix-huit mois. Disparition presque complète des orteils. Large ulcération sur le bord externe devenu inférieur. [Clin. de 1876. — Obs. CDLXVI, p. 689.]

261

Gros calculs rénaux. [PIÈCE NATURELLE.]

262

Épispadias et exstrophie de la vessie.

Pièce prise sur un enfant de trois ans, montrant un fragment du prépuce et, un peu plus bas, les traces du scrotum.

263

Anomalie des orteils du pied droit. [PLATRE.]

Flexion de dehors en dedans et de haut en bas. Pièce prise chez un homme

de vingt-huit ans. On avait enlevé en 1864 le gros orteil et son métatarsien.

264

Kyste salivaire parotidien s'ouvrant au dehors.

Cette tumeur, observée chez un jeune homme de dix-sept ans, s'était montrée onze ans auparavant. Elle s'était ouverte au dehors huit ans plus tard. L'orifice siège à la partie supérieure. [Clin. de 1876. — Obs. CCCLXXVIII, p. 640-641.]

265

Sarcome myéloïde de la jambe.

Développé chez un homme de cinquante ans; une première tumeur de même nature siégeant sur le tibia avait été enlevée deux ans auparavant. On voit sur la pièce que la tumeur avait le volume du poing, que les téguments qui la recouvraient en arrière étaient rouges et vascularisés, qu'elle avait envahi les muscles et devié leurs tendons, qu'elle était bridée par l'aponévrose accolée à sa surface. [Clin. de 1876. — Obs. CDLXIII, p. 687.]

266

Orteil surnuméraire. [Platre.]

Irrégulièrement placé entre le quatrième et cinquième orteil du pied droit. Pris chez une petite fille de trois ans bien conformée.

267

Épithélioma du dos du nez.

Développé chez un homme de soixante et onze ans. Petite tumeur peu saillante ayant l'aspect d'une croûte épidermique non ulcérée, entourée d'une zone rougeâtre.

Seconde tumeur, mieux limitée, mais de même caractère à la limite du nez, de la joue et de la paupière inférieure. (Comparer cette pièce à celle du n° 378.)

268

Exostose sous-unguéale du gros orteil.

Pièce prise chez une jeune fille de quatorze ans.

269

Tumeur cornée de la région mammaire.

Développée chez un homme de trente-sept ans, scrofuleux, ayant en même temps une ostéite chronique de l'extrémité inférieure des deux os de l'avant-bras. [Clin. de 1876. — Obs. CDXXXIV, p. 654-655.]

270

Gomme de la moitié droite du nez.

Développée chez une femme de trente-quatre ans. Ulcération irrégulière à bords taillés à pic, à fond blanc-verdâtre, présentant au milieu des détritus noirâtres, s'étendant jusqu'à la commissure palpébrale interne.

271

Cicatrice exubérante au niveau de l'angle de la mâchoire inférieure du côté droit.

Pièce prise chez une femme de trente-six ans à laquelle M. Richet avait enlevé, deux mois auparavant, à l'Hôtel-Dieu, un kyste de la mâchoire inférieure.

272

Épithélioma du nez au début.

Développé chez un homme âgé. Croûtes épidermiques avec bourgeons de même nature au voisinage. [Voy. pièces nos 272, 378, 267, 253.]

273

Abcès et fistules ostéopathiques de la région thoracique antérieure.

Consécutifs à la nécrose d'une portion du sternum; grosse tumeur ayant l'aspect d'un sein soulevé par un abcès sous-mammaire.

274

Constriction de la verge par une bague à la racine du gland.

La bague, qui avait été placée pendant le sommeil du malade, fut coupée avec la pince de Liston; elle a été ajustée sur la pièce moulée.

275

Déformation de la main gauche produite par une fracture de la première phalange de l'annulaire. [Platre.]

276

Anomalie du pouce de la main gauche. [Platre.]

Augmentation de volume au niveau de la première et de la deuxième phalange.

277

Coupe d'un pied amputé pour une tumeur blanche médiotarsienne.

Pièce prise chez un homme de trente-cinq ans, malade depuis dix mois. Calcanéum hypérémié et en dégénérescence graisseuse; astragale et cuboïde en grande partie détruits, de même que les autres os du tarse. [Clin. de 1876. — Obs. CCIV, pp. 494-495.]

278

Coupe d'un squirrhe lardacé de la mamelle gauche.

Apparu depuis dix ans chez une femme âgée de quarante-cinq ans au moment de l'ablation de la tumeur. Les ganglions axillaires étaient envahis. La pièce montre à sa partie supérieure un foyer nacré duquel partent des stries blanchâtres qui s'étendent au milieu du tissu ambiant. [Clin. de 1876. — Obs. CDXV, pp. 626-627.]

279

Carcinome du larynx.

Tumeur trouvée à l'autopsie d'une femme de cinquante-trois ans, souffrant

depuis dix-huit mois d'accidents dyspnéiques. Elle obturait complètement l'orifice de la trachée et elle avait refoulé en arrière la muqueuse du pharynx dans lequel elle faisait saillie. On voit à gauche l'orifice obturé du larynx. Le repli aryténo-épiglottique du côté droit est envahi. La base de la langue est congestionnée. L'organe est lisse, violacé, comme œdématié.

280

Épithélioma superficiel de la région temporo-jugale.

Développé chez une femme de soixante ans. Ulcération profonde à bords indurés, renversés, s'étendant jusqu'à la conque de l'oreille ; anti-tragus détruit ; zone rougeâtre au pourtour.

281

Épithélioma ulcéré et fongiforme de la joue droite.

Développé depuis huit ans chez une femme âgée de soixante-huit ans au moment où fut prise la pièce. Tumeur peu vasculaire bien limitée, empiétant sur les paupières en arrivant jusqu'à la limite de l'aile du nez. La coupe de la tumeur est figurée par la pièce se trouvant au-dessous de la face.

281 *bis*

Coupe de l'épithélioma figuré par la pièce n° 281.

On le voit au-dessous de la surface bourgeonnante blanchâtre, lardacée et bien limitée.

282

Papillome de la langue à forme épidermique et ulcéré.

Développé depuis un an chez un homme de quarante-neuf ans, ne fumant pas, ulcéré depuis un mois. L'ulcération, légèrement saillante, siège sur le bord gauche de la langue. Plusieurs saillies papilliformes sur la face dorsale ; croûtes blanchâtres (aspect du psoriasis).

283

Gomme ulcérée de la langue.

Pièce prise chez un homme de cinquante et un ans. Petite ulcération à bords saillants sur la pointe et près de la ligne médiane. Saillies papilliformes sur la face dorsale. Psoriasis syphilitiques.

284

Épithélioma de la voûte et du voile du palais.

Tumeur développée depuis trois mois chez un homme de quarante-deux ans, fumeur. L'affection s'était propagée aux os et jusqu'aux veines maxillaires. La pièce montre que le palais est déprimé et présente trois pertuis arrondis et entourés d'une zone rougeâtre.

285

Épithélioma ulcéré du dos du nez.

Développé depuis six mois chez une femme de trente et un ans. Ulcération

rouge, arrondie, grande comme une pièce de 50 centimes, hérissée de saillies papillaires.

286

Mal perforant plantaire du côté gauche.

Développé depuis trois mois chez un homme de soixante-huit ans. Ulcération arrondie à pertuis central et à zone épidermique concentrique, siégeant au niveau de l'extrémité antérieure du cinquième métatarsien. Deux taches noires de chaque côté. Large ulcération à bords saillants sur la face interne du gros orteil. Exulcération inter-digitale. Teinte violacée et aspect œdémateux de la face dorsale du pied et des orteils. Petite ulcération correspondant au troisième orteil. Chevauchement du deuxième orteil sur le premier.

287

Mycosis de la paroi thoracique antérieure. [PLATRE.]

Pris chez une femme de cinquante-trois ans.

288

Syphilide ulcéreuse du sein gauche.

Développée depuis chez une femme de quarante-neuf ans. Cicatrices gaufrées et syphilides crustacées dans le voisinage.

289

Cicatrice exubérante de la joue droite, ectropion de la paupière inférieure du même côté. [PLATRE.]

290

Épithélioma du dos du nez.

Pièce prise chez une femme de cinquante ans. Ulcération profonde et à bords renversés.

291

Difformité de la main droite. [PLATRE.]

Prise chez une jeune fille de seize ans, couturière, bien portante. Flexion légère des doigts.

292

Tuberculose du larynx.

Langue et larynx d'un malade mort de phthisie laryngée. — Le sujet était âgé de vingt-huit ans. Muqueuse laryngo-trachéale rosée; ulcération multiple dans le larynx, dont deux latérales ont détruit les cordes vocales. Base de l'épiglotte ratatinée ; replis aryténo-épiglottiques volumineux et blanchâtres. Epiglotte injectée mais non déformée. Langue parsemée de plaques blanches.

293

Coupe d'un médius enlevé pour une ostéite condensante de la première phalange.

La pièce montre des couches osseuses de nouvelle formation qui entou-

raient un séquestre; une augmentation de volume de l'extrémité supérieure de la phalange devenue fongueuse.

294

Premier et deuxième orteil du pied droit, affectés du mal perforant. [PLATRE.]

Développé chez un cocher âgé de quarante-cinq ans. Il y a trois ans une fracture des deux os de la jambe mal consolidée. L'ulcération datait de trois semaines au moment où fut pris le moule. Elle siège au niveau de la partie moyenne du cinquième métatarsien; a une coloration rosée, présente plusieurs cercles concentriques et un pertuis central. Elle est entourée d'un bourrelet épidermique saillant. Il y avait une ulcération de même caractère à la face plantaire du gros orteil du côté opposé.

295

Extrémité inférieure de la jambe et pied droit du malade dont le mal perforant est figuré par la pièce n° 294. [PLATRE].

Cette pièce montre la déformation de la jambe laissée par l'ancienne fracture.

296

Gangrène spontanée du premier et du deuxième orteil.

Développée chez un homme de soixante-huit ans ; eczéma de la face dorsale du pied.

297

Épithélioma présternal.

Apparu depuis sept ans chez un homme âgé de soixante-seize ans au moment où le moule fut pris. La première pièce montre l'ulcération en place ; la seconde, la coupe de la même tumeur ayant envahi partiellement les parties sous-jacentes. (Clin. de 1866, leçon VI, pp. 161-162, fig. 42-43.

298

Déformation de la jambe consécutive à une ancienne fracture. [PLATRE.]

Le malade était âgé de soixante ans; la fracture datait des premières années de l'enfance; entré à l'hôpital pour une contusion du pied faite le jour même.

298 *bis*

Déformation du gros orteil du malade dont le pied est figuré par la pièce n° 298.

Le durillon que montre la pièce, dû aux frottements provoqués par l'attitude vicieuse du pied, s'ulcère de temps en temps.

299

Hématocèle.

Survenu depuis vingt-quatre heures, à la suite d'un coup de pied. Les téguments de la verge sont également violacés et infiltrés. Le diamètre vertical de la tumeur est de quinze centimètres.

300

Pied creux. [PLATRE.]

Pièce prise chez un homme de cinquante-neuf ans. Ulcération à la face plantaire du gros orteil du pied gauche.

301

Mal perforant.

Chez un homme de cinquante-trois ans. Large ulcération sur la face plantaire du gros orteil droit ; taches rouges brunâtres sur les autres orteils du même côté.

302

Épithélioma vulvo-vaginal.

Apparu depuis trois ans chez une femme âgée de quarante-quatre ans au moment où fut pris le moule. Au début il y eut un petit bourgeon épithélial à la base de la grande lèvre gauche. Ulcération empiétant surtout du côté gauche et à la partie supérieure de la grande lèvre droite. Le clitoris et les petites lèvres sont en partie détruites.

303

Papillome ulcéré du bord externe du pied droit.

Tumeur observée chez un homme de quarante-quatre ans, syphilitique. Elle avait débuté huit ans auparavant sous le talon. Large plaque limitée en haut par un sillon profond, à surface crustacée, ulcération appréciable seulement à la limite supérieure. Cette tumeur récidiva après son ablation. Voir la pièce n° 322.

304

Mal perforant (pied gauche).

Développé chez un homme de cinquante-huit ans, ayant eu vingt ans auparavant une congélation incomplète des deux pieds.

Cinquième orteil déformé, arrondi à son extrémité, recouvert d'un épiderme furfuracé. Croûtes déprimées à centre noirâtre sur la face externe de cet orteil. Plusieurs taches violacées sur le dos du pied.

304 *bis*

Pied droit du malade dont le mal perforant du côté gauche est figuré par la pièce n° 304. [PLATRE.]

Ce pied, qui avait subi au même degré que le premier la congélation, ne présente aucune difformité. Malgré cette apparence normale, il avait sur sa face plantaire plusieurs zones anesthésiques.

305

Éléphantiasis des orteils du pied droit. [PLATRE.]

La pièce a été prise chez un homme de trente-deux ans. Le pied droit a toujours été plus volumineux que le gauche. Il y avait en même temps un petit papillome ulcéré au niveau de la face plantaire du cinquième or-

teil. Les trois premiers orteils sont volumineux, le cinquième est rudimentaire.

305 *bis*

Pied gauche du malade figuré par la pièce 305. [Platre.]

Cette pièce montre que la lésion était bien localisée à l'autre pied.

306

Mal perforant. [Platre.]

Chez un malade de vingt-cinq ans ayant eu une suppuration de très longue durée de la jambe, à la suite d'une fracture comminutive de l'extrémité supérieure du péroné (coup de feu).

307

Langue et larynx d'un malade mort de phthisie laryngée.

Injection extrême de toute la muqueuse du larynx. Bords libres de l'épiglotte ratatinés, froncés et en partie détruits. Aspect tubériforme de la base de la langue. Vaste plaque brunâtre d'apparence épidermique sur sa face dorsale.

308

Méningite de l'hémisphère gauche du cerveau.

Forte hypérémie méningée, au niveau de l'extrémité inférieure des circonvolutions pariétales. Granulations miliaires au même niveau et sur le reste de l'encéphale.

309

Déformation de la main droite produite par un kyste synovial de l'extenseur propre de l'index. [Platre.]

Pièce prise chez un homme de soixante-six ans, ayant plusieurs déformations de la main gauche montrées par la pièce 381 *bis*.

309 *bis*

Main gauche du malade dont la main droite est figurée par la pièce n° 381. [Platre.]

Éléphantiasis de la première phalange du pouce. Les deux dernières phalanges du petit doigt ont été amputées pour une affection analogue. Kyste de la gaine des extenseurs et des fléchisseurs.

310

Hématocèle.

Survenu depuis deux jours à la suite d'un traumatisme. Scrotum peu volumineux, l'infiltration s'arrête à la base de la verge.

311

Déformation du scrotum produite par l'emphysème sous-cutané.

Cet accident était survenu à la suite d'une fracture de côte. La pièce montre que la paroi abdominale et les téguments du thorax étaient intéressés.

312

Hypertrophie prostatique. Pyélite suppurée.

Pièce prise chez un homme de soixante-quinze ans, entré à l'hôpital pour une rétention d'urine, et décédé le 25 mai 1877.

1° Coupe médiane de la vessie et de la verge montrant que l'urèthre est sain et que la prostate a le volume d'une orange ; que la vessie est large, volumineuse, que sa muqueuse est pâle et fortement plissée ;

2° Que le rein faisait corps en partie avec sa capsule, de façon que son tissu a été déchiré lorsqu'on l'a enlevé ;

3° Que sa substance corticale et sa substance médullaire étaient parsemées de foyers purulents en forme d'infarctus.

313

Déformation de la jambe droite. Pied bot varus équin dont les orteils ont été amputés pour cause d'ulcérations mécaniques multiples. [PLATRE.]

314

Hématocèle de la tunique vaginale.

Survenu depuis deux jours à la suite d'un traumatisme. Scrotum peu volumineux, l'infiltration s'arrête à la base de la verge.

315

Prolapsus utérin.

Pièce prise chez une femme de quarante-six ans ; le col volumineux occupe la moitié inférieure de l'orifice vulvaire.

316

Myxome du premier espace interdigital de la main droite.

Tumeur développée depuis dix-huit mois chez une femme de quarante-deux ans.

La petite pièce placée au-dessus de la main montre la coupe de cette tumeur.

317

Coupe d'un ganglion sous-maxillaire tuberculeux.

Enlevé chez un jeune homme de dix-sept ans. La maladie datait de trois ans. On peut distinguer les granulations sur les surfaces de section.

318

Coupe d'un carcinome de l'aisselle.

Cette petite tumeur limitée, grosse comme une noix, s'était développée depuis huit mois chez une femme de quarante-neuf ans, à laquelle on avait enlevé vingt ans auparavant une tumeur analogue dans le sein droit.

319

Angiome érectile de la région parotidienne gauche.

Tumeur observée chez un enfant de dix mois.

320

Squirrhe du sein gauche.

Développé depuis quatre mois chez un homme de cinquante et un ans, mécanicien, n'ayant pas d'antécédents héréditaires de cancer. Les ganglions axillaires étaient sains.

La pièce montre l'adhérence de la tumeur à la peau et sa situation au milieu du tissu cellulaire ambiant.

321

Déformation produite par une exostose ostéo-cartilagineuse de l'extrémité inférieure de l'humérus gauche. [PLATRE.]

Développée depuis trois ans chez un jeune homme de quinze ans.

322

Papillome récidivé du pied droit.

La pièce montre l'aspect de l'ulcération deux mois après l'enlèvement de la tumeur, figurée par la pièce n° 303 ; les téguments du voisinage sont rouges et paraissent envahis.

323

Extrémité inférieure de la jambe droite présentant une saillie formée par une exostose de la face interne du tibia. [PLATRE.]

324

Ulcère variqueux de la jambe gauche. Pied-bot valgus. [PLATRE.]

Pièce prise chez un homme de soixante et un ans.

325

Cicatrice sur la face antérieure de la cuisse droite ; pied équin [PLATRE.]

Fracture comminutive du fémur (coup de feu).

326

Fongus du testicule droit.

Apparu depuis trois ans chez un homme de trente-cinq ans, syphilitique, à la suite d'un abcès du scrotum. La coupe de cette tumeur est figurée par la pièce n° 329.

327

Coupe du fongus du testicule figuré par la pièce n° 326.

Le testicule est volumineux, semble lisse ; il est lobulé et congestionné dans la portion correspondant au fongus. (*Sur la même planche que le n° 326.*)

328

Déformation de la mamelle droite produite par un sarcome kystique volumineux. [PLATRE.]

Pris chez une femme de cinquante-deux ans. On peut constater l'aspect chagriné de la peau.

329

Fibroma molluscum de la région lombaire gauche.

Développé depuis chez une jeune fille de dix-neuf ans. L'extrémité inférieure de la tumeur lancéolée descend jusque sur la fesse et sa partie supérieure, elle se rapproche de l'épine dorsale en dehors et à gauche de la crête iliaque.

330

Pustule maligne de la paupière inférieure droite.

Développée depuis trois jours chez un garçon boucher à la suite d'une écorchure. Infiltration œdémateuse de la paupière supérieure.

331

Hypertrophie et dégénérescence cancéreuse des grandes lèvres.

Pièce prise sur une femme de soixante-cinq ans. Elle forme deux tumeurs limitées, non ulcérées, de coloration violacée.

332

Épispadias congénital.

Au moment où fut prise cette pièce, on avait déjà fait chez cet homme, alors âgé de vingt-quatre ans, deux tentatives d'autoplastie destinées à remédier à la difformité de la verge. On peut voir les cicatrices laissées par ces opérations.

333

Hématocèle ancienne de la tunique vaginale.

Cette tumeur développée chez un homme de quarante-quatre ans, syphilitique, datait de huit ans. Immédiatement auparavant il avait eu une double hydrocèle. La poche kystique ouverte au-dessus de laquelle on voit le testicule présente une coloration blanc jaunâtre.

334

Déformation de la jambe consécutive à une fracture. [PLATRE.]

335

Épithélioma végétant de la fesse droite.

Développé chez une femme de trente-deux ans ayant eu cinq ans auparavant une brûlure au même niveau.

336

Squirrhe ligneux de la mamelle droite.

Enlevé chez un homme de cinquante-cinq ans, il avait mis quatre ans à se développer. (V. *Clin. de* 1876, leçon VIII, p. 177, fig. 48.)

337

Fistule salivaire parotidienne du côté droit.

Pièce prise chez un enfant de cinq ans et demi. Pas de saillie. Orifice fistuleux dans la région. Cicatrice d'un autre orifice près de la branche montante du maxillaire inférieur. Large plaque rouge recouvrant toute la région parotidienne.

338

Exstrophie de la vessie.

Pièce prise sur une jeune fille de dix-neuf ans, sans autre vice de conformation. (Cette jeune fille désirait savoir si dans ces conditions elle pouvait se marier sans danger pour sa vie.)

Orifice vaginal très étroit et transverse. De chaque côté on voit des vestiges irréguliers des grandes et des petites lèvres. La paroi de la vessie est en partie cachée par un repli de la peau.

339

Adéno-sarcome de la lèvre inférieure.

Pièce prise chez un homme de trente-cinq ans : elle s'était développée depuis dix-sept ans. Cette tumeur bien limitée et ulcérée siège du côté droit.

340

Sarcome fasciculé de la jambe gauche.

Tumeur fongueuse à sillon médian et dont le lobe inférieur a le volume du poing. Sur la seconde pièce on voit la coupe de l'os ; une ligne brisée à l'union du tiers supérieur et du tiers moyen indique une solution de continuité de l'os au niveau de la dépression de la tumeur. Toute la portion d'os sous-jacente est volumineuse et hyperémiée.

341

Coupe d'un testicule sarcomateux.

Tumeur développée depuis un an chez un homme de cinquante-sept ans.

342

Coupe transversale d'un larynx.

343

Atrésie des deux narines.

Observée chez un homme de trente-huit ans ; elle était survenue lorsqu'il n'avait que trois ans et demi à la suite d'une variole confluente.

344

Déformation de la joue droite par un épithélioma pré-auriculaire.

345

Cicatrices sur la face interne de la cuisse droite. [PLATRE.]

Chez un enfant de treize ans atteint de coxalgie, consécutives à des abcès ossifluents.

346

Déformation de la main droite produite par des tophus siégeant sur sa face dorsale. [PLATRE.]

Deux tumeurs régulières, tubéreuses, chez un goutteux âgé de quarante-quatre ans. Déformation insensible des doigts. Ce malade avait une déformation analogue du pied droit figurée par la pièce n° 346 *bis*.

346 *bis*

Déformation produite par des tophus de la face dorsale de la main gauche. [PLATRE.]

Voy. les pièces n°s 346 et 346 *ter*.

346 *ter*

Déformation du pied droit produite par un tophus. [PLATRE.]

Les gros orteils sont amputés pour une lésion d'origine goutteuse. Ce malade présentait à la main une lésion analogue figurée par la pièce 346.

347

Épithélioma de la fesse gauche.

Développé depuis un an chez un homme de soixante-quatre ans. Siège à la partie interne, au niveau du sillon interfessier dans lequel elle fait saillie ; tumeur bien limitée, du volume d'une grosse pomme, avec une ulcération transversale à sa partie inférieure et d'une couleur rouge violacée.

348

Déformation de la face dorsale de la main droite produite par un kyste à grains riziformes de la gaîne de l'extenseur commun des doigts. [PLATRE.]

Développé depuis six mois chez un homme de cinquante-deux ans. Cicatrice sur la face antérieure de l'avant-bras à la suite d'une opération.

349

Coupe d'une tumeur blanche médio-tarsienne.

Développée depuis deux ans. Le cuboïde et le premier cunéiforme sont remplacés par des fongosités vasculaires. La petite apophyse du calcanéum présente également un bourgeon fongueux ; on en trouve d'autres

sur la synoviale de l'articulation tibio-tarsienne. Les articulations du calcanéum, de l'astragale et des os correspondants contiennent du pus. Les extrémités du tibia, du calcanéum et de l'astragale sont hypérémiées et en voie de dégénérescence graisseuse.

350

Épithélioma ulcéré de la face dorsale de la main gauche.

Large ulcération à bords saillants, étalés, s'étendant jusqu'à l'origine de la première phalange du pouce et remontant jusque sur l'avant-bras. Diamètre total : cinq travers de doigt.

351

Fibrome du lobule de l'oreille gauche.

Petite tumeur développée chez un homme de soixante-dix-sept ans, à lobes bien limités, sans vascularisation ni tendance à l'ulcération.

352

Déformation du bras gauche consécutive à un abcès froid. [Platre.]

353

Déformation de la face dorsale de la main produite par un kyste synovial de la gaîne du long abducteur du pouce. [Platre.]

354

Épithélioma limité de l'aisselle.

Ulcération à la partie la plus saillante de la tumeur. Développée depuis trois mois chez un homme de quarante et un ans. La tumeur semble avoir débuté dans les ganglions.

355

Sarcome fasciculé de l'extrémité inférieure de la cuisse gauche.

Développé depuis dix-huit mois chez un homme de cinquante-deux ans. La pièce montre la coupe de l'extrémité inférieure de la cuisse, de l'articulation du genou et de la partie supérieure de la jambe. On voit que la tumeur est formée de deux masses blanches séparées par une ligne osseuse rouge formée par les débris d'un des condyles, du fémur. Les muscles de la région postérieure de la cuisse sont détruits ; le canal médullaire est envahi par une masse rouge et bourgeonnante. Le tendon rotulien est soulevé, mais non détruit par la tumeur. Elle pénètre dans l'articulation et les ligaments croisés font en partie corps avec elle.

356

Pied bot varus équin. Attitude vicieuse et ulcération de la base des orteils. Mal perforant plantaire. [Platre.]

Pris chez un homme de trente-deux ans. Cette difformité était congénitale.

357

Épithélioma de la base de la langue.

Tumeur saillante, augmentation de volume de toute la langue. Érosion et saillie à la surface.

358

Cancer atrophique de la mamelle gauche avec ulcération centrale.

359

Épithélioma de la face et du nez.

Développé chez un homme de soixante-quatorze ans, bourgeons crustacés sous-épidermiques. [Voir pièces n°s 267, 253, 272, 378.]

360

Solution de continuité de l'aine droite chez un malade ayant eu un anus artificiel formé artificiellement dans le cours d'un étranglement herniaire.

361

Fongosités et trajets fistuleux sur le cou-de-pied et au niveau de la malléole interne du côté droit.

Tumeurs développées chez un homme de vingt-neuf ans, souffrant de l'articulation depuis huit mois. La tumeur malléolaire est ronde et a le volume d'une pomme. Les autres sont beaucoup plus petites.

362

Déformation de la main droite consécutive à une nécrose de l'extrémité inférieure des deux os de l'avant-bras. [PLATRE.]

Adduction du pouce. Flexion des quatre derniers doigts (main en griffe). Cicatrice sur la face dorsale.

363

Moitié gauche de la face détruite en grande partie par un épithélioma.

Pièce prise chez un homme de soixante-quinze ans. La maladie avait débuté seize ans auparavant par une ulcération limitée du sillon naso-jugal. Muscle temporal diéqué. Sinus frontal ouvert. Maxillaire supérieur et os malaire détruits. Globe de l'œil conservé et soutenu au milieu de l'ulcération par le nerf optique. Pavillon de l'oreille en grande partie détruit.

364

Spina bifida.

Pièce prise chez un enfant de dix mois.

365

Épithélioma ulcéré de l'aine.

Développé depuis très longtemps chez une femme de soixante-cinq ans, traitée par différents topiques et ayant augmenté beaucoup depuis quelques mois. Grosse tumeur suivant l'arcade crurale droite, avec un sillon

très profond surtout au milieu. Végétations cancéreuses saillantes sur les bords. Invasion commençante de la paroi abdominale.

366

Sarcome de la cuisse gauche (extrémité inférieure).

Développé depuis deux ans chez une fille âgée de dix-sept ans au moment où fut moulée la pièce. On voit à droite la coupe de l'extrémité supérieure du tibia, de la rotule et d'un des condyles fémoraux. L'autre portion de ces os se trouve à gauche où est le milieu du fémur dont l'extrémité inférieure complètement dégénérée était détachée de sa surface articulaire. Le reste représente la tumeur et l'articulation dont un des ligaments croisés est fortement hypérémié.

367

Déformation du poignet droit causée par une hydarthrose de l'articulation radio-carpienne. [Platre.]

368

Difformité congénitale des deux membres inférieurs. [Platre.]

Prise chez un enfant de dix-huit mois.

369

Coupe d'un pied amputé pour une tumeur blanche médio-tarsienne.

Pièce prise chez un jeune homme de dix-sept ans. L'extrémité antérieure du calcanéum, le cuboïde et le cunéiforme correspondant sont infiltrés de pus. Les surfaces articulaires sont érodées et les cartilages ont disparu. On voit du pus dans les articulations et à la surface de section du métatarsien. Hypérémie marquée de l'astragale.

370

Déformation du siège produite par un sarcome profond de la région. [Platre.]

Pièce prise chez un homme de cinquante-neuf ans. Ensellure et saillie exagérée des deux fesses.

371

laire inférieur détruit partiellement par une tumeur à myéloplaxes.

prise chez une jeune fille de dix-huit ans et demi qui s'était aperçue uis cinq mois de l'existence de cette tumeur. Le moule en plâtre re- ente la portion d'os réséquée et contenant la tumeur en totalité. La e coloriée représente la coupe verticale de la première. On y voit la tion solide du sarcome entourée d'une loge kystique limitée elle- ne par l'os aminci.

372

Coupe d'un carcinome hématode du testicule droit.

Pièce prise sur un homme de quarante-cinq ans. Pendant la plus grande partie de son développement, elle a offert les caractères d'une orchite tuberculeuse. Une partie présente l'aspect du carcinome médullaire. Le reste, formé par une masse charnue, parsemée d'alvéoles irrégulières.

373

Déformation du poignet droit produite par un kyste synovial développée dans la gaîne de l'extenseur commun des doigts. [PLATRE.]

Affection apparue depuis deux mois chez une institutrice âgée de vingt-sept ans. La main gauche et les deux pieds présentaient des affections analogues et les déformations qu'elles produisaient sont figurées par les quatre pièces qui suivent.

373 *bis*

Main gauche de la malade dont la main droite est figurée par la pièce n° 373. [PLATRE.]

373 *ter*

Déformation du cou-de-pied droit produite par un kyste à grains riziformes dans la gaîne de l'extenseur commun des orteils. [PLATRE.]

373 *quater*

Pied gauche du malade dont le pied droit est représenté par la pièce n° 373. [PLATRE.]

374

Épithélioma ulcéré de la gencive et de la moitié droite de la voûte palatine.

Tumeur enlevée chez un homme de cinquante-deux ans, développée depuis un an et ayant débuté par le maxillaire supérieur. Les dents correspondantes sont tombées (deux petites molaires et la première grosse molaire).

375

Épithélioma de la paupière inférieure gauche.

Développé chez un homme de quarante ans. Ulcération arrondie à bords renversés, siégeant près du point lacrymal. Plusieurs saillies de même nature au voisinage.

376

Chancres multiples de la mamelle droite.

Pièce prise sur une femme de trente-six ans. L'un siège dans l'auréole immédiatement à la base du mamelon. L'autre au-dessous et un peu en dedans.

377

Papillomes crustacés de la main droite.

Homme de cinquante-sept ans. Plaques saillantes sur la face dorsale du pouce, de l'index, de l'annulaire et de l'auriculaire; plaque plus large sur la face dorsale de la main, à la base du médius.

377 *bis*

Papillomes crustacés de la joue gauche.

Deux tumeurs mûriformes, la supérieure à 3 centimètres de la queue du sourcil et sur la même ligne; l'inférieure en avant du lobule de l'oreille sur la joue.

378

Fracture comminutive de l'humérus droit. [PIÈCE NATURELLE.]

Trouvée à l'autopsie d'un homme de quatre-vingt-neuf ans. Mort de delirium tremens trois jours après avoir eu l'épaule écrasée par une voiture. (Clin. de 1876. — Obs. LXXXI, p. 410-411.)

TABLE MÉTHODIQUE

D'APRÈS L'ORDRE ADOPTÉ DANS NOS VOLUMES DE LEÇONS DE CLINIQUE

(Les chiffres indiquent non la page mais le numéro du Catalogue.)

I. Plaies.

Plaie de la région malaire..... 170
— contuse de la face..... 199

II. Accidents syphilitiques.

Chancre des lèvres..... 50-65-161-191-198
— de la langue..... 198
— du nez et de la joue..... 5
— de la mamelle..... 33-376
Gommes de la langue..... 1-85 *bis*-124-218-283
— du nez..... 270
— de la joue..... 42
— du sterno-mastoïdien..... 122
— de la mamelle..... 2
— du pied..... 168
Syphilides ulcéreuses de la région sus-hyoïdienne..... 85
— de la mamelle..... 288
— du bras..... 65 *bis*
— de la jambe..... 224
Onyxis syphilitique des deux pouces..... 55
Séquestres du crâne (nécrose syphilitique)..... 71

III. Maladies des os.

Fracture de l'humérus..... 379
— des deux radius..... 105-106
— du pouce..... 204
— du fémur et de l'os iliaque..... 48
— comminutive du fémur..... 325
— de la rotule..... 208
— des deux os de la jambe..... 72-225-298-298 *bis*, 334
— du tibia..... 321

[illegible]

[illegible]

[illegible]

VIII. Tube digestif et ses annexes.

Lèvres (Ulcération scrofuleuse des)..... 32-244
— Cicatrice..... 123
— Fongus..... 237
— Papillome..... 31
— Epithélioma..... 138-143-183
— Adéno-sarcome..... 339
Langue (Ulcère tuberculeux de la)..... 35
— Papillome..... 282
— Epithélioma..... 357
— Cancer..... 9
Voûte palatine (Perforation de la)..... 86
— Epithélioma..... 44-223-284-374
Plancher de la bouche (Sarcome du)..... 169
Parotide (Sarcome de la)..... 160
— Cancer..... 212
Kystes salivaires..... 150-264
Fistules salivaires..... 26-194-337
Dentier avalé et rendu naturellement par l'anus..... 180
Étranglement interne..... 201-202
Hernies..... 20-185
Anus artificiel dans l'aine..... 360
Rate hypertrophiée..... 111

IX. Organes génito-urinaires.

Rein (Carcinome du)..... 213 *bis*
— Pyélonéphrite suppurée..... 162-163
Vessie (Exstrophie de la)..... 171-338
— Perforation accidentelle..... 22
— Crayon extrait de la vessie d'une femme..... 62
— Cystite et pyélonéphrite suppurées..... 187-187 *bis*
— Calculs..... 45-61-261
Prostate (Hypertrophie de la)..... 312
Verge Épispadias..... 332
— Épispadias et exstrophie de la vessie..... 262
— Constriction de la verge par une bague..... 274
— Mycosis du gland..... 10
— Épithélioma..... 24
Scrotum (Emphysème sous-cutané du)..... 311
Testicule et ses enveloppes. — Hématocèle..... 44-219-299-310-314-333
— Hypertrophie et sclérose du testicule..... 29
— Tubercules..... 79-89
— Fongus..... 184-326
— Cancer..... 341-372
Ovaire (Fibrome de l')..... 11
Ligament large (Sarcome du)..... 188
Utérus (Inflammation de l')..... 13
— Prolapsus..... 315
Vulve et vagin. — Imperforation du vagin..... 247
— Hypertrophie des grandes lèvres..... 220
Hypertrophie et dégénérescence cancéreuse des grandes lèvres..... 331
Épithélioma vulvo-vaginal..... 302

X. Mamelle.

Mamelle. — Kératome..... 269
— Kyste sébacé..... 258

[illegible]

[illegible]

[illegible]

— [illegible] 112
[illegible] 241
— [illegible] 70
— [illegible] 217
Tronc. [illegible] 297
— [illegible] 287
[illegible] 25
[illegible] 122
— [illegible] 38
[illegible] 236
— [illegible] 172
— [illegible] 145-155-211
Membre supérieur. — Carcinome de l'épaule [illegible] 318
— Épithélioma — [illegible] 354
— Hypertrophie ganglionnaire — [illegible] 228-229
— Sarcome — [illegible] 242
— Abcès du bras [illegible] 145-156-352
— Lipome — [illegible] 84
— Épithélioma — [illegible] 210
— Sarcome [illegible] 205-256-257
— Pustule maligne de l'avant-bras [illegible] 63
— Fongus du poignet [illegible] 248
— Sarcome — [illegible] 230
— Affections des synoviales musculaires [illegible] 12-14-14 *bis*, 16-117-118-119-153-154-158-173-177-186 et 186 *bis*, 192-215-227-250-309 et 309 *bis*, 348-353-373-373 *bis*, 373 *ter*, 373 *quater*. 51
— Vice de conformation de la main [illegible] 200
— Cicatrice de brûlure — [illegible] 259
Brides cicatricielles — [illegible] 238
— Rétraction de l'aponévrose [illegible] 75
— Déformations et attitudes vicieuses — 53-54 et 54 *bis*, 110-346-346 *bis*, 346 *ter*. 66
— Scrofulide — [illegible] 137
— Verrue — [illegible] 159
— Lipomes — [illegible] 125-131
— Myxome — [illegible] 316
— Papillome — [illegible] 377
Épithélioma — [illegible] 350
Luxation du pouce [illegible] 206
— Dactylite [illegible] 49 et 49 *bis*
— Congélation des doigts [illegible] 82

Membre supérieur. — Asphyxie des doigts..... 165 et 165 *bis*
— Anomalies —..... 276
— Attitudes vicieuses —..... 73-291
— Papillome —..... 7
— Sarcome —..... 241
Membre inférieur. — Difformité congénitale des deux membres inférieurs.... 368
— Épithélioma de l'aine..... 221-365
— Sarcome profond de la fesse..... 370
— Épithélioma —..... 347-335
— Cicatrices de la cuisse..... 345
— Sarcome —..... 108-355-366
— Genoux en dedans..... 112
— Rupture du tendon rotulien..... 113
— Kyste du creux poplité.... ..... 226 *bis*
— Éléphantiasis de la jambe —..... 69
— Ulcérations trophiques —..... 245
— — mécaniques —..... 68 *bis*.
— Épithélioma —..... 21-340
— Fongosités —..... 361
— Affections des synoviales musculaires..... 3 et 27 135-196
— Difformités et attitudes vicieuses du pied..... 77 *bis*, 260-300 313-356.
— Phlegmon gangréneux —..... 126
— Gangrène spontanée —..... 121
— Congélation —..... 83
— Ulcérations mécaniques —..... 239
— Eczéma —..... 76 et 76 *bis*
— Ulcères perforants —. 40-102-114-166-167-286-294-295-301-304-306-356
— Papillomes —..... 4-303-322
— Épithéliomas —..... 17-18-48
— Mélanome —..... 109
— Anomalies des orteils..... 263-266
— Déviation —..... 115 et 115 *bis*
— Éléphantiasis —..... 305 et 305 *bis*
— Grangrène spontanée —.... 296
— Épithélioma —..... 268

FIN DE LA TABLE MÉTHODIQUE.

TABLE ALPHABÉTIQUE DU CATALOGUE

DE LA COLLECTION DE M. PÉAN

A

Abcès. — V. Bras, cou, sterno-mastoïdienne, sus-hyoïdienne, thorax.
Abdominale (Fibromes de la paroi), 100, 172, 211.
— (Tumeur de la paroi). 230.
Abducteur du pouce (Kyste de la gaine du long), 227, 353.
Aine (Anus contre nature dans l'), 360.
— (Épithéliomas de l'), 221, 365.
Angiome, postauriculaire, 216. V. Parotidienne.
Ankylose. — V. Genou.
Annulaire (Extension cicatricielle permanente de l'), 73, 275.
Anus contre nature. — V. Aine.
Aponévrose palmaire (Rétraction de l'), 75.
Arthrite sèche. — V. Tibio-tarsienne.
Asphyxie locale. — V. Doigts.
Auriculaire (Flexion cicatricielle de l' ,73.
Avant-bras (Pustule maligne de l'), 63.
— (Nécrose des deux os de l'), 362.
Axillaire (Carcinome), 318.
— (Sarcome), 228, 229, 247.

B

Blanche (Tumeur). — V. Tumeur.
Bras (Abcès du), 145, 156, 352.
— (Lipome du), 84.
— (Sarcome du), 256, 256 *bis*.
— (Syphilide du), 65 *bis*.
Brûlure. — V. Main.

C

Calcanéum (Carie du), 213.
Calculs. — V. Vessie.
Cancer. — V. Langue, lèvres (grandes), mamelle.
Carcinome. — V. Axillaire, larynx, mamelle, rein, Schneider.
Carie. — V. Calcanéum.
Cerveau (Méningite tuberculeuse de l'hémisphère gauche du), 308.
Chancre. — V. Mamelle, lèvres, nez.
Chondrome. — V. Radial.
Cicatrice. — V. Joue, ombilicale.
Commissure. — V. Lèvres.
Conduit auditif externe (Épithélioma du), 130.
Congélation. — V. Doigts. pied.
Cou (Abcès froid du), 217.
Coude (Hydarthrose du), 226.
Cou-de-pied (Kyste synovial du), 135.
Crayon. — V. Vessie.
Cubital postérieur (Kyste synovial de la gaine du), 173.
Cuisse (Cicatrice de la), 325-345.
— (Sarcomes de la), 108, 355, 366.
— (Ulcère variqueux de la), 78.
Cystite. — V. Vessie.

D

Dactylite. — V. Index.
Dentier avalé et rendu par les selles, 180.
Doigts (Asphyxie locale des), 165 et 165 *bis*.
— (Congélation des), 82.
Dos (Fibro-lipôme du), 25.

E

Éléphantiasis. — V. Paupière, jambes, orteils.
Emphysème. — V. Scrotum.
Épaule (Luxations de l'), 15, 207.
Épispadias, 262, 332.
Épithélioma. — V. Aine, cuir chevelu, conduit auditif, jambe, joue, mamelle,

palais, sterno-mastoïdien, sternum, verge, vulve.
ÉTRANGLEMENT INTERNE, 201, 202.
EXOSTOSE. — V. Humérus, orteil, tibia.
EXTENSEUR COMMUN DES DOIGTS (Affections de la gaine de l'), 12, 47, 118, 153, 348, 375, 373 *bis*, 373 *ter*.
— PROPRE DU POUCE, 192, 215.
— DE L'INDEX, 309 et 309 *bis*.
— DE L'AURICULAIRE, 99 *bis*.
— FLÉCHISSEURS DES DOIGTS, 14 et 14 *bis*, 186 et 186 *bis*, 154.
— DES ORTEILS, 3 et 27.
EXTENSION. — V. Annulaire.

F

FACE (cicatrice exubérante de la), 271.
— (Épithélioma de la), 363, 378.
— (Plaie de la), 275.
FÉMUR (Fibro-sarcome du), 174.
— (Fracture du), 43.
FESSE (épithélioma de la), 347, 383.
FIBROME. — V. Abdominale, oreille.
FISTULE. — V. Joue, lacrymale, malléole.
— salivaire. — V. Parotide.
FLÉCHISSEUR COMMUN DES DOIGTS (Kyste synovial de la gaine du), 119, 177, 250.
— PROPRE DE L'INDEX (Synovite de la gaine du), 158.
FLEXION. — V. Auriculaire, main.
FONGUS. — V. Extenseur, poignet, testicule.
FOSSE NASALE GAUCHE (Polype muqueux de la), 94.
FOSSES NASALES (Muqueuse des). — V. Schneider.
FRACTURE. — V. Jambe, pouce, rotule.
FRONT (Kyste dermoïde du), 103, 107.

G

GANGLIONS. — V. Axillaires, sous-maxillaires, sterno-mastoïdiens.
GANGRÈNE. — V. Orteils, pied.
GENOU (Ankylose du), 68, 77, 112, 182.
— (Tumeurs blanches du), 19, 46, 179 et 179 *bis*.
GLAND (Mycosis du), 10.
GOMMES. — V. Langue, mamelle, nez, pied, sterno-mastoïdien.
GRANDES LÈVRES. — V. Lèvres.

H

HEBERDEN (Nodosités d'). — V. Main.
HÉMATOCÈLES, 8, 219, 299, 310, 314, 333.
HÉMATOME. — V. Oreille.
HERNIE INGUINALE (Déformation de la paroi du ventre produite par une), 20.
HUMÉRUS (Exostose de l'), 321.
HUMÉRUS (Séquestres invaginés de l'), 37.
HYDARTHROSE. — V. Coude.
HYPERTROPHIE. — V. Axillaires, prostate, rate, testicule.

I

ILIAQUE (Sarcome de la région), 148, 155.
INDEX (Dactylite et synovite tendineuse de l'), 49 et 49 *bis*.
— (Sarcome de l'), 241.
INGUINALE. — V. Hernie.

J

JAMBE (Cicatrices de syphilide de la), 224.
— (Éléphantiasis de la), 69.
— (Épithélioma de la), 21.
— (Fractures de la), 72, 235, 298, 298 *bis*, 331.
— (Sarcomes de la), 149, 149 *bis*, 265, 310.
— (Ulcérations mécaniques de la), 245.
— (Ulcère variqueux de la), 324.
JOUE (Cicatrice exubérante de la), 289.
— (Épithéliomas de la), 281 et 281 *bis*, 251, 254.
— (Fistule de la), 725.
— (Lipome de la), 23.
— (Papillomes de la), 13, 377 *bis*.
JOUE. — V. Maxillaire.

K

KÉRATOME. — V. Mamelle.
KYSTE DERMOÏDE. — V. Front.
KYSTE SÉBACÉ. — V. Cuir chevelu, parotidienne, sourcil, main, paupière, mamelle.
KYSTE SYNOVIAL. — V. Poignet, cou-de-pied, extenseurs, fléchisseurs, cubital, postérieur.

L

LANGUE (Cancer de la), 9.
— (Chancre de la), 193.
— (Épithélioma de la), 357.
— (Gomme de la), 185, 124, 218, 283.
— (Papillome de la), 57, 81, 282.
— (Ulcère tuberculeux de la), 35, 340 *bis*.
LARYNX (Coupe transversale d'un), 335.
— (Carcinome du), 279.
— (Tuberculose du), 292 et 307.
LÈVRE INFÉRIEURE (Chancres de la), 54, 55 *bis*, 161, 190, 198.
— (Épithéliomas de la), 138.
— (Fongus de la), 237.
— (Sarcome de la), 339.
— SUPÉRIEURE (Chancre de la), 65.
— (Épithéliomas de la), 123.
— (Gomme de la), 88.
— (Renversement de la), 123.

Lèvre supérieure (Scrofulides de la), 32, 214.
Lèvres (épithélioma de la commissure des), 141.
— (Papillome des), 34.
Lèvres (Cancer des grandes), 331.
— (Hypertrophie des), 220.
Ligament large (Sarcome du), 188.
Lipome. — V. Bras, dos, joue, main, ovaire, sterno-mastoïdien.
Lombes (Molluscum des), 329.
Luxation. — V. Épaule, vertèbres.

M

Main (Attitudes vicieuses et difformités de la), 54 et 54 *bis*, 110-291.
— (Cicatrices de la), 238-259.
— (Épithélioma de la), 350.
— (Kyste sébacé de la), 164.
— (Lipome de la), 125-131.
— (Myxome de la), 316.
— (Nævi materni de la), 41.
— (Papillomes de la), 377.
— (Rhumatisme de la), 53.
— (Scrofulide de la), 137.
— (Tophus de la), 346-346 *bis*, 346 *ter*.
— (Verrue de la), 159.
— (Vice de conformation de la), 200.
Mal perforant. — V. Perforant.
Malaire (Plaie de la région), 170.
Malléoles (Fistule au-dessus des), 361.
— (Ulcération des), 68 *bis*.
Mamelle (Cancers de la), 141, 6, 127, 133, 139, 140, 146, 189, 214, 246, 255, 278, 320, 336, 358.
— (Chancres de la), 33-376.
— (Épithélioma de la), 134.
— (Gomme de la), 2.
— (Kyste sébacé de la), 258.
— (Myxome de la), 128.
— (Myome de la), 222.
— (Sarcome de la), 231-328.
— (Syphilide ulcéreuse de la), 288.
Mammaire (Kératome de la région), 269.
Maxillaire inférieur (Épithélioma du), 60, 60 *bis*.
— (Nécrose du), 28-30.
— (Sarcomes myéloïdes du), 52, 112, 157, et 157 *bis*, 169, 371.
Maxillaire supérieur (Épithélioma du), 252.
Médian (Myxome du nerf), 151.
Médio-tarsiennes (Tumeurs blanches), 118, 277, 319, 369.
Médius (Ostéite condensante du), 293.
— (Papillome du), 7.
— (Synovite du), 174.
Mélanome. — V. Talon.
Membres inférieurs (Difformité congénitale des), 368.
Métrite. — V. Utérus.
Molluscum. — V. Lombes.
Mycosis. — V. Gland, thorax.
Myéloplaxes (Tumeurs à). — V. Sarcome myéloïde.
Myéloïde. — V. Sarcome.
Myome. — V. Mamelle.
Myxome (main). — V. Mamelle, médian.

N

Nævi materni. — V. Main, pied.
Narines (Atrésie des), 343.
Naso-pharyngiens (Polypes), 147, 232.
Nécrose. — V. Avant-bras, maxillaire inférieur.
Nerf. — V. Médian, radial.
Néphrite. — V. Rein.
Nez (Chancre du), 5.
— (Épithéliomas du), 64, 120, 176, 267, 272, 285, 359.
— (Gomme du), 43, 270, 290.

O

Ombilicale (Cicatrice) de forme rare, 28.
Ongles (Main en griffe avec évolution anormale des), 51 et 54 *bis*.
Oreille (Hématome du pavillon de l'), 234.
— (Fibrome du lobule de l'), 351.
Orteil (Exostose sous-unguéale du gros), 203, 268.
— (Gangrène spontanée du gros), 121.
— surnuméraire, 266.
Orteils (Anomalie des), 263.
— (Éléphantiasis des), 305.
— (Gangrène spontanée des), 296.
Ovaire (Fibro-lipome de l'), 11.

P

Palais (Épithélioma du), 44, 284, 374, 67, 175, 233
— (Perforation du), 86.
Palmaire. — Aponévrose.
Papillome. — V. Joue, langue, lèvres, main, médius, talon.
Paroi. — V. Abdominale.
Parotide (Fistule salivaire de la), 26.
— (Sarcome de la), 180, 212.
Parotidienne (Angiome de la région), 319.
— (Kyste sébacé de la région), 95.
Parotidiens (Kystes salivaires), 150, 263 *bis*, 337.
— (Tuberculose des ganglions), 56.
Paupière inférieure (Épithélioma de la), 375.
— (Pustule maligne de la), 330.
Paupière supérieure (Éléphantiasis de la), 91.
— (Kyste sébacé de la), 197.

PERFORANTS (Ulcères), 40, 114, 115 et 115 *bis*, 166, 167, 192, 286, 294 et 295, 301, 304 et 304 *bis*, 305.
PERFORATION. — V. Palais.
PÉRONIERS (Kyste de la gaîne des), 196.
PIED (Congélation du), 83.
— creux, 300.
— (Déformation du), 77 *bis*.
— (Gomme du), 168.
— (Nævi materni du), 41.
— (Papillome du), 303, 322.
— (Phlegmon gangréneux du), 126.
— (Ulcération mécanique du), 239.
PIED-BOT (varus équin), 260, 813,635.
PLAIE. — V. Face malaire.
POLYPE. — V. Naso-pharyngien.
POPLITÉ (Angiome du creux), 137.
POPLITÉ (Kyste séreux du creux), 226 *bis*.
POIGNET (Fongus du), 248.
— (Kyste synovial du), 90.
— (Sarcome du), 230, 230 *bis*.
POUCE (Anomalie du), 276.
— (Luxation en arrière de la première phalange du), 206.
— (Onyxis syphilitique du), 55.
— (Fracture de la 2e phalange du), 87.
PRÉAURICULAIRES (Adénites), 196.
— (Épithélioma), 344.
PRÉPUCE. — V. Gland.
PROLAPSUS. — V. Utérus.
PROSTATE (Hypertrophie de la), 312.
PSORIASIS (Épithélioma développé sur un), 210.
PUSTULE MALIGNE. — V. Avant-bras, paupière.
PYÉLO-NÉPHRITE. — V. Rein.

R

RADIAL (Chondrome du nerf), 5.
— (Paralysie du nerf), 66.
RADIOCARPIENNE (Hydarthrose), 367.
RADIUS (Fracture des deux), 105.
RATE (hypertrophiée), 111.
REIN (Carcinome du), 213 *bis*.
— (Inflammation du), 187, 187 *bis*, 162, 163.
RHUMATISME. — V. Main.
ROTULE (Fracture de la), 101, 208.
ROCHER (Ostéite condensante du), 39.
ROTULIEN. — V. Tendon.

S

SALIVAIRE (Fistule), 194.
SARCOME. — V. Cuisse, fémur, iliaque, index, jambe, maxillaire, parotide, poignet, sterno-mastoïdien.
SCLÉROSE. — V. Testicule.
SCHNEIDER (Carcinome de la membrane de), 209.
SCROFULIDE. — V. Lèvres, main.
SCROTUM (Enphysème sous-cutané du), 311.
SEIN. — V. Mamelle.
SÉQUESTRES invaginés de l'humérus, 37.
— syphilitiques de la voûte du crâne, 71.
SIÈGE (Déformation produite par un sarcome du), 370.
SOURCIL (Kystes du), 144, 178.
SOUS-MAXILLAIRES (Épithélioma des ganglions), 58.
— (Tuberculose des ganglions), 317.
SPINA BIFIDA, 364.
STERNUM (Épithélioma du), 297.
STERNO-MASTOÏDIENNE (Abcès de la région), 132.
— (Épithélioma), 336.
— (Gommes), 122.
— (Lipome), 70.
— (Sarcome ganglionnaire), 240.
SUS-HYOÏDIENNE (Abcès de la région), 96.
— (Syphilide ulcéreuse), 85 *bis*.
SYNOVIALE. — V. Extenseur.
SYNOVITE. — V. Extenseur.
SYPHILIDE. — V. Bras, mamelle, sus-hyoïdienne.

T

TALON (Épithélioma du), 17, 18, 48.
— (Mélanome du), 109.
— (Papillome du), 4.
TENDON ROTULIEN (Rupture du), 112.
TEMPORO-JUGALE (Épithélioma de la région), 280.
TESTICULE (Carcinome du), 372.
— (Fongus du), 184, 326.
— (Hypertrophie du), 29.
— (Sclérose du), 29.
— (Tuberculose du), 79, 89, 341.
THORAX (Abcès du), 273.
— (Mycosis du), 287.
TIBIA (Exostose du), 323.
— (Fracture du), 225.
— (Ostéite du), 129.
TIBIO-TARSIENNE (Arthrite sèche), 104.
TUBERCULES. — V. Cerveau, langue, larynx, parotidienne, sous-maxillaire, testicule.
TUMEUR BLANCHE. — V. Genou, médio-tarsienne.
ULCÉRATION. — V. Malléoles, palais.
ULCÈRE VARIQUEUX. — V. Variqueux.
UTÉRUS (Inflammation de l'), 13.
— (Prolapsus de l'), 315.

V

VAGIN (Imperforation du), 247.
VARIQUEUX (Ulcère). — V. Cuisse.
VARIQUEUSE (Tumeur), 181.
VERRUE. — V. Main.

VERGE (Constriction de la — par une bague), 367 *bis*.
— (Épithélioma de la), 24.
VERTÈBRES CERVICALES (Luxation des), 152.
VESSIE (Calculs), 45, 61, 261.
— (Crayon introduit dans la), 62.
VESSIE (Exstrophie de la), 171, 267, 338.
— (Inflammation de la), 187, 187 *bis*.
— (Perforation de la), 22.
VICES DE CONFORMATION. — V. Main.
VULVE (Épithélioma de la), 302.

FIN DE LA TABLE ALPHABÉTIQUE DU CATALOGUE.

TABLE ANALYTIQUE

DES MATIÈRES CONTENUES DANS CE VOLUME

Première leçon. — Du pincement hémostatique (historique)..... 1

§ I. Pincement dans les plaies artérielles et les anévrysmes..... 4
§ II. Pincement contre des hémorrhagies déterminées..... 10
§ III. Du pincement comme méthode générale d'hémostase..... 16

Deuxième leçon. — État actuel de la méthode du pincement..... 28

A. — Opérations qui se pratiquent sur la tête..... 34
B. — Opérations qui se pratiquent sur le cou..... 45
C. — Opérations qui se pratiquent sur le thorax..... 47

Troisième leçon. — État actuel de la méthode du pincement (suite)..... 49

D. — Opérations qui se pratiquent sur l'abdomen et sur les organes génito-urinaires..... 49
E. — Opérations qui se pratiquent sur les membres, l'épaule, la hanche, les régions axillaire, inguinale et poplitée..... 56

Quatrième leçon. — État actuel de la méthode du pincement (suite II)..... 61

Parallèle du pincement et des autres moyens d'hémostase..... 61
Des avantages, autres que l'hémostasie, que l'on peut retirer du pincement.. 68
Conclusions..... 70
Observations..... 72

Cinquième leçon. — Étude des polypes naso-pharyngiens..... 109

I. Caractères anatomiques..... 110
II. Étiologie..... 114
III. Symptômes..... 115
IV. Diagnostic..... 116
V. Pronostic..... 120

Sixième leçon. — Des opérations que réclament les polypes naso-pharyngiens. 122

I. Méthode maxillaire..... 124
II. Méthode nasale..... 132
III. Méthode palatine..... 134
IV. Parallèle entre les diverses opérations préliminaires..... 136

Septième leçon. — Des inflammations et des hypertrophies de la mamelle et de la région mammaire chez l'homme..... 143

I. Inflammations de la mamelle et de son atmosphère chez l'homme... 143
II. Hypertrophies mammaires et péri-mammaires chez l'homme..... 151

Huitième leçon. — Des tumeurs du sein chez l'homme..... 157

I. Tumeurs de la peau..... 157

II. Tumeurs [illegible] 163
III. Tumeurs [illegible] 169
IV. D[illegible] 179

NEUVIEME LEÇON. — Des [illegible] — [illegible] 183

Structure des ganglions lymphatiques 184
Siège des ganglions du cou 188

DIXIEME LEÇON. — Des tumeurs ganglionnaires du cou. — Anatomie pathologique 193

I. Inflammations 194
II. Hypertrophies 202
III. Tumeurs malignes : Sarcomes, Épithéliomas [illegible] 204
IV. Dégénérescences 215

ONZIEME LEÇON. — Des tumeurs ganglionnaires du cou 219

I. Symptômes 219
II. Diagnostic 226
III. Pronostic 235
IV. Traitement 236

DOUZIEME LEÇON. — Considérations pratiques sur le traitement des hernies 246

TREIZIEME LEÇON. — De la périnéorraphie 275

QUATORZIEME LEÇON. — A qui appartient la méthode du pincement hémostatique ? Réponse à M. Kœberlé 291

§ I. Que M. Kœberlé a inventé la pince de Charrière 297
§ II. Quel usage M. Kœberlé a-t-il fait des pinces hémostatiques 310

A. — Hémostasie temporaire 311

QUINZIEME LEÇON. — Suite de la précédente 322
— Pincement et hémostasie temporaires 339
— — définitifs 339
— — préventifs 339
Conclusions de MM. Denys et Exchaquet 340
— de M. Kœberlé 341

SEIZIEME LEÇON. — Considérations sur les tumeurs du corps thyroïde. — Indications de la trachéotomie chez l'adulte. Notre procédé pour cette opération 343

I. Considérations sur les tumeurs du corps thyroïde 349
II. Indications de la trachéotomie chez l'adulte 350
III. Notre procédé pour la trachéotomie 354

SECONDE PARTIE

CHAPITRE PREMIER.

PLAIES. — CONTUSIONS 360
§ I. Plaies par instruments tranchants 360
A. — Région temporale 363
B. — Cou 364
C. — Thorax 364
D. — Bras 365
E. — Avant-bras 366
F. — Main 368
§ II. Plaies par armes à feu 370
§ III. Contusions et plaies contuses 371
Tableau comparatif des contusions et des plaies contuses 373

I. Contusions..... 373
A. — Thorax..... 373
B. — Région lombaire..... 374
C. — Épaule..... 374
D. — Hanche..... 375
E. — Cuisse..... 375
F. — Genou..... 375
G. — Pied..... 376
H. — Régions diverses..... 376
II. Plaies contuses..... 376
A. — Tête..... 376
B. — Bras..... 379
C. — Doigts..... 380
D. — Fesse..... 380
E. — Jambe..... 381
F. — Pied..... 383

CHAPITRE II.

Accidents syphilitiques..... 384
§ I. Accidents primitifs..... 387
§ II. Gommes..... 387
§ III. Accidents nerveux..... 389
§ IV. Accidents osseux..... 389
§ V. Accidents laryngés..... 390

CHAPITRE III.

Maladies des os..... 393
§ I. Fractures..... 393
A. — Crâne..... 393
B. — Maxillaire inférieur..... 397
C. — Colonne vertébrale..... 398
D. — Côtes..... 401
E. — Clavicule..... 402
F. — Omoplate..... 405
G. — Humérus..... 405
H. — Radius..... 412
I. — Avant-bras (cubitus et radius)..... 413
J. — Main..... 415
K. — Fémur..... 416
L. — Rotule..... 419
M. — Tibia..... 421
N. — Péroné..... 422
O. — Tibia et péroné..... 429
P. — Orteils..... 438
Tableaux récapitulatifs des fractures traitées dans notre service du 1er juillet 1875 au 1er janvier 1877..... 439
§ II. Accidents inflammatoires (périostites, ostéites, caries, nécroses)..... 443
§ III. Tumeurs..... 458

CHAPITRE IV.

Maladies des articulations et de leurs annexes..... 469
§ I. Entorses..... 469
§ II. Luxations..... 472

A. — Vertèbres 473
B. — Épaule 475
§ III. Arthrites, hydarthroses, tumeurs blanches 479
§ IV. Hygromas 482

CHAPITRE V.

MALADIES DU SYSTÈME NERVEUX 488
§ I. Affections portant sur les centres nerveux ou sur des nerfs donnés.. 488
§ II. Maladies des organes des sens 504
Résumé des affections des organes des sens et des opérations qu'elles ont nécessitées 505
A. Appareil de la vision et ses annexes 505
1° Sourcil 505
2° Paupières 506
3° Conjonctive 507
4° Cornée 508
5° Cristallin 508
B. — Appareil de l'audition 508
1° Oreille externe 508
2° Oreille moyenne 509
C. — Appareil de l'olfaction 511

CHAPITRE VI.

MALADIES DES VAISSEAUX 513
Ulcères variqueux 518

CHAPITRE VII

MALADIES DU TUBE DIGESTIF ET DE SES ANNEXES 521
§ I. Portion sus-diaphragmatique 521
§ II. Portion sous-diaphragmatique 526
1° Intestin grêle et ses annexes 526
2° Rectum et anus 535

CHAPITRE VIII.

ORGANES GÉNITO-URINAIRES (sexe masculin) 544
1° Verge et ses enveloppes 546
2° Vessie et prostate 547
3° Urèthre 551
4° Cordon spermatique. Testicule et ses enveloppes 556
5° Hydrocèles 561

CHAPITRE IX.

ORGANES GÉNITO-URINAIRES (sexe féminin) 564
§ I. Annexes de l'utérus (Ovaires. Trompes. Ligament large. Péritoine pelvien) 569
§ II. Utérus (corps et col) 580
§ III. Vulve et vagin 596
§ IV. Organes urinaires proprement dits 602
§ V. Périnée 604

CHAPITRE X.

Maladies de la mamelle..... 606
Tableau récapitulatif des affections mammaires..... 608

CHAPITRE XI.

Maladies des régions..... 628
A. — Crâne..... 632
B. — Face..... 633
§ II. Cou..... 640
A. — Région parotidienne..... 640
B. — Région sus-hyoïdienne..... 642
C. — Région sterno-mastoïdienne..... 643
D. — Région cervicale postérieure..... 645
E. — Région sous-hyoïdienne..... 617
F. — Région sus-claviculaire..... 650
§ III. Tronc..... 650
A. — Région dorsale..... 651
B. — Région thoracique..... 653
C. — Paroi abdominale antérieure..... 655
§ IV. Membre supérieur..... 659
A. — Aisselle..... 660
B. — Bras..... 661
C. — Avant-bras..... 663
D. — Main..... 669
§ V. Membre inférieur.....
A. — Fesse..... 677
B. — Aine..... 678
C. — Cuisse..... 680
D. — Jambe..... 685
E. — Pieds..... 688

CHAPITRE XII.

Considérations générales. Statistique des opérations..... 693
Tableaux des opérations faites par M. Péan à l'hôpital..... 700-701-702-703
— — en ville..... 706-707

CHAPITRE XIII.

Étude anatomo-pathologique sur les tumeurs, par J. André..... 709
§ I. Sarcomes..... 709
§ II. Carcinome..... 729
§ III. Épithélioma..... 744
§ IV. Historique et lois..... 763

CHAPITRE XIV.

Opérations de gastrotomie..... 788
Abréviations des tableaux..... 788
Gastrotomies pour des tumeurs liquides de l'ovaire, du ligament large, etc. 789-804
— — du mésentère..... 805
— intéressant l'utérus et le mésentère..... 807

A. — Vertèbres.
B. — Épaule...

§ III. Arthrite
§ IV. Hygrom

MALADIES DU

§ I. Affect
§ II. Malad

Résumé des
nécessitées ...

A. Appareil

1° Sourcil
2° Paupi
3° Conjo
4° Corné
5° Cristal

B. — App

1° Oreill
2° Oreil

C. — App

MALADI
Ulcères

MALADI

TABLE ALPHABÉTIQUE

N. B. — Les détails du Catalogue contenus dans sa table particulière ne sont point répétés dans celle-ci.

A

es. — V. Ligament large, mamelle, sourcil, thorax.
ADOMINALE (Fibrome de la paroi), 656.
— (Sarcome —), 655.
BERNETHY, 184.
DÉNIE, 203.
ADÉNITES caséeuses), 199.
— cervicales. Traitement, 237.
— chroniques. — , 196, 320.
— tuberculeuses, 199.
ADÉNOIDES (Tumeurs). — V. Mamelle.
ADOLESCENCE (Mammites de l'), 145.
AFFRE, 255.
AINE (Lymphorrhagie de l'), 679.
AISSELLE.
— (Tumeurs ganglionnaires de l'), 92, 93, 654, 660.
ALLIX, 144.
AMPUTATION. — V. Annulaire, bras, col utérin, doigts, jambe, langue, orteil, pied, verge, utérus.
ANCELET, 21.

205, 709.
dans les), 4.

npe.

la dernière pha-

.
).
160, 541.
542.
de, 36.
310.

ARRACHEMENT des polypes utérins, 532, 533.
ARRACHART, 128.
ARTÈRES (Presse-), 5.
ARTÉRIELLES (Pincement dans les plaies), 4.
ARTHRITES. — V. Genou, hanche.
ASSALINI (Compresseur artériel d'), 6.
ATRÉSIE. — V. Urèthre.
ATROPHIE. — V. Dos.
AUBRAC, IV.
AUDITION (Maladies de l'appareil de l'), 508.
AURICULAIRE (Anomalie de l'), 672.
— (Nécrose de la première phalange de l'), 456.
AUSPITZ, 193.
AUTOPLASTIE. — V. Doigts, lupus.
AVANT-BRAS (Fracture des deux os de l'), 414.
— (Phlegmon de l'), 663.
— (Plaie de l'), 366.
AVIVEMENT. — V. Périnéorraphie.
AVORTEMENT, 580.
AYRER (Presse-artères d'), 10.
AZAM, 171.

B

BARETTA, III.
BARRAULT, IV.
BAUCHET, 125.
BEC-DE-LIÈVRE, 77, 78, 521.
BÉNOR, de Troyes, 152.
BENNETT, 202.
BÉRARD, 128.
BERTHERAND, 152.
BILLROTH, 145.
BINAUT, de Lille, 27.
BLANCHES. — V. Tumeurs.
BLENNORRHAGIE, 547.
BLENNORRHAGIQUE. — V. Arthrite.

Boeckel, 20, 133.
Bourdon, 288.
Bonnafont, 238.
Bouchard, 230.
Bouche (Carcinome du plancher de la), 87.
— (Pincement dans les opérations faites sur la), 4.
Bourdas, 203.
Boyer, 115.
Bras (Amputation du), 108.
— (Écrasement du), 103.
— (Plaies du), 365, 371, 379.
— (Sarcomes du), 105, 660, 661.
Brickell, 286.
Brochin, IV.
Brown (Baker), 263.
Bruns (von), 20, 133.
Bucquoy, 144.

C

Cancer. — V. Génital, interne, langue, mamelle.
Carcinome (Anatomie pathologique du), 729 à 743.
Carcinome. — V. Bouche, langue, mamelle, thyroïde.
Carie. — V. Calcanéum, métatarsien, tarse, tibia.
Cataracte, 508.
Catarrhe. — V. Vagin.
Castration, 558, 559, 560.
Céphalæmatome, 632.
Cérébrale (Commotion), 499.
Chalazion, 507.
Chancre. — V. Prépuce.
Chassaignac, 133, 238.
Chélotomie (Hémostase dans la), 12.
— (Opérations de), 265, 269, 272, 531, 532.
Chéron, 29.
Chevelu (Plaies du cuir), 378.
Chloroforme (Mort par le), 451.
Chondrome. — V. Médius, testicule.
Chopart, 12.
— (Amputation de), 104.
Circoncision, 387.
Cirrhose, 527.
Clavicule (Exostose de la), 402.
— (Fractures de la), 402, 403, 404, 405.
Cloquet, 153.
Collis, 15.
Colonne vertébrale (Fractures de la), 398, 399, 400.
Colson, IV.
Col utérin (Adénome du), 594.
— (Amputation du), 593.
— (Atrésie de la cavité du), 592.
— (Épithéliomas du), 595.
— (Oblitération du), 593.
Compresseur. — V. L'Estrange, Lévêque.
Compression élastique dans le traitement des hernies, 249.
Conjonctivites, 507.
Contuses (Plaies), 371.
Contusions en général, 371.
Contusions. — V. Cuisse, épaule, hanche, lombes.
Cornée (Leucome de la), 508.
— (Staphylome de la), 508.
Cornets (Ostéite des), 511.
Cornil, 161, 187, 201.
Cossy (de), 203.
Côtes (Fractures des), 401.
Cou (Anatomie des ganglions du), 191 à 245.
— (Gommes du), 387, 388.
— (Lipome du), 88, 645.
— (Maladies du), 640 à 650.
— (Plaie du), 364.
— (Tumeurs ganglionnaires du), 88, 191 à 245.
Coude (Hygroma du), 495.
— (Lipome du), 105.
— (Luxations du), 477.
— (Résections du), 105, 487, 488.
— (Tumeurs blanches du), 105, 486, 487, 488.
Coutagne, 154.
Crampton, 8.
Crane (Pincement dans les opérations pratiques sur le), 34.
Cristallin, 508.
Croft, 233.
Crurales. — V. Hernies.
Cruveilhier, 202, 205.
Cuboïde (Carie du), 452.
— (Résection du), 290.
Cuir chevelu (Kyste sébacé du), 633.
Cuisse (Amputations de la), 102, 488, 491.
— (Contusions de la), 375.
— (Lipome de la), 106.
— (Sarcome de la), 683.
Cunéiformes (Carie des), 452, 454.
Cystite, 549.

D

Définitive (Hémostasie), 31.
Deguise, 125.
Delioux. — V. Melliez.
Delirium tremens, 411.
Delore, 353.
Demange, 186.
Demarquay, 128, 231.
Dentaire (Kyste), 85.
Dents (Pincement des vaisseaux après l'avulsion des), 41.
Deny, IV.
Dermite. — V. Poignet.

Desault, 4.
Deschamps (Presse-artères de), 10.
Desmarre (Pince à chalazions de), 26.
Dezanneau, 131.
Dieffenbach, 277.
Digestif (Maladies du tube). 520.
Discision du canal cervical, 592.
Divulsion de l'urèthre, 548.
Doigts (Amputation des), 103, 369.
— (Autoplastie des), 672.
— (Écrasement des), 670.
— (Flexion cicatricielle des), 673.
— (Gangrène spontanée des), 674.
— (Phlegmon des), 102.
— (Plaies des), 380.
Dos (Atrophie des muscles du), 651.
— (Lipome du), 93.
Duplay, 171, 204.
Dupuytren, 13.
Duret (Presse-artères de), 5.
Duval (Compresseur de Marcellin), 20.
Dysménorrhée, 592, 599.

E

Écrasement. — V. Bras, doigts.
Éléphantiasis. — V. Nez.
Eloberg, 353.
Enchondrome. — V. Parotide, testicule.
Entérotomie. — V. Étranglement interne.
Entorses, 469 à 472.
Enucléation. — V. Œil.
Épaule (Arthrite de l'), 481.
— (Contusions de l'), 374.
— (Luxations de l'), 475.
— (Tumeurs blanches de l'), 485.
Épidydimite, 557.
Épiphysaire. — V. Fémur.
Épiplocèle, 679.
Épispadias, 547.
Épithéliomas (Étude anatomo-pathologique sur les), 744 à 786.
Épithéliomas. — V. Col utérin, lèvres, gencives, langue, lymphatique, maxillaire, main, nez, palais, paupières, tempe.
Erysipèle, 633.
Etranglement. — V. Hernie.
Etranglement interne, 94.
Ethmoïde (Fracture de l'), 396.
Evidement du premier métatarsien, 106.
Exophthalmique. — V. Goitre.
Exostose. — V. Clavicule, tibia.
Extenseur propre du pouce (Kyste de l'), 665.
Extrophie. — V. Vessie.

F

Face (Fibromes de la), 683.
— (Lupus de la), 82.
Face (Pincement dans les opérations faites sur la), 40.
Faciale (Névralgie — syphilitique), 389.
Faure, 30.
Fauvel, 200, 352.
Faye, 144.
Fedeli, 154.
Fémur (Fractures du), 416 à 419.
— (Nécroses partielles du), 106, 456.
— (Ostéite épiphysaire du), 450.
Fesse (Kyste sébacé de la), 679.
— (Plaies de la), 380.
— (Tumeur de la), 107, 108.
Fibrome. — V. Face, langue, mamelle.
Fibro-plastique (Tumeur). — V. Sarcome.
Fistule. — V. Anus, lacrymale, vésico-vaginale.
Fleury de Clermont, 125.
Flexion. — V. Doigts.
Foie (Kyste hydatique du), 527, 528.
Fongus. — V. Lèvre, testicule.
Forcipressure.
Foucher, 179.
Fouilquier (Tourniquet de), 11.
Fracture. — V. Avant-bras, crâne, colonne vertébrale, côte, ethmoïde, fémur, main, maxillaire, omoplate, radius.
Fractures (Tableaux récapitulatifs des), 439, 440, 441.
Freind, 282.
Front (Kyste dermoïde du), 73.
— (Plaies du), 377, 78.
Furoncle. — V. Mamelle, périnée.

G

Gastrotomies, 793 à 835.
Galactocèles chez l'homme, 176.
Galiay (Pince de), 11.
Gandt (de), 119.
Ganglions. — V. Lymphatiques.
Gencives (Épithélioma des), 84.
— (Pincement dans les opérations faites sur les), 40.
Génital (Cancer de l'appareil—interne). 572.
Génito-urinaires (Pincement dans les opérations faites sur les organes), 49.
Genou (Arthrites du), 482.
— (Contusions du), 275.
— (Gommes du), 388.
— (Hydarthroses du), 483.
— (Tumeurs blanches du), 103, 488, 493.
— (Tumeurs variqueuses), 516.
Geoffroy-Saint-Hilaire, 152.
Glotte (Œdème de la), 391.
Godard, 152.
Goitre exophthalmique, 647.
Gommes. — V. Cou, genou, jambe, mamelle.

GROSFILLAY, 29.
GRÆFE (Pince hémostatique de Carl), 19.
GRANCHER, 200.
GUBLER, 144.
GUÉRIN, 258.
GUILLEMEAU, 277.
GUYOT (Natalis), 144.
GYNÉCOMASTIE, 151.

H

HANCHE (Arthrite de la), 482.
— (Contusion de la), 375.
HANSEN (Armauer), 200.
HATIN, 14.
HÉMATOCÈLE de la tunique vaginale, 562, 563.
HÉMATOCÈLE périutérine, 579, 580.
HÉMATOME. — V. Oreille.
HÉMORRHAGIE dans une plaie de la temp', 363.
HÉMORRHOÏDES, 101, 539.
HÉMOSTASE, 1, 2 et suiv.
HENNEMAN (Pince hémostatique de), 13, 1'.
HEPPNER, 287.
HERNIES crurales, 534.
— inguinales, 265, 269, 530 à 532.
— ombilicales, 272.
— (Traitement des), 246.
HESSELBACH (Compresseur artériel de Schindler et), 13.
HILDEBRANDT, 278.
HIS, 186, 204.
HOFFMANN, 173.
HUBERT, 29.
HUGUIER, 128.
HUMÉRUS (Fractures de l'), 406 à 412, 477.
— (Ostéite de l'), 448.
— (Périostite de l'), 447.
— (Séquestres de l'), 455.
HYBRE, 30.
HYDATIQUE. — V. Foie.
HYDROCÈLES, 560, 561.
HYGROMAS, 495.
HYPERTROPHIES, — V. Cou, luette, lymphatiques, mamelle, parotide, utérus.
HYPOGASTRIQUE. — V. Taille.
HYSTÉROTOMIE (Tumeurs de l'utérus traitées par l'), 812 à 817.

I

INDEX (Ostéite de la première phalange de l'), 449.
— (Pustule maligne de l'), 671.
INGUINALE. — V. Hernie.
INTESTIN (Maladies de l'), 536.
INTRA-ABDOMINAL (Cancer), 570.
— (Kyste), 529.

J

JAMBE (Amputations de la), 104, 452, 688.
— (Angiome de la), 515.
— (Fractures de la), 104, 429 à 438, 551.
— (Gomme de la), 388.
— (Plaies de la), 381.
— (Sarcomes de la), 687.
— (Ulcère gangréneux de la), 685.
JARRET (Kyste du), 107.
JOUE (Angiome de la), 79.
— (Sarcome de la), 79.
— (Pincement dans les opérations faites sur la), 38.
JUMEAU INTERNE (Hydropisie de la gaine du), 685.

K

KARPINSKI, 114.
KÉRATITE, 508.
KÉRATOME. — V. Mammaire.
KŒBERLÉ (Réponse à une revendication de M. — sur le pincement), 291 à 342.
KYSTE. — V. Dentaire, extenseur, foie, front, intra-abdominal, jarret, mamelle, maxillaire, orbito-jugal, parotides, paupières, poignet, sourcil.

L

LABBÉ, 145.
LABOULBÈNE, 203.
LACRYMALE (Sarcome de la glande), 79.
LAENNEC, 199.
LAIT DE SORCIER, 144.
LAITEUX (Kyste). — V. Galactocèles.
LANCEREAUX, 170, 203.
LANGENBACH, 118, 277, 289.
LANGHANS, 203.
LANGUE (Cancers de la), 85, 525.
— (Épithéliomas de la), 85, 86.
— (Fibrome de la), 86.
— (Papillome de la), 86.
— (Pincement à la suite des opérations faites sur la), 42.
LARREY, 148.
LARYNGO-TRACHÉITE syphilitique, 390.
LEBERT, 200, 205.
LEDENTU, 187.
LEDRAN, 174.
LEFORT, 171.
LEGOUEST, 120.
LEGROS, 187.
LEREBOULLET, 152.
LESRINK, 145.
L'ESTRANGE (Compresseur de), 8.
LEUCÉMIE, 203.
LÉVÊQUE (Compresseur de), 6.
LÈVRES (Angiome des), 524.

Lèvres (Cancer des), 522.
— (Épithéliomas des), 25, 76.
— (Fongus des), 521, 523, 525.
— (Papillome des), 79.
— (Pincement dans les opérations faites sur les), 37.
Ligament large (Abcès du), 577.
Lipome. — V. Cou, cou-de-pied, cuisse, joue, mamelle, sourcil.
Little, 127.
Löffler (Compresseur de), 9.
Lombes (Contusions des), 374.
Lorain, 111.
Louis, 200.
Luette (Hypertrophie de la), 87.
Lupus. — V. Face.
Luxations, 472 à 479.
Lymphadénie, 203.
Lymphadénome, 203.
Lymphangite. — V. Avant-bras.
Lymphatiques (Tableau synoptique des affections des ganglions, 218.
— V. Cou.
Lymphome (Que doit-on entendre par le mot — ?), 203.
Lymphorrhagie. — V. Aine.
Lymphosarcome, 203.

M

Main (Écrasement de la), 669.
— (Épithéliome de la), 102.
— (Fractures de la), 415.
— (Kystes de la), 670.
— (Phlegmon de la), 102, 366.
— (Plaies de la), 106, 368.
Malgaigne, 26.
Malassez, 161, 200.
Malléole (Abcès du voisinage de la), 686.
Mamelle (Abcès de la), 610.
— (Affections de la mamelle chez l'homme), 142 à 182.
— (Cancer de la), 89 à 93, 618 à 627.
— (Épithélioma de la), 617.
— (Fibromes de la), 91, 612, 613.
— (Hypertrophies de la), 90.
— (Sarcomes de la), 613.
— (Tableau général des maladies de la), 608, 609.
— (Tumeurs dites adénoïdes de la), 91, 92, 613.
Mammaire (Kératome de la région), 654.
Manne (d'Avignon), 134.
Marcowitz, 175.
Mascagni, 184.
Massé (Robin), 110.
Masséter (Sarcome du), 82.
Mastoïde (Périostite de l'apophyse), 447.
Mastoïde (Pincement hémostatique dans la trépanation de l'apophyse), 35.
Mastoïdiens (Ganglions), 190.
Maxillaire (Traitement des polypes naso-pharyngiens par la méthode), 124.
Maxillaire inférieur (Fractures du), 87, 397, 398.
— (Kyste du), 462.
— (Sarcomes du), 463 à 466.
Maxillaire supérieur (Épithélioma du), 81.
— (Résection du), 635.
— (Sarcomes du), 80, 81.
Médian (Névrome du nerf), 501.
Médius (Arthrite du), 481.
— (Chondrome du), 102.
— (Ostéite du), 671.
— (Panaris du), 671.
Membres (Pincement dans les opérations faites sur les), 56.
Mercier, 178.
Mésentère, 809 à 812, 817.
Métatarsien (Carie du premier), 453.
— (Évidement du premier), 106.
Mettauer, 285.
Michaux, 124.
Minich, 121.
Moelle (Compression de la), 500.
Morel-Lavallée, 179.
Morgagni, 184.
Morgan, 173.
Muller (Max), 118, 203.
Muron, 114.
Mursinna, 275.
Musée (Catalogue du), 836.
Myxomes. — V. Mamelle.

N

Naranzi, 199.
Naso-jugal (Épithélioma du sillon), 635.
Naso-pharyngiens (Études sur les polypes), 108 à 141.
Nélaton, 171, 205, etc.
Nerveux (Maladies du système), 499.
Névrome. — V. Médian.
Névrotomie, 633.
Nez (Cancroïde du), 637.
— (Éléphantiasis du), 639.
— (Fracture du), 638.
— (Épithéliomas du), 74, 75.
— (Nécrose des os du), 389.
— (Pincement dans les opérations faites sur le), 37.
Nicaise, 255.
Noel, 277.
Nunneley (Pinces hémostatiques de Thomas), 22.

O

Oblitération. — V. Col utérin.

Obolensky, 172.
Occlusion. — V. Vagin.
Œil (Atrophie de l'), 396.
— (Sarcome de l'), 80.
Ollier, 133.
Omoplate (Fracture de l'), 405.
Onyxis. — V. Orteil.
Opérations (Statistique des), 693 à 707.
— (Tableaux des), 707, 708.
Orbite (Pincement dans les opérations faites dans l'), 38, 39.
Orbito-jugal (Kyste sébacé du sillon), 638.
Orchite, 557.
Oreille externe (Enchondrome de l'), 83.
— (Hématome de l'), 508.
— interne (Inflammation de l'), 83.
Ornellas (d'), 110.
Orteil (Amputation du gros), 458.
— (Exostose sous-unguéale), 468.
— (Nécrose de la première phalange), 458.
— (Onyxis), 692.
Os (Maladies des), 393 à 468.
Ostéite. — V. Cornets, Fémur, Humérus, Phalange.
Ostéo-myélite. — V. Tibia.
Ostéoplasiques (Résections), 123.
Otite moyenne, 509.
Ovaire (Cancer de l'), 569.
— (Tumeurs de l'), 793 à 809.

P

Paget, 187, 231.
Palais (Épithélioma du), 86.
— (Perforation du), 389.
— (Pincement à la suite des opérations faites sur le), 67.
Palatine (Traitement des polypes naso-pharyngiens par la méthode), 134.
Paletta, 4.
Pamard, 112.
Panaris. — V. Pouce, Médius.
Pannus, 507.
Papillome. — V. Talon.
Paraphimosis, 547.
Parotide (Hypertrophie de la), 83.
— (Sarcome), 82.
— (Tumeur indéterminée de la), 83.
Parotidien (Kyste salivaire), 640.
Parotidiens (Ganglions), 191.
Paupière (Épithélioma de la), 507.
— (Kyste de la), 74, 506.
— (Pincement dans les opérations faites sur la), 37.
Percy (Lame de plomb hémostatique de), 4.
Périnée (Chute sur le), 98.
— (Déchirure du), 604.
— (Furoncle du), 543.
— (Plaie du), 97.
Périnéorraphie, 274 et suivants, 604.
Périnéphrétique (Abcès), 602.
Périostite. — V. Humérus, mastoïde.
Périostose. — V. Pouce.
Péritonite, 532, 569.
Péri-utérines (Inflammations), 572 à 577.
Péroné (Fractures du), 422 à 429.
Péroniers (Kyste synovial de la gaîne des), 687.
Petit (J.-L.), 253, 256, 257, 258.
Phalange (Fracture de la première), 670.
— surnuméraire, 672.
Pharynx (Ganglions du), 191.
Phimosis, 96, 546.
Phlegmon urineux, 98.
Phlegmon. — V. Avant-bras, doigts.
Pied (Amputation du), 454, 689.
— bot varus équin, 689, 690.
— (Contusion du), 376.
— (Gangrène spontanée du), 688.
— (Lipome du), 106.
— (Plaies du), 383.
— (Tumeurs blanches du), 493 à 495.
Pincement hémostatique (Historique du).
— (à qui appartient la découverte du), 291.
— (Utilité du), 28.
Pissot, 260.
Plaies, 360 à 383. — V. en outre, Avant-Bras, Bras, Cou, Main, Poignet, Poitrine, Radiale, Tempe.
Plancher. — V. Bouche.
Poignet (Dermite du), 664.
— (Hygroma du), 496.
— (Kystes du), 666.
— (Plaies du), 367.
Poitrine (Plaies de), 364.
Polype. — V. Naso-pharyngien, Rectum, Utérus.
Porak, IV.
Portal (Tourniquet de), 11.
Porter (Pince de), 15.
Pott (Mal de), 485.
Pouce (Luxation du), 478.
— (Panaris du), 467.
— (Périostose sous-unguéale du), 467.
Poyet, IV, 351.
Prengrueber, IV.
Prépuce (Chancre du), 387.
— (Gangrène du), 387.
Prérotulienne (Hygroma de la bourse séreuse), 497.
Préventive (Hémostasie), 25.
Prostate (Hypertrophie de la), 549 à 55.
Putiata (Raissa), 203.

R

Radiale (Plaie de l'artère), 102.
Radius (Fractures du), 412, 413.

Ranvier, 187, 204.
Raoult, IV.
Reclus, 200.
Recto-vaginale (Épithélioma de la cloison), 601.
Rectum (Cancer du), 539.
— (Polypes du), 539.
— (Rétrécissements du), 536, 537, 538.
Rein (Cancer du), 451.
Renauldin, 152.
Résection. — V. Coude, Cuboïde, Maxillaire.
Rétrécissements. — V. Rectum.
Rhinoplastie, 637.
Richardson (Pince hémostatique de Wills). 25.
Richerand (Lame de plomb hémostatique de), 11.
Richet, 282.
Ristelhueber (Pince artérielle de), 7.
Robelin, 148.
Robin, 184.
Rotule (Fractures de la), 419, 420.
Roux, 277.
Rowlatt, IV.
Ruysch, 184.

S

Sabourin, IV.
Sarcome (Étude anatomo-pathologique sur le), 709 à 729.
Sarcome. — V. Abdominale, Bras, Jambe, Joue, Lacrymale, Lymphatique, Mamelle, Maxillaire, Parotide, Sterno-mastoïdien.
Scapulalgie, 485.
Scarpa (Kyste séreux du triangle de), 679.
Schindler. — V. Hesselbach.
Schneider (Carcinome de la membrane de), 509.
Schuppel, 200.
Sciatique, 680.
Scie-pince, 123.
Sclérodermie, 674.
Sappey, 184.
Sédillot (Serres fortes de), 20.
Sens (Maladies des organes des), 504.
Séquestres (Extraction), 455, 456.
Serre-plate. — V. Melliez et Delioux.
Simon, 287.
Sinoir, IV.
Sourcil (Abcès du), 505.
— (Kyste du), 505.
— (Lipome du), 74.
— (Pincement dans les opérations faites sur le), 36.
Sous-maxillaires (Tuberculose des ganglions), 642.
Sous-occipitaux (Ganglions), 190.
Splénotomie, 818.
Sterno-mastoidien (Fibro-sarcome du), 646.
Sterno-mastoidienne (Tumeur de la région), 84.
Sterno-mastoïdiens (Adénite chronique des ganglions), 643.
— (Hypertrophie), 644.
— (Tuberculose), 644.
Stanley, 231.
Stansky, 178.
Sus-claviculaires (Ganglions), 189.
Syme, 124.
Syndactylie, 672.
Synoviales (Fongus des), 194.
Syphilis (Accidents de la), 384.

T

Taille hypogastrique, 98.
Talon (Papillome du), 104.
Tanchou, 174.
Tarse (Carie des os du), 104, 451.
Taxis. — V. Hernies.
Taylor (Pince hémostatique de), 25.
Tempe (Plaie de la), 363.
— (Angiome de la), 82.
— (Épithélioma de la), 82.
Temporaire (Hémostasie), 31.
Temporal (Ostéite du), 447.
Tendons (Suture des), 368, 369.
Testicule (Enchondrome du), 559.
— (Fongus du), 96.
— (Tubercules du), 558.
— (Tumeur indéterminée du), 95.
Tétanos, 369.
Tête (Plaies de la), 73, 376.
Thaon, 200.
Thénar (Fibrome de l'éminence), 670.
Thillaye, 12.
Thomas, IV.
Thorax (Abcès du), 653.
— (Contusions du), 373.
— (Lipome du), 654.
— (Pincement dans les opérations faites sur le), 47.
Thyroïde (Carcinome du corps), 648.
— (Tumeur — en général), 343.
Tibia (Exostose du), 390.
— (Fractures du), 421.
— (Ostéo-myélite du), 450.
Tibio-tarsienne (Entorse), 470, 471.
Tilloy, 29.
Tourniquet. — V. Foulquier, Portal.
Trachéotomie chez l'adulte, 350, 390, 648.
— (Pincement dans la), 46.
Tranchants (Plaies par instruments), 360.
Trélat, 114.
Trépanation (Compression vasculaire dans la), 10.
— de l'apophyse mastoïde, 83, 509.

Trépanation de l'extrémité inférieure de l'humérus, 448.
— du tibia, 450.
— après une plaie de tête, 72.
Trochantérienne (Hygroma de la bourse séreuse), 496.
Tronc, 650.
Trotula, 277.
Trousseau, 203.
Tubercule. — V. Testicule.
Tuberculeuses. — V. Adénite.
Tumeur blanche. — V. Coude, genou, tibia.
Tumeurs ganglionnaires. — V. Cou.
Tympan (Perforation du), 509.

U

Uranoplastie, 389.
Urdy, 29.
Urèthre (Atrésie de l'), 546.
— (Crayon dans l'), 96.
— (Polype de l'), 97, 603.
— (Rétrécissements de l'), 552 à 556.
— (Rupture de l'), 551.
Urine (Infiltration d'), 551.
— (Rétention d'), 550.
Utérus (Abaissement de l'), 98.
— (Fibromes de l'), 583 à 592.
— (Hypertrophie du col de l'), 99, 798.
— (Inflammation de l'), 581.
— Latéro-version, 580.
— (Polypes de l'), 99, 582.

V

Vagin (Carcinome du), 601.
Vagin (Catarrhe du), 599.
— (Kystes du), 599, 600.
— (Occlusion du), 598.
Vaginisme, 596.
Vaisseaux (Maladies des), 513.
Valette, 262.
Valtat, 203.
Varicocèle, 556, 557.
Variole (Atrophie musculaire consécutive à la), 651.
Varioleux (Ulcères), 518.
Velpeau, 146, 170, 172.
Verge (Epithélioma de la), 93.
Verneuil, 1, 2, 171, 204.
Vertébrales (Entorses), 469, 470.
Vertèbres (Luxations des), 473, 474.
Vésico-vaginales (Fistules), 59, 100, 101.
Vessie (Sonde dans la), 548.
Vessie (Exstrophie de la), 547.
Vidal (Serre-fine de), 19.
Virchow, 202, 203.
Vision (Maladies de l'appareil de la), 505.
Volkman, 174.
Vulve (Épithélioma de la), 596.

W

Waggstaffe, 174.
Ward, 158.
Weber (Otto), 113, 239.
Winivarter, 205.
Wolfe (Pince hémostatique de), 24.
Wood, 175.
Worms, 178.
Wunderlich, 203.

FIN DE LA TABLE ALPHABÉTIQUE.

TABLE DES FIGURES

Figures.

1. Pince anévrysmale de Duret.
2. Compresseur artériel d'Assalini.
3. Compresseur de Porcy.
4. Pince artérielle de Ristelhueber.
5. Compresseur de Sir Henry.
6. — de de l'Estrange.
7. — de Löffler pour la carotide.
8 et 9. Presse-artères de Deschamps et d'Ayros.
10. Tourniquet de Foulquier.
11. Pince de Galiay.
12. Compresseur de Schindler pour l'épigastrique.
13. — de Hesselbach.
14. Pince de Dieffenbach.
15. — de Henneman.
16. — de Carl Graefe.
17. Compresseur de M. Marcellin Duval.
18. Serres-fortes de Sédillot.
19. Pinces (à branches croisées) de Nunneley.
20. — (à coulant) —
21. — de Wolfe.
22. — de Taylor.
23. — de Wills Richardson.
24. Polype naso-pharyngien.
25. Procédé de M. Péan pour l'ablation des polypes naso-pharyngiens (Incision des parties molles).
26. — (Division du maxillaire).
26 *bis*.— (Division de la voûte palatine).
27. Procédé de Michaux.
28. — de Demarquay.
29. — de Bérard.
30. — de Huguier.
31. — de Vallet (d'Orléans).
32. — de A. Guérin.
33. Section des os dans la résection temporaire de Langenbech.
34. Résection temporaire de Huguier (section des os).
35. Méthode nasale de Chassaignac.

36. Méthode nasale de von Bruns (Incision des parties molles).
37. — (Le nez est relevé, les cornets sont en place).
38. — (Les cornets sont enlevés).
39. Ostéotomie bilatérale d'Ollier.
40. Tumeur cornée de la région mammaire chez l'homme.
41. Squirrhe pustuleux.
42. Epithélioma des téguments présternaux.
43. Coupe de la tumeur précédente.
44. Kyste sébacé de la mamelle chez l'homme.
45. Kyste hématique du sein à parois sarcomateuses.
46. Carcinome du sein.
47. —
48. —
49. Structure des ganglions d'après His.
50. Disposition des ganglions du cou d'après Jamain.
51. Fongus des ganglions parotidiens.
52. Ganglions hypertrophiés : aspect extérieur.
53. Hypertrophie ganglionnaire à forme dure (à la coupe).
54. — partie dure et partie molle.
55. Carcinome des ganglions sterno-mastoïdiens.
56. Sarcome mélanique des ganglions du cou.
57. — ganglionnaire de l'aisselle en partie calcifié.
58. Ganglions sus-claviculaires envahis par la mélanose.
59. Kyste séreux ganglionnaire.
60. Coupe de la tumeur précédente.
61. Adénites chroniques multiples à forme granulo-graisseuse
62. Hypertrophie ganglionnaire simple.
63. —
64. Cancer secondaire des ganglions du cou.
65. Kyste des ganglions sterno-mastoïdiens.
66. — — parotidiens.
67. Abcès non ganglionnaire de la région sus-hyoïdienne.
68. Même malade vu de côté.
69. Adénites chroniques multiples faisant saillie en avant et en arrière du sterno-mastoïdien.
70. Périnéorraphie, procédé de M. Péan, pour le placement des fils.
71. Procédé de Freind Avivement.
72. —
73. —
74. — de Simon.
75. —
76. —
77. —
78. Suture de Heppner.
79. —
80. Procédé de Hildebrandt.
81. Pince de Charrière.
82. — de Kœberlé.
83. Pinces de Charrière et de Kœberlé rapprochées.
84. — de Péan.
85. —
86. — à mors articulés.
87. — à transfixion et à crémaillère.
88. — — d'une grande puissance.

89. Canule à trachéotomie avec mandrin conducteur.
90. Appareil à coussins séparés pour les fractures de l'avant-bras compliquées de plaie.
91. — de jambe.
92. Fibrome du maxillaire supérieur.
93. Ganglion lymphatique présentant des noyaux embryo-plastiques.
94. Hypertrophie d'un ganglion du cou.
95. Tube obtenu par dissociation dans un cas de carcinome du testicule.
96. Développement du carcinome dans un nodule adipeux induré.
97. Coupe d'un ganglion dans une production carcinomateuse du sein droit.
98. Développement d'un carcinome au sein, récidive.
99. Coupe d'un épithélioma primitif des ganglions.
100. Épithélioma lobulé de la lèvre supérieure.
101. — des glandes.
102. — mélanique.
103. Ganglion.
104. — envahi par un épithélioma.
105. Développement d'un épithélioma par zone.

FIN DE LA TABLE DES FIGURE

6147-78. — Corbeil. Typ. Crété.